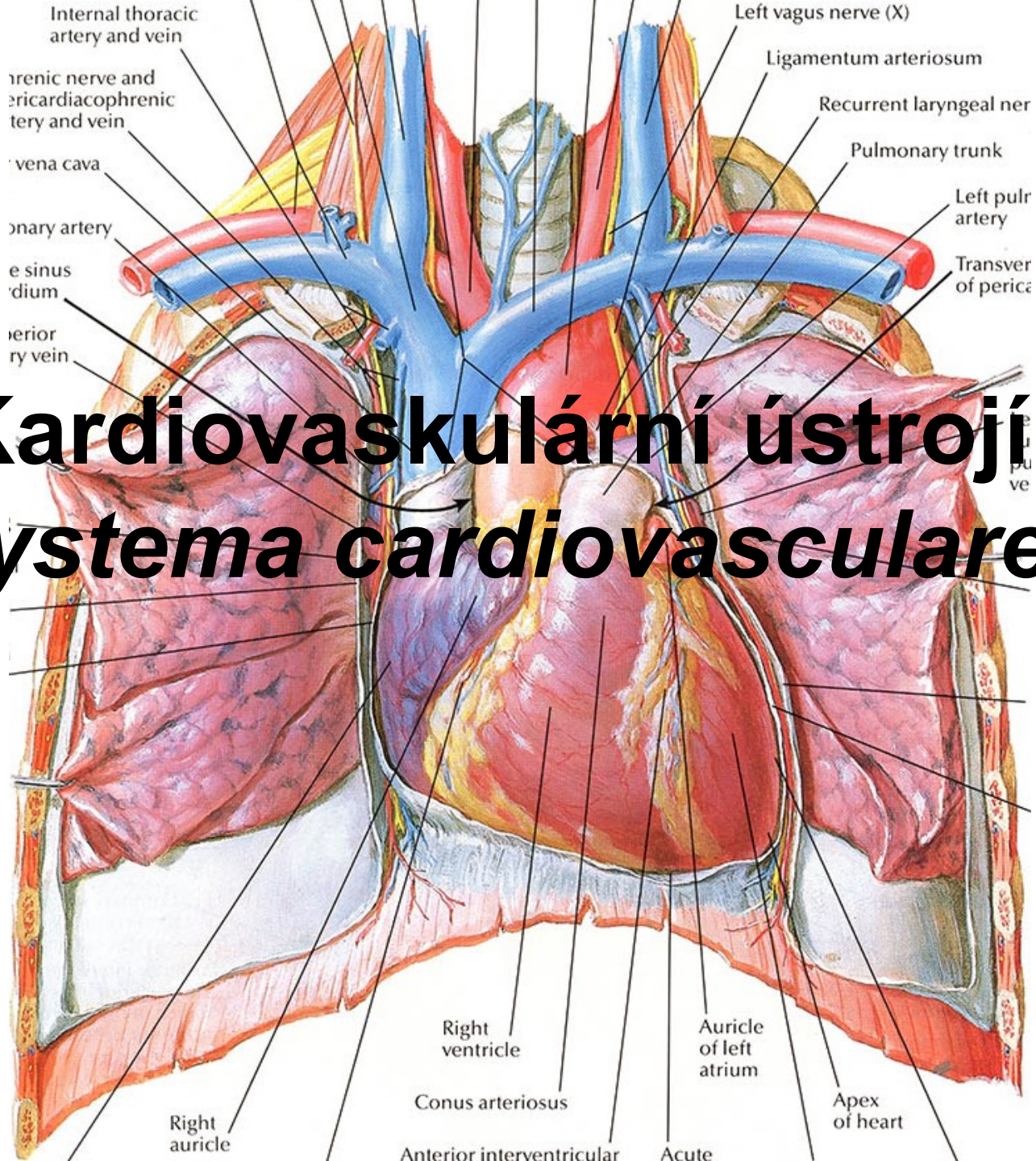


# Kardiovaskulární ústrojí (*systema cardiovasculare*)



- **transportní soustava**
- **přenos látek** (například dýchacích plynů, živin, zplodin metabolismu, hormonů, imunocytů),
- **propojuje** všechny orgány v těle

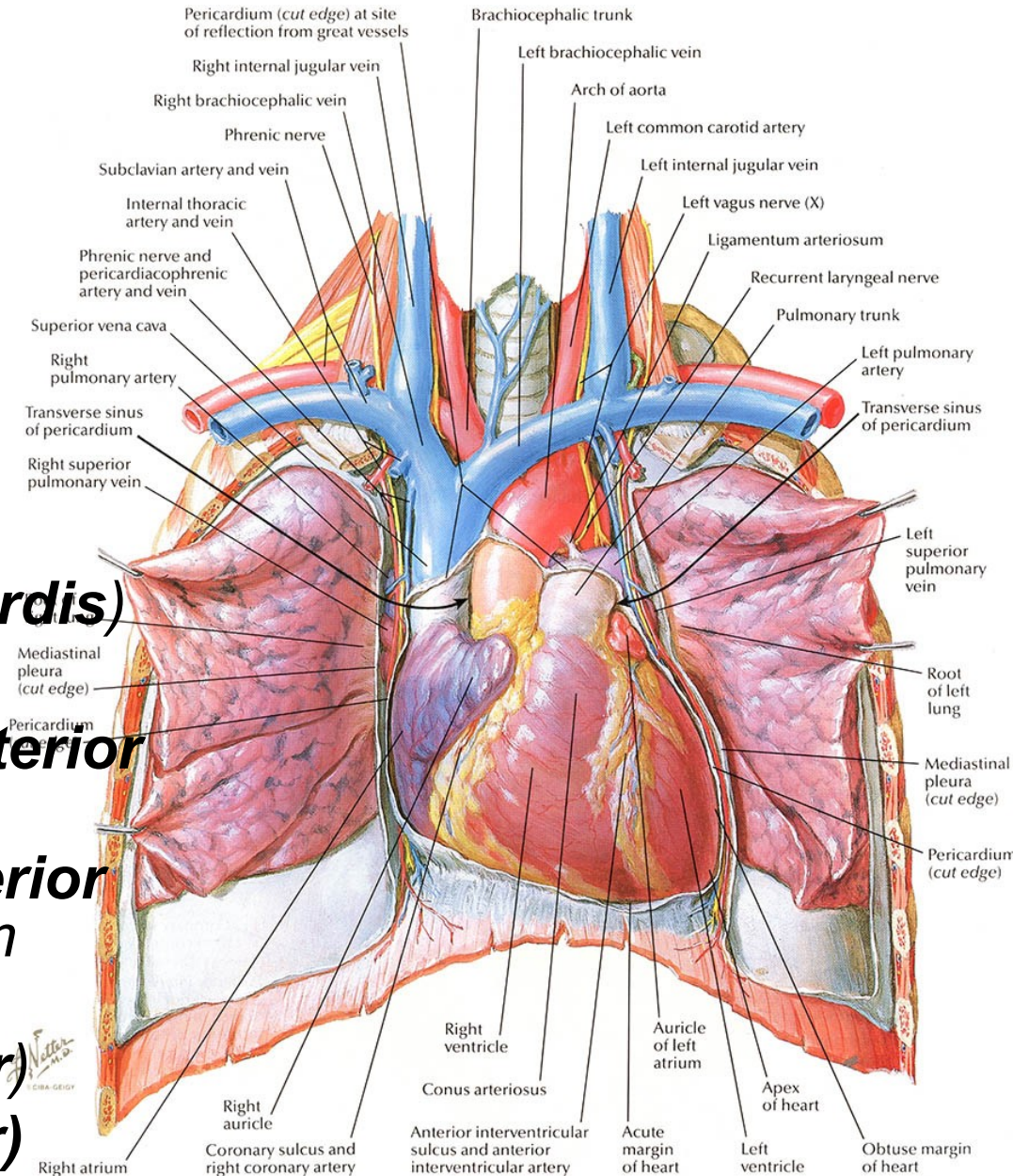
## **Skládá se:**

- krevních cév
- srdce
- lymfatických cév

# Srdce: (*cor*)

## Zevní popis:

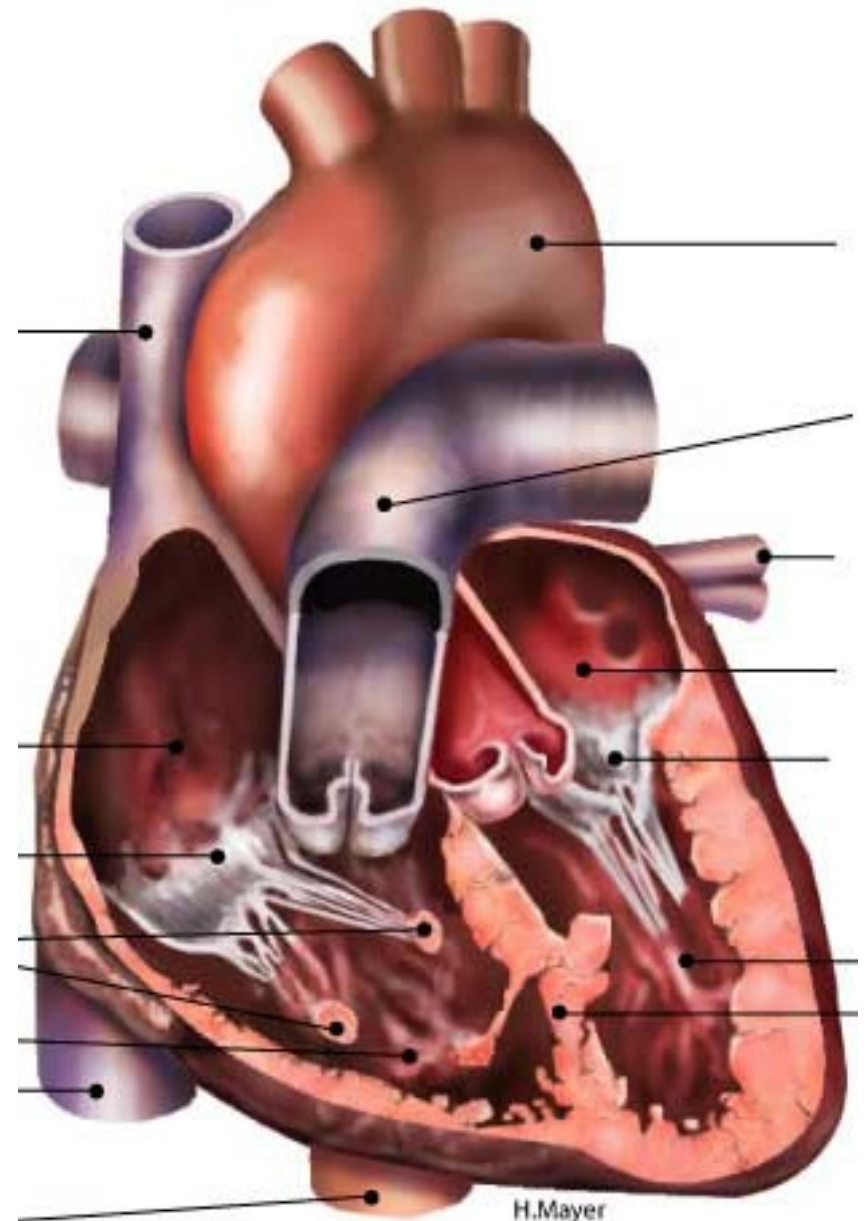
- dutý, svalnatý orgán
- červenohnědé barvy
- 270 až 320 g
- velikost jeho pěst
- tvar kužele
- Uloženo v mediastinu
- základna (stopka) (***basis cordis***)
- hrot (***apex cordis***)
- přední plocha – ***facies anterior (sternocostalis)***
- zadní plocha ***facies posterior (diaphragmatica)*** centrum *tendineum* bránice
- pravý okraj (***margo dexter***)
- levý okraj (***margo sinister***)



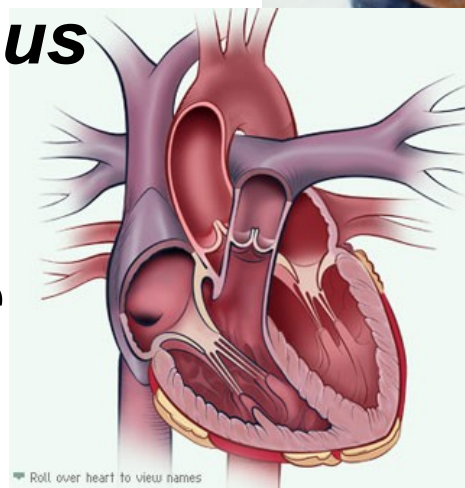
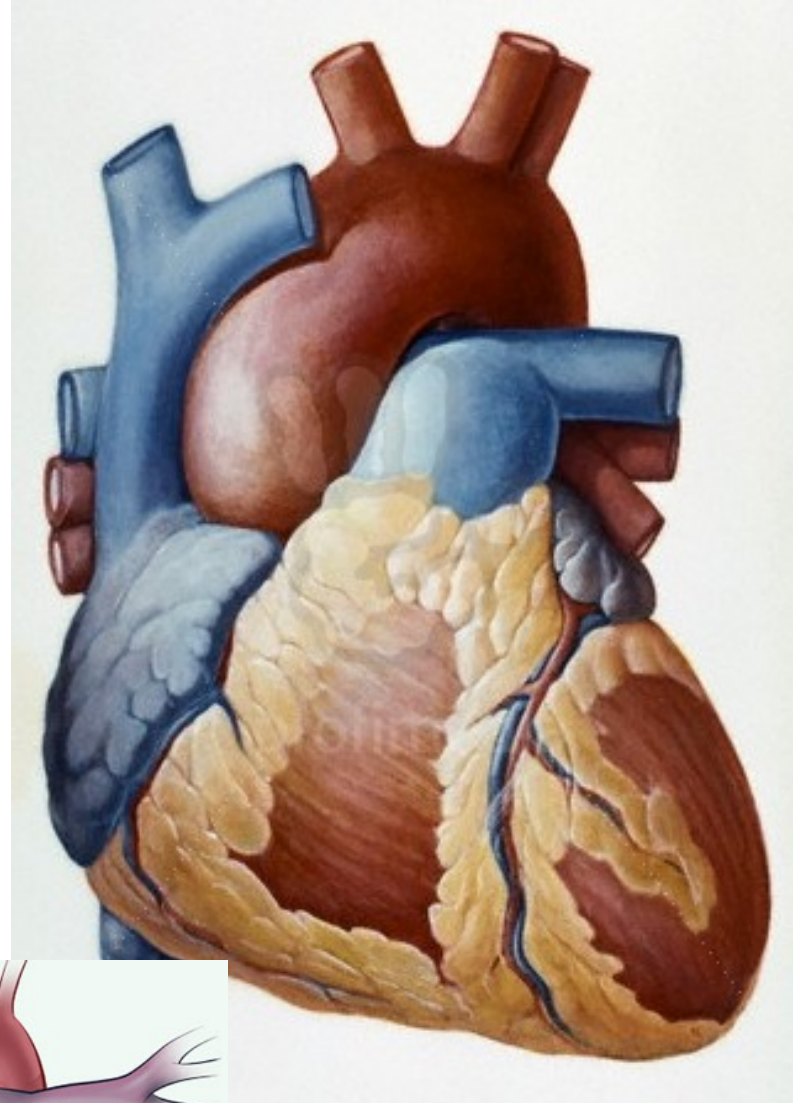
# Vnitřní stavba:

rozdělena na čtyři samostatné srdeční oddíly

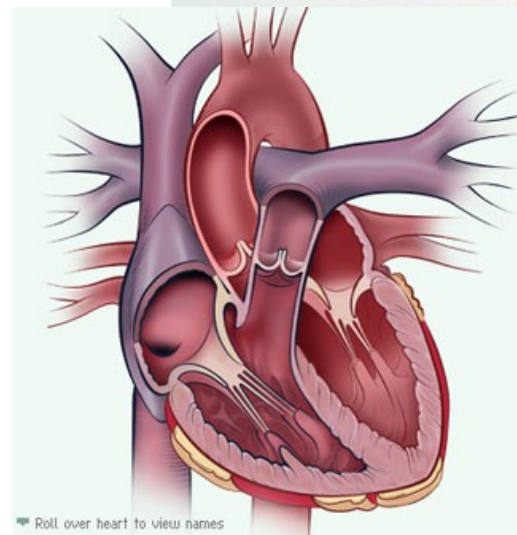
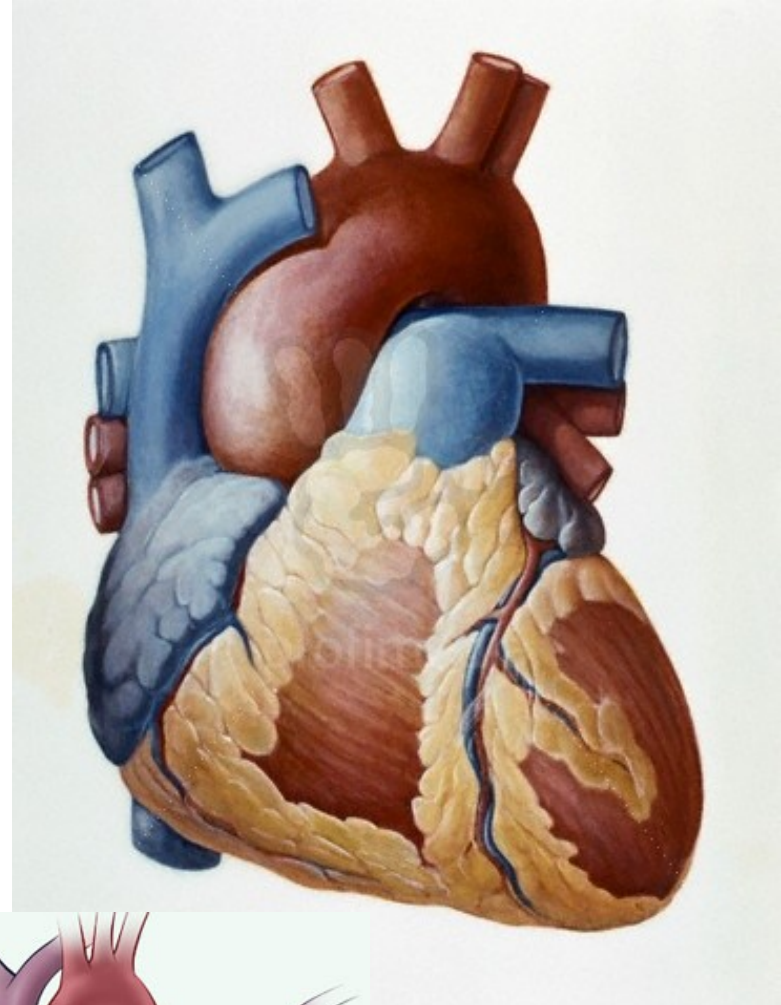
- pravou předsíň (*atrium dextrum*)
- levou předsíň (*atrium sinistrum*)
- pravou komoru (*ventriculus dexter*)
- levou komoru (*ventriculus sinister*)



- Povrchovou hranici mezi předsíněmi a komorami rýha – **sulcus coronarius**
- předsíně vybíhají ve slepé choboty – ouška (***auricula dextra et sinistra***)
- ***septum interatriale***
- horní a dolní dutá žíla (***vena cava superior et inferior***)
- srdeční žilní splav (***sinus coronarius***)
- žíly plicní (***venae pulmonales***) do pravé předsíně



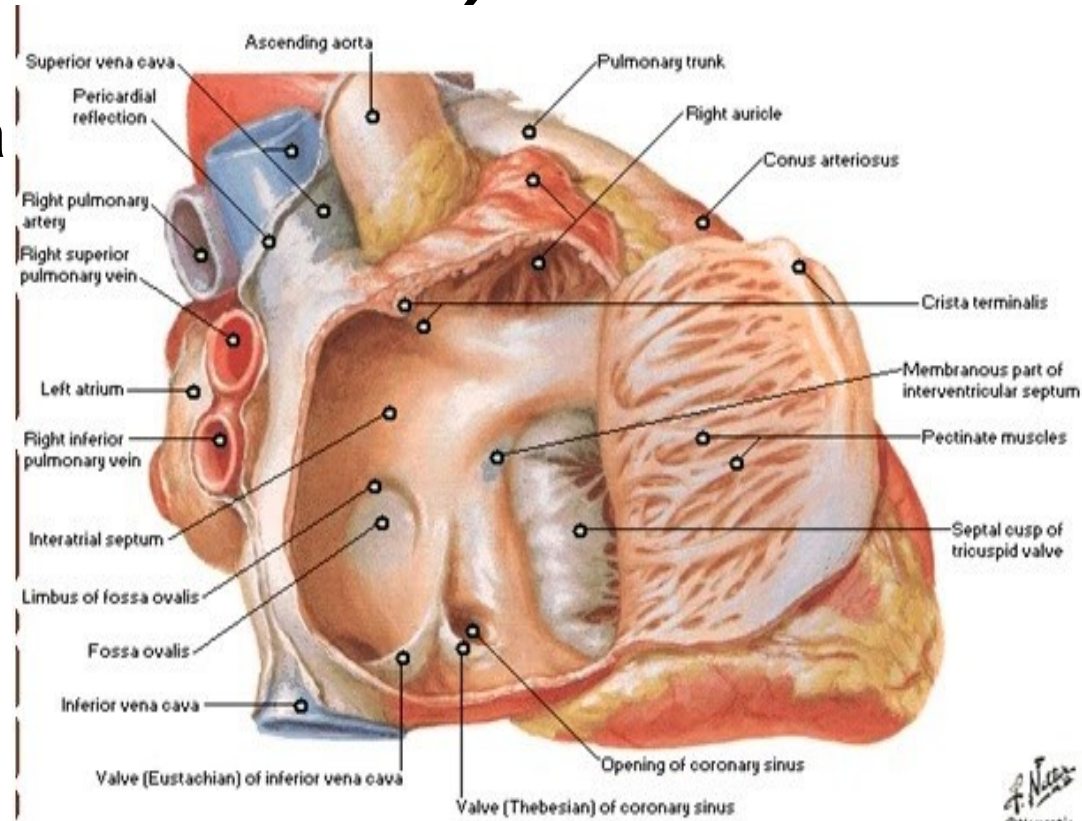
- plicní kmen ***truncus pulmonalis*** z p. komory
- srdečnice (***aorta***)
- ***sulcus interventricularis anterior, posterior***
- ***septum interventriculare***
- ***incisura apicis cordis***
- Věňčité tepny (***arteriae coronariae cordis***)
- srdeční žíly (***venae cordis***) odvod krve z věč. tepen



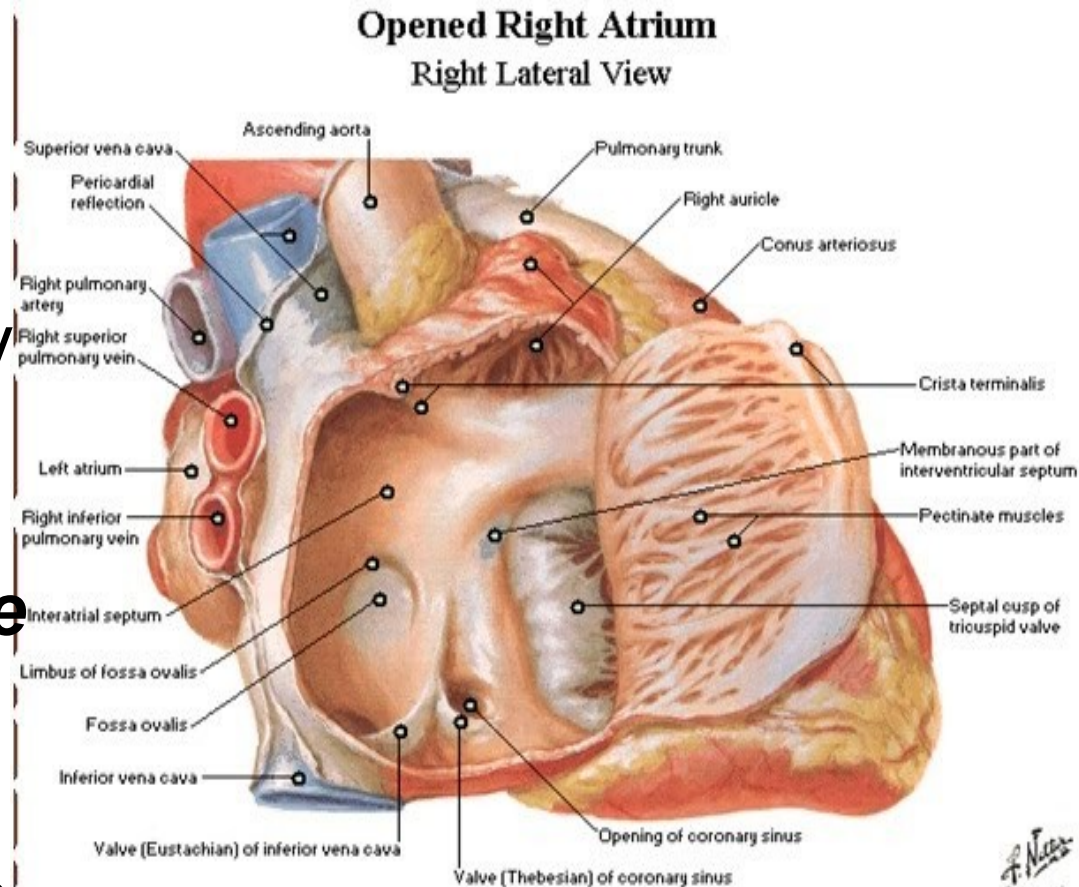
# Dutiny srdeční:

## Pravá předsíň (*atrium dextrum*)

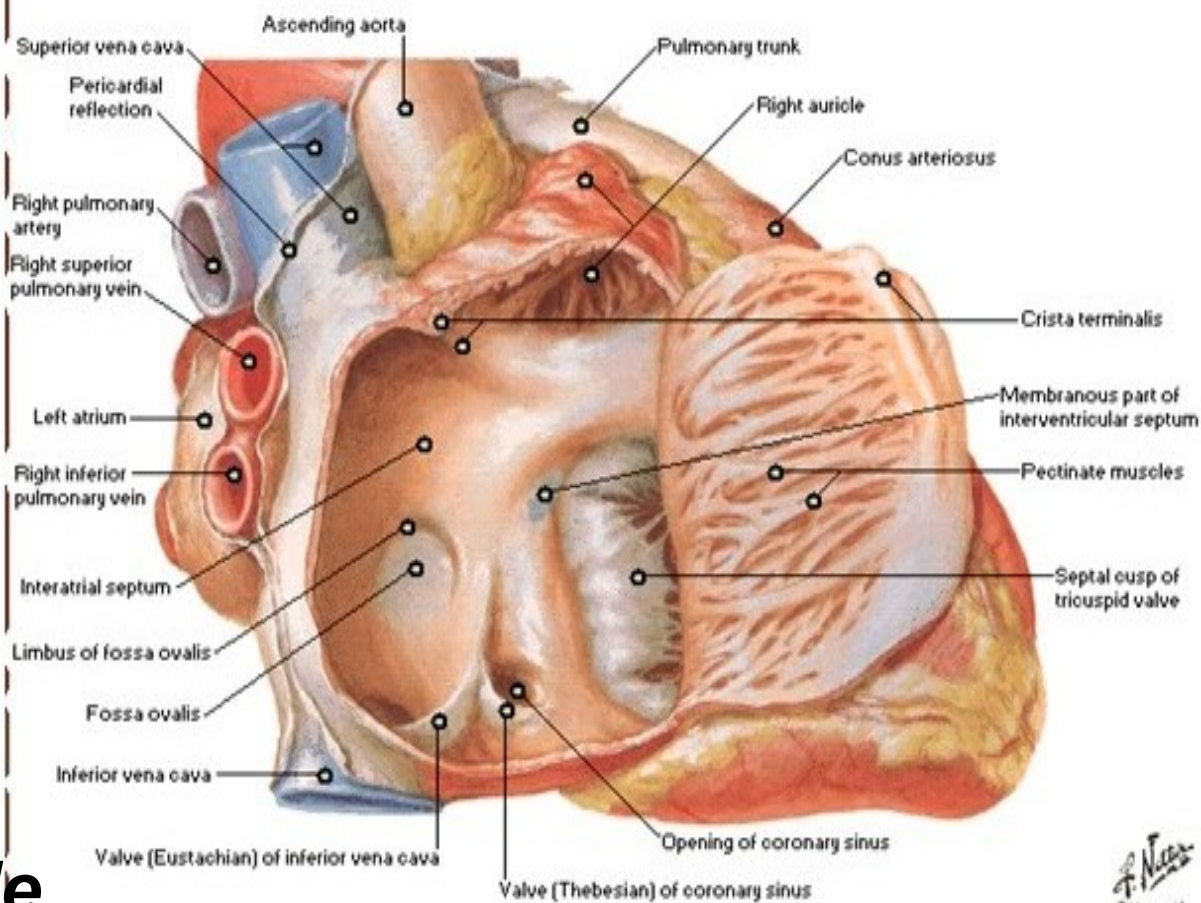
- **zadní oddíl** - hladká stěna (ústí velké žíly)
- **Přední oddíl** – zvrásněna stěna četnými svalovými hranami (vybíhá – ouško *auricula dextra*)
- odděluje svislá hrana (*crista terminalis*)
- odpovídá rýze mezi obou dutých žil (*sulcus terminalis*)



- otvor horní dutá žíla (*ostium venae cavae superioris*)
- vyústění dolní duté žíly (*ostium venae cavae inferioris*) - lemováno chlopní (*valvula venae cavae inferioris*)
- otvorem žilní splav srdeční (*ostium sinus coronarii*) s malou chlopní – otvírají se v něm tři až čtyři *venae cordis anteriores*







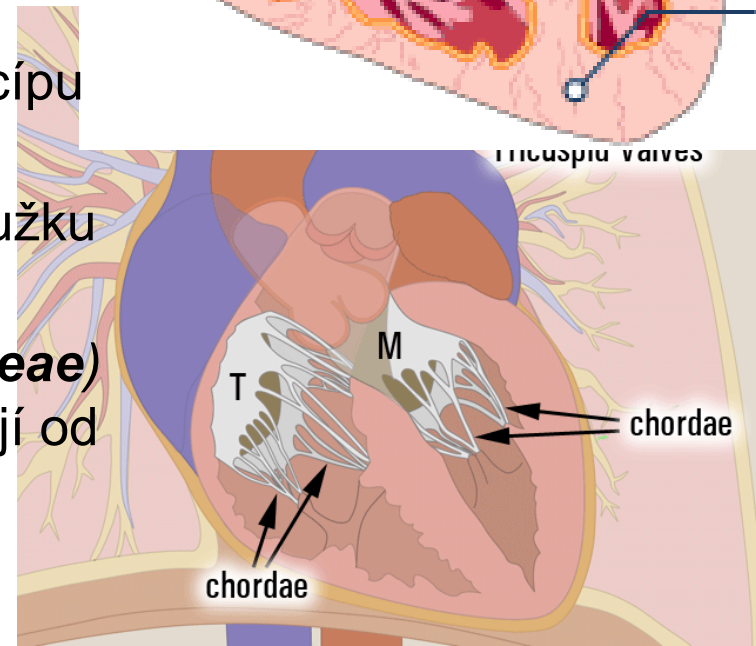
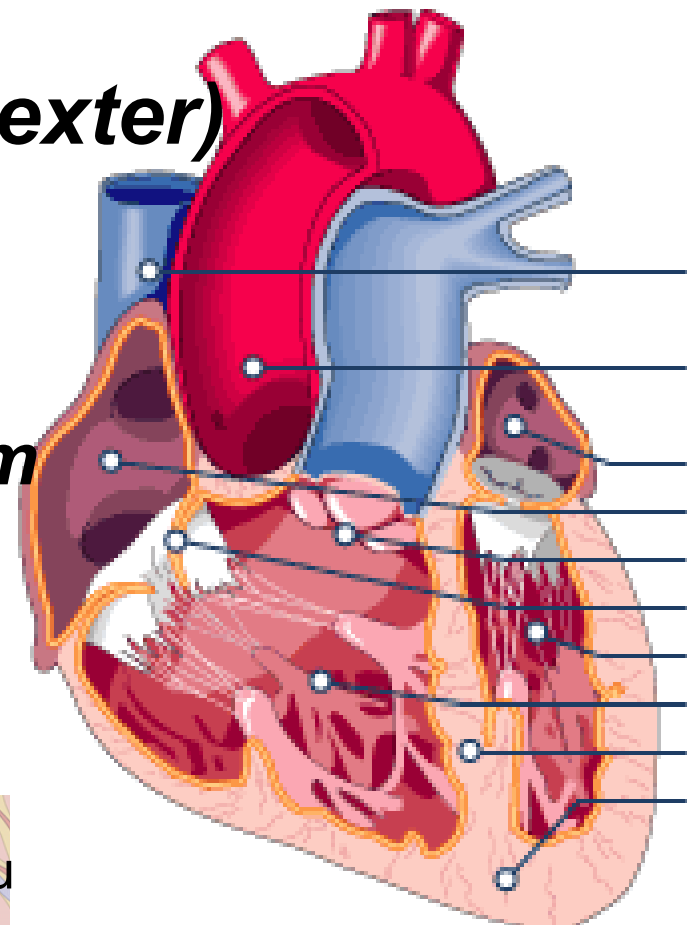
- ***septum interatriale***
- jamka oválného tvaru (***fossa ovalis***) s vyvýšeným okrajem (***limbus fossae ovalis***) po (***foramen ovale***)
- ***foramen atrioventriculare dextrum***
- trojcípá chlopeň (***valva tricuspidalis***)

# Pravá komora (*ventriculus dexter*)

- tvar trojbokého jehlanu
- vrchol směřuje k srdečnímu hrotu
- ***ostium atrioventriculare dextrum***
- ***ostium trunci pulmonalis***
- trojcípá chlopeň

## ***(valva tricuspidalis)***

- skládá z předního, zadního a septálního cípu (***cuspis anterior, posterior, septalis***)
- základna přirůstá k okraji vazivového kroužku ostia
- Cípy - pomocí **šlašinek (*chordae tendineae*)** upevněny k ***musculi papillares*** (odstupují od stěn myokardu)

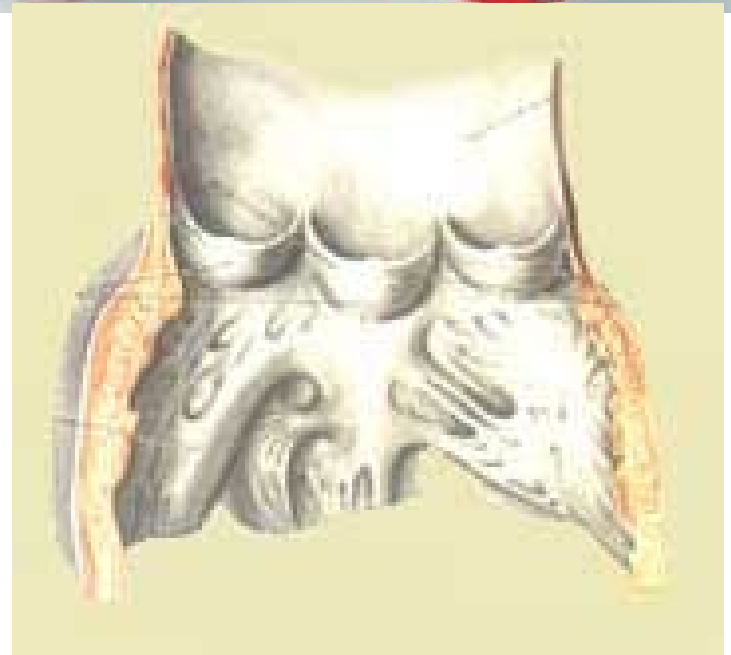
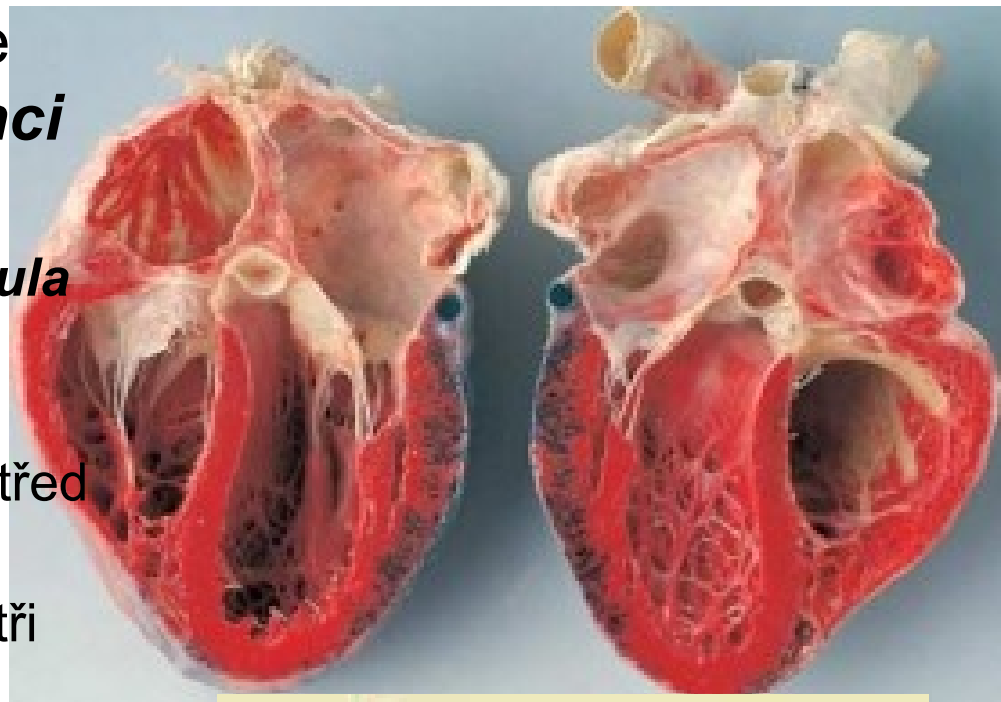


- ***Ostium trunci pulmonalis*** je opatřeno chlopní - ***valva trunci pulmonalis***

- ze tří poloměsíčitých řas – ***valvula semilunaris anterior, dextra, sinistra***
- Volný okraj každé řasy je uprostřed ztluštělý.
- Řasy vytvářejí spolu se stěnou tři poloměsíčité kapsy

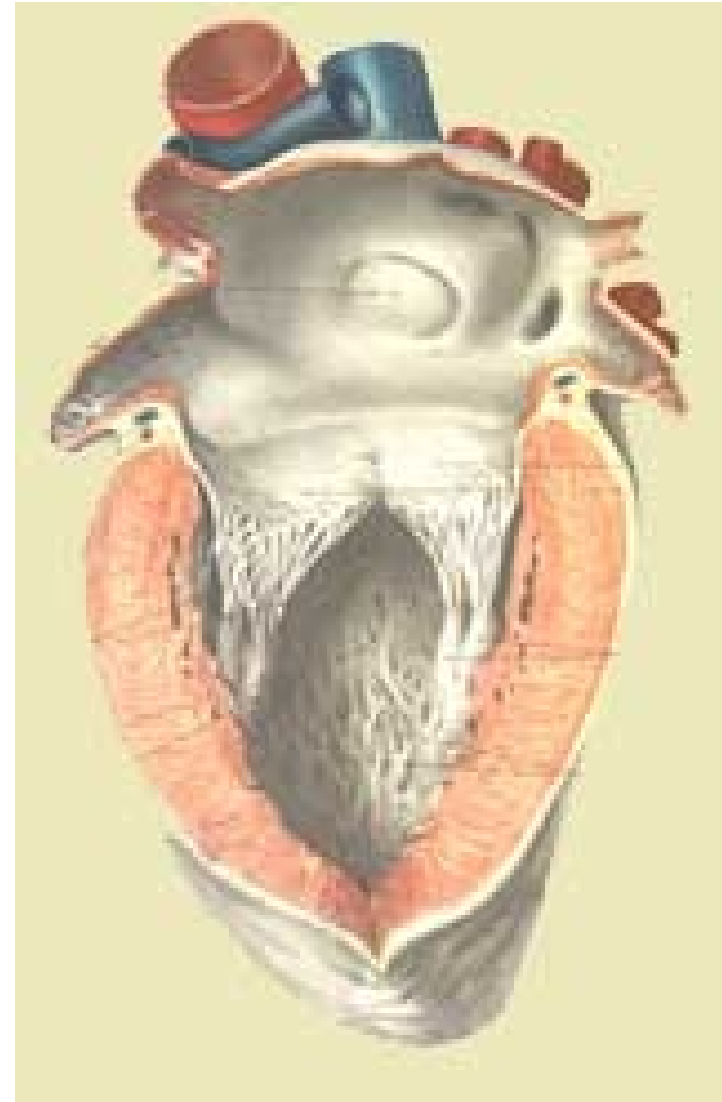
***(sinus trunci pulmonalis)***

- ***septum interventriculare***
- Dutina dělena na vtokovou a výtokovou část
  - Vtoková část - svalové hrany
  - výtoková část - hladká
  - Hranice - svalová hrana (***crista supraventricularis***)



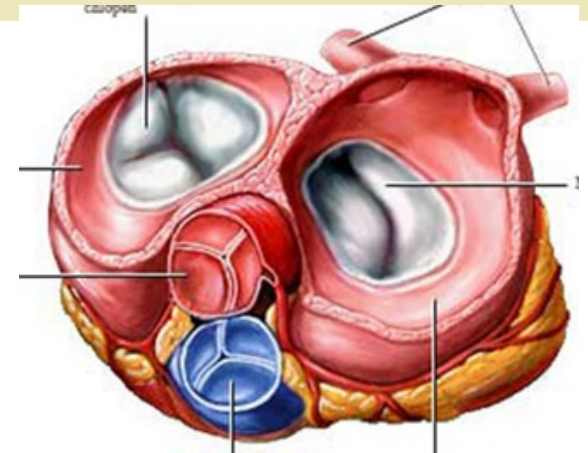
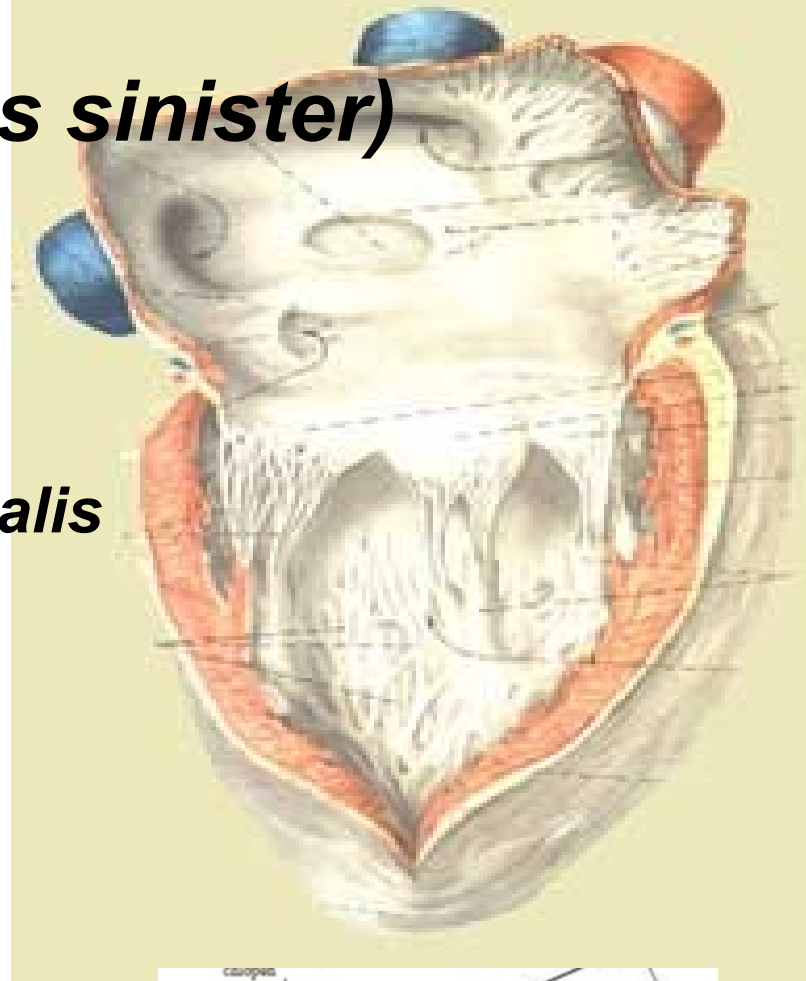
# Levá předsíň (*atrium sinistrum*)

- **fossa ovalis** lemovaná řasou (***falx septi***)
- čtyři plicní žíly
  - dvě zprava (***venae pulmonales dextrae***)
  - dvě zleva (***venae pulmonales sinistrae***)
- ústí (***ostia venarum pulmonalium***)
- ***ostium atrioventriculare sinistrum***
- ***valva bicuspidalis***
- **Levé ouško *auricula sinistra***
- stěna – hladká
- stěna ouška – svalové hrany

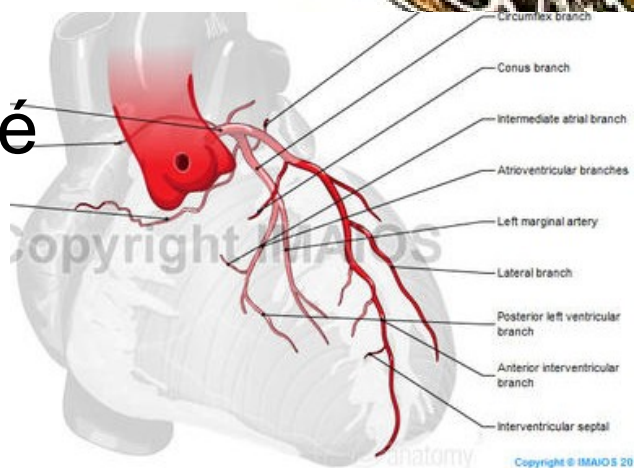
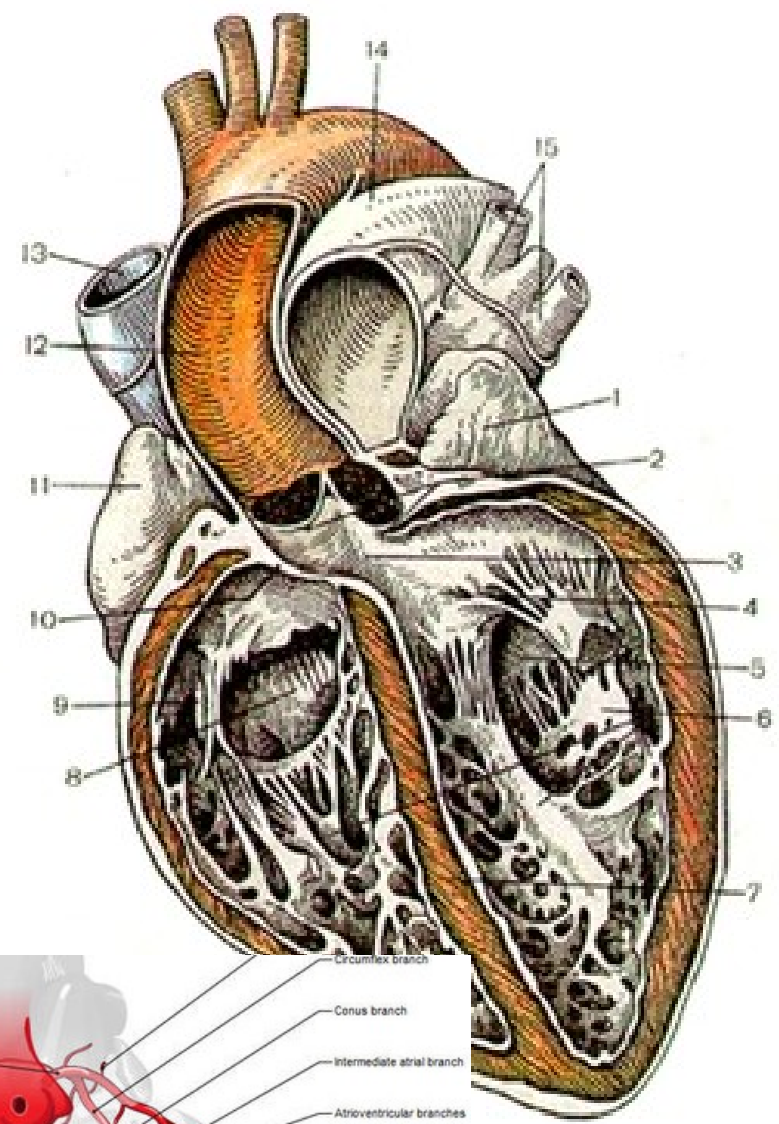


# Levá komora (*ventriculus sinister*)

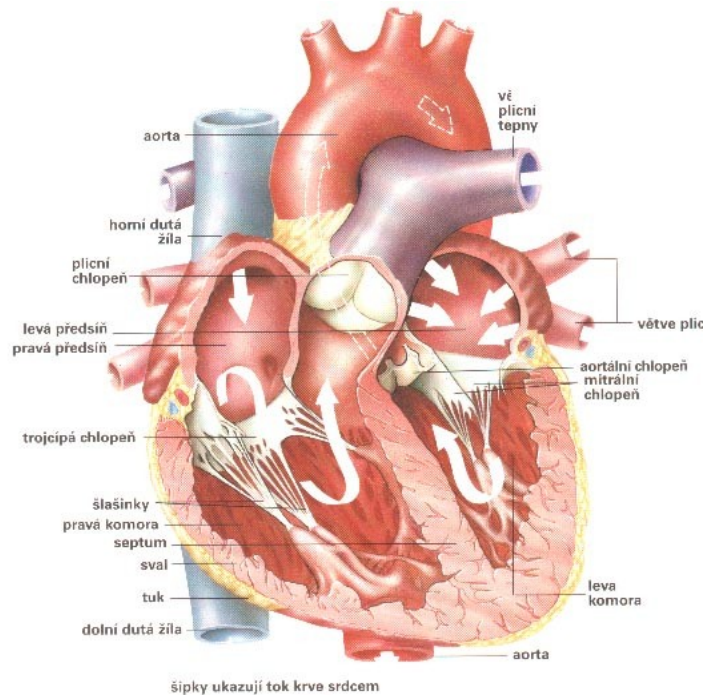
- tvar kužele
- *ostium atrioventriculare sinistrum*
- *ostium aortae*
- dvojcípou chlopní (***valva bicuspidalis seu valva mitralis***)
  - dva cípy (***cuspis anterior a posterior***)
  - trojúhelníkovitý tvar
  - přirostlé k vazivovému kroužku ostia
  - dva silné papilární svaly
  - ***Chordae tendineae*** obou svalů upínají na okraje cípů



- *Ostium aortae* je opatřeno chlopní (***valva aortae***)
  - skládá se ze tří poloměsíčitých řas (***valvula semilunaris dextra, sinistra et posterior***)
  - tři poloměsíčité kapsy (***sinus aortae***)
  - Na povrchu tepny se vyklenují - ***bulbus aortae***
  - odstupuje pravá věnčitá tepna a levá **věnčitá tepna**
- Stěna vtokové části - četné svalové hrany
- Výtoková část - hladká



# Stavba srdce: (tři vrstev)



## 1) Nitroblána srdeční (*endocardium*):

- tenká, hladká a lesklá vazivová blána
- Vystýlá dutiny srdeční a povrch srdečních chlopní.
- V předsiňích je silnější než v komorách
- Cípaté chlopně - vyztuženy vazivovými ploténkami (*laminae fibrosae*)

## 2) Svalovina srdeční (*myocardium*):

rozdělen na **pracovní** (provádí kontrakce srdečních oddílů)

a **vodivý** (převodní systém srdeční)

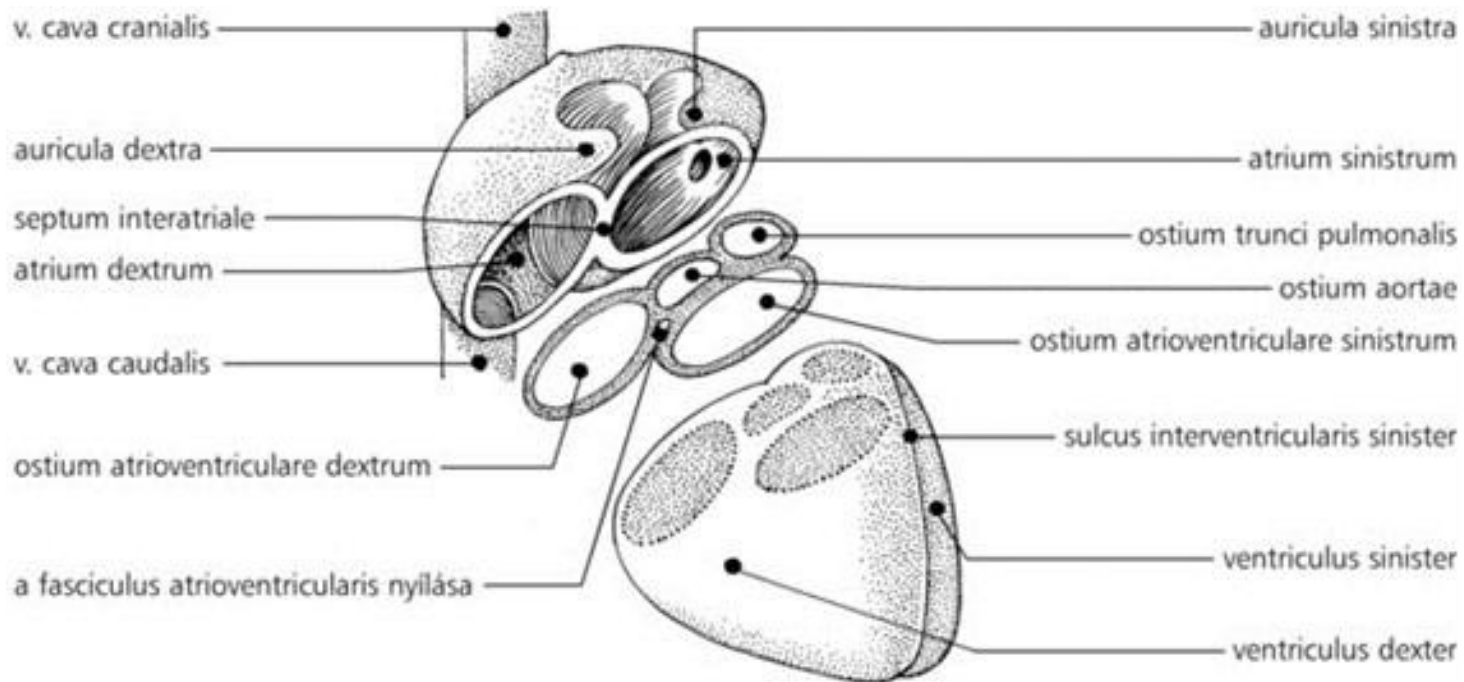
**Pracovní myokard**- vytváří dva samostatné systémy:

a) **myokard předsíní** - povrchovou a hlubokou vrstvou

b) **myokard komor** – silnější, tři vrstvy (levá komora je třikrát silnější)

- Povrchová vrstva je společná pro obě komory
- Prostřední vrstva je pro každou komoru samostatná.
- Hluboká vrstva je uspořádána síťovitě a je podkladem ***musculi papillares***

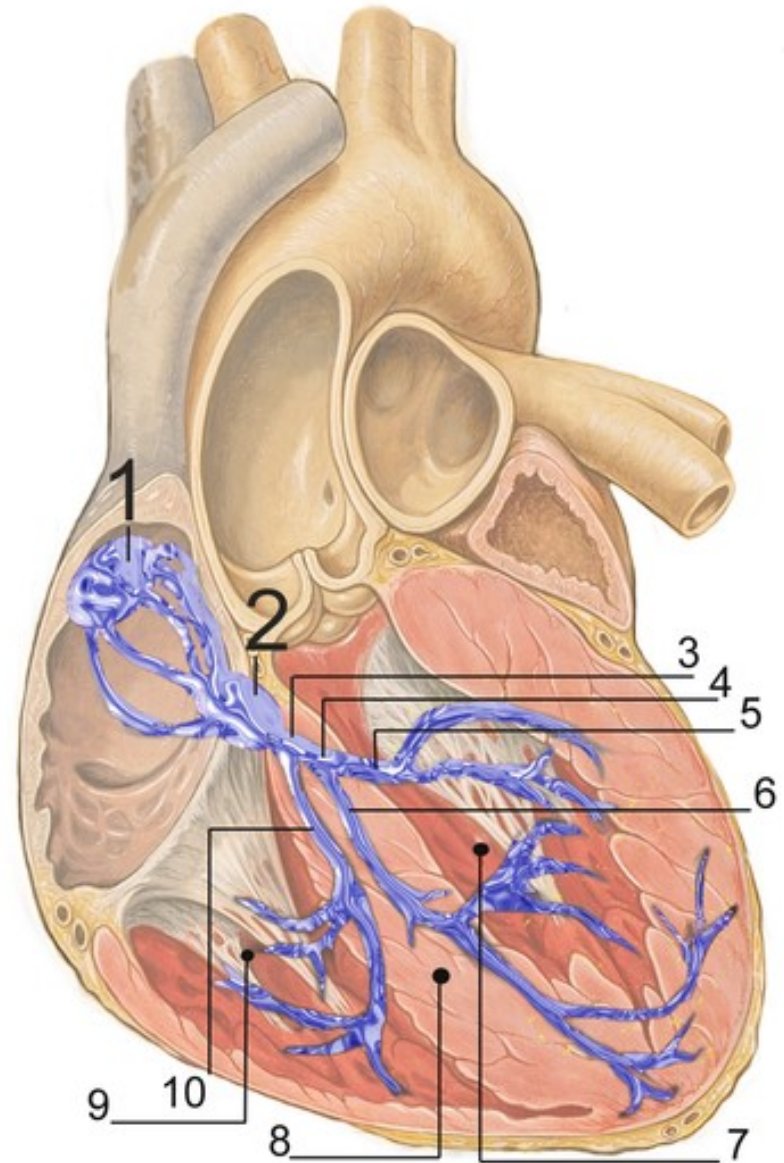




- Oba systémy (síně, komory) - odděleny pomocí **skeletu srdečního** - tvořen vazivovou fibrózní tkání (tvoří jej **čtyři vazivové obloučky**)
- K nim se připojují **laminae fibrosae** jednotlivých cípů cípatých a poloměsíčitých chlopní
- Ve spojích vznikají tak - dvě vazivové ploténky trojúhelníkovitého tvaru

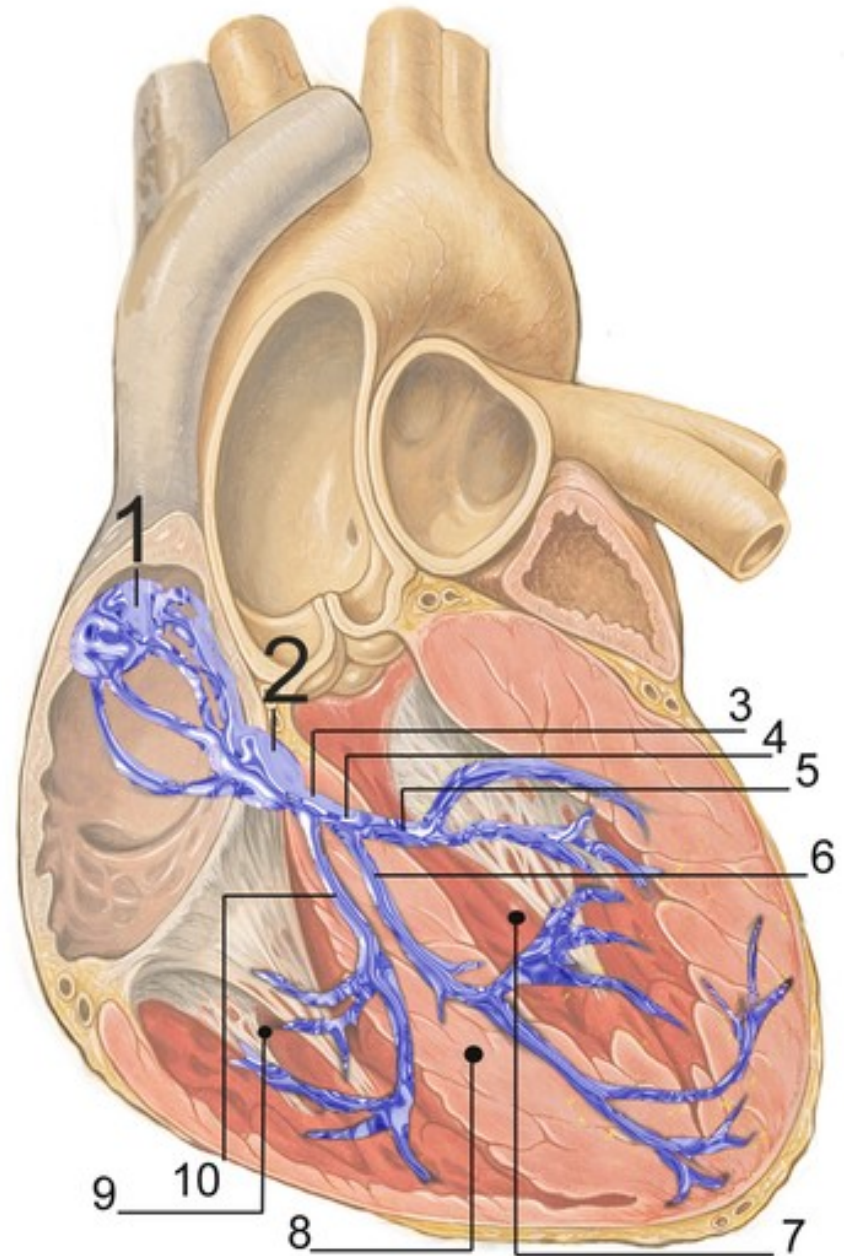
# Vodivý myokard (převodní systém srdeční)

- zvláštní typ myokardu
- schopnost vytvářet a převádět rytmické vzruchy – srdeční kontrakce
- ***Nodus sinuatrialis*** (sinusový uzlík)
  - ústí horní duté žíly
  - do myokardu předsíní vysílá paprscitě všemi směry pruhy vodivé svaloviny
  - 70 / min (sinusový rytmus)



- ***Nodus atrioventricularis***  
(předsíňokomorový uzlík  
Aschoff–Tawarův)

- leží pod endokardem pravé předsíně mezi úponem septálního cípu *valva tricuspidalis*
- Má oválný tvar
- Navazuje další část převodního systému
- (40 / min.)

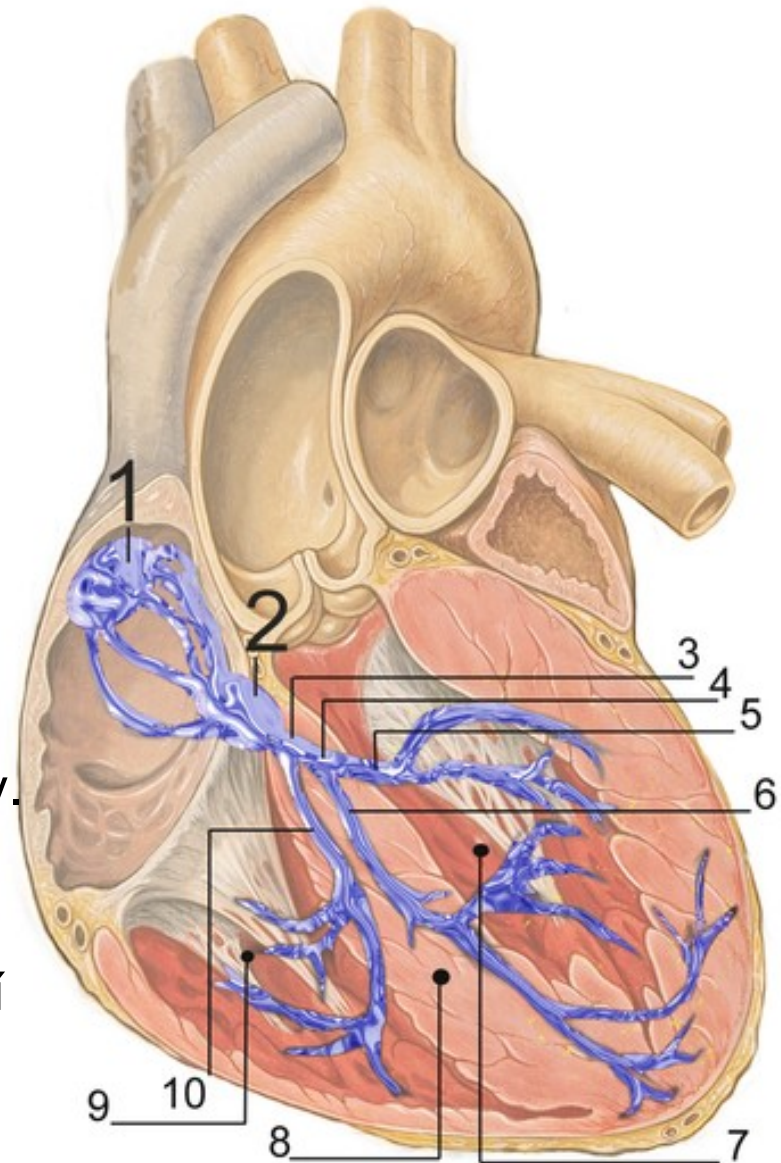


- ***Fasciculus atrioventricularis***  
**(Gaskell–Hisův mŭstek)**

- je proužek
- navazuje na *nodus atrioventricularis*
- prostupuje do vazivové části mezikomorového septa
- při dolním okraji se dělí na dvě raménka (*crus dextrum et crus sinistrum*)

- ***Crus dextrum et crus sinistrum***

- Sestupují pod endokardem
- směřují k myokardu pravé a levé komory.
- Konečné úseky se pod endokardem komor rozpadají do sítě Purkyňových vláken (tvoří rozsáhlou subendokardiální síť.)

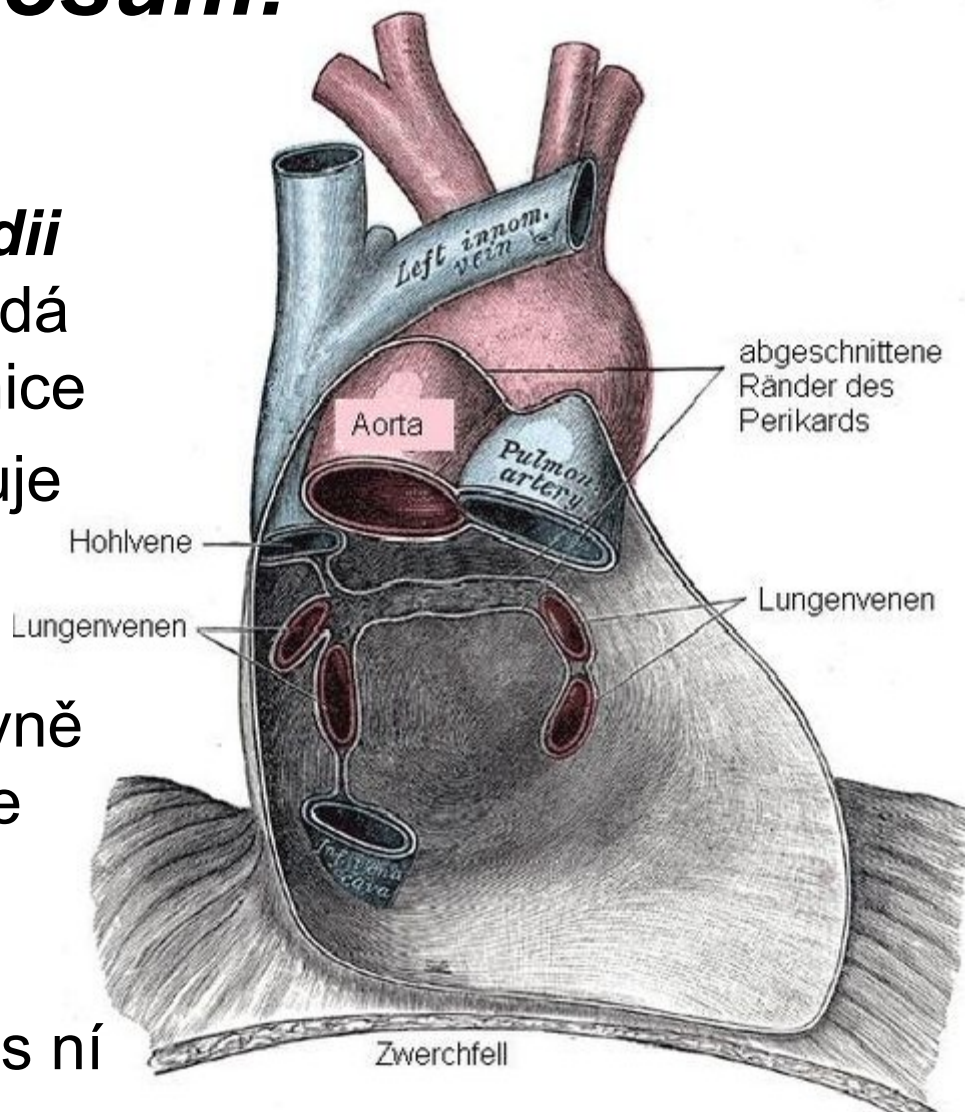


# Osrdečník (*pericardium*)

- zevní vrstvy – *pericardium fibrosum*
- vnitřní vrstvy – *pericardium serosum*

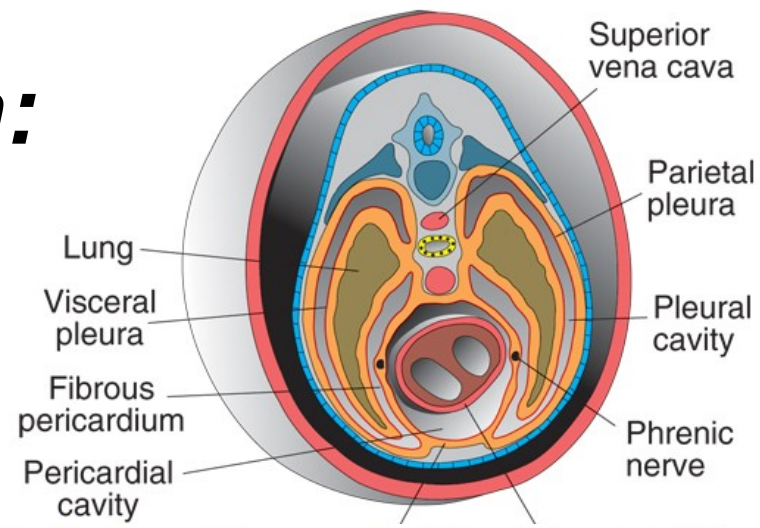
# 1) *Pericardium fibrosum*:

- Tvar čtyřbokého jehlanu
- jeho základna ***basis pericardii*** (*facies diaphragmatica*) nasedá na ***centrum tendineum*** bránice
- je spojena s bránicí, prostupuje přes ni ***vena cava inferior***
- **Vrchol perikardu (*cupula pericardii*)**, dosahuje do úrovně ***angulus sterni***. Prochází zde **velké cévní kmeny**
- Boční stěny přivrácené k **mediastinální pleuře**, volně s ní srůstají

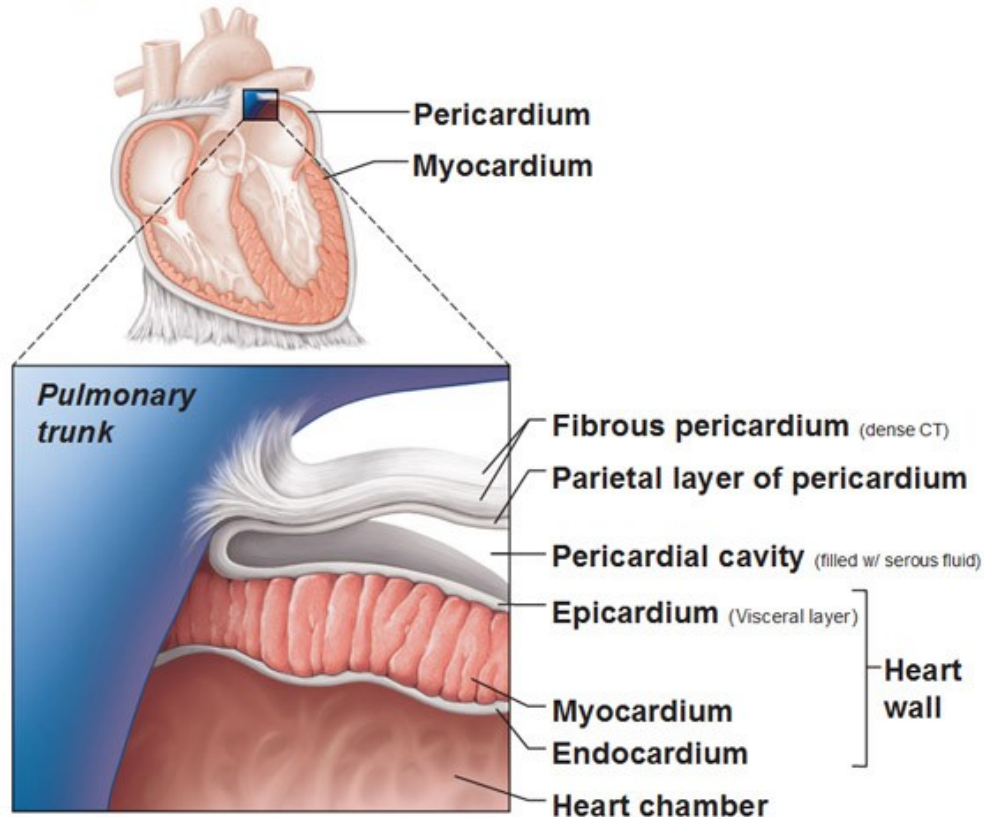


## 2) *Pericardium serosum*:

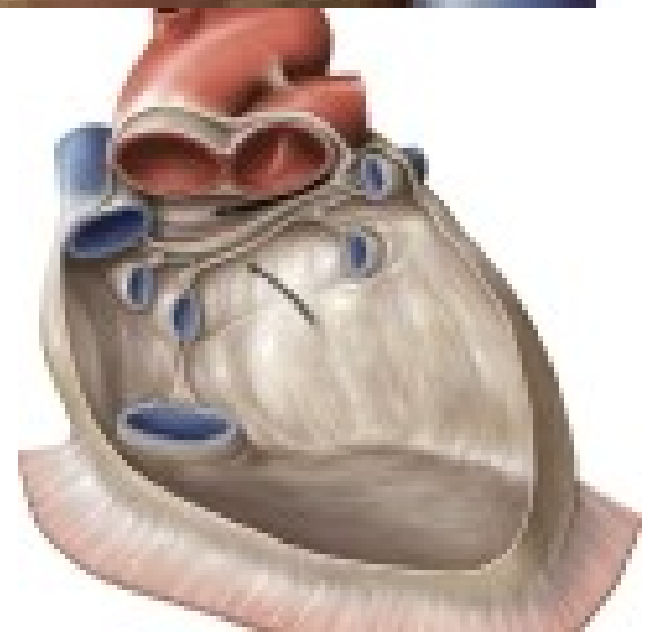
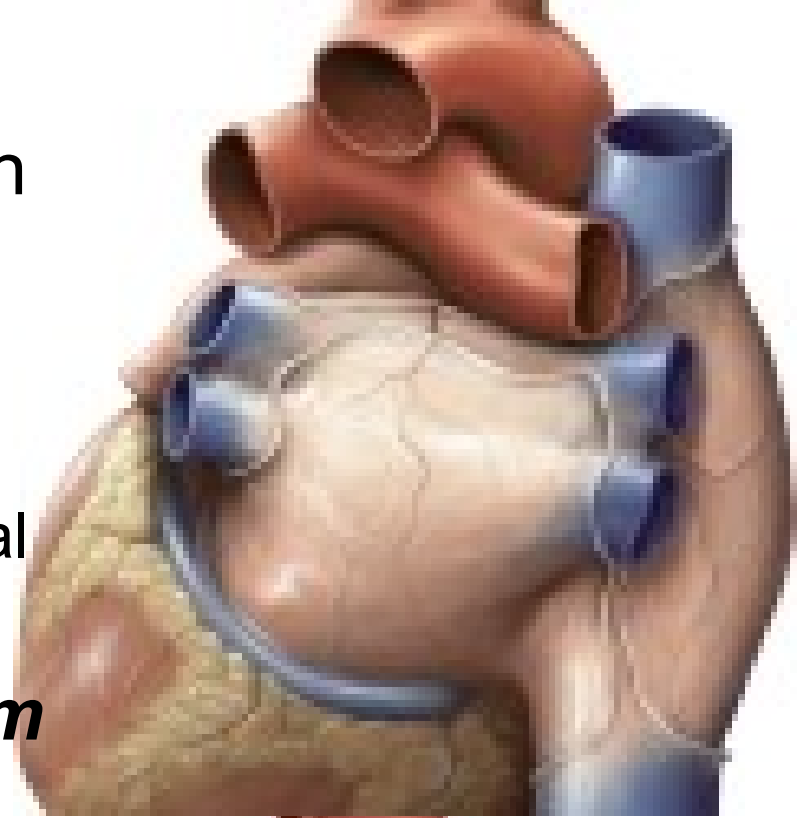
- ze dvou listů:
  - **Zevní list (*lamina parietalis*)** na vnitřní straně fibrózního perikardu
  - **Vnitřní list (*lamina visceralis*)** též epikard (***epicardium***) pokrývá jako tenká, hladká blána povrch myokardu.
- někde se mezi **myokard** a **epikard** vsouvá různě silná vrstva **tukového vaziva**.
- Mezi oběma listy serózního perikardu je vytvořena štěrbinovitá dutina (***cavitas pericardialis seu cavum serosum pericardii***),
- Uvnitř malé množství čiré tekutiny (***liquor pericardii***).



Layers of the Pericardium and of the Heart Wall



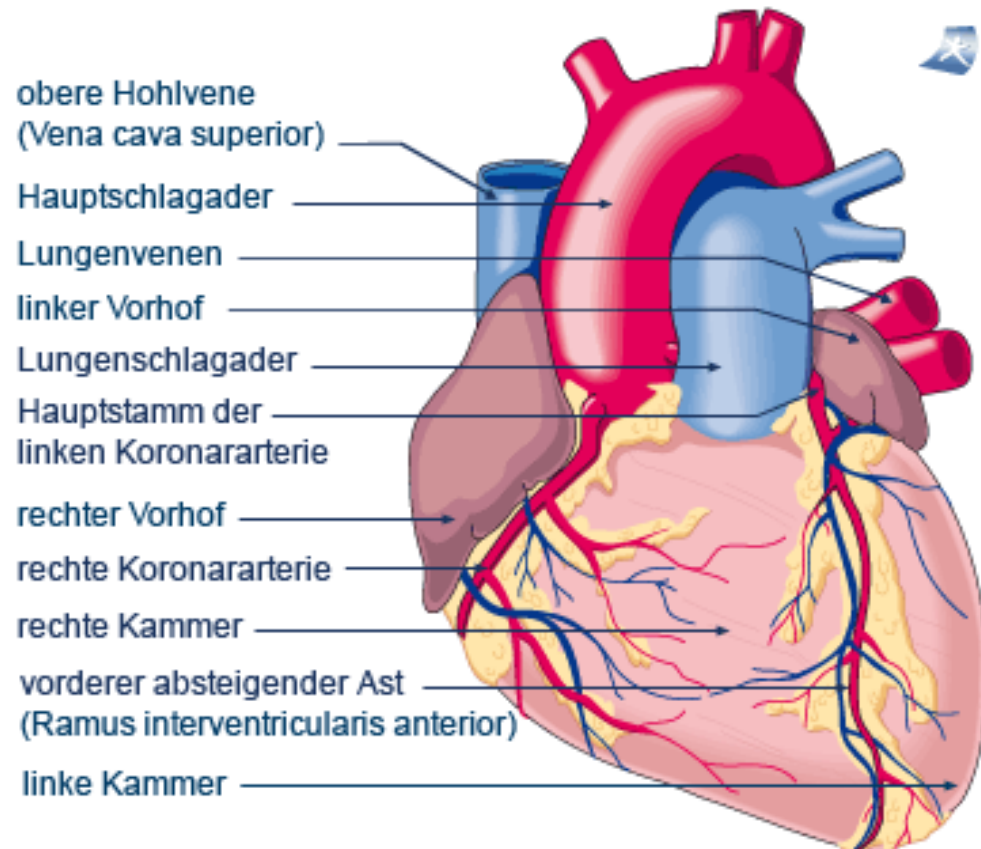
- Podél začátku velkých tepen (*truncus pulmonalis* a *aorta ascendens*) je vytvořena ***porta arteriarum***.
  - vybíhá zde krátký serozní obal (***vagina serosa arteriarum***)
- Podél žil pak ***porta venarum***  
Tato branka má tvar příčně položeného písmene T.
- Štěrbina pod oběma portami - ***sinus transversus pericardii***





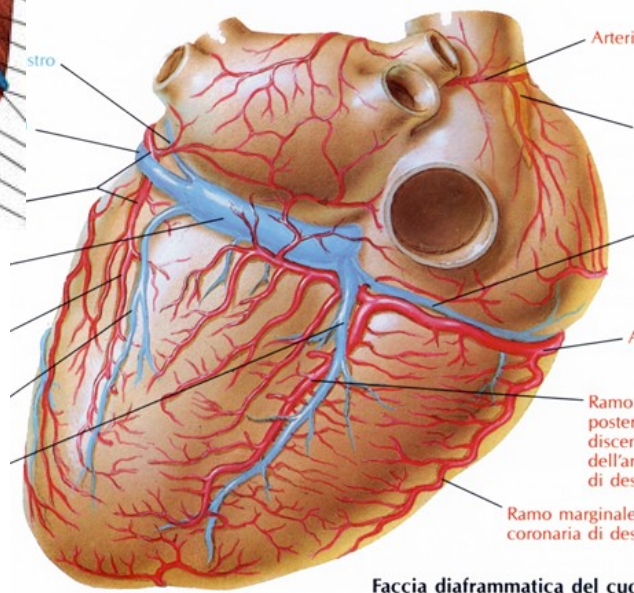
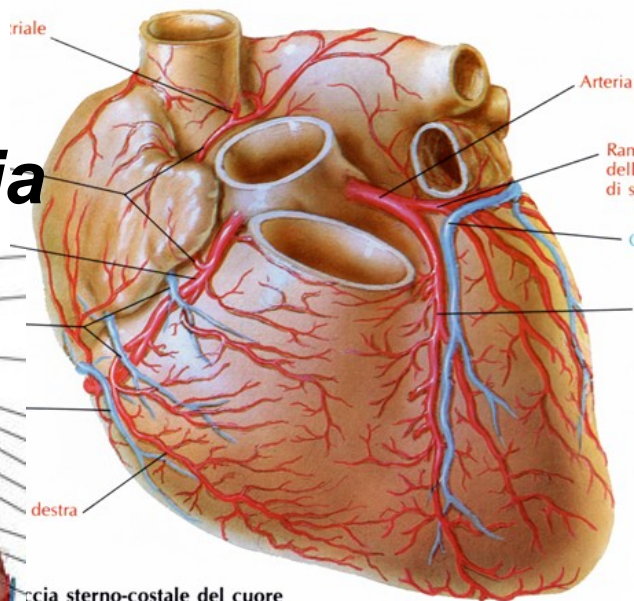
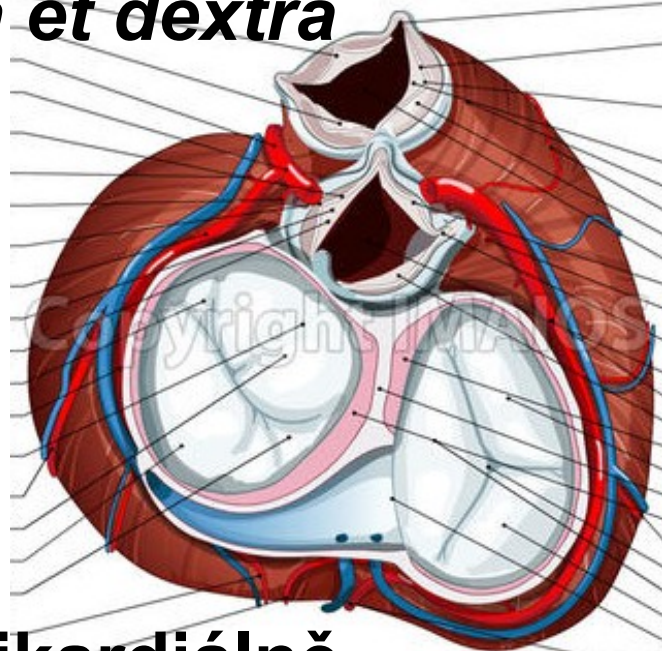
# Srdeční cévy:

- Srdeční tepny  
(*arteriae coronariae cordis*)
- Srdeční žíly  
(*venae cordis*)



# Srdeční tepny:

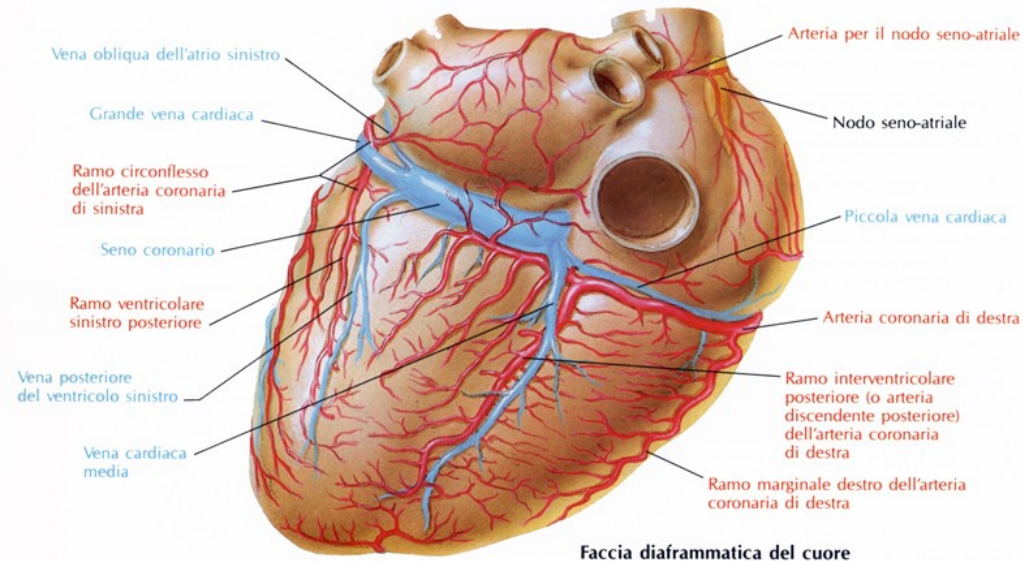
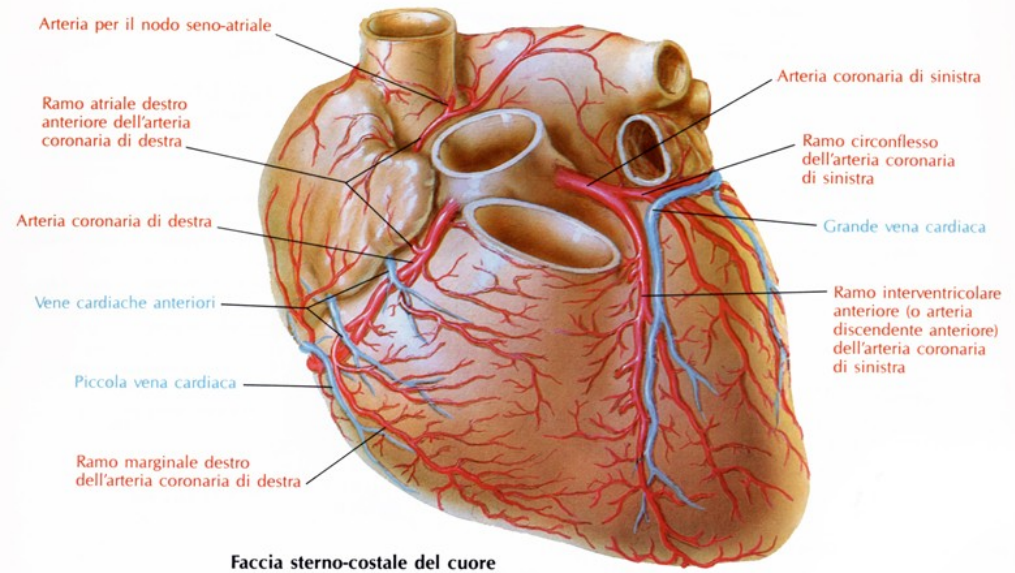
- dvě věnčité tepny *arteria coronaria cordis sinistra et dextra*



- uloženy **subepikardiálně**
- obaleny vrstvou tukové tkáně.
- tepny konečné (terminální)
- **Chybí** kolaterální oběh

# 1) Arteria coronaria cordis sinistra:

- Vystupuje ze ***sinus aortae sinister***,
- mezi *truncus pulmonalis* a levé ouško a dělí se na dvě větve –
  - ***ramus interventricularis anterior***
  - ***ramus circumflexus***



# *Ramus interventricularis anterior:*

- Sestupuje v *sulcus interventricularis anterior* po přední ploše srdce až k srdečnímu **hrotu** a svými větvemi se podílí na zásobování **přední stěny** srdce a přední části **mezikomorového septa**.

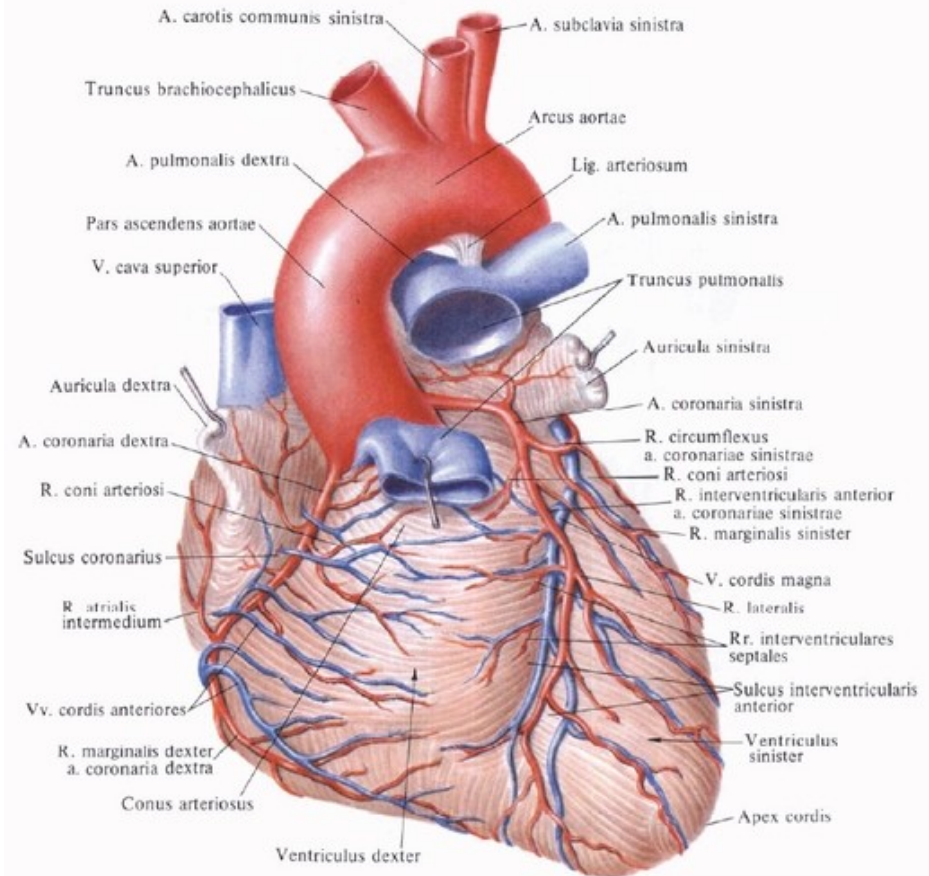
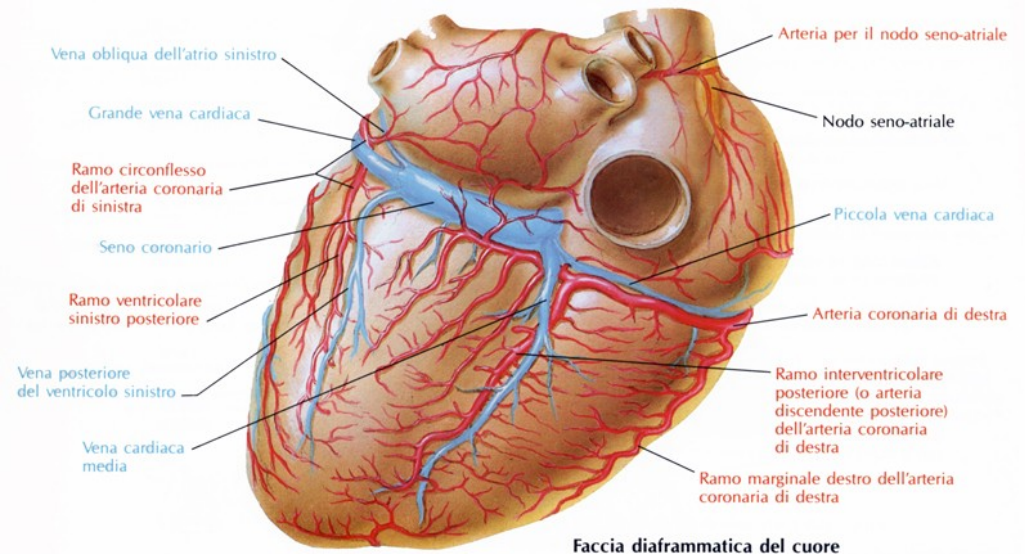
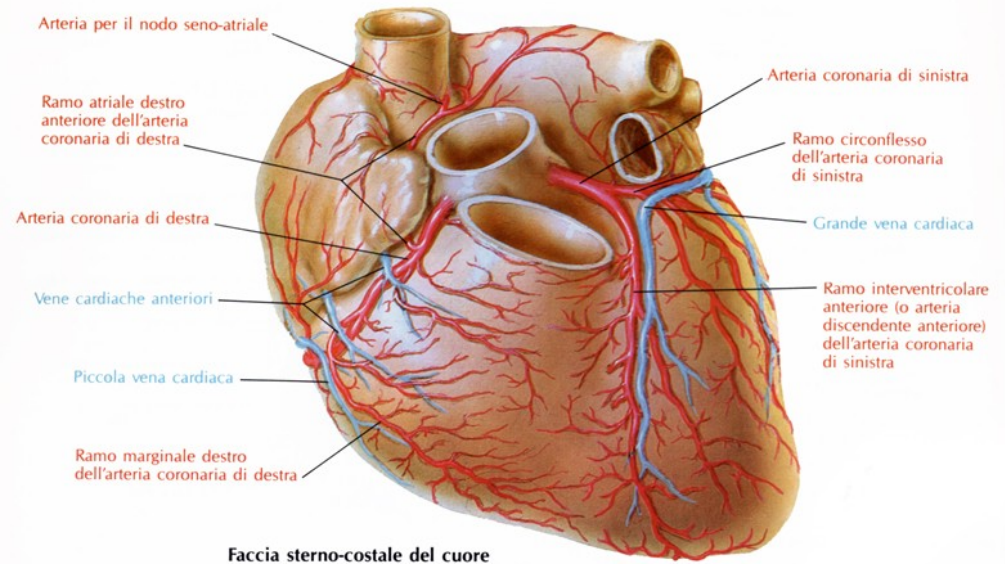


Рис. 716. Артерии и вены сердца, аа. et vv.cordis. (Грудно-реберная поверхность.)

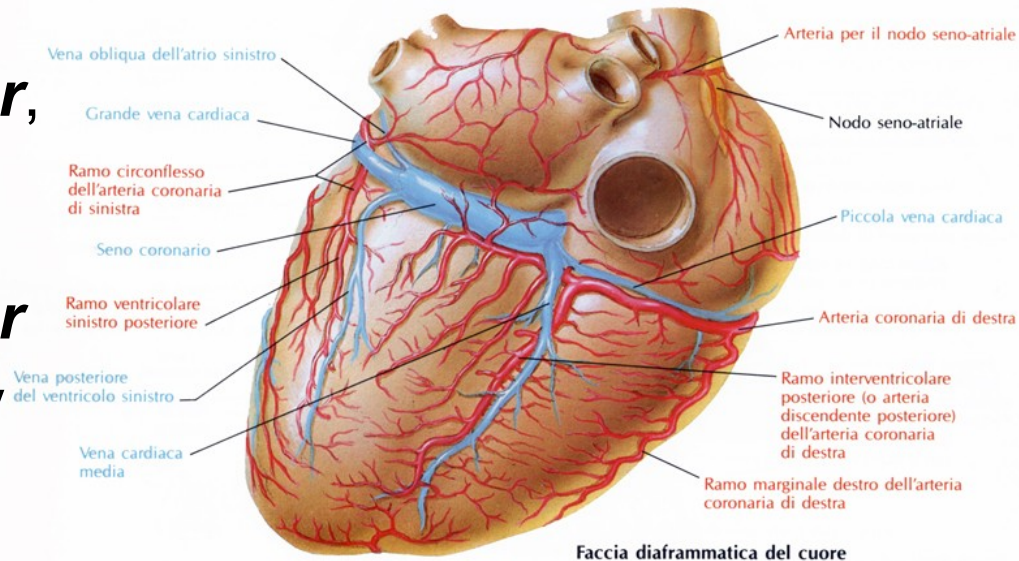
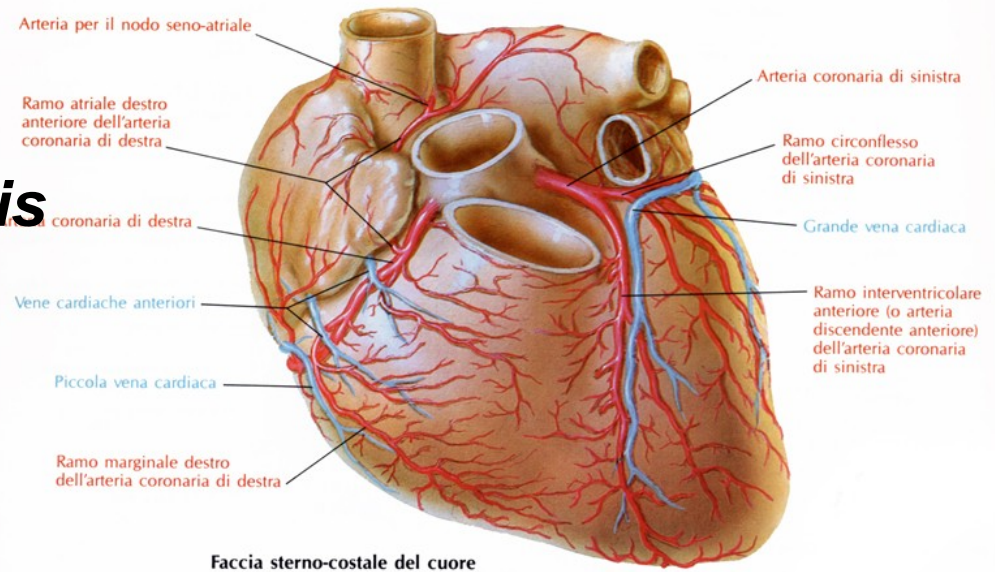
# *Ramus circumflexus:*

- do levé části ***sulcus coronarius***, stáčí se na diafragmatickou plochu srdce a vydává větve pro levou předsíň a levou komoru.



## 2) *Arteria coronaria cordis dextra:*

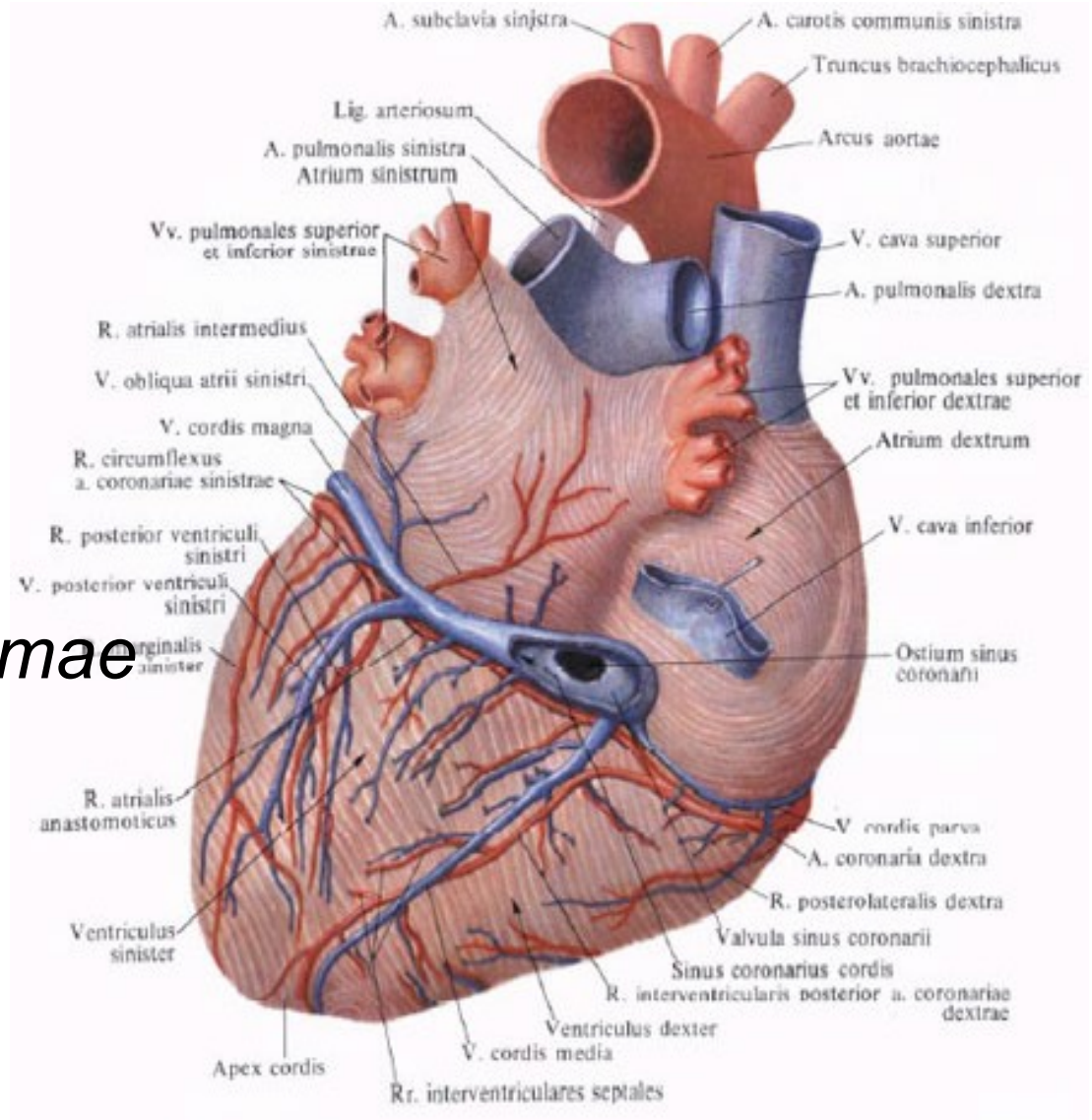
- ze *sinus aortae dexter*,
- prochází mezi *auricula dextra* a *truncus pulmonalis*
- klade se do pravé části *sulcus coronarius*,
- větví se - pro pravou předsíň, komoru.
- pokračuje na zadní stranu srdce až k *sulcus interventricularis posterior*,
- klade se konečný úsek této tepny – *ramus interventricularis posterior*
- Zásobuje i část zadní stěny levé komory, zadní část mezikomorového septa



# Srdeční žíly:

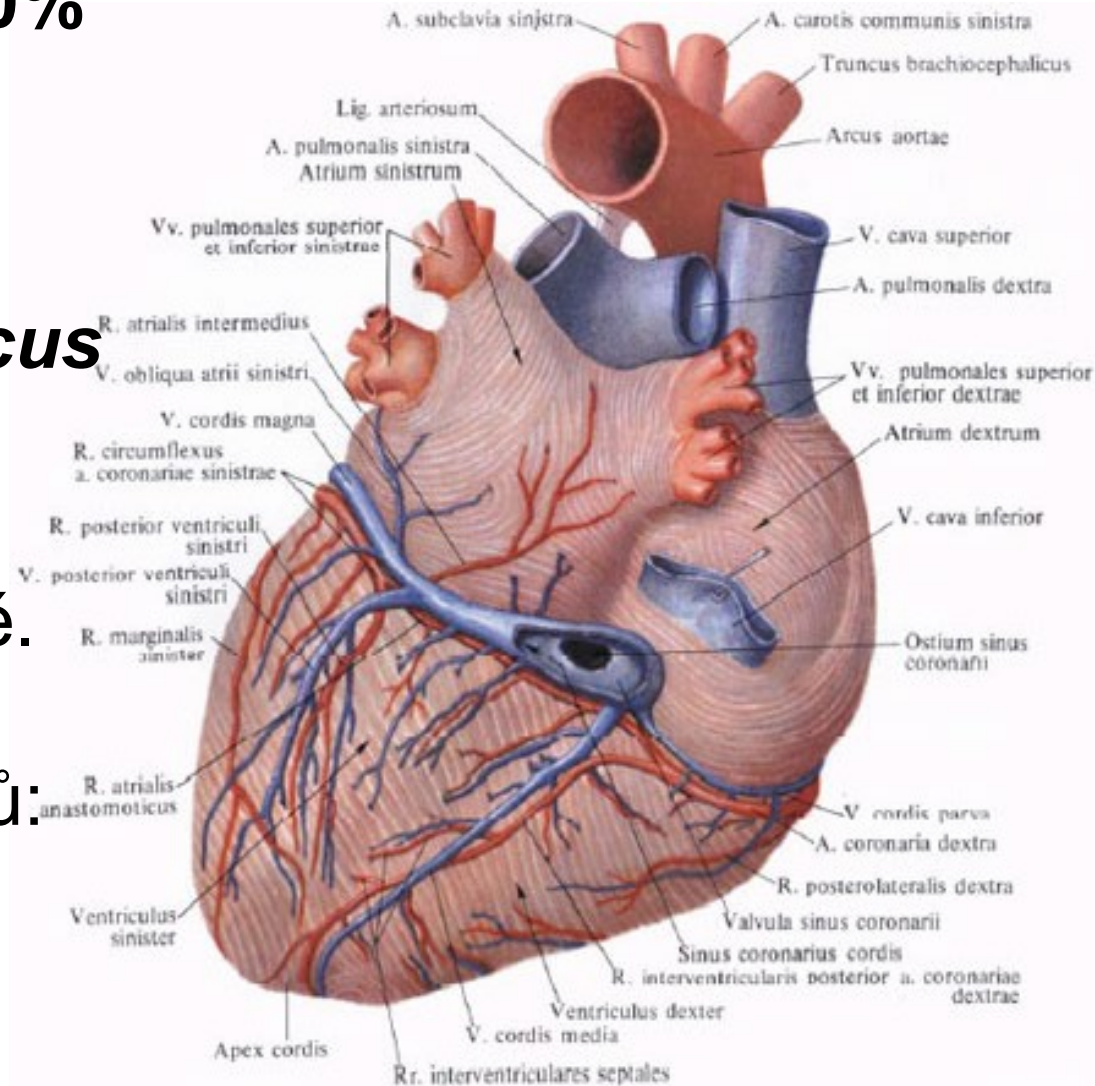
tří skupiny

- *sinus coronarius*,
- *venae cordis anteriores*
- *venae cordis minimae*



# 1) *Sinus coronarius cordis*:

- odvádí ze srdce asi **60%** krve.
- vzniká na **diafragmatické** ploše srdce v levé části ***sulcus coronarius***.
- Je dlouhý 3 až 5 cm,
- ústí do pravé předsíně.
- Vzniká soutokem několika žilních kmenů:
  - a) *vena cordis magna*
  - b) *vena cordis media*
  - c) *vena cordis parva*



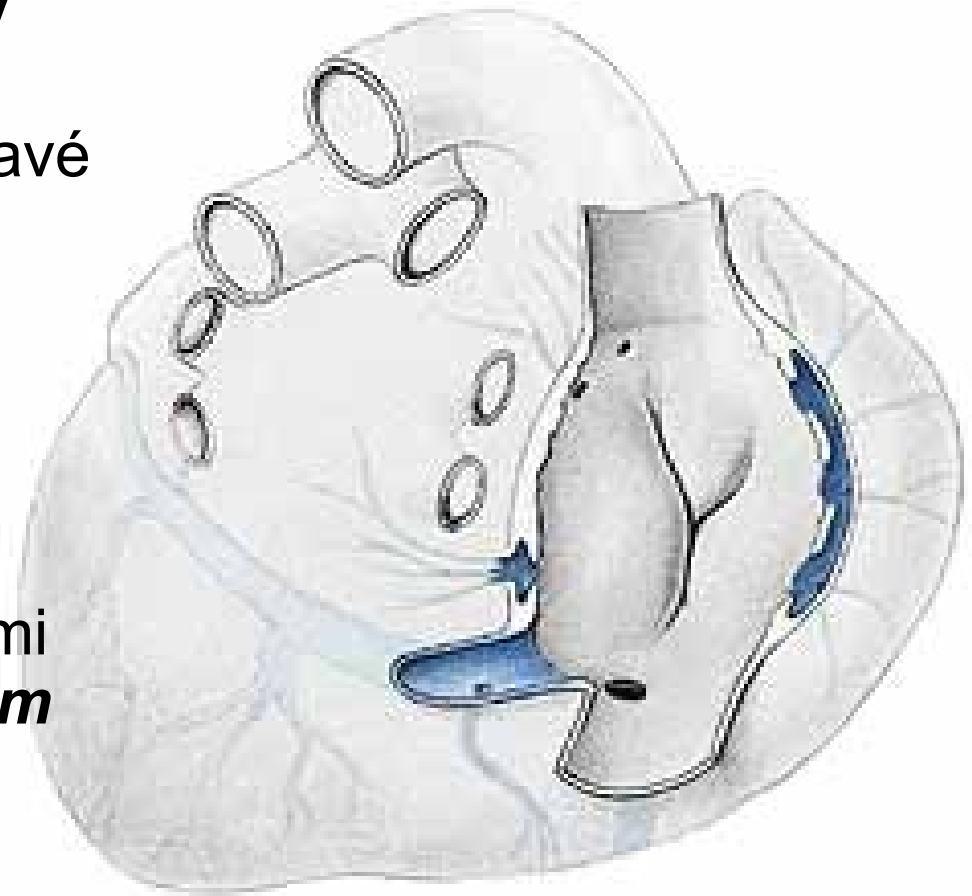


## 2) *Venae cordis anteriores:*

- jsou 2 až 4 žíly
- sbírají krev z **přední stěny pravé komory**
- vyúsťují samostatně do pravé předsíně

## 3) *Venae cordis minimae*

- četné drobné žilky
- ústí samostatnými drobnými otvůrkami (***foramina venarum minimarum***) do všech srdečních dutin
- Odvádějí **40% krve**



# Mízní cévy srdce:

- začínají slepě v srdečních tkáních
- vytvářejí tři navzájem propojené lymfatické sítě
  - subendokardiální,
  - myokardiální
  - Subepikardiální
- Z nich odvádí mízu:

## 1) *Truncus lymphaticus cordis dexter:*

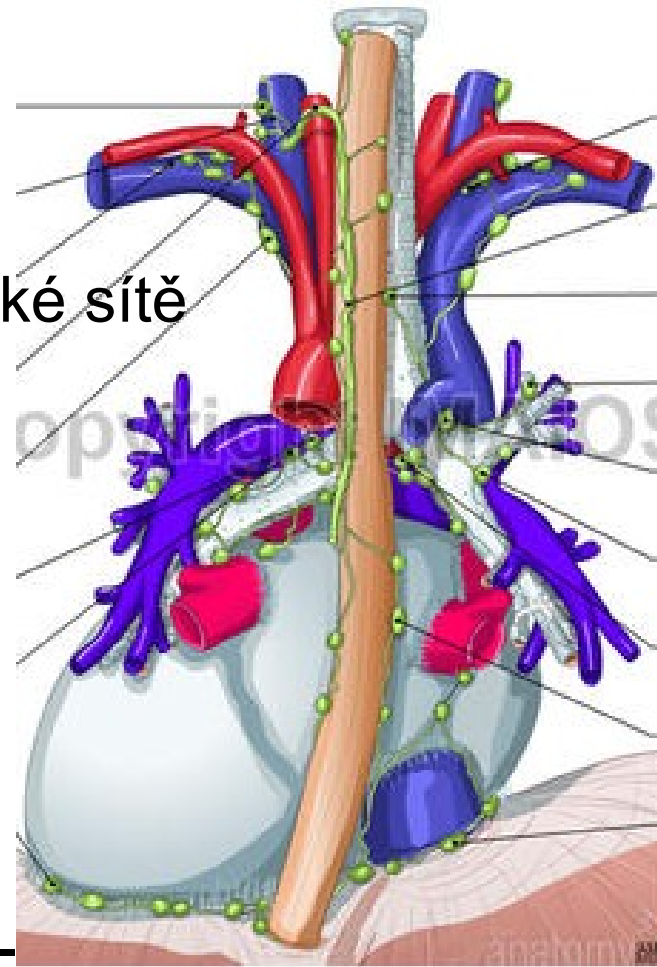
- Sbírá mízu přibližně z oblastí vyživovaných pravou koronární tepnou

## 2) *Truncus lymphaticus cordis sinister* –

- provází levou koronární tepnu

## Míza se dostává:

- k srdečním mízním uzlinám uložených před a za odstupem *aorta ascendens* – *nodus lymphaticus praeaoarticus* a *retroaoarticus*.



# Nervy srdeční:

- Srdce je inervováno **autonomním** nervovým systémem
- tj. sympatickými a parasympatickými nervovými vlákny
- ovlivňuje převodní systém i průsvit věnčitých tepen
- vytváří se **dvě smíšené** pleteně, uloženy u aortálního oblouku

**1) *Plexus cardiacus superficialis*** (v *arcus aortae*)

**2) *Plexus cardiacus profundus*** (za *arcus aortae*)

1) **Sympatická vlákna** přicházejí z *truncus sympaticus* (zvyšují srdeční frekvenci)

2) **Parasympatická vlákna** jsou větvemi obou bloudivých nervů (zpomaluje srdeční frekvence, vasokonstrikci koronárních tepen)

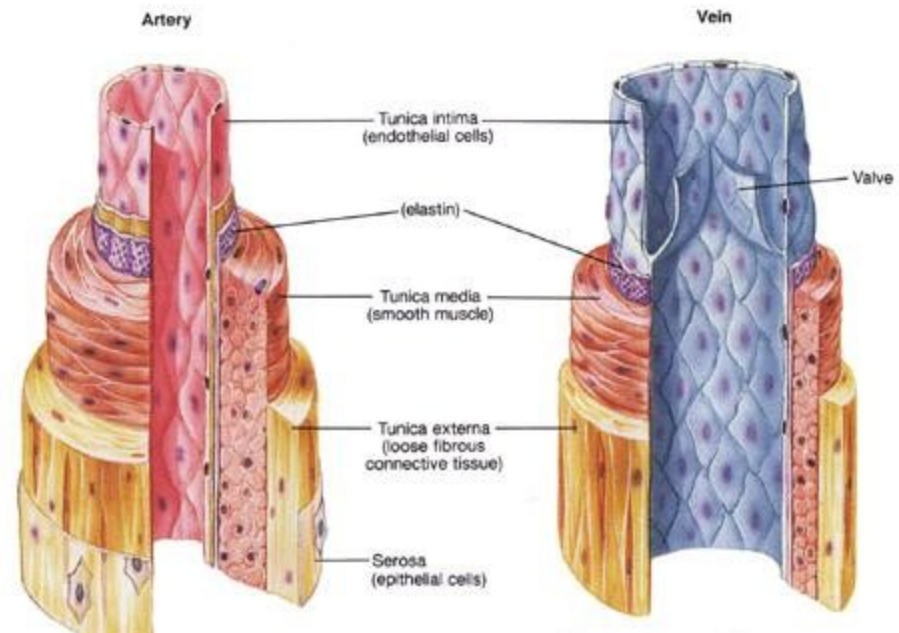
# Krevní cévy: (*vasa*)

Dělíme :

- 1) tepny (*arteriae*) -  
drobné tepénky  
(*arteriolae*)
- 2) žíly (*venae*)- žilek  
(*venulae*)
- 3) vlásečnice  
(*capillariae, vasa  
capillaria*)

Stavba:

Liší se dle druhu cévy.

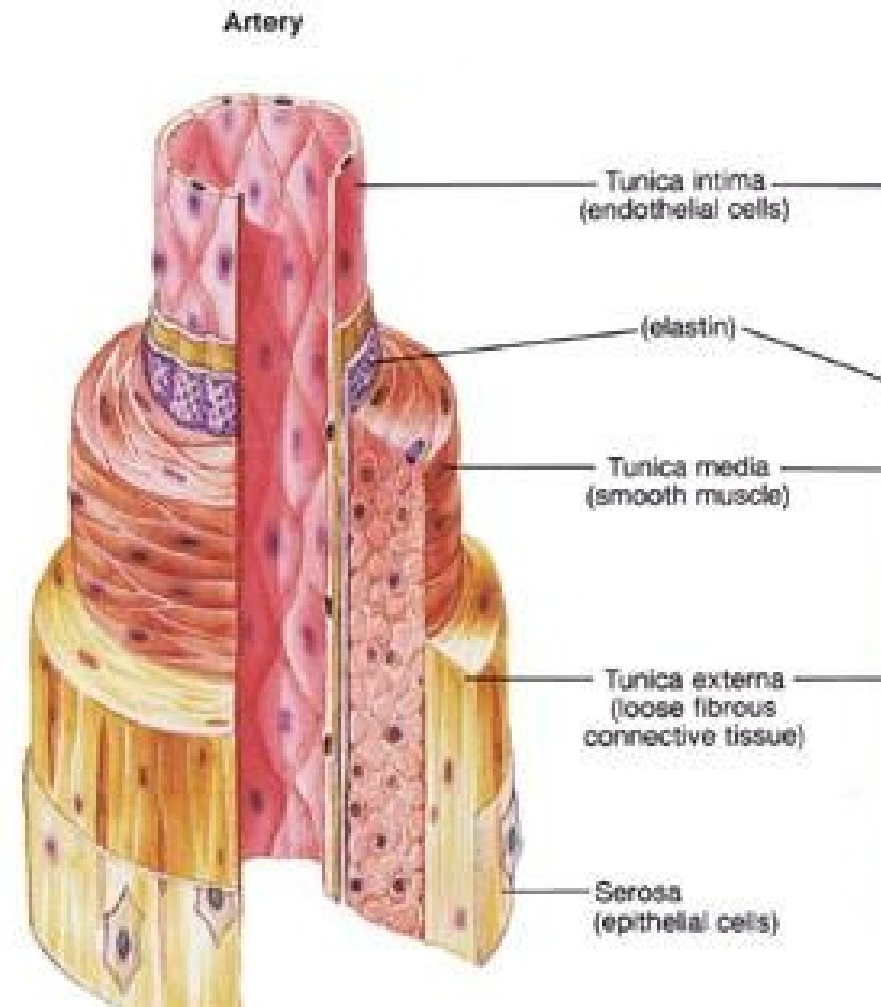


# Stěna tepen:

je pevná a pružná

tří vrstvy:

- 1) ***tunica intima*** - tvořena e.j. plochým – endotel
  - 2) ***tunica media*** - obsahuje vazivo s elastickými vlákny a hladkou svalovinu.
- poměr závislý na průsvitu tepen a vzdálenosti od srdce (drobné tepénky jsou čistě svalové)
- 3) ***tunica externa*** - je tvořena vazivem



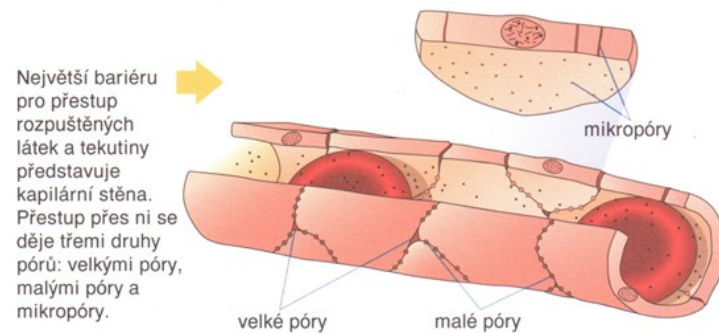
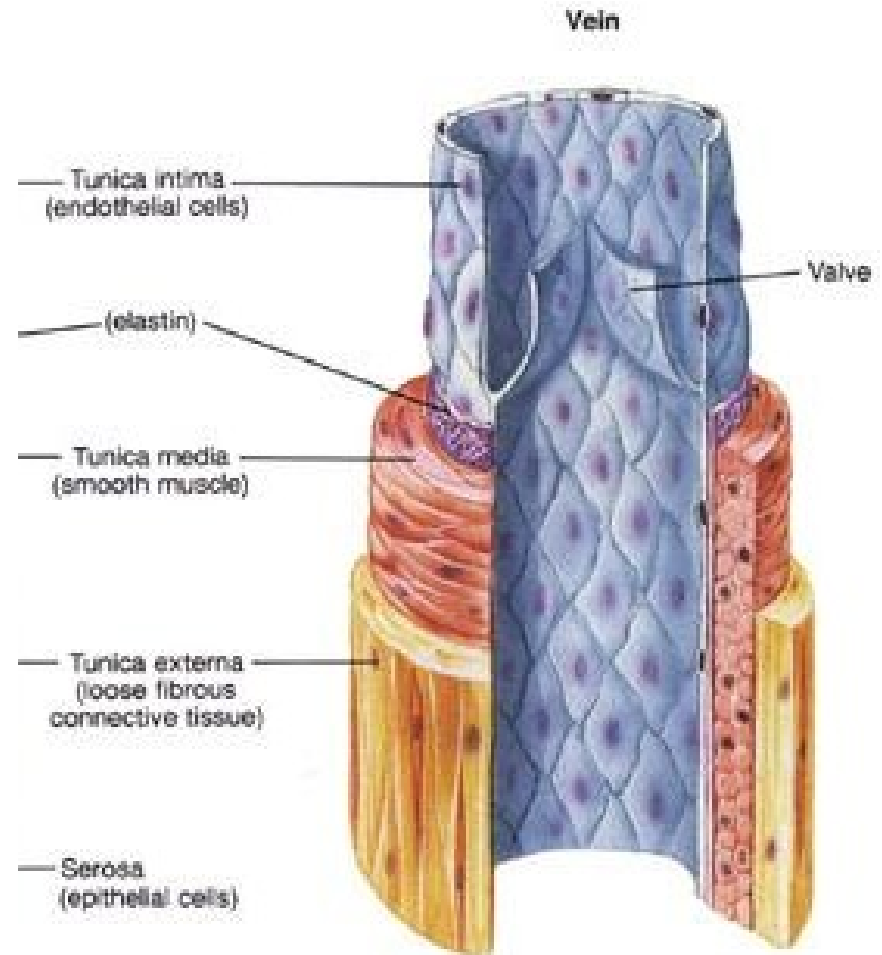
# Stěna žil:

- tři vrstvy
- není pružná
- obsahuje méně svaloviny
- chybí elastická vlákna
- kapsovitě chlopně

# Stěnu kapilár:

- tvoří pouze jediná vrstva – **endotel**

# Krev (*sanguis*)

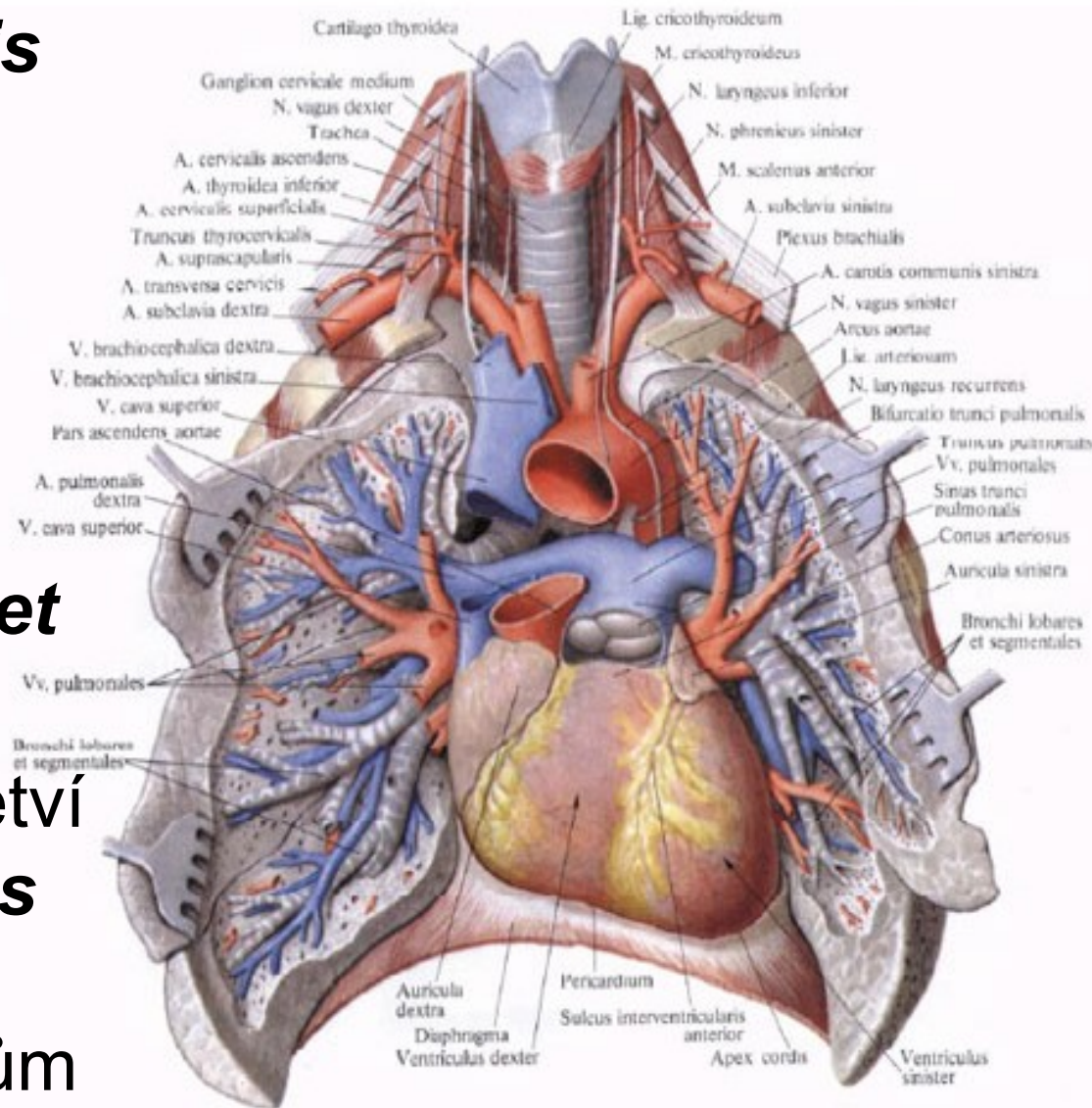


# Tepny (*arteriae*)

## Pulmonální systém:

### 1) *Truncus pulmonalis*

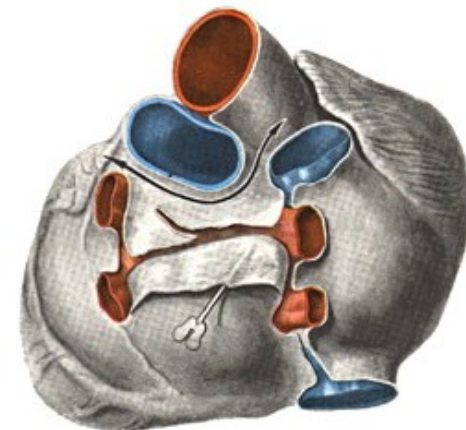
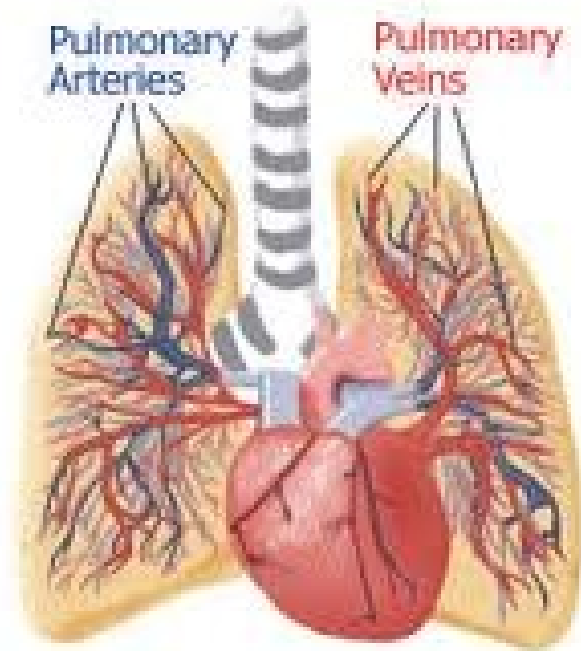
- vystupuje z pravé komory srdeční a směřuje pod oblouk aorty,
- rozděluje na ***arteria pulmonalis dextra et sinistra***
- Plicních hilech se větví ***arteriae pulmonales*** dále pak větví podél bronchů až k alveolům



## 2) *Venae pulmonales*

- vznikají z drobných žil, z kapilární sítě po obvodu **plicních alveolů**.
- V plicích probíhají žíly **ve vazivu** mezi jednotlivými **plicními segmenty**
- Směřují k plicnímu hilu
- Z každé plíce dvě žíly
- Všechny čtyři (dvě ***venae pulmonales dextrae*** a dvě ***venae pulmonales sinistrae***) se otevírají do levé předsíně.

### Pulmonary Circulation





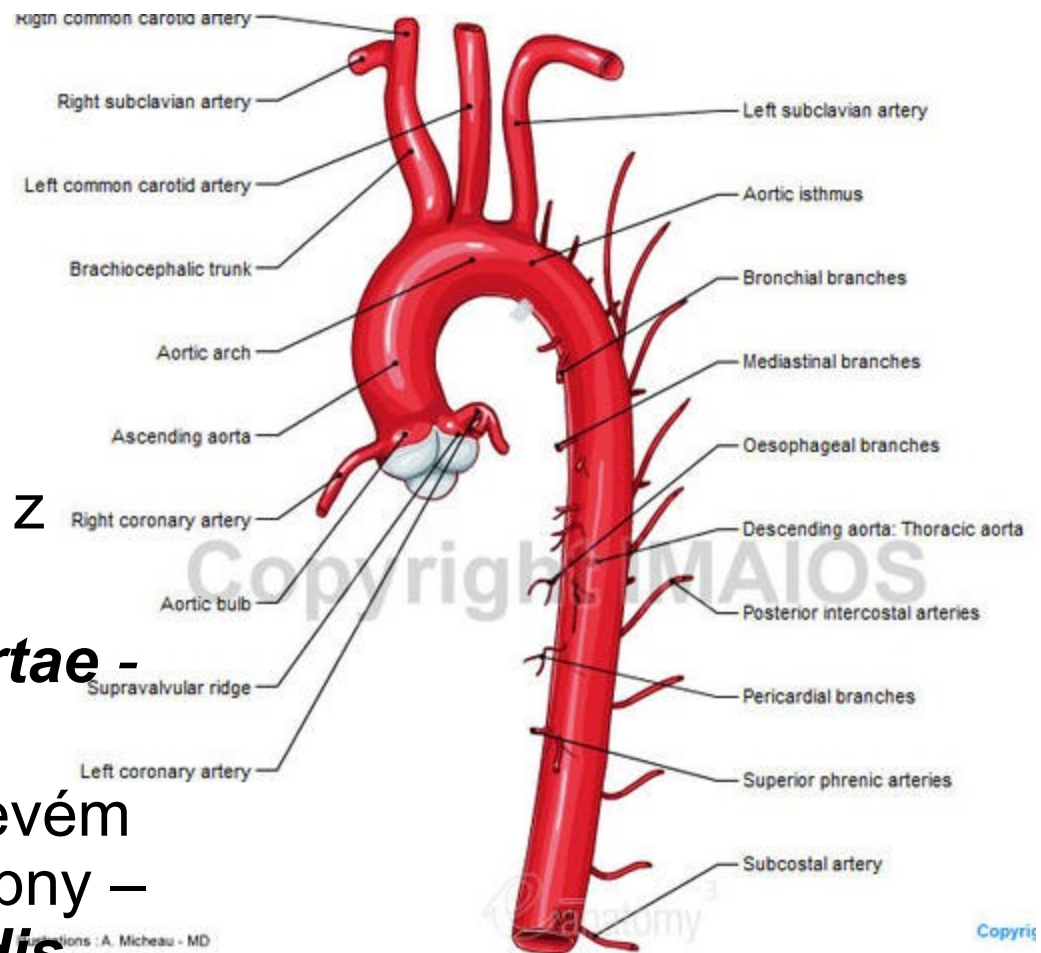
# Aortální systém:

tři hlavní úseky:

- *aorta ascendens*,
- *arcus aortae*,
- *aorta descendens*

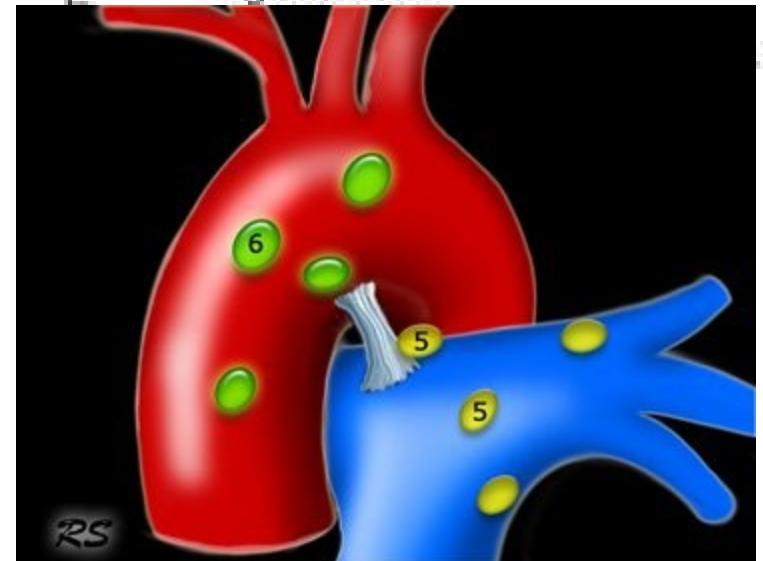
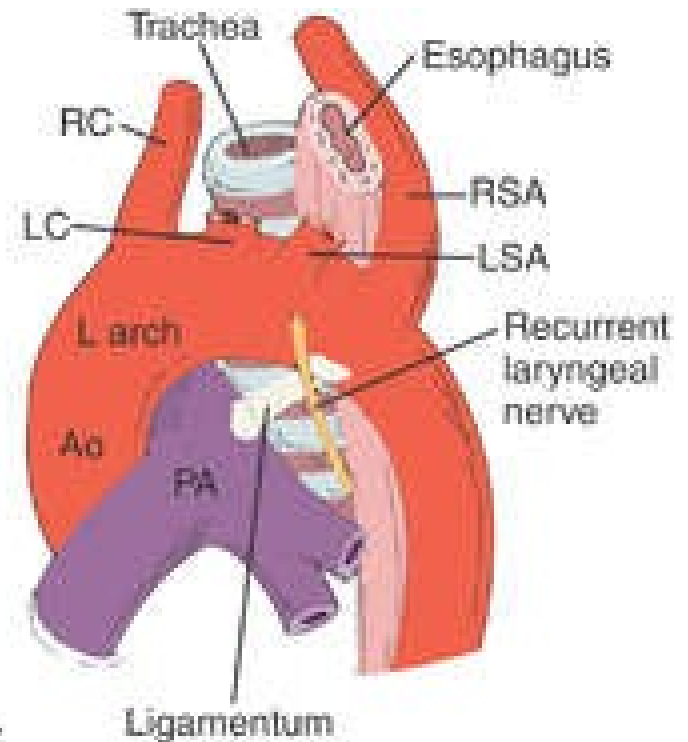
## I. *Aorta ascendens*:

- (3 až 5 cm) po výstupu z levé komory srdeční
- rozšířený v ***bulbus aortae*** - v oblasti *valva aortae*
- odstupují v pravém a levém *sinus aortae* věnčité tepny – ***arteria coronaria cordis dextra*** a ***arteria coronaria cordis sinistra***



## II. Arcus aortae:

- vytváří oblouk překračuje střední rovinu, probíhá šikmo dozadu k páteři
- u třetího hrudního obratle přechází do *aorta descendens*.
- oblouk je spojen s ***truncus pulmonalis*** pomocí ***ligamentum arteriosum*** (obliterovaný ***ductus arteriosus***)
- Odstupuje zde:
  - 1) ***Truncus brachiocephalicus***
  - 2) ***Arteria carotis communis sin.***
  - 3) ***Arteria subclavia sin.***



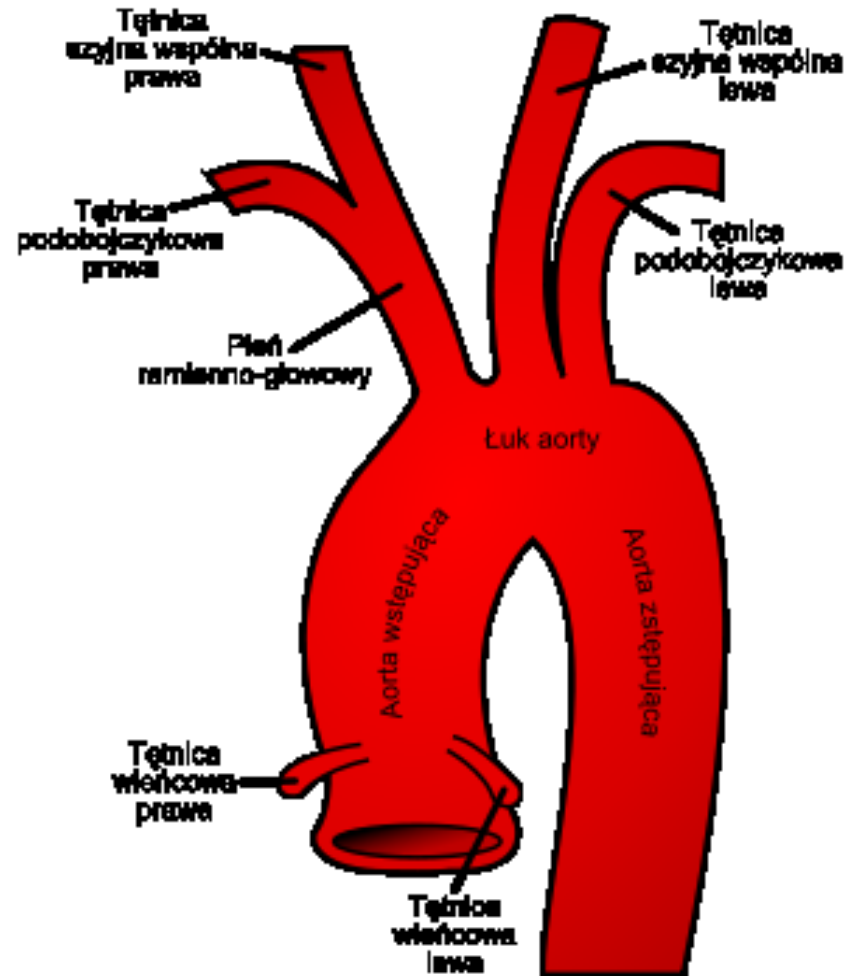
# 1) *Truncus brachiocephalicus*:

## Zásobuje:

- pravou horní končetinu
- pravou část hlavy a krku

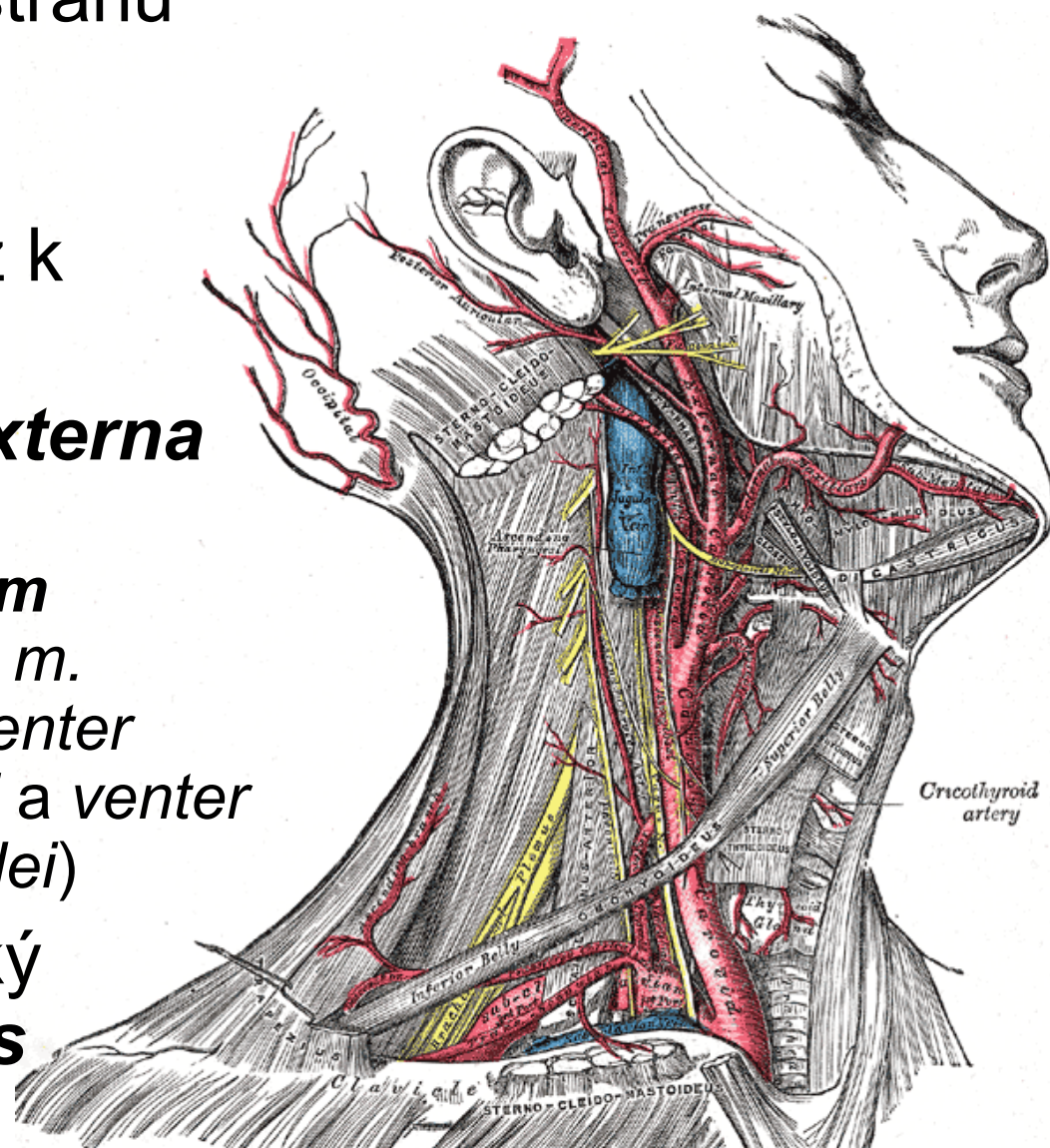
## Vystupuje:

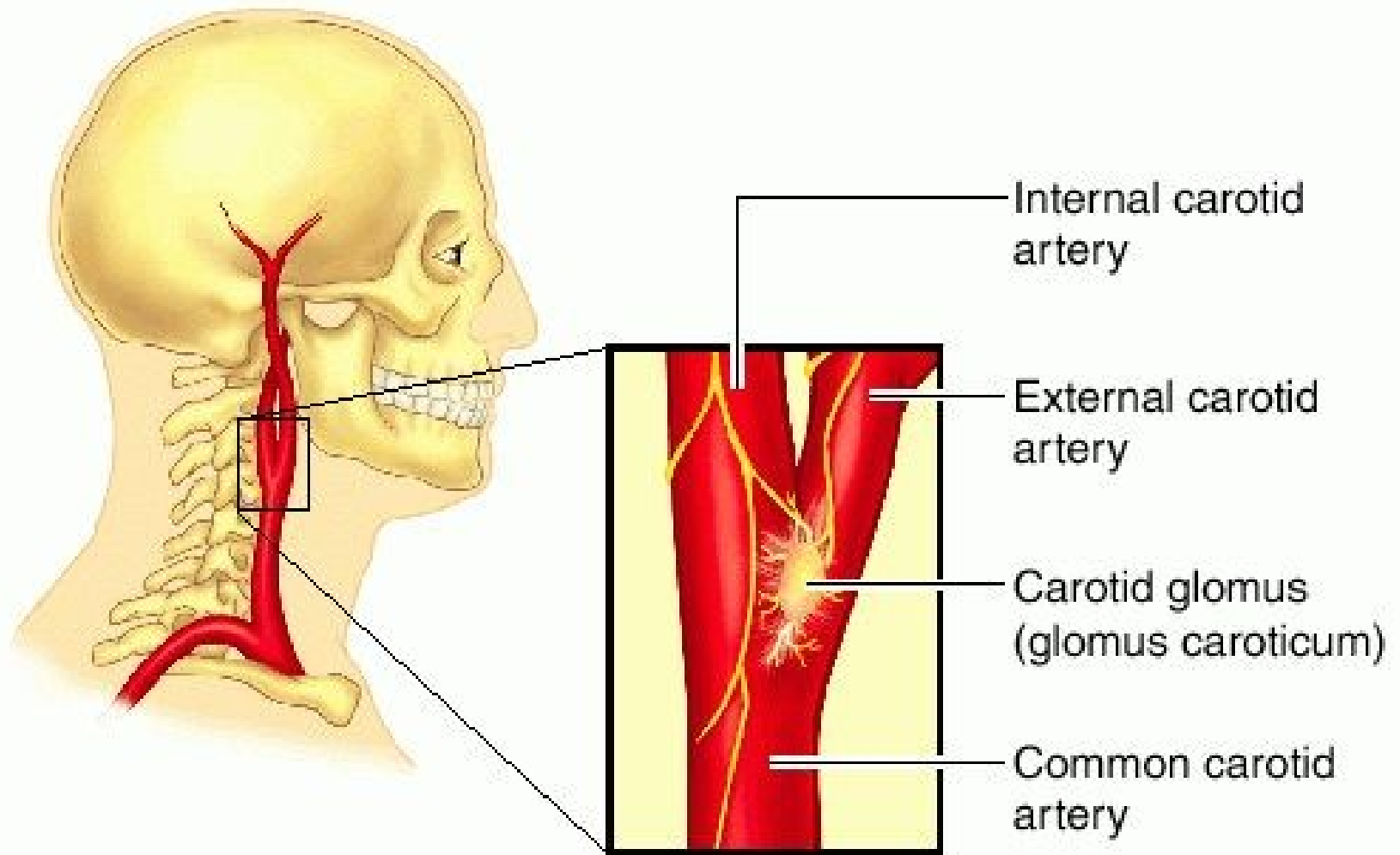
- za *manubrium sterni*, za pravý sternoklavikulární kloub
- rozděluje na dvě větve:
  - *arteria carotis communis dextra*
  - *arteria subclavia dextra*



## 2) *Arteria carotis communis*: (dx., sin.)

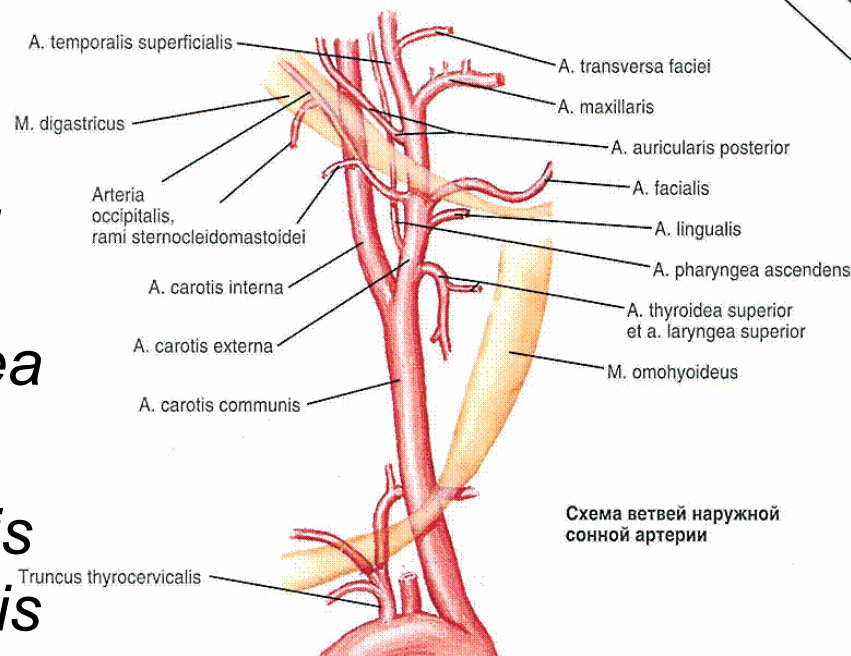
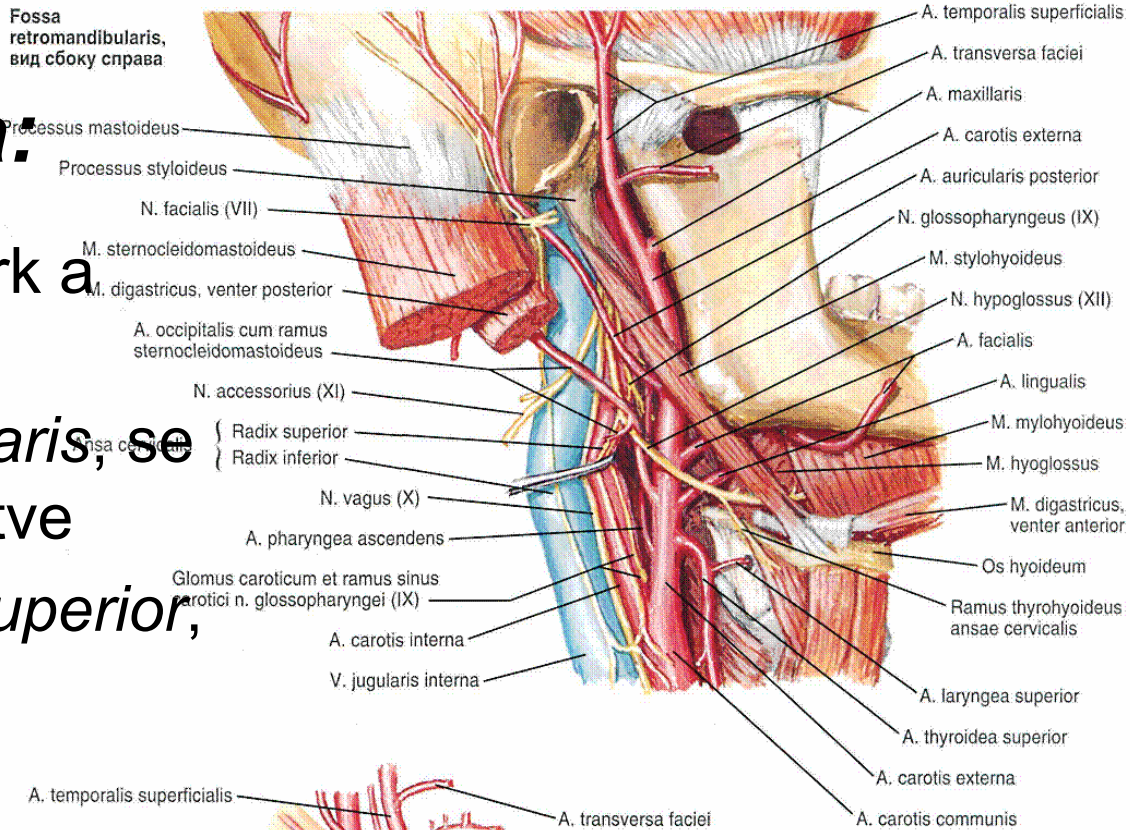
- zásobující příslušnou stranu hlavy a krku
- vystupuje po stranách průdušnice a hrtanu až k štítné chrupavce
- dělí se na *a. carotis externa* a *a. carotis interna* (Rozdvojení leží v *trigonum caroticum* - ohraničeném *m. sternocleidomastoideus*, *venter posterior musculi digastrici* a *venter superior musculi omohyoidei*)
- leží zde parasympatický paraganglion – *glomus caroticum*





- parasympatický paraganglion – ***glomus caroticum***

# A. carotis externa:



- zásobuje svaly a kůži krk a hlavu

- Za fossa retromandibularis, se dělí na své konečné větve

a) přední – a. thyroidea superior, a. lingualis, a. facialis

b) laterální – a. sternocleidomastoidea

c) zadní – a. occipitalis, a. auriculari posterior

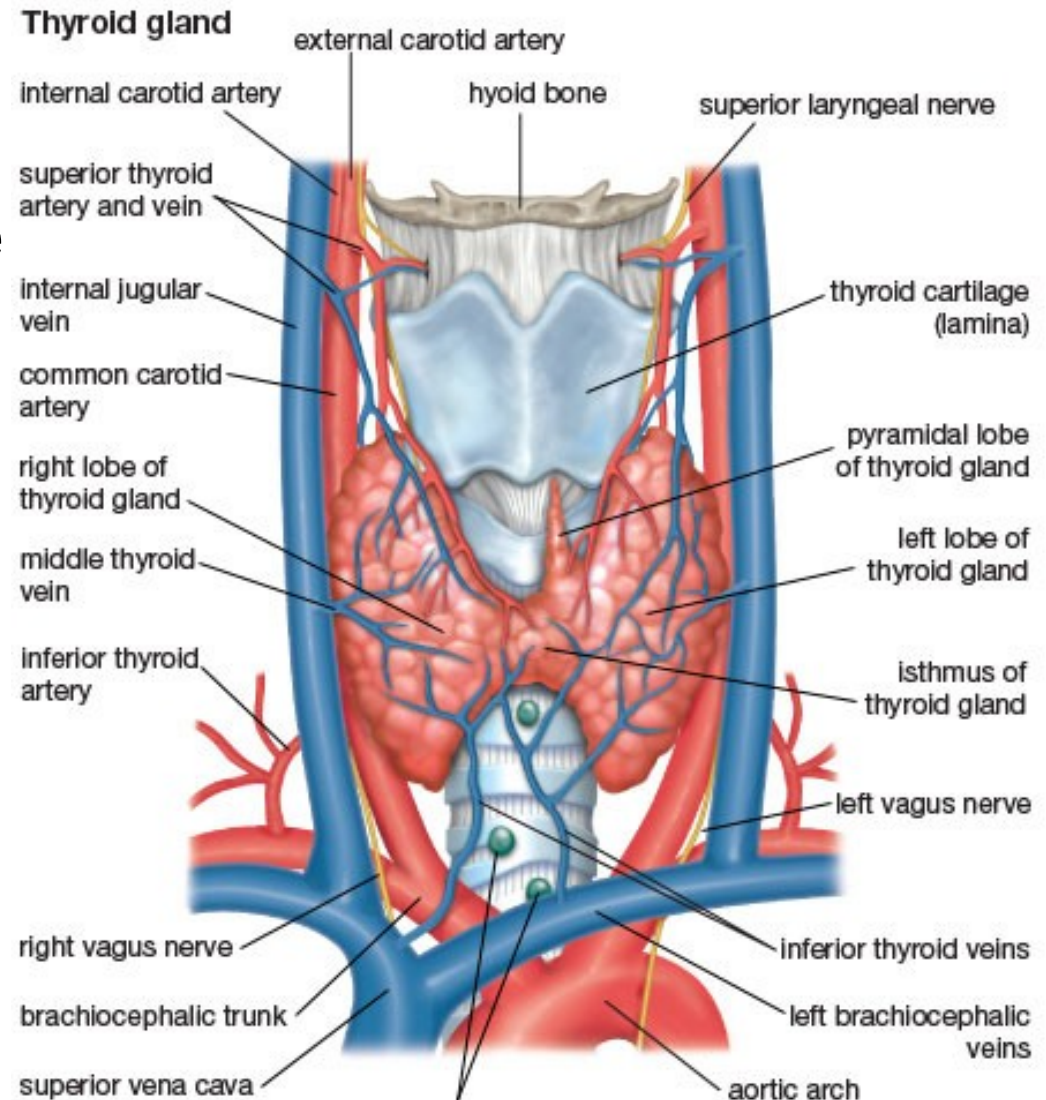
d) mediální – a. pharyngea ascendens

e) konečné – a. temporalis superficialis, a. maxillaris

F. Netter

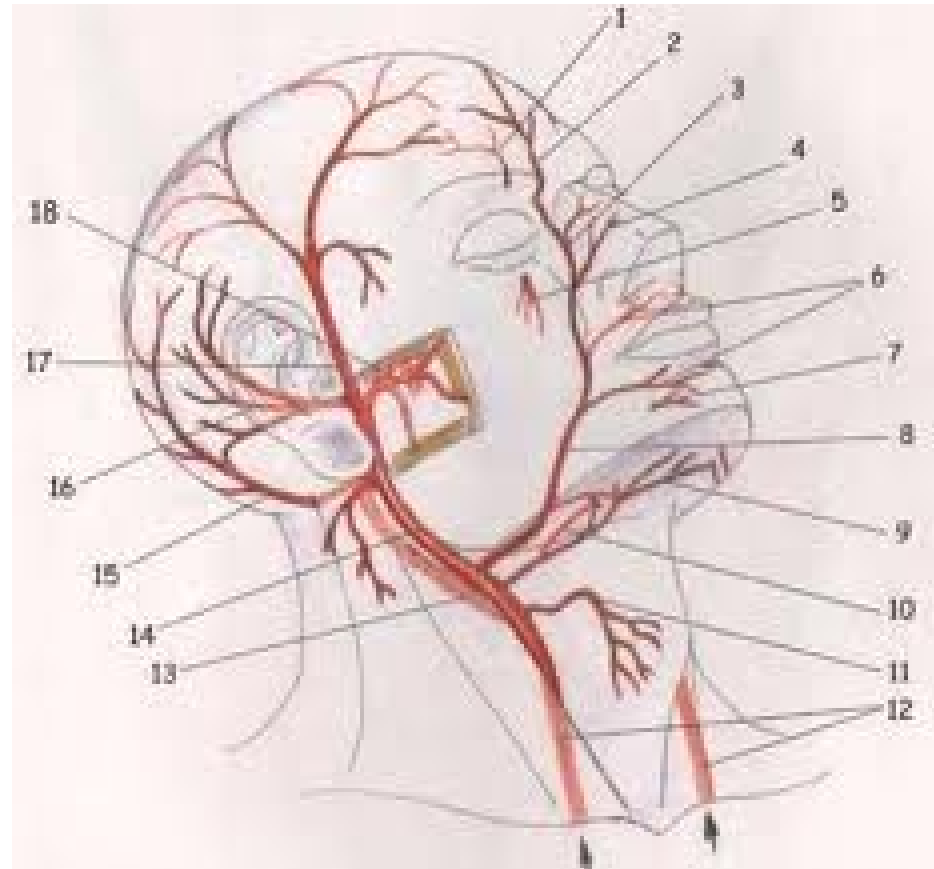
# *Arteria thyroidea superior:*

- **Odstupuje:** ve výši jazyky
- sestupuje obloukovitě ke štítné žláze
- Vydává větve k **výživě:** infrahyoidních svalů, hrtanu a štítné žlázy



# *Arteria lingualis: (10)*

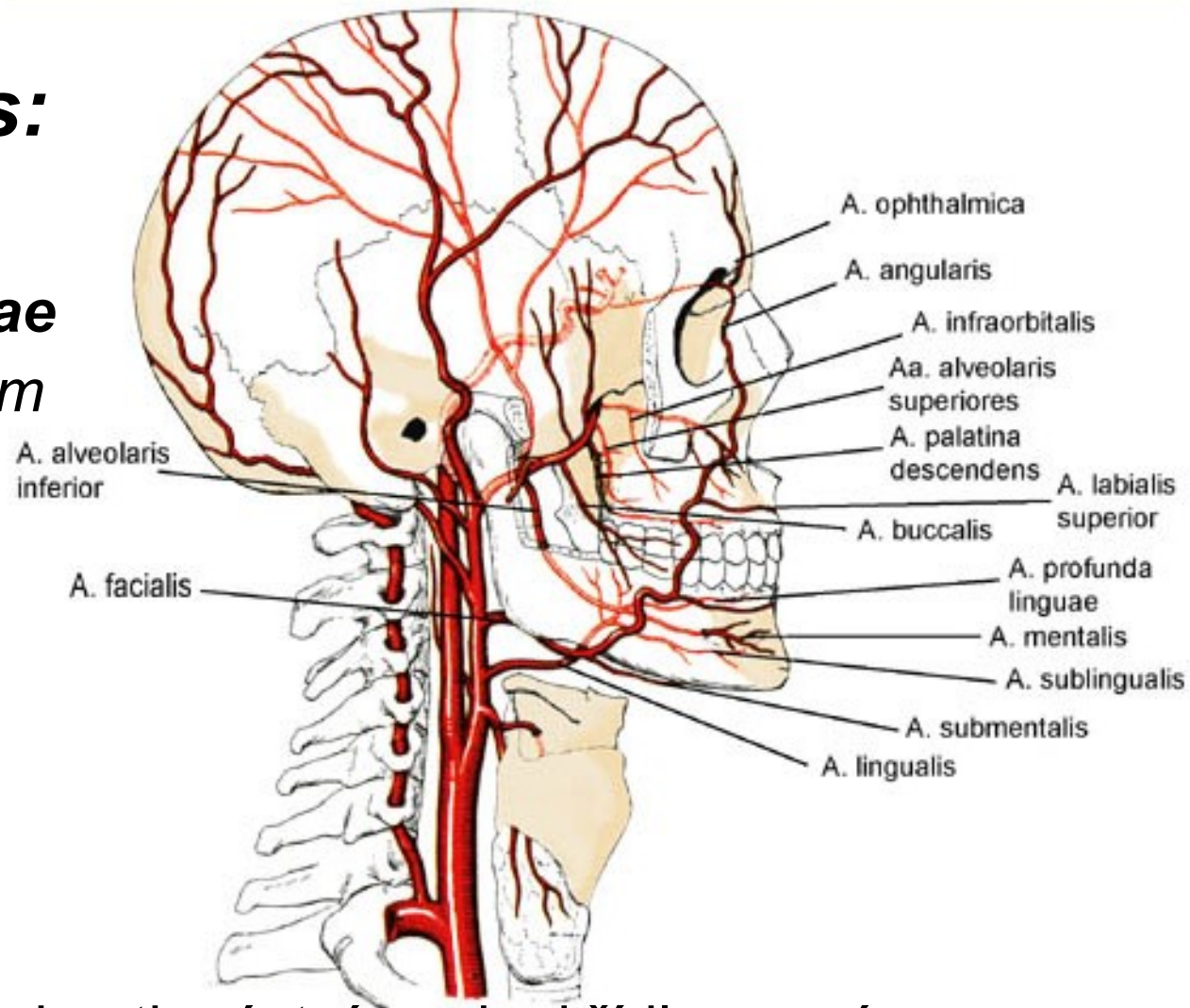
- odstupuje nad jazyčkou
- dostává se do sublinguální krajiny,
- směřuje dopředu až k hrotu jazyka
- Větví se -
- **Vyživuje:** spodinu dutiny ústní, podjazykovou žlázu a přední dvě třetiny jazyka





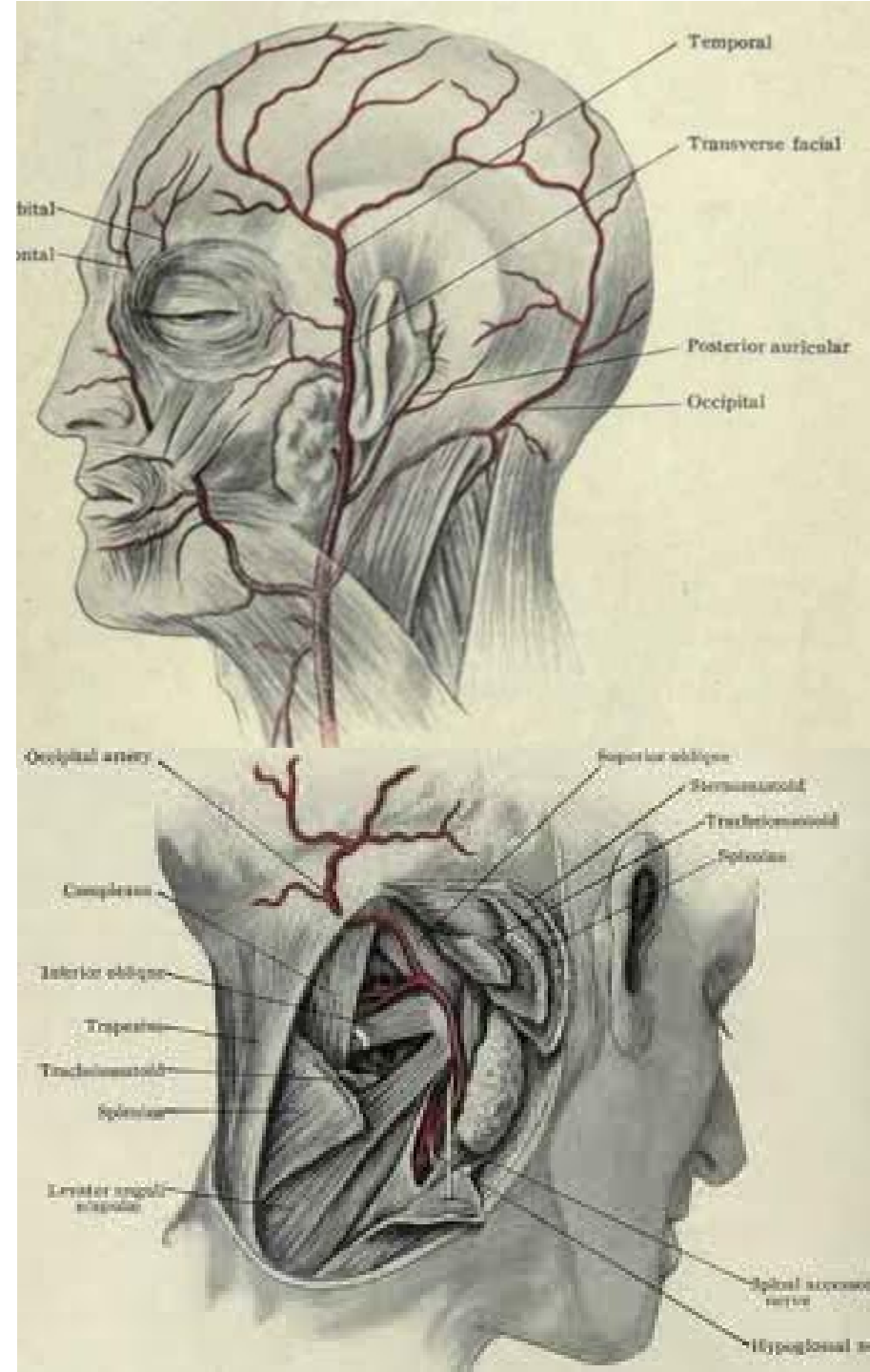
# ***Arteria facialis:***

- odstupuje ve výši ***angulus mandibulae***
- Vstupuje do *trigonum submandibulare*,
- prochází submandibulární žlázou
- dostává se přes *corpus mandibulae* do obličeje
- v obličeji směřuje ke koutku ústnímu, ke křídlu nosnímu a končí u vnitřního koutku oka
- **Zásobuje:** oblast hltanu sluchové trubice, submandibulární a submentální krajiny, suprahyooidních svalů



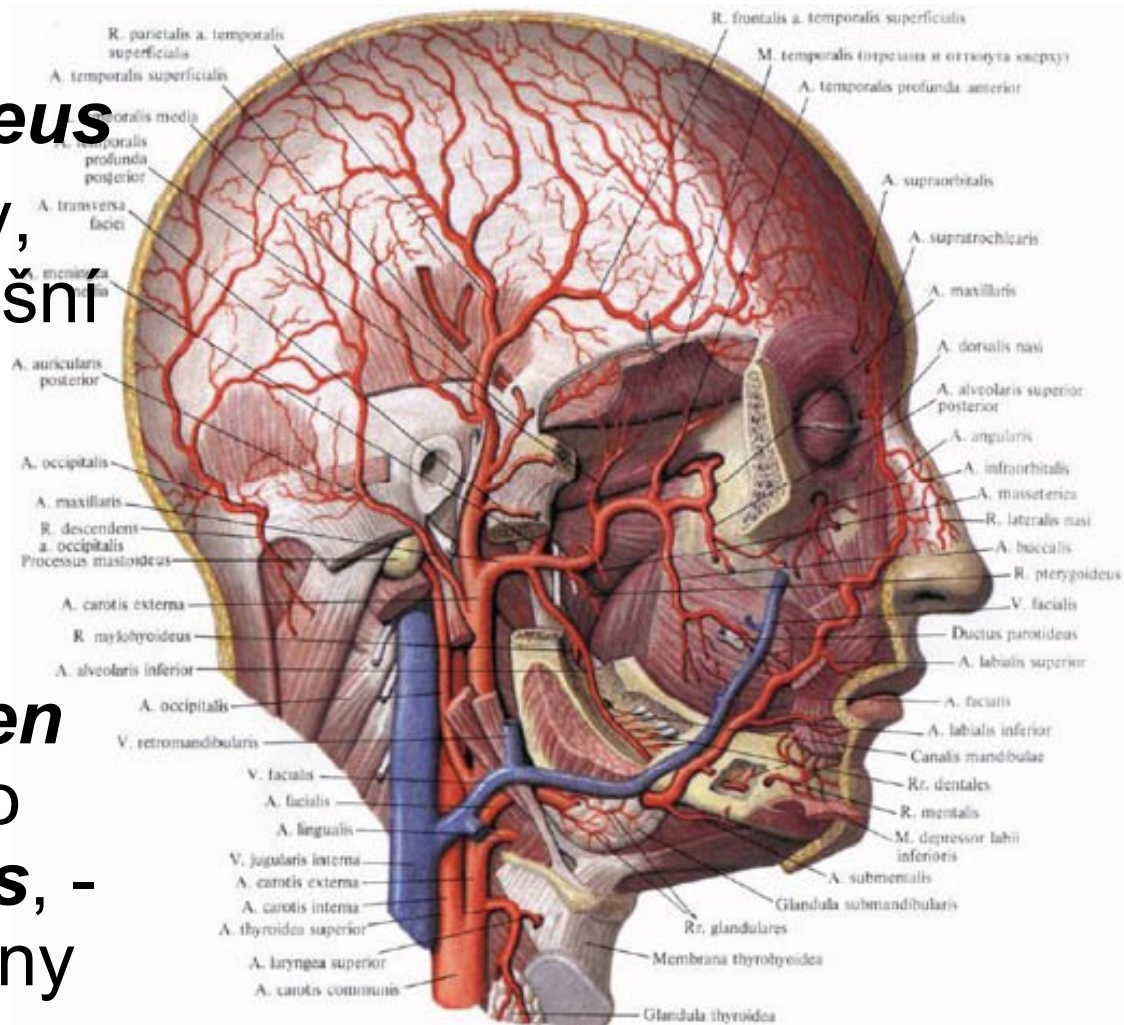
# ***Arteria occipitalis:***

- po odstupu probíhá dorzokraniálním směrem ke spodině lební,
- kde se klade do ***sulcus arteriae occipitalis*** na mediální straně *proc. mastoideus*.
- Přes ***m. trapezius*** do krajiny týlní
- **Vyživuje:** okolní svaly, ušní boltec, týlní a částečně i temenní krajinu



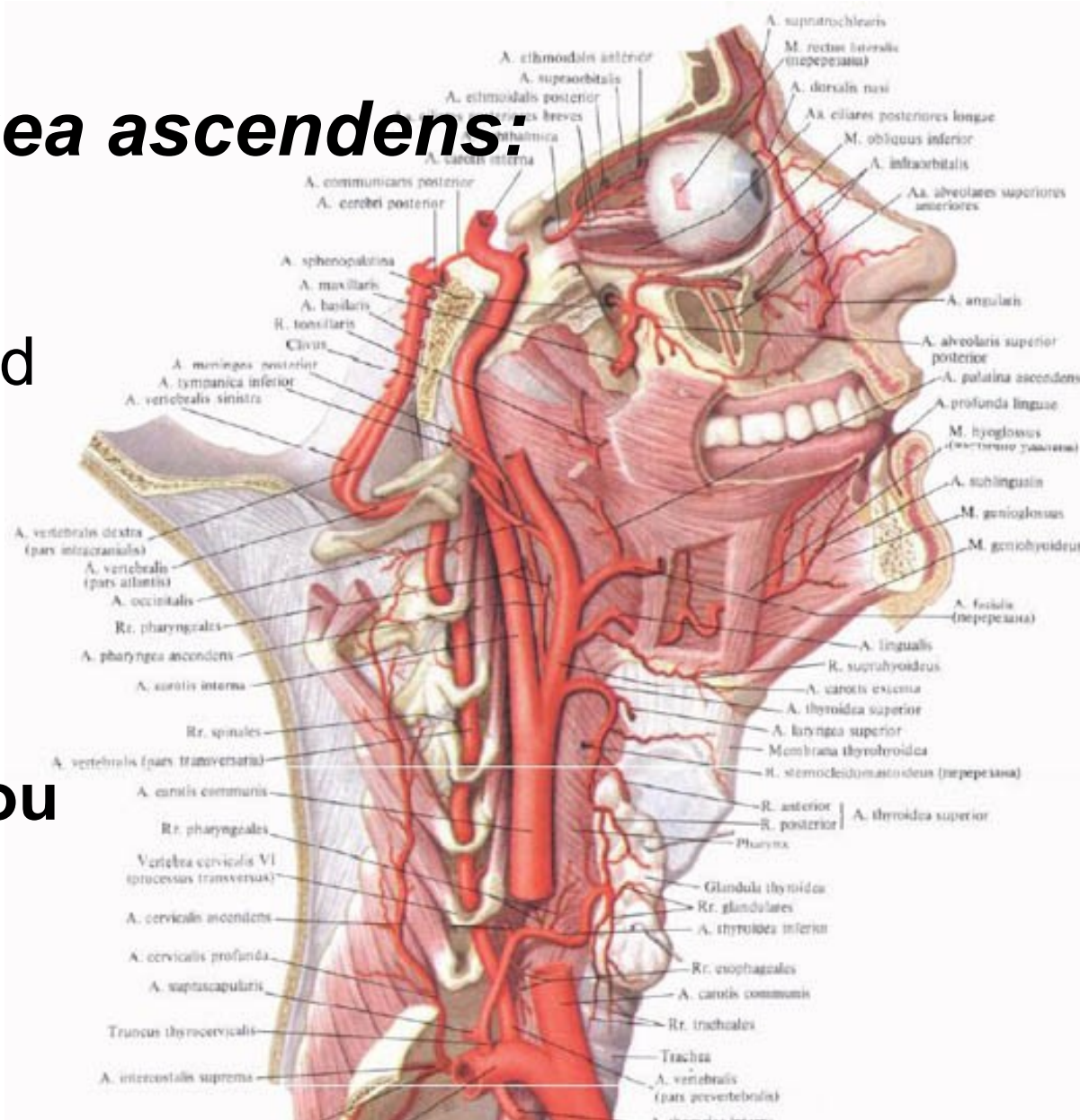
# Arteria auricularis posterior:

- za boltec ušní **před processus mastoideus**
- Vyživuje: okolní svaly, *glandula parotidea*, ušní boltec, zasahuje i do týlní krajiny
- Jedna z větví (*arteria stylomastoidea*) vstupuje přes **foramen stylomastoideum** do **canalis nervi facialis**, - až do středoušní dutiny a dutiny lební



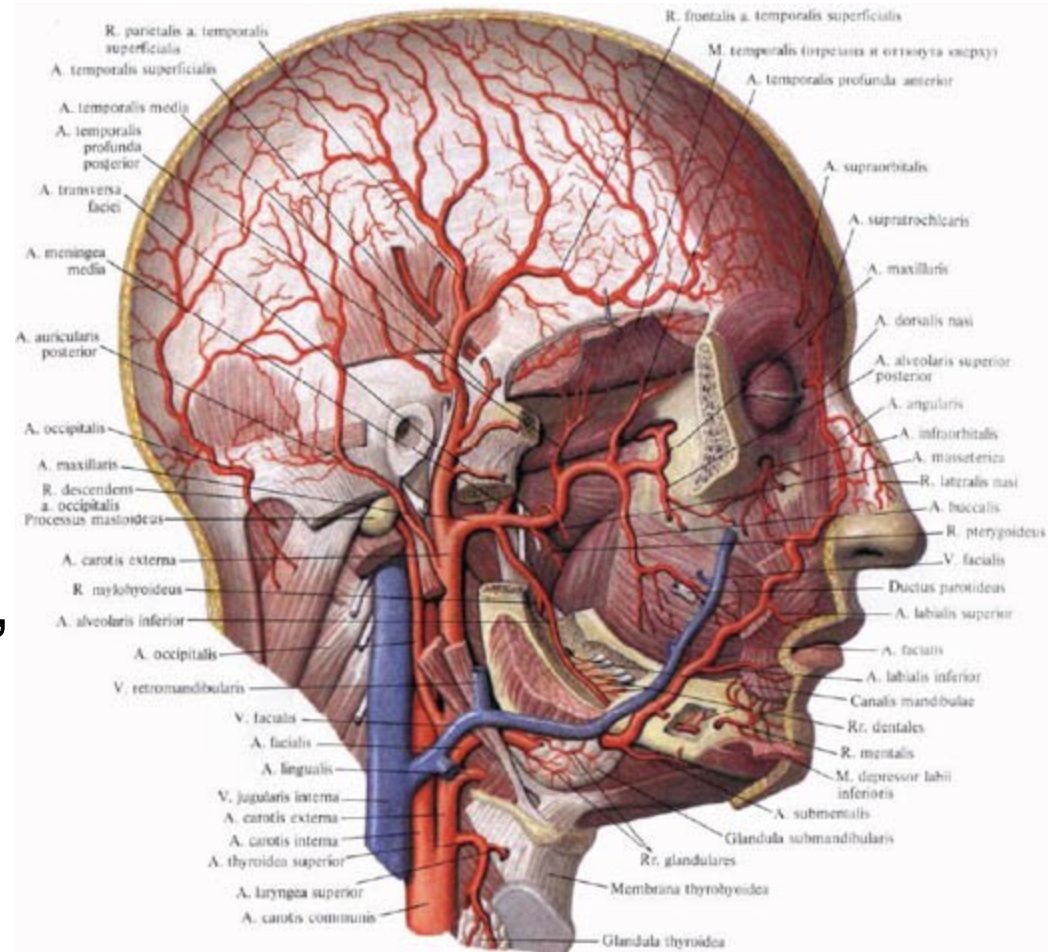
# Arteria pharyngea ascendens:

- Vystupuje podél stěny **hltanu** až pod spodinu lební k **foramen jugulare**
- Vyživuje hltanu, středoušní dutiny
- Jedna větev i **tvrdou plenu mozkovou**



# *Arteria temporalis superficialis:*

- začíná za **čelistním kloubem**, prostupuje příušní žlázou,
- Před ušním boltcem se stáčí do podkoží spánkové krajiny.
- **Vyživuje:** příušní žlázy, čelistního kloubu, zevního boltce, přilehlé části tváře a zejména čelní, spánkové a temenní oblasti.



# **Arteria maxillaris:**

- Nejsilnější, tři úseky:

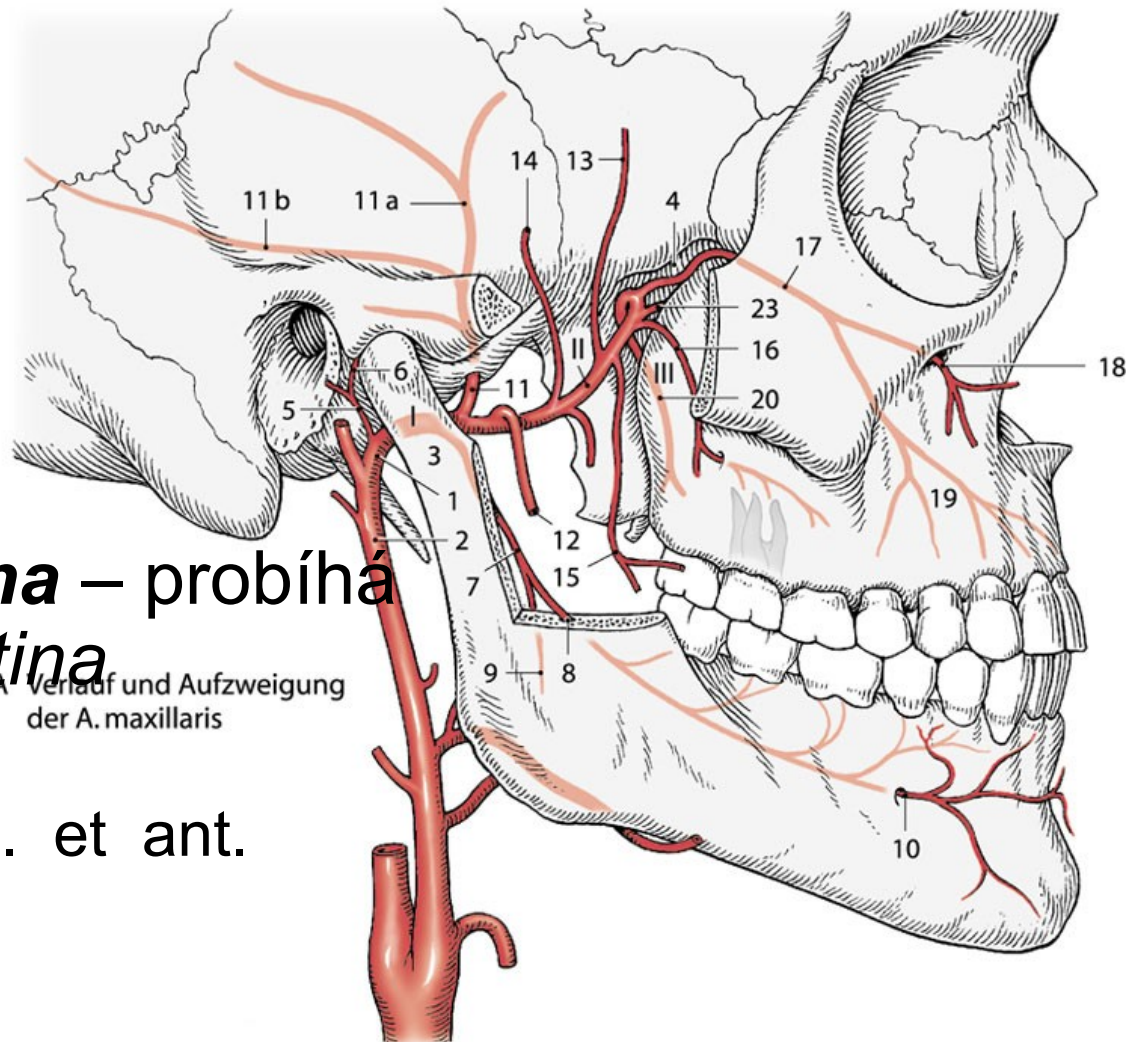
**A) pars mandibularis** – za ramus mandibulae.

- a. alveolaris inferior
- a. meninga media

**B) pars pterygoidea** – prochází mezi oběma mm. pterygoidei

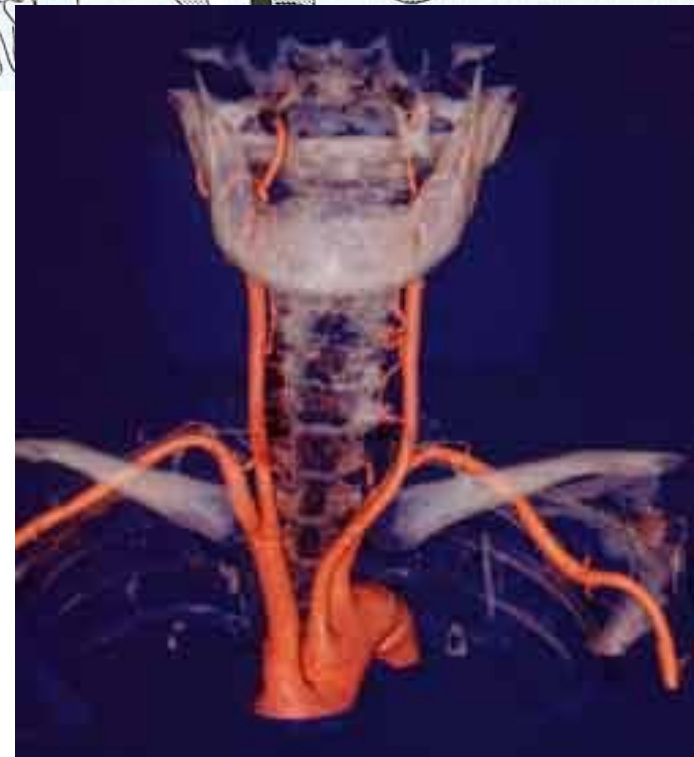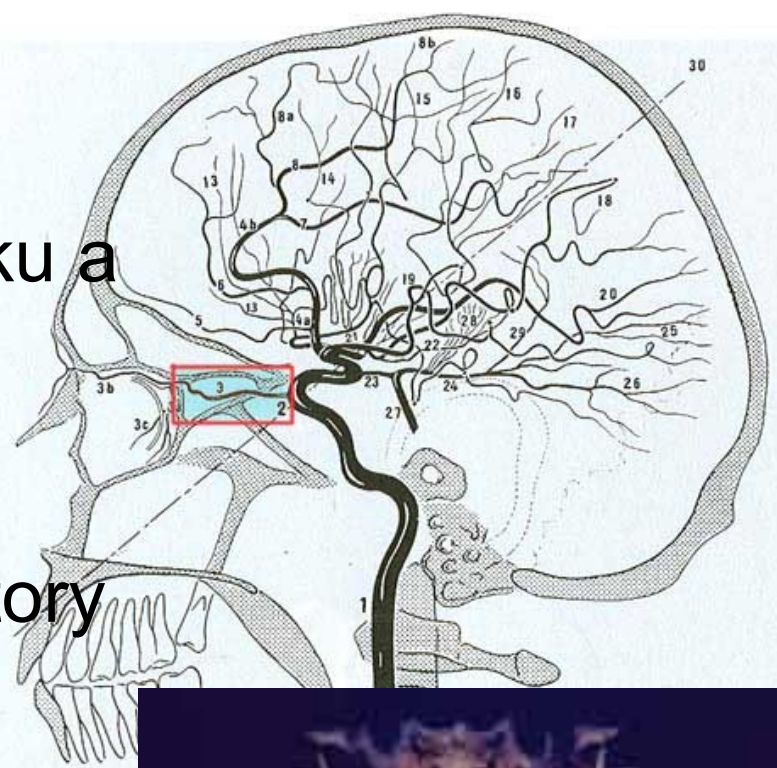
**C) pars pterygopalatina** – probíhá ve fossa pterygopalatina

- a. infraorbitalis
- a. alveolaris sup. post. et ant.
- a. palatina
- a. sphenopalatina



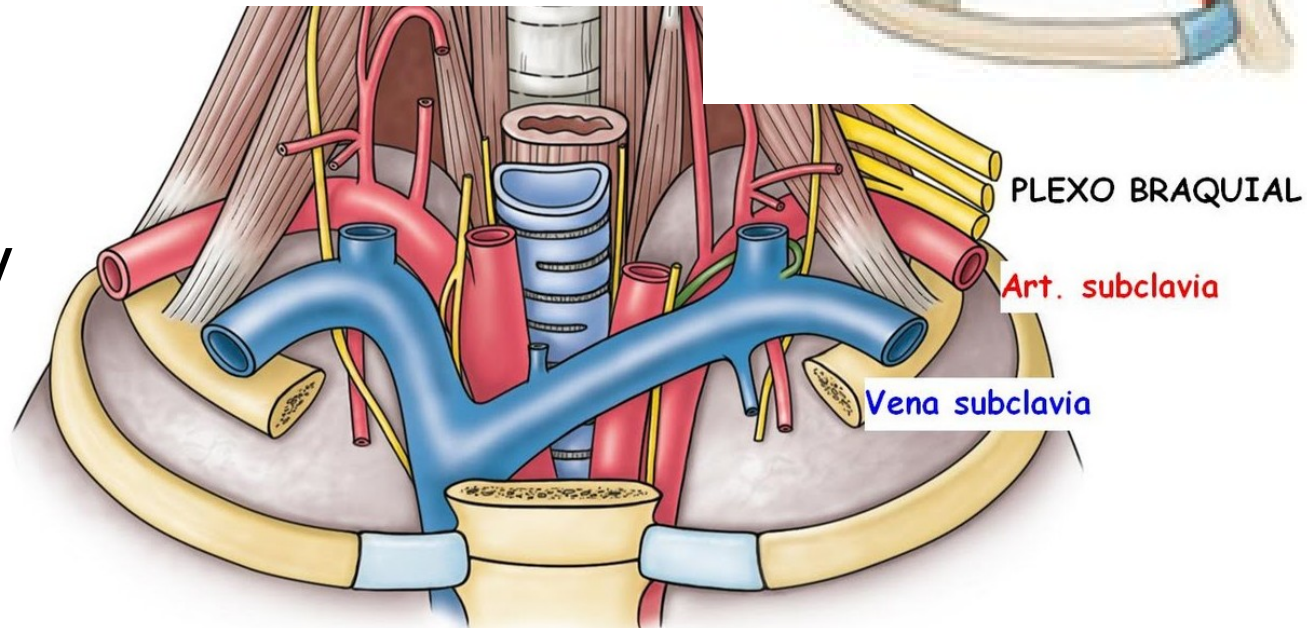
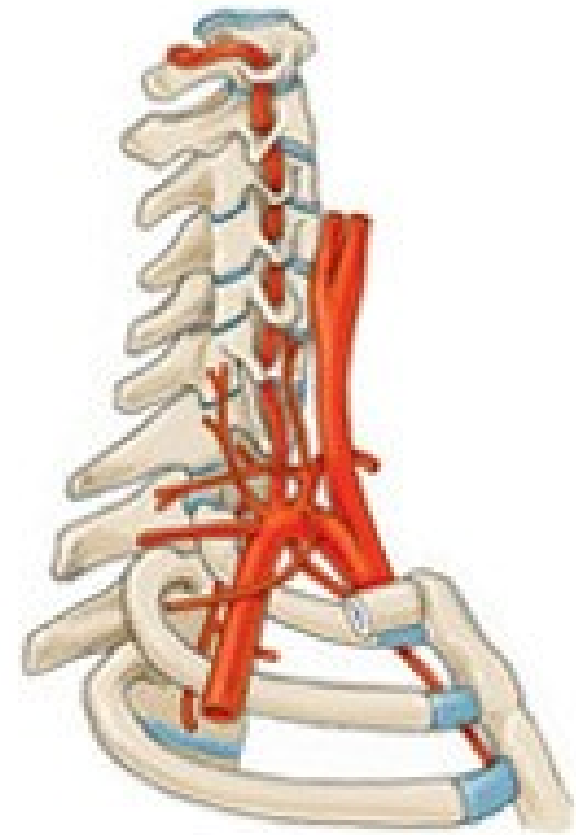
# ***Arteria carotis interna:***

- zásobuje převážnou část mozku a obsah očníce vystupuje k bázi lebny
- **Sinus caroticus** je rozšířený začátek tepny, ve stěně receptory
- **Karotický sífón:**
  - **pars cervicalis** (před vstupem do *canalis caroticus*)
  - **pars petrosa** (klade se do *sulcus caroticus*)
  - **pars cavernosa** (větve pro tvrdou plenu a okolí)
  - **pars cerebralis** (vysílá větev pro oko a. *ophtalmica* a větve pro mozek)



### 3) *Arteria subclavia*:

- vyživuje horní končetinu, část krku, přední a laterální stěnu hrudníku
- probíhá obloukem nad ***cupula pleurae***, prochází skrze štěrbinou mezi ***m. scalenus anterior et medius*** a klade se na první žebro,
- podbíhá klíček
- pokračuje do podpažní jamky jako ***arteria axillaris***

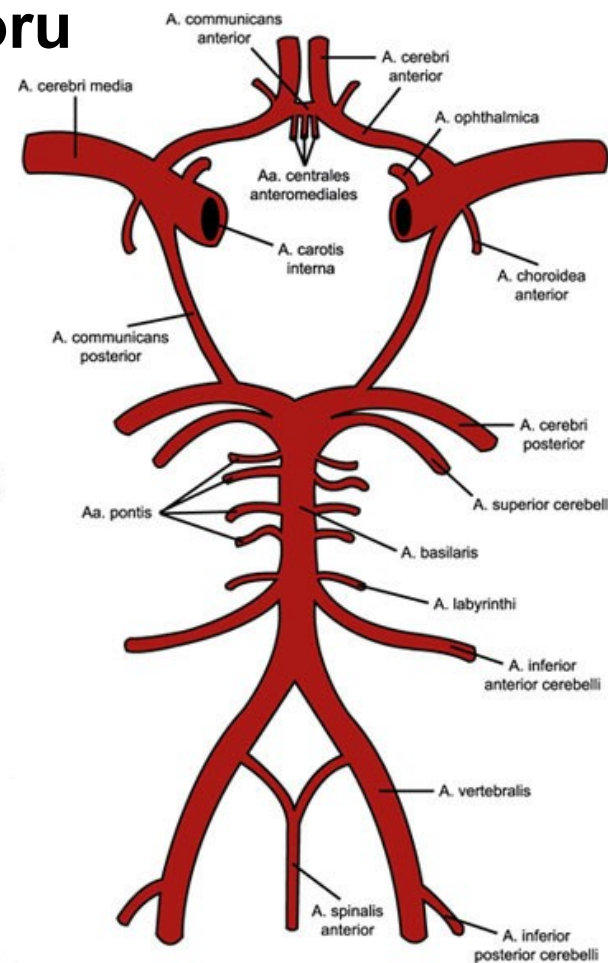
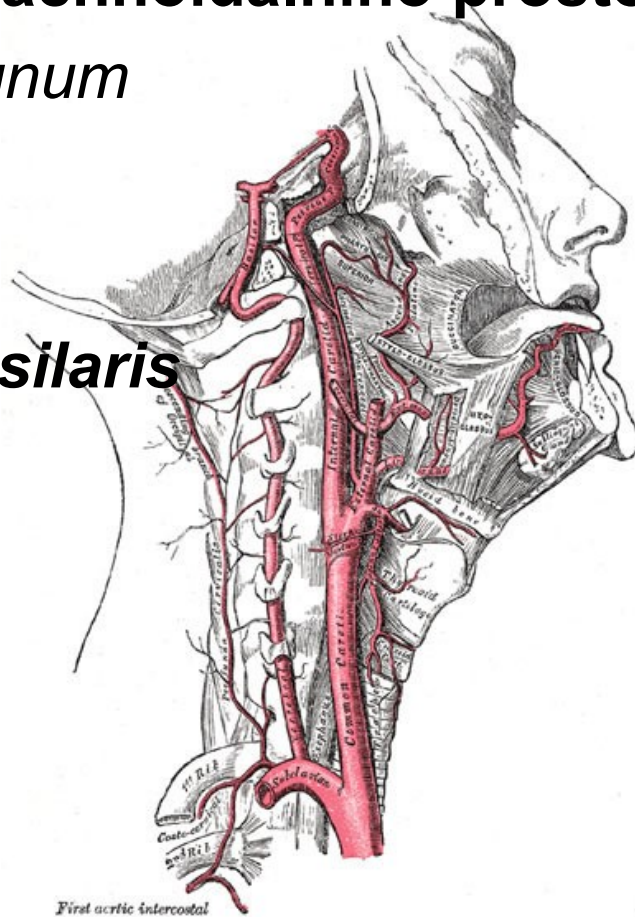
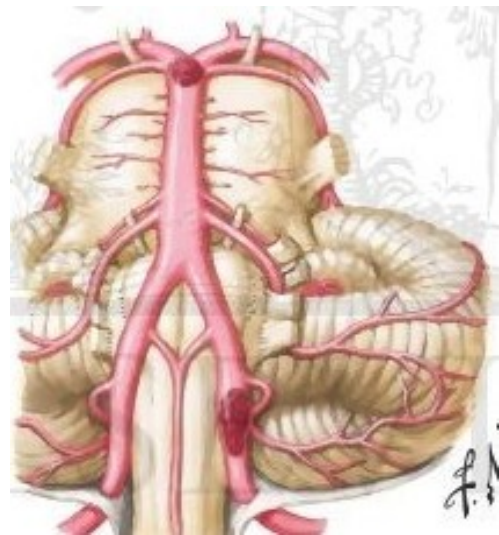




# Větve *arteria subclavia*:

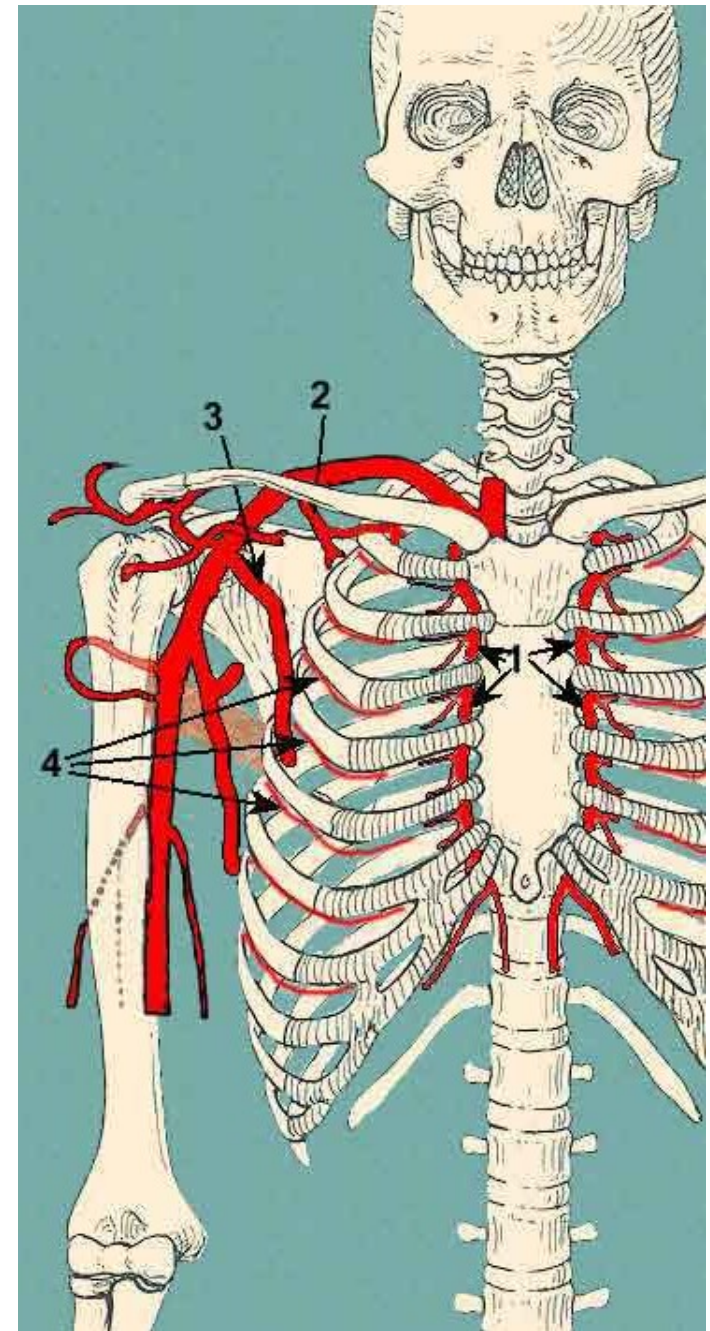
## 1) *Arteria vertebralis*:

- vystupuje kraniálně do *foramen processus transversi C6*
- až k atlasu, kde se klade do ***sulcus arteriae vertebralis atlantis***, do **subarachnoidálního prostoru**
- Přes *foramen magnum* do dutiny lební
- Na *clivus* spojují v ***arteria basilaris***



## 2) *Arteria thoracica interna:*

- Přes *apertura thoracis superior* do hrudníku
- Sestupuje po zadní ploše přední stěny hrudní okrajem sternu až do výše **šesté mezižební štěrbiny**,
- Větví se konečné
  - *a. musculophrenica*
  - *a. epigastrica superior*
- **Zásobuje:** *thymus*, tracheu, průdušky, perikard, stěnu hrudníku, bránici, zadní stranu přední stěny břišní,



### 3) *Truncus thyrocervicalis*:

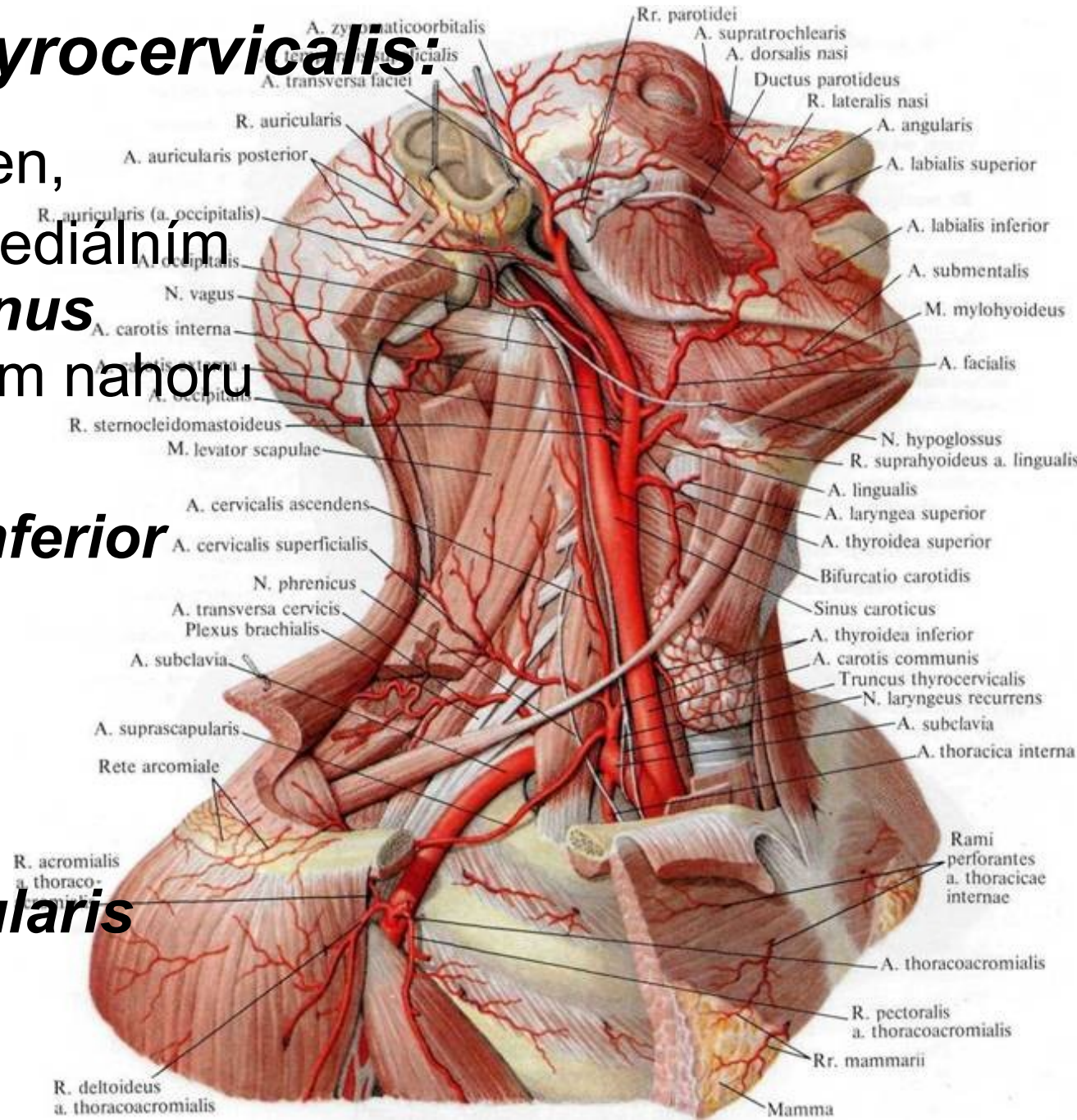
- krátký silný kmen,
- odstupuje při mediálním okraji *m. scalenus anterior* směrem nahoru
- Dělí se:

a) *a. thyroidea inferior*

b) *a. cervicalis ascendens*

c) *a. cervicalis superficialis*

d) *a. suprascapularis*

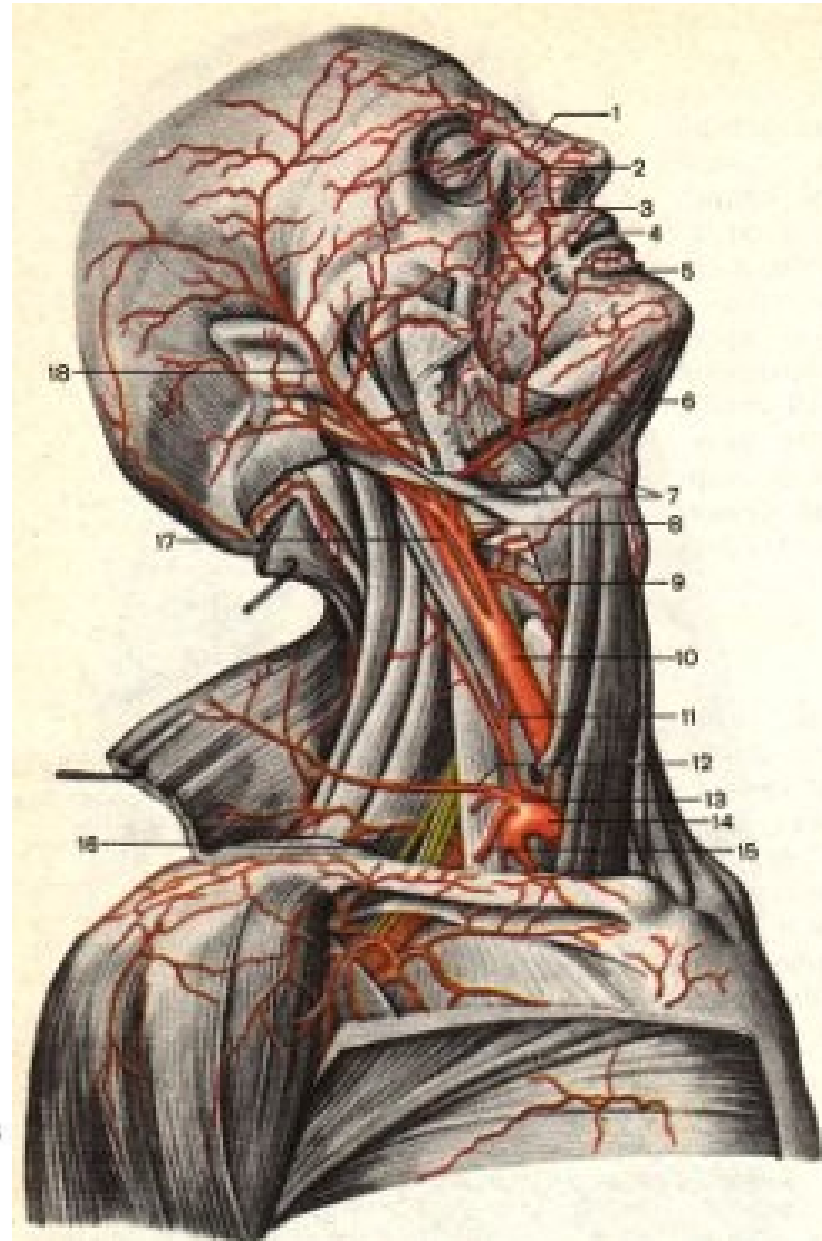
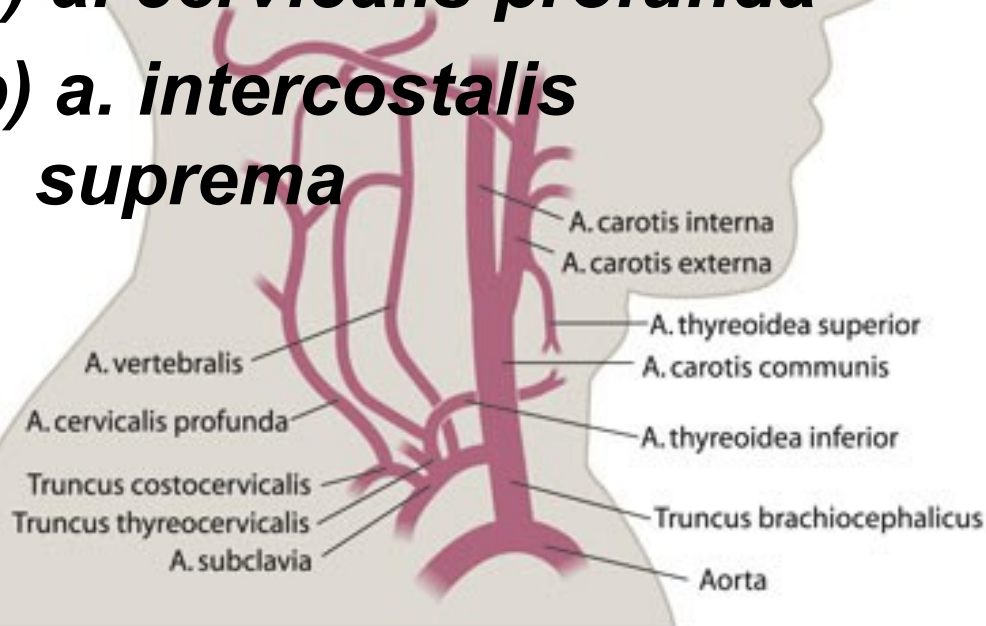


## 4) *Truncus costocervicalis*:

- vystupuje ze zadní strany *a. subclavia*
- běží dorzálně
- při krčku prvního žebra dělí na:

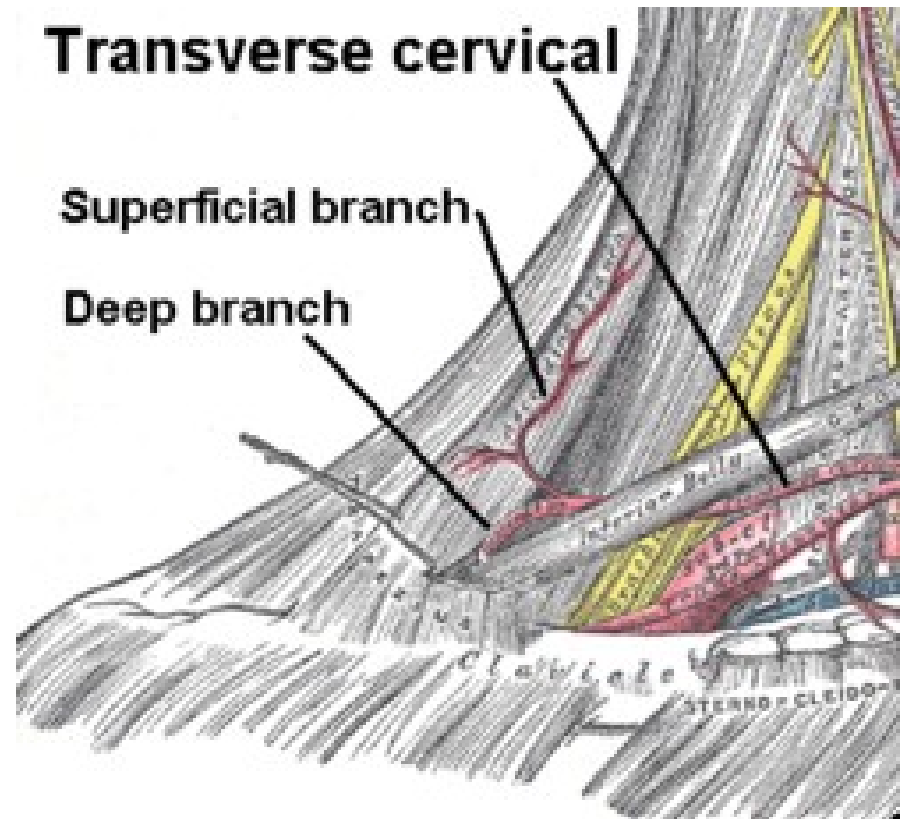
a) *a. cervicalis profunda*

b) *a. intercostalis suprema*



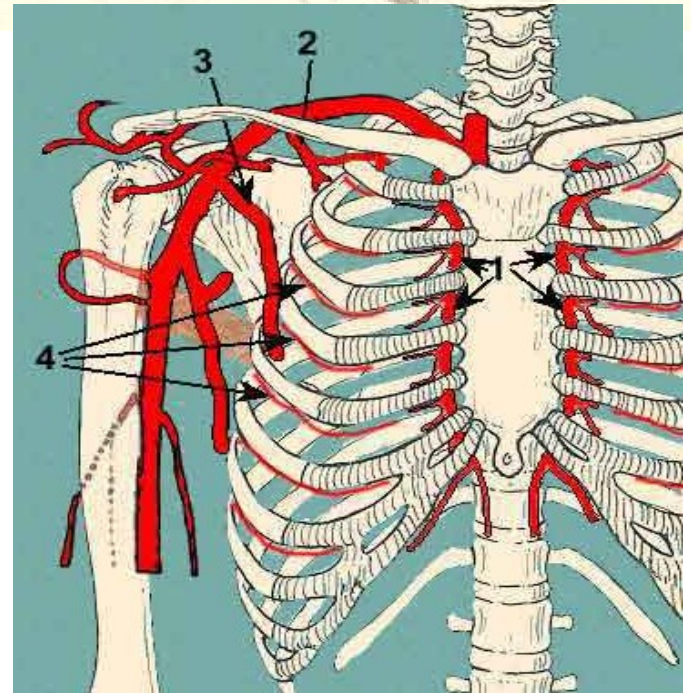
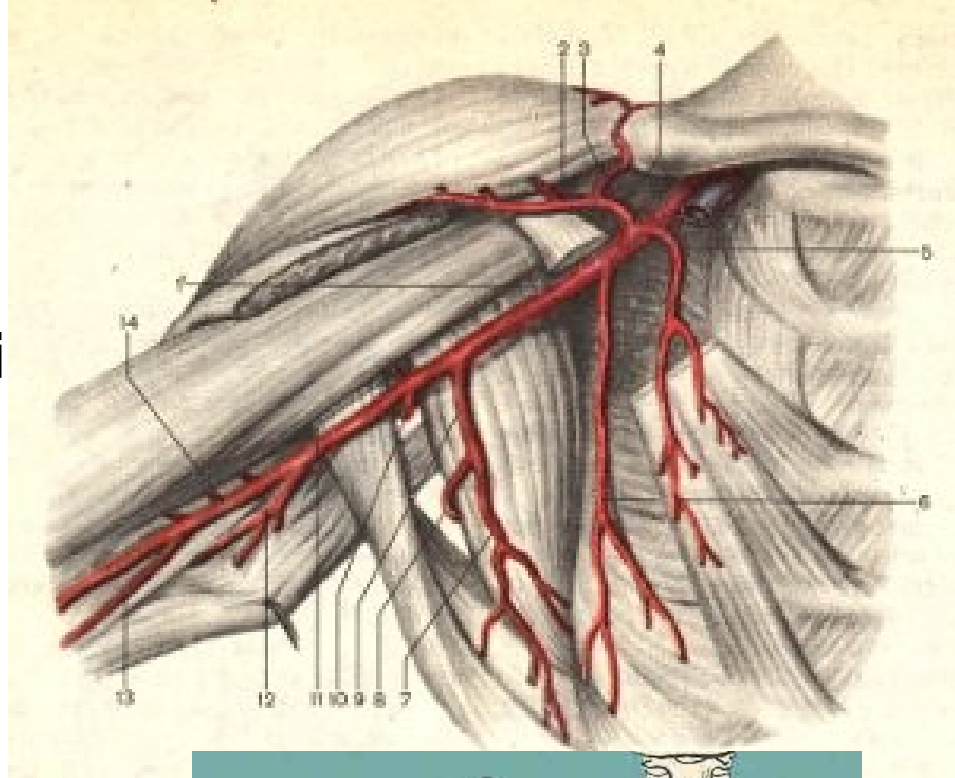
## 5) *Arteria transversa colli*:

- odstupuje z *a. subclavia* po jejím výstupu z ***fissura scalenorum***
- Směřuje k ***angulus superior scapulae***
- větví a vyživuje:
  - *m. levator scapulae*,
  - *mm. rhomboidei*
  - *m. trapezius*



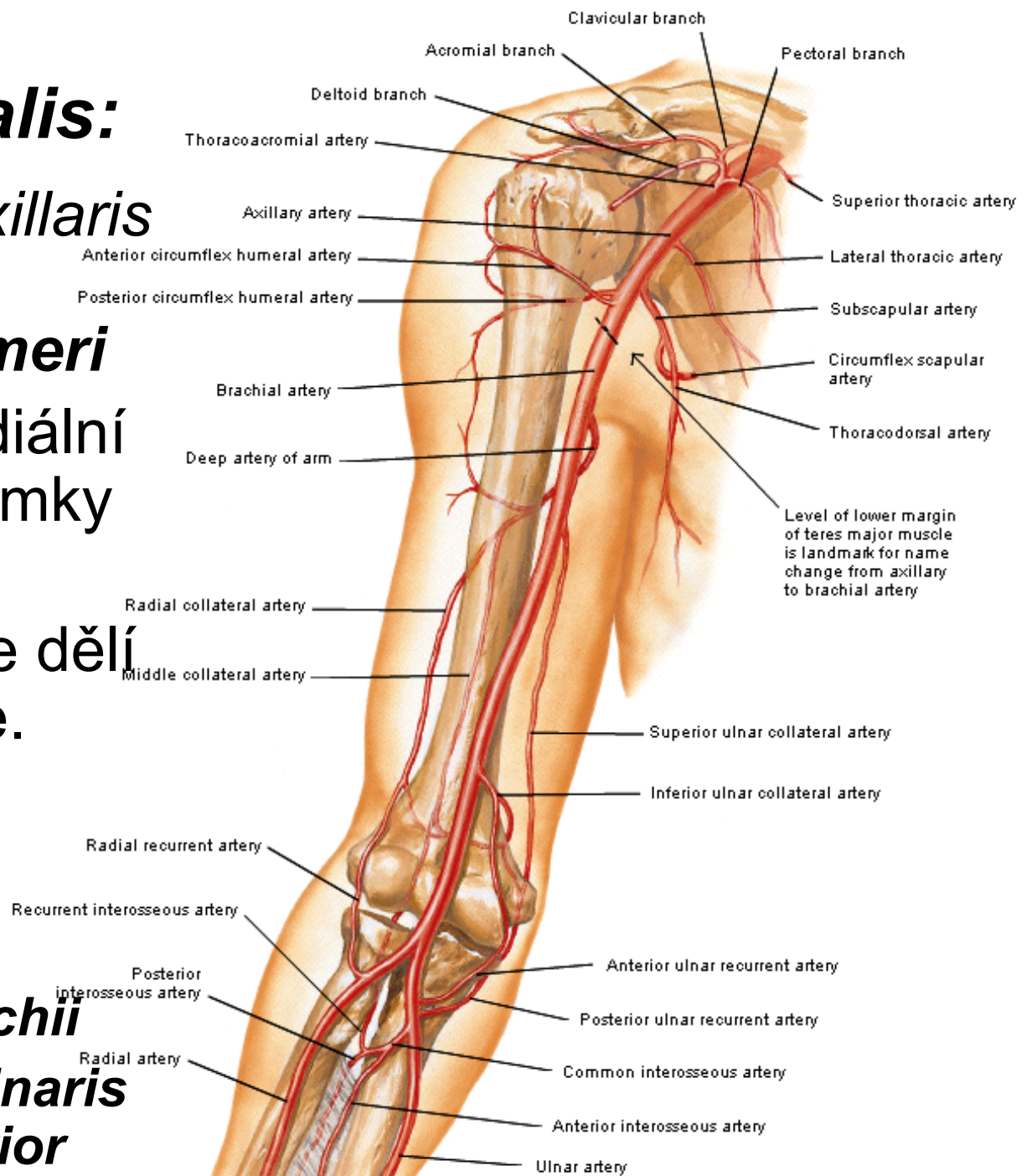
# ***Arteria axillaris:***

- je přímým pokračováním *a. subclavia* v podpažní jamce
- Hranice leží při **dolním okraji prvního žebra.**
- pokračuje jako *a. brachialis*
- Větví se:
- ***Rami subscapulares***
- ***A. thoracica suprema***
- ***A. thoracoacromialis***
- ***A. thoracica lateralis***
- ***A. subscapularis***
- ***A. circumflexa humeri anterior***
- ***A. circumflexa humeri posterior***



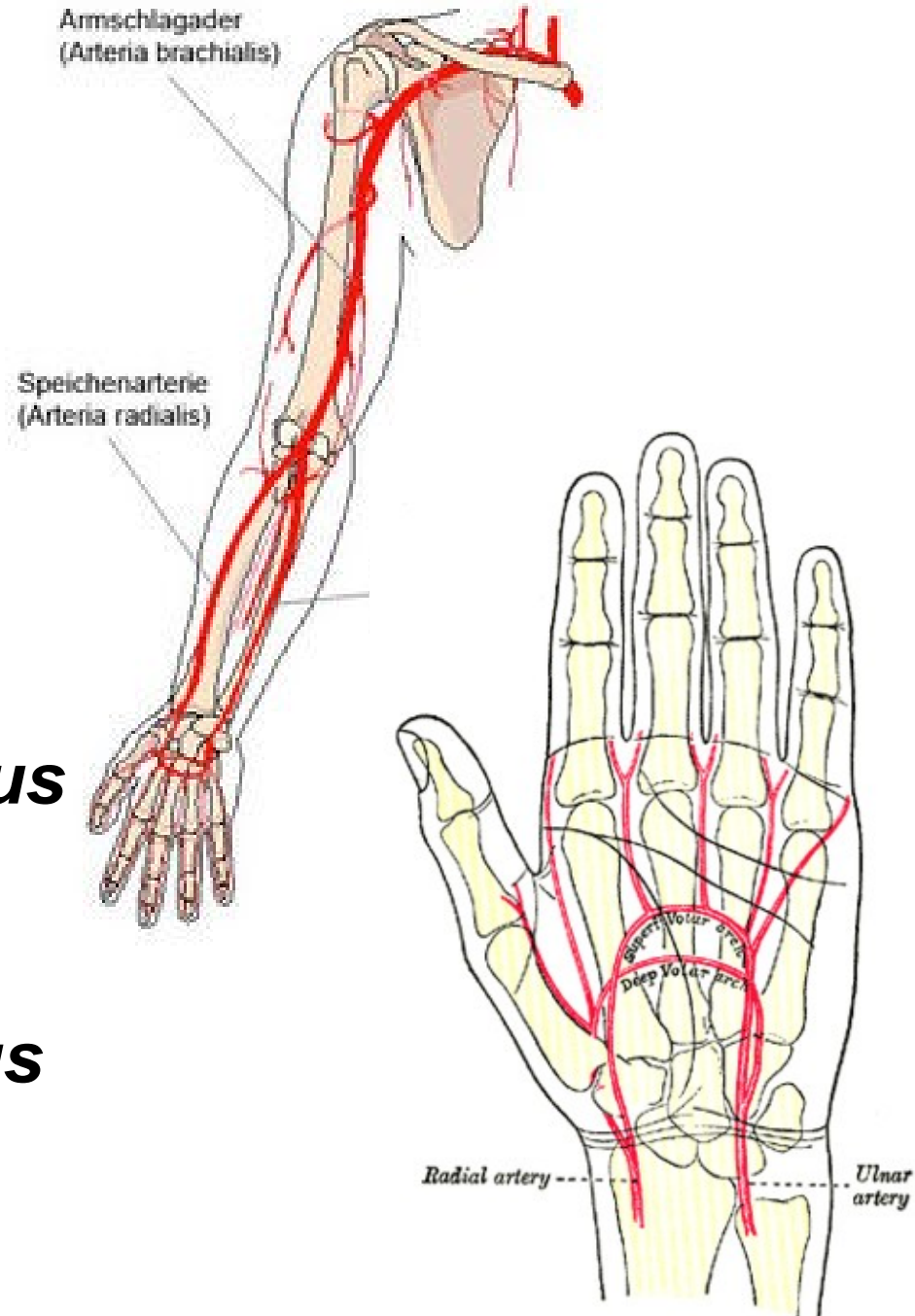
# ***Arteria brachialis:***

- navazuje na *a. axillaris* ve výši ***collum chirurgicum humeri***
- sestupuje po mediální straně paže do jamky loketní
- v loketní jamce se dělí na konečné větve.
  - ***A. radialis***
  - ***A. ulnaris***
- Odstupují:
  - ***A. profunda brachii***
  - ***A. collateralis ulnaris superior et inferior***



# ***Arteria radialis:***

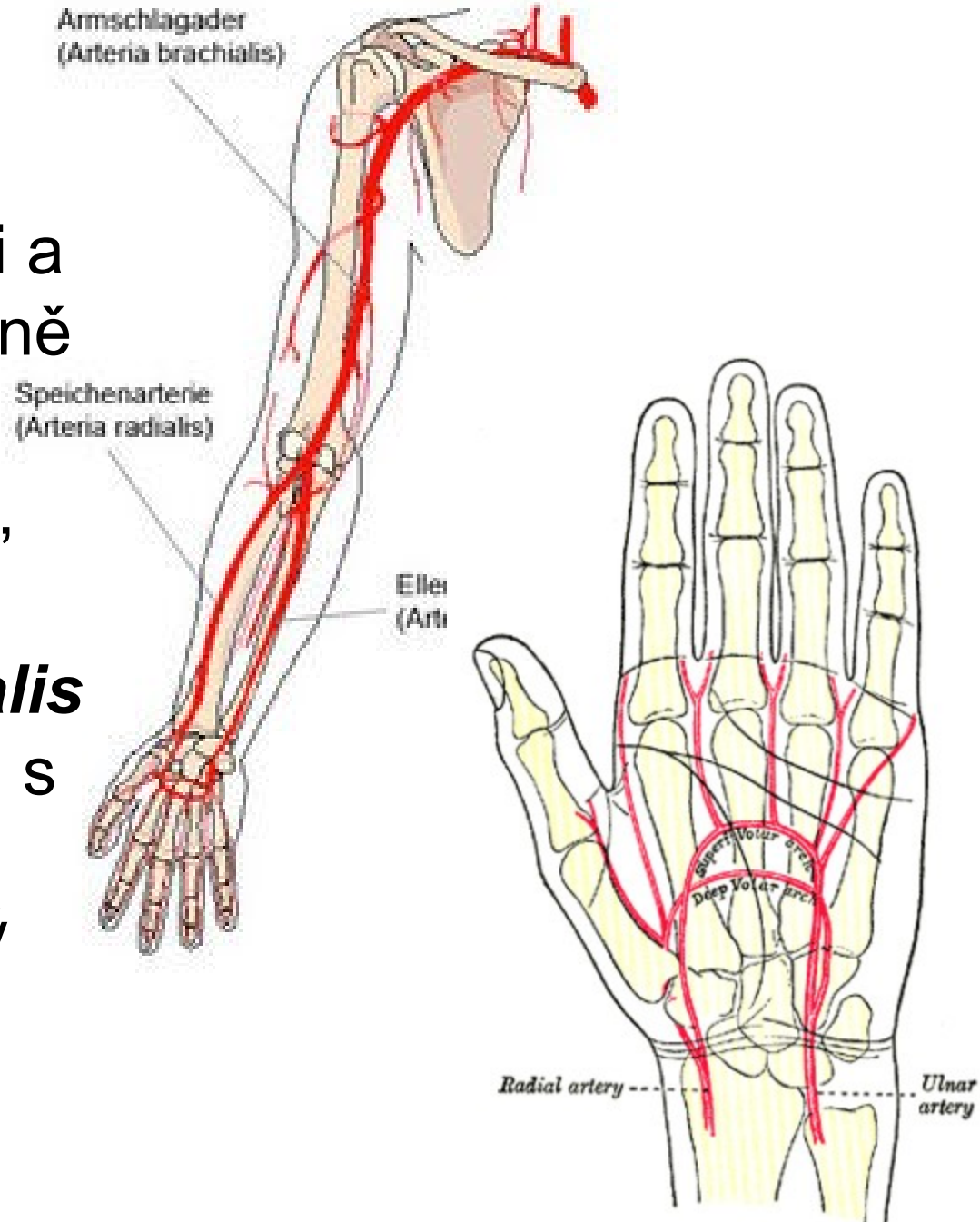
- zásobuje předloktí a podílí se na výživě ruky
- K bázi prvního metakarpu, prostupuje do dlaně,
- dělí na konečné větve  
***a. princeps pollicis*** a  
***ramus palmaris profundus***
- podílí na utvoření povrchového a hlubokého tepenného oblouku – ***arcus palmaris superficialis et profundus***





# ***Arteria ulnaris:***

- zásobuje loketního kloubu, vyživuje kůži a svaly na ulnární straně předloktí
- dostává se do dlaně,
- Dělí se na ***ramus palmaris superficialis*** a ***profundus***, (spolu s *a. radialis* vytvářejí povrchový a hluboký tepenný oblouk)

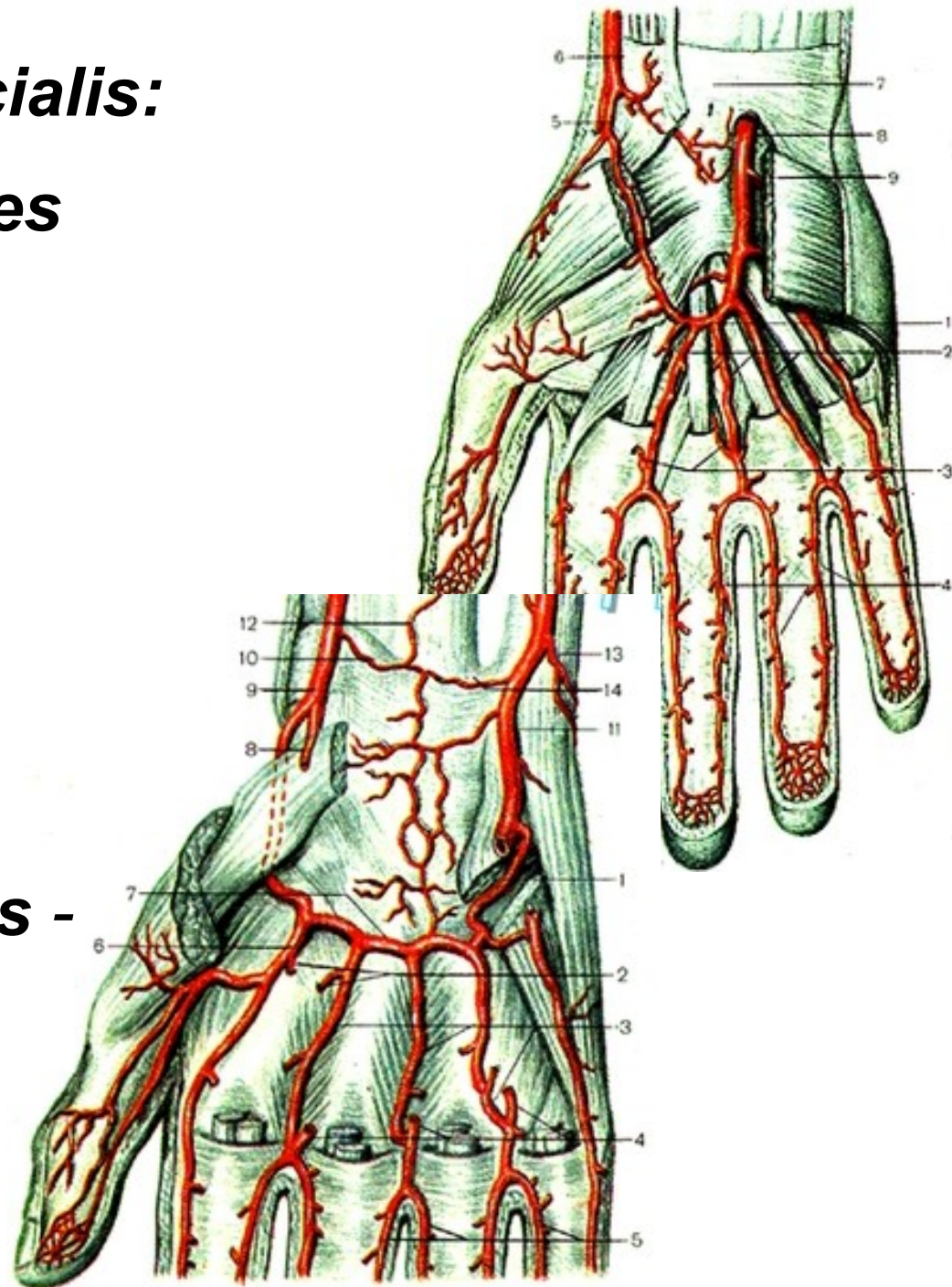


## ***Arcus palmaris superficialis:***

- ***Vystupují: 3 aa. digitales palmares communes,***
- ***Z nich větve: aa. digitales palmares propriae***

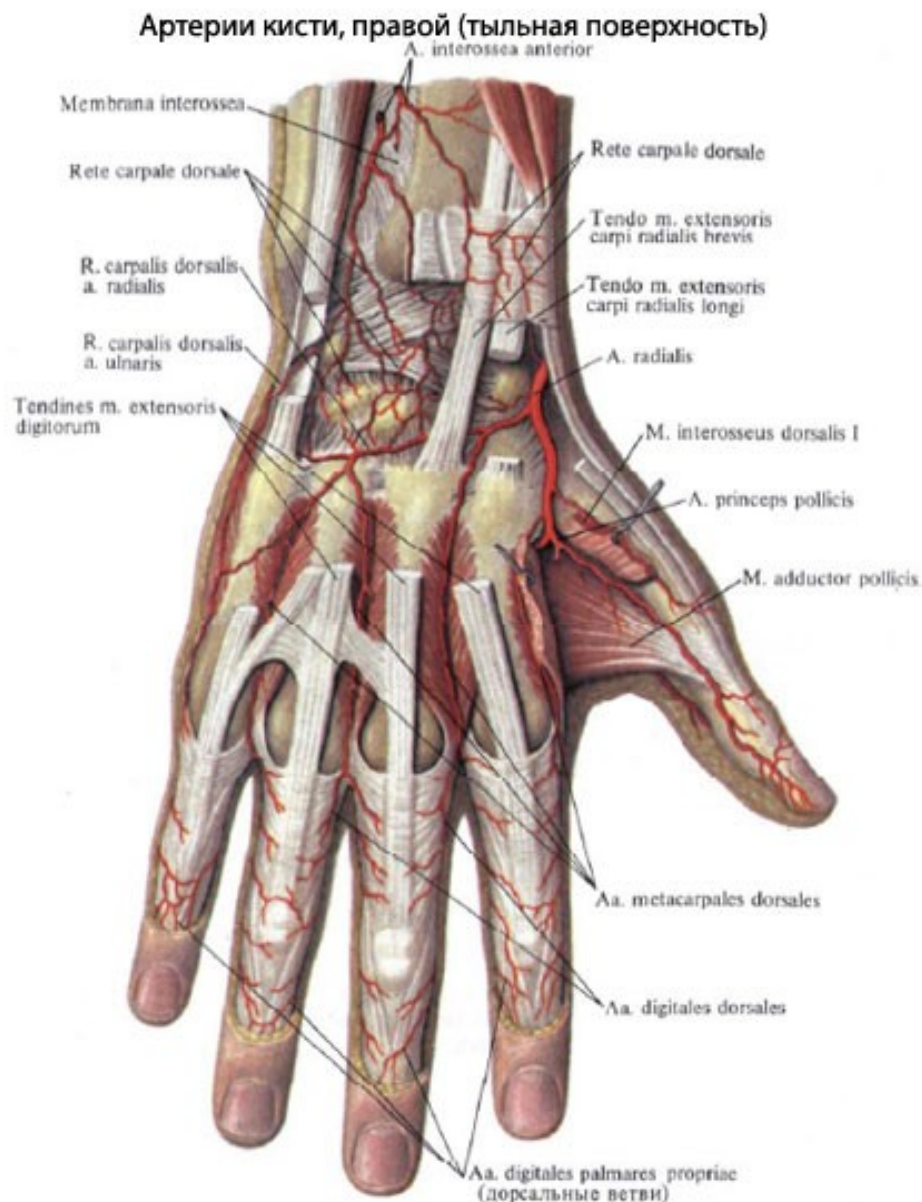
## ***Arcus palmaris profundus:***

- ***Odstupují: aa. metacarpeae palmares -***  
distálně se spojují s ***a. digitales communes***  
povrchového oblouku



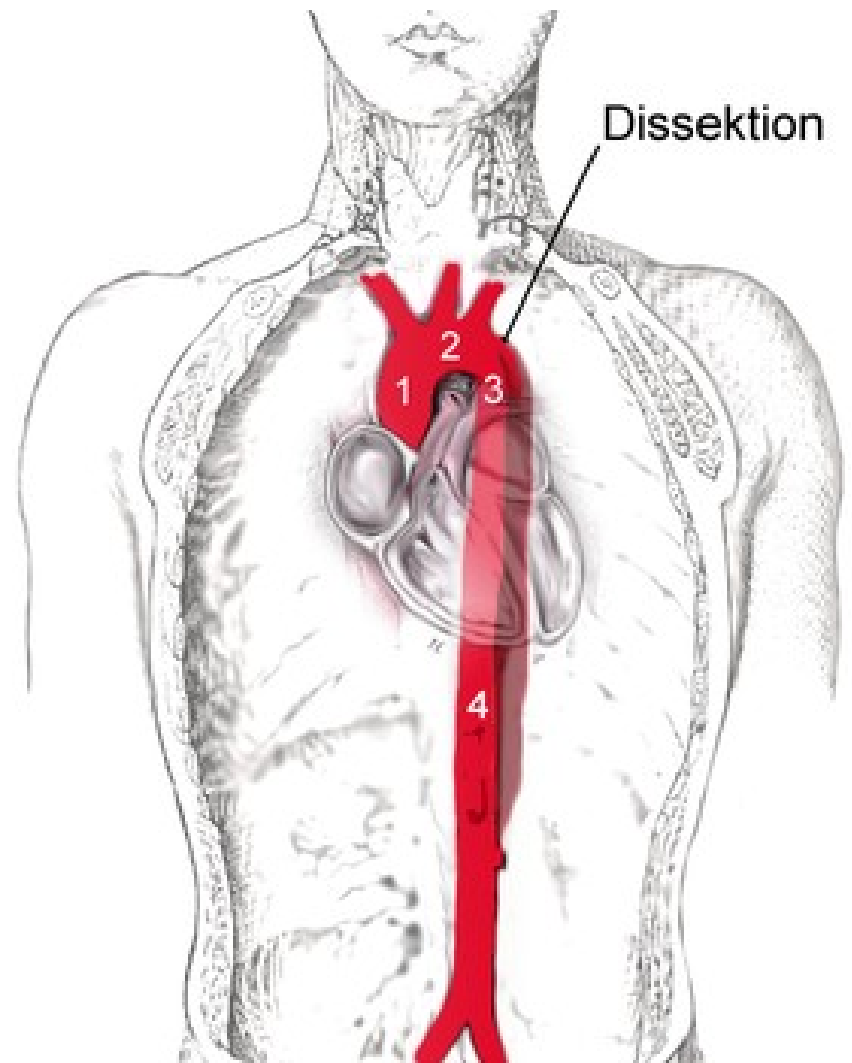
## ***Dorsum manus:***

- je vyživováno z tepenné pleteně na hřbetu ruky – ***rete carpi dorsale***.
- odstupují tři ***aa. metacarpeae dorsales***,
- ty se dělí na ***aa. digitales dorsales***



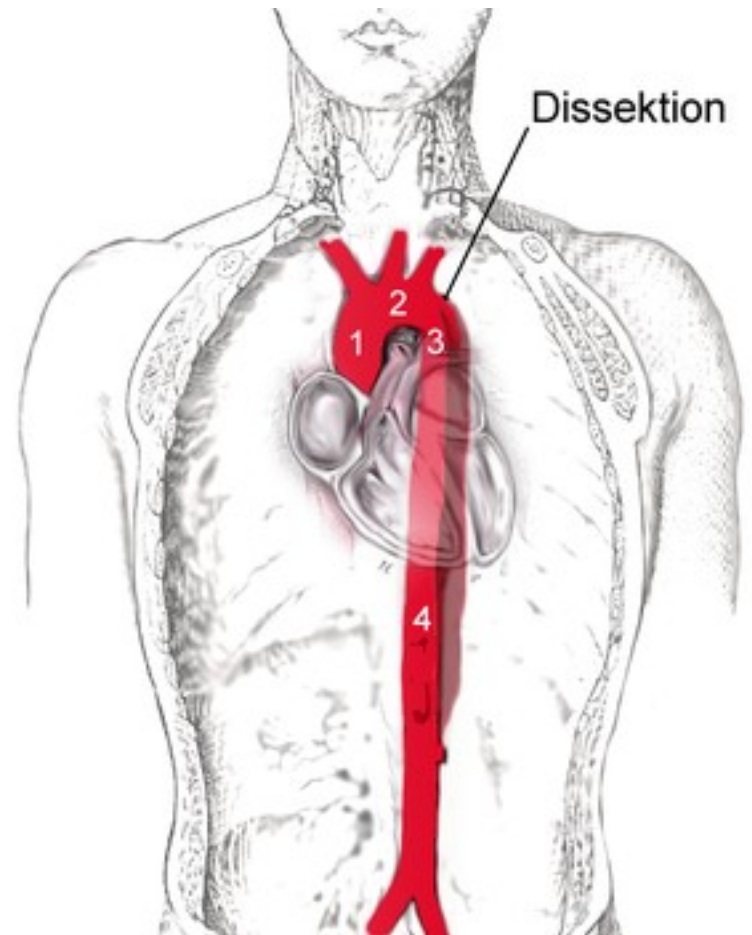
### III) *Aorta descendens*:

- navazuje na aortální oblouk ve výši Th3
- sestupuje ke L4, kde je ***bifurcatio aortae***
- podle průběhu dělíme:
  - *aorta thoracica*
  - *aorta abdominalis*



# 1) *Aorta thoracica*:

- Sestupuje kaudálně do výše Th11–12,
- prochází skrze **hiatus aorticus** do dutiny břišní.
- Nejprve leží **vlevo** od páteře jícnu,
- Dole se přesouvá do **střední roviny**
- sestupuje mezi páteří a jícnem
- vydává větve **parietální** pro **stěnu hrudní** a **viscerální** pro hrudní **orgány**:

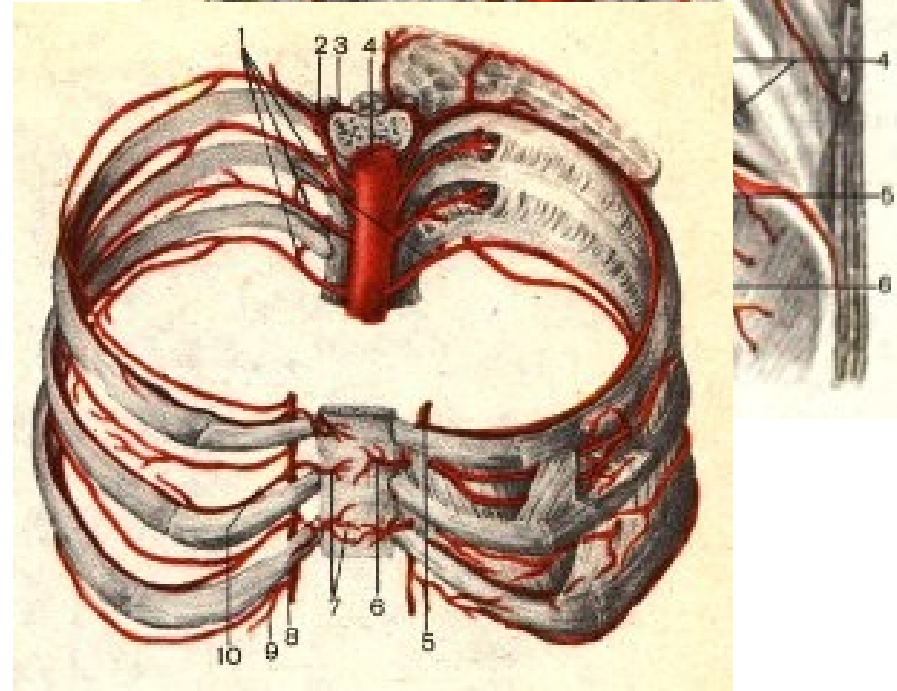
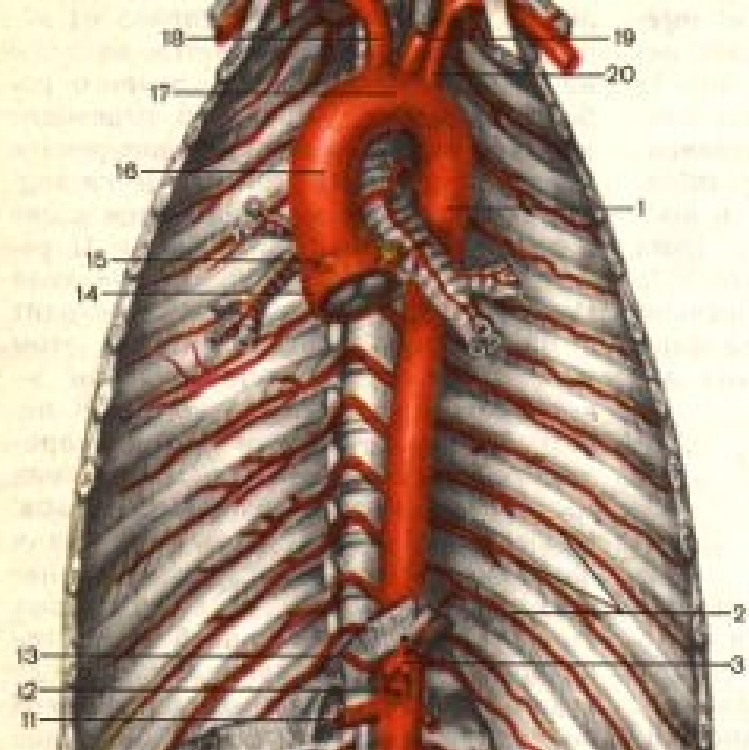


## ***Aa. intercostales posteriores:***

- jsou tepny vnikající do jednotlivých **mezižebří** (s výjimkou prvních dvou)
- Klade se do ***sulcus costae***, ventrálně anastomozuje s ***aa. intercostales anteriores***. (odstupující z a. thoracica interna)
- Vyživují: páteřní kanál, mezižeberní svaly, zádové svaly, kůži, u žen mléčnou žlázu

## ***Aa. phrenicae superiores:***

- odstupují těsně nad bránicí
- zásobují jí



## ***Rami bronchiales:***

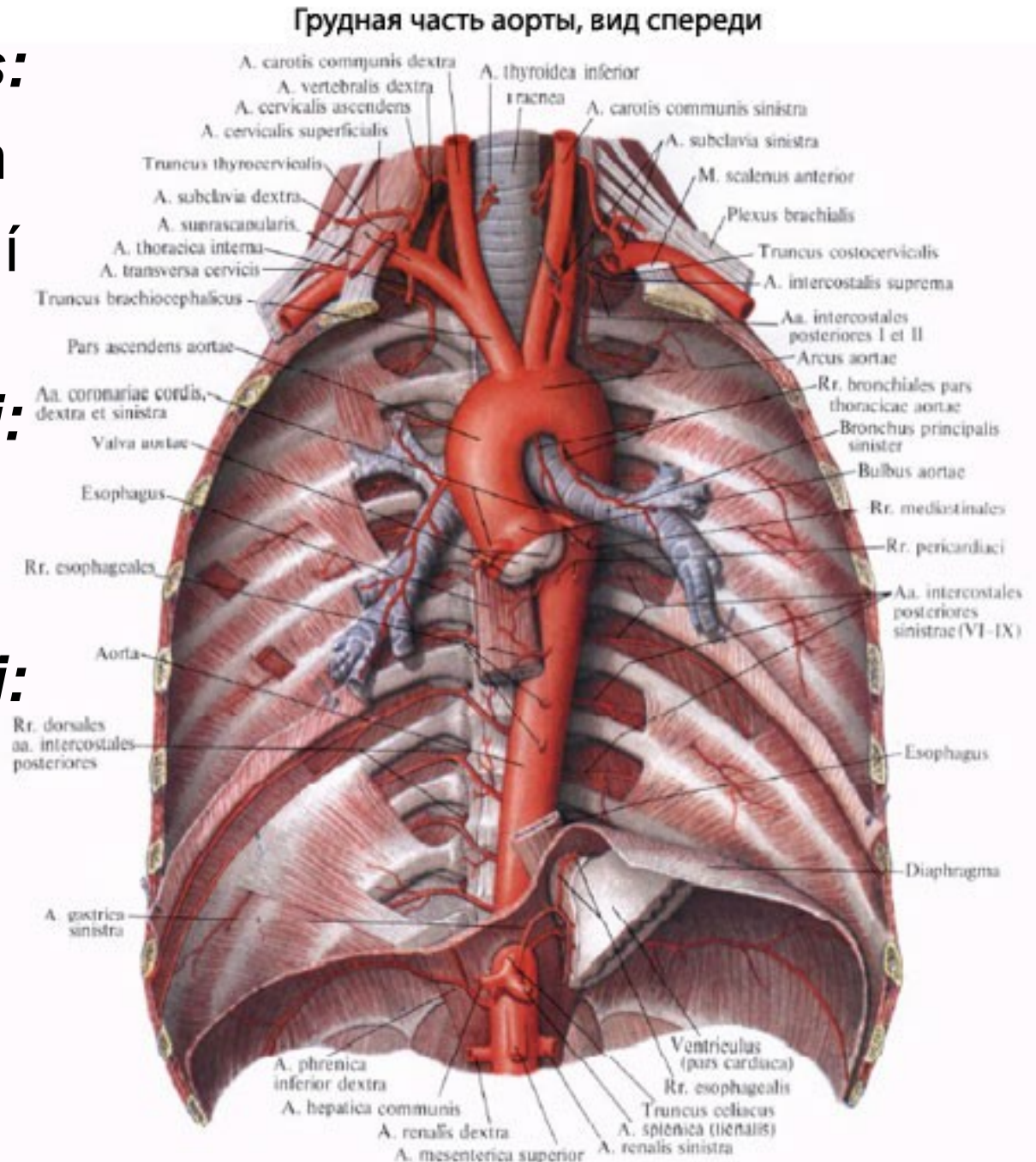
- jdou k bronchům
- Zajišťují nutritivní oběh v plicích

## ***Rami oesophagei:***

- větví ve stěně jícnu

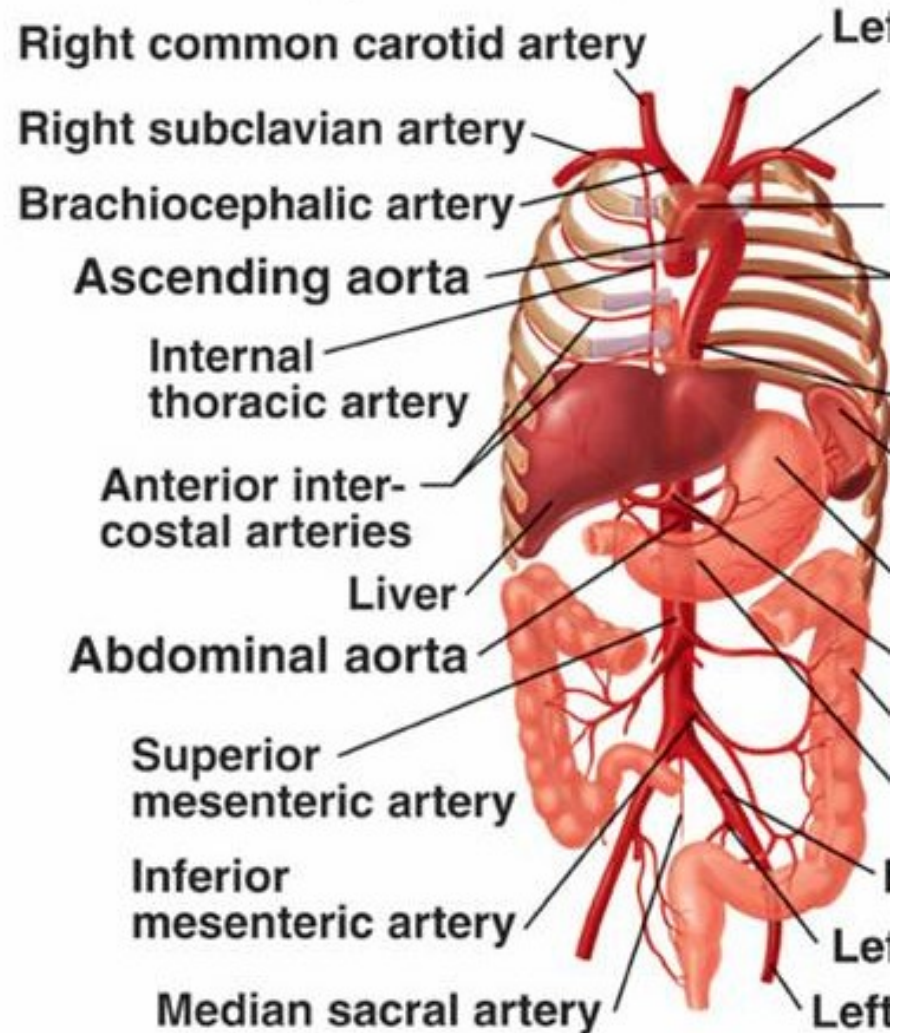
## ***Rami pericardiaci:***

- zásobují zadní stěnu perikardu



## 2) *Aorta abdominalis*:

- Sestupuje ve střední rovině před páteří od bránice až k L4
- *bifurcatio aortae* na dvě **aa. Iliacae communes**
- vydává větve **parietální** ke stěně dutiny břišní, větve **viscerální** k jednotlivým orgánům a větve konečné

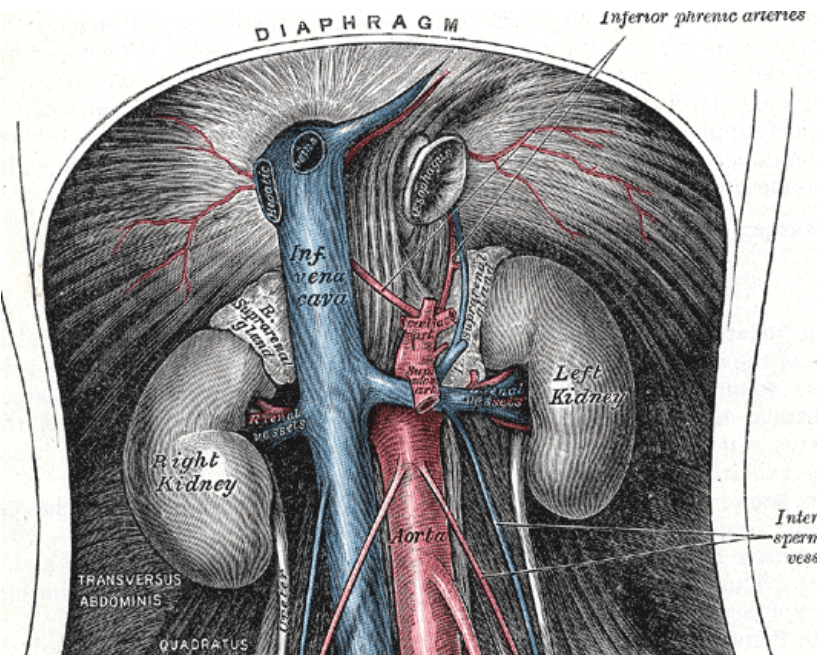




# Parietální větve:

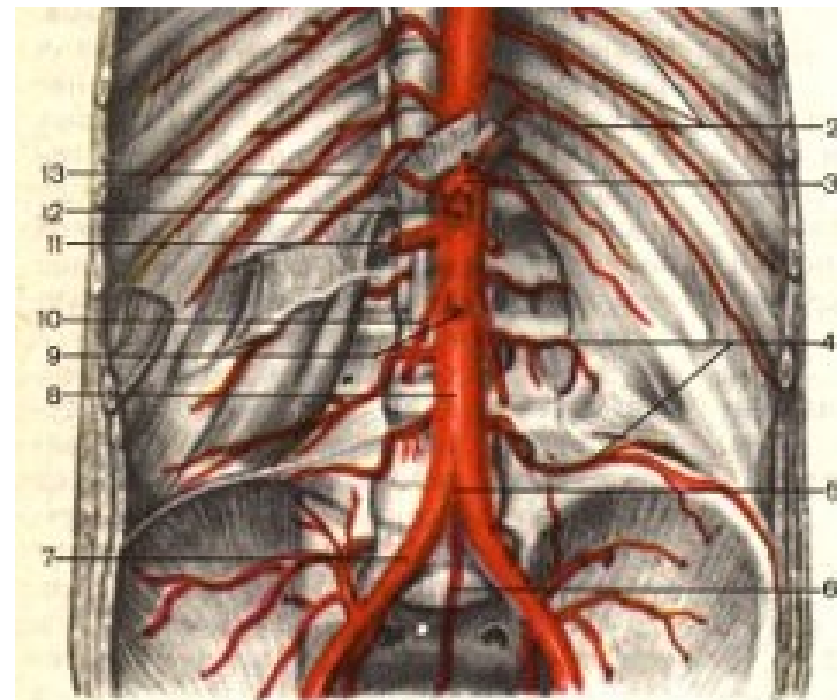
## *Arteriae phrenicae inferiores:*

- párové větve, zásobují kaudální stranu bránice
- Vydávají ***aa. suprarenales superiores (dextra et sinistra)*** k nadledvinám



## *Arteriae lumbales:*

- **čtyři párové** segmenlární tepny, jež mají obdobný průběh jako tepny mezižeburní
- Zásobují páteř, svalstvo zadní stěny břišní i kůži



# Viscerální větve párové:

– jsou uloženy retroperitoneálně

## *Arteriae suprarenales mediae:*

- větve vyživující nadledviny

## *Arteriae renales:*

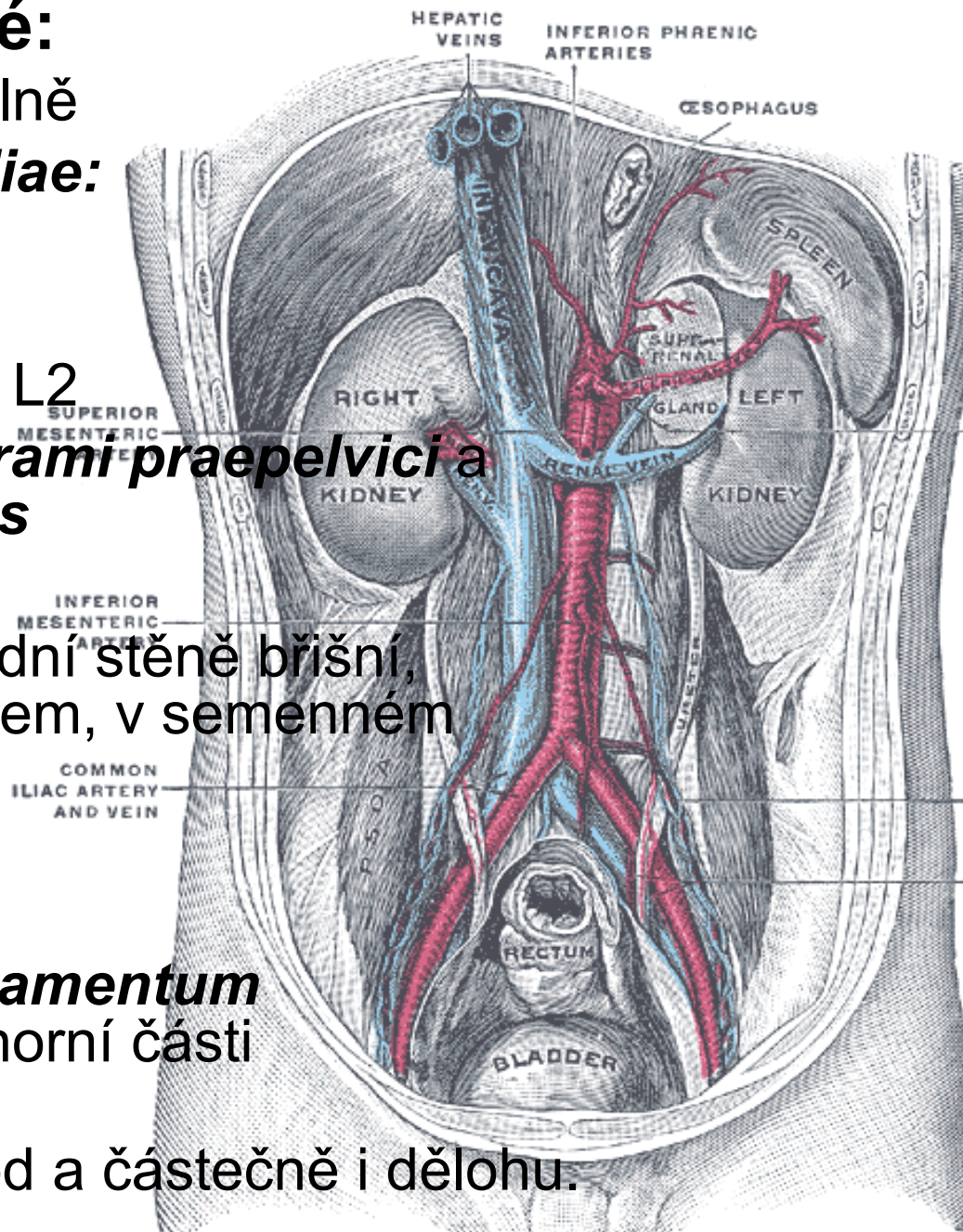
- odstupují ve výši mezi L1 a L2
- Před hilem se dělí na dva *rami praepelvicis* a jeden *ramus retropelvicus*

## *Arteriae testiculares:*

- Odstupují ve výši L2 po zadní stěně břišní, prostupují **tříselným** kanálem, v semenném provazci
- Zásobují varle a nadvarle

## *Arteriae ovaricae:*

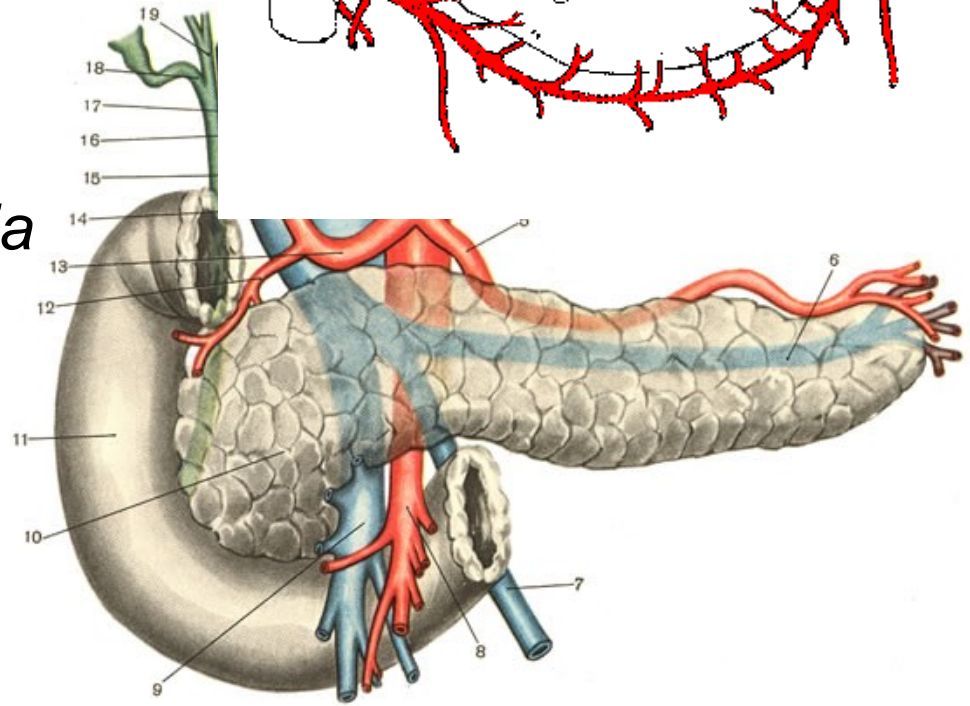
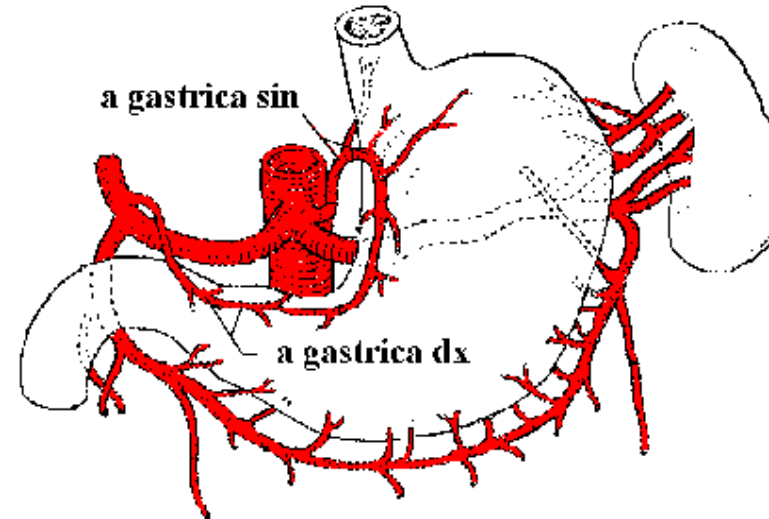
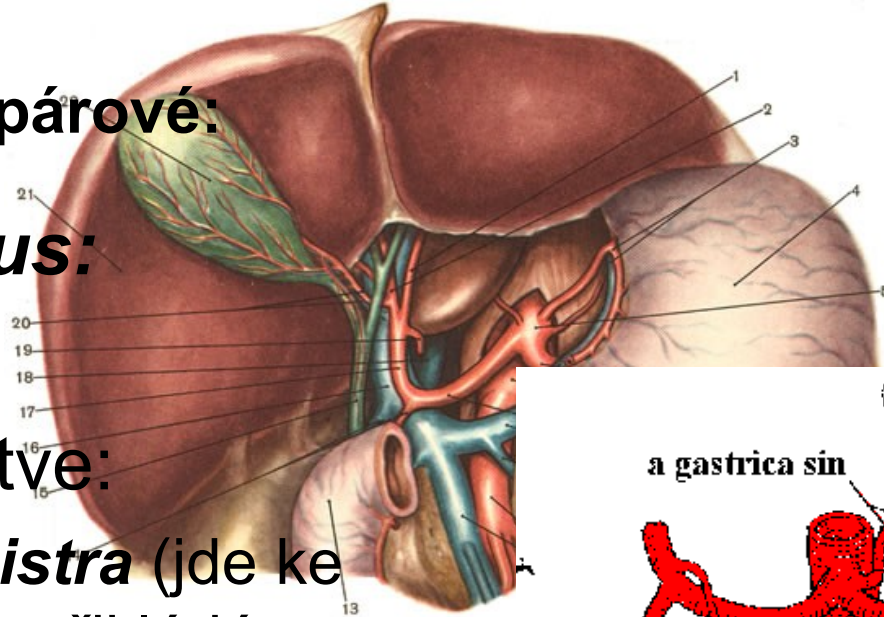
- V pánvi vstupují cestou *ligamentum suspensorium ovarii* do horní části *ligamentum latum uteri*
- Vyživují vaječníky, vejcovod a částečně i dělohu.



## Viscerální větve nepárové:

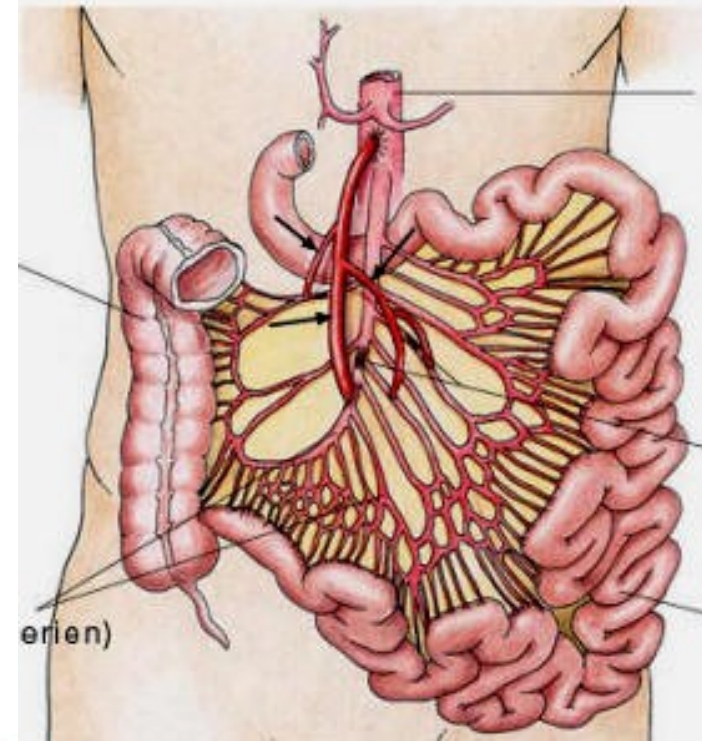
### ***Truncus coeliacus:***

- krátký kmen
- dělí se na tři větve:
  - ***a. gastrica sinistra*** (jde ke kardii žaludku a přikládá se ke *curvatura minor ventriculi*)
  - ***a. hepatica communis*** (dělí na *a. hepatica propria* a *a. gastroduodenalis*) (a.cystica)
  - ***a. lienalis*** (k pankreatu a slezině, odstupuje i *a. gastroepiploica sinistra*)



# ***Arteria mesenterica superior:***

- Odstupuje ve výši L1
- probíhá obloukovitě dolů do pravé jámy kyčelní.
- Vydává větve pro **střevo** v rozsahu od **kaudální části duodena** po *flexura coli sinistra*



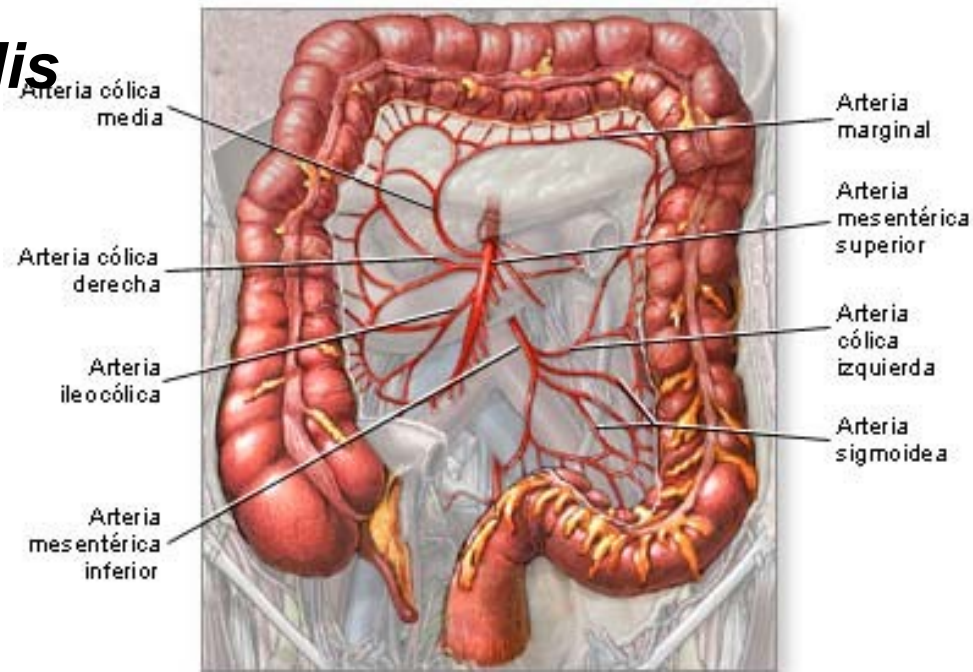
– ***A. pancreaticoduodenalis inferior***

– ***Aa. jejunales et ilei***

– ***A. ileocolica***

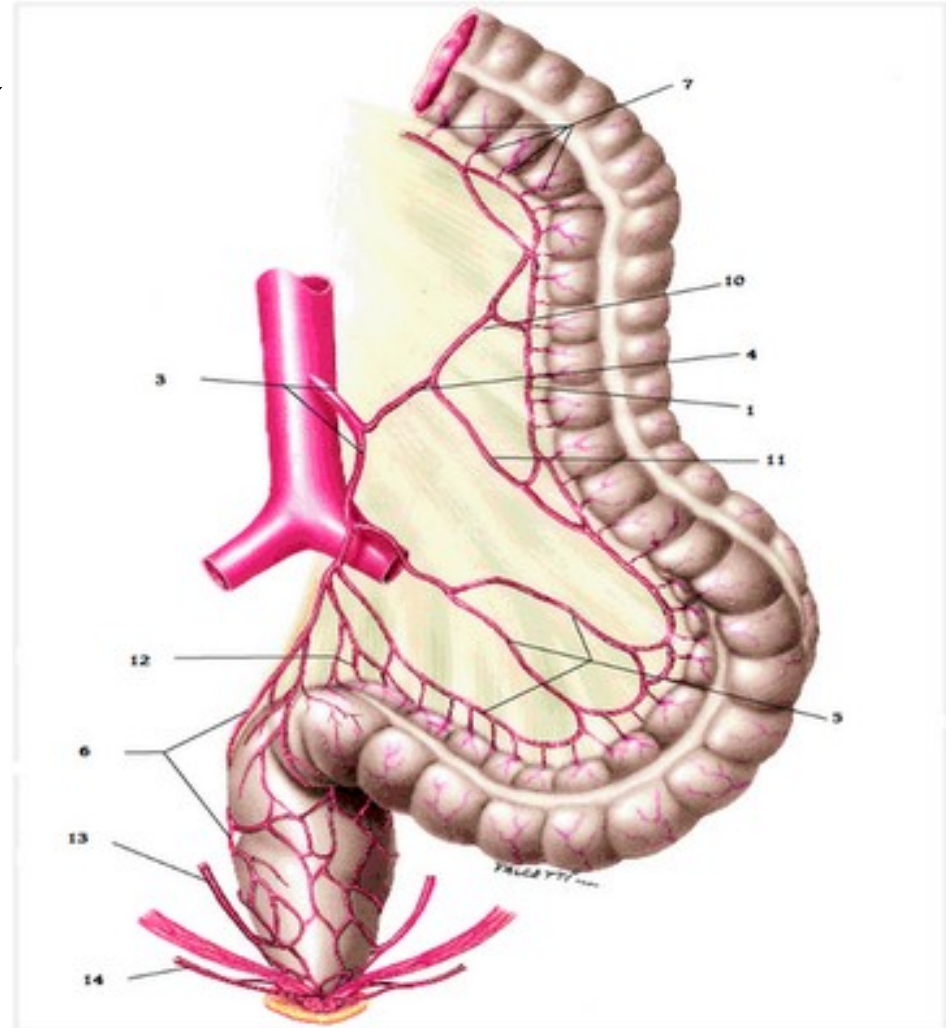
– ***A. colica dextra***

– ***A. colica media***



# ***Arteria mesenterica inferior:***

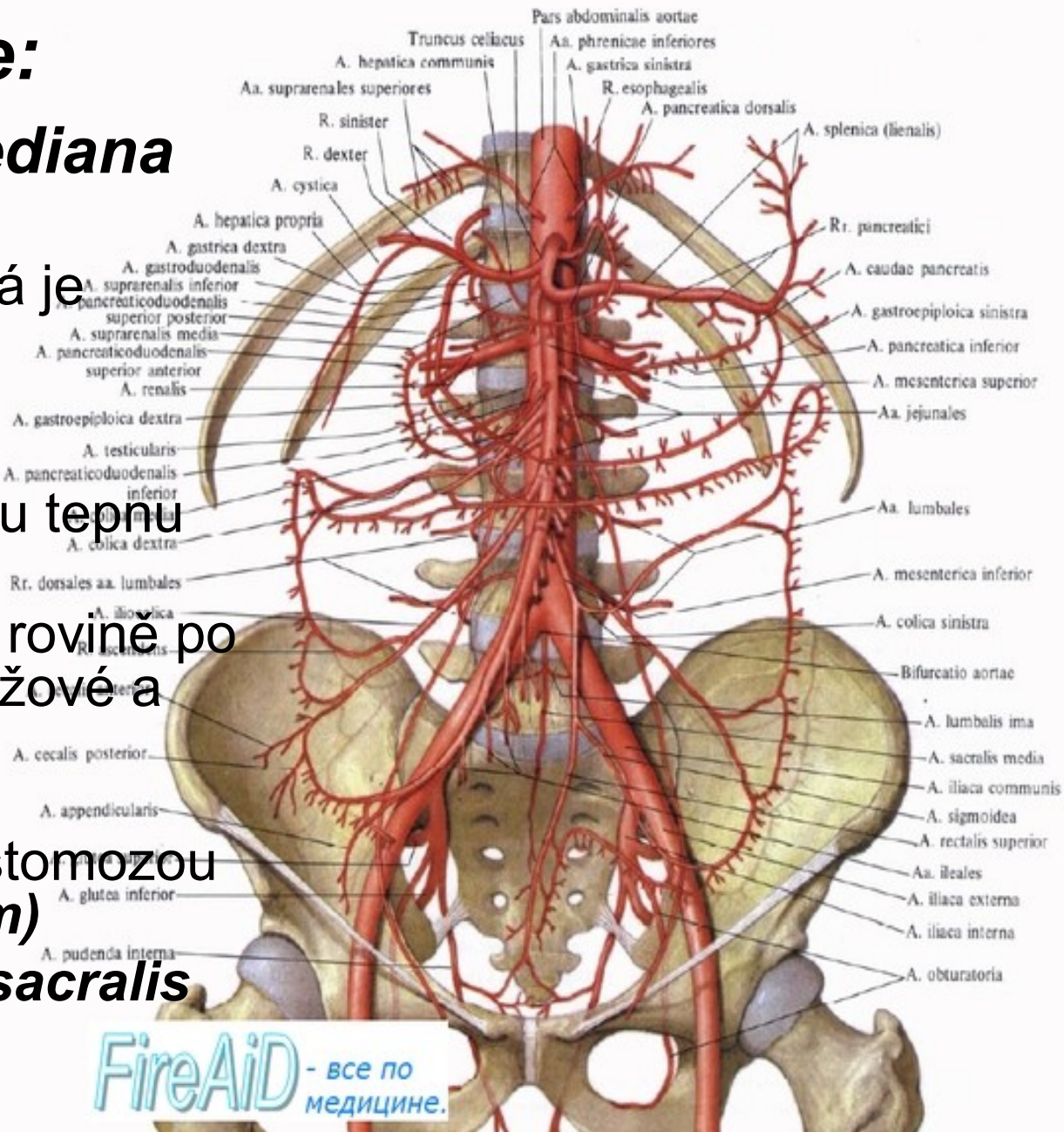
- ve výši L3
- Vydává větve pro trávicí trubici od *flexura coli sinistra* až po horní část rekta:
  - ***A. colica sinistra*** (k sestupného tračníku)
  - ***Aa. sigmoideae*** (do mesosigmoidea zásobují *colon sigmoideum*)
  - ***A. rectalis superior*** (sestupuje k ampulární části konečníku)



# Konečné větve:

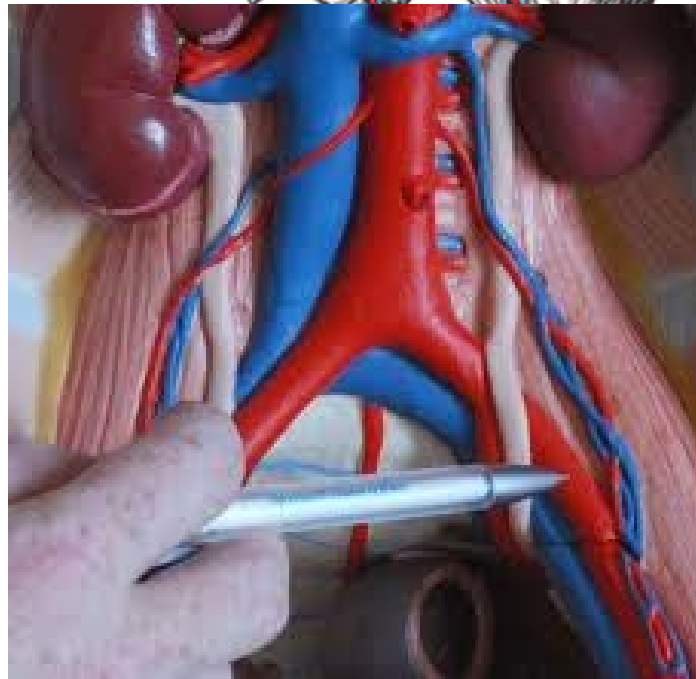
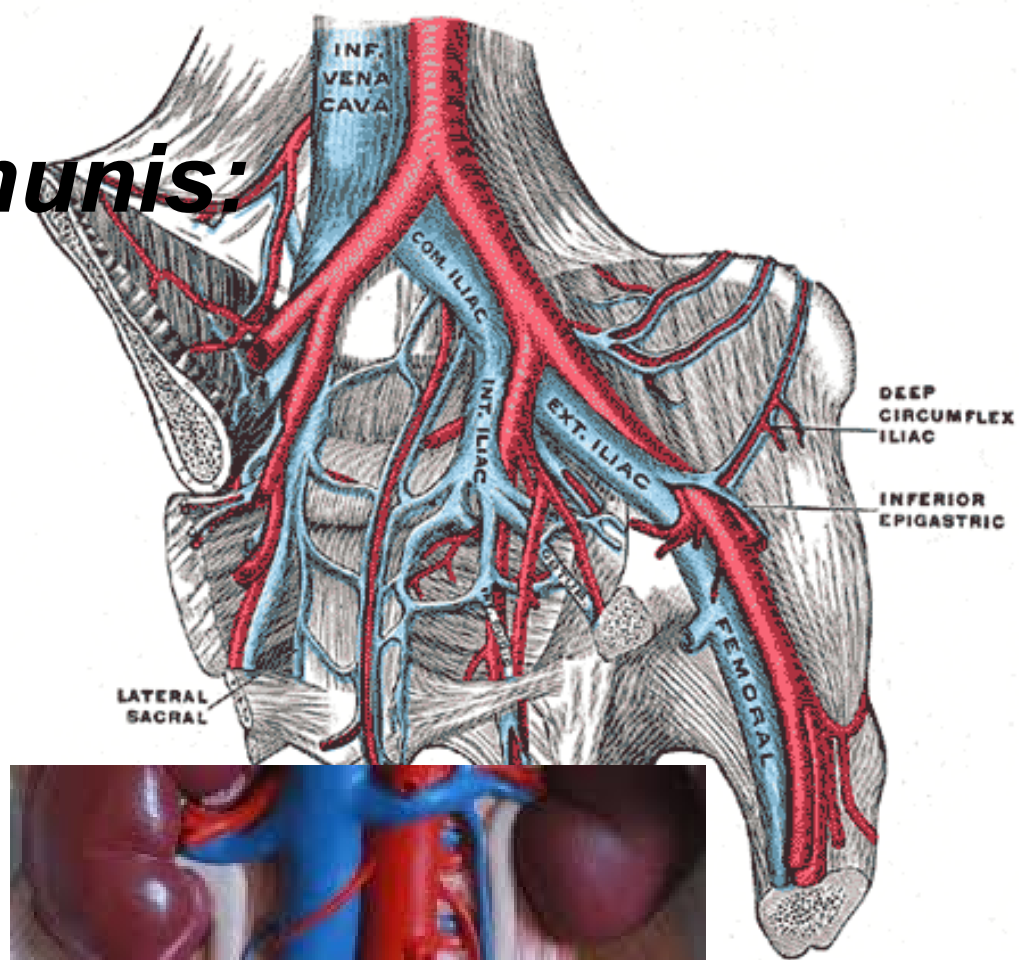
## *Arteria sacralis mediana (aorta caudalis):*

- nepárová tepna, která je vlastním kaudálním pokračováním *aorta abdominalis*,
- představuje zakrnělou tepnu ocasu
- Sestupuje ve střední rovině po přední ploše kosti křížové a kostrči
- končí klubkovitou arteriovenosní anastomozou (*glomus coccygeum*)
- vystupuje z ní *vena sacralis mediana*



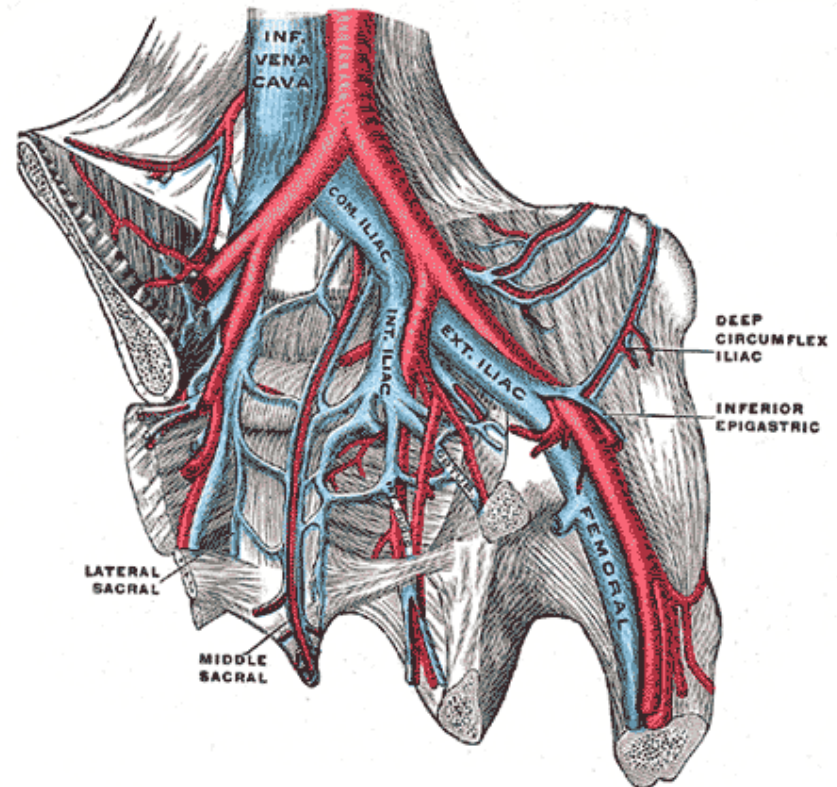
# ***Arteria iliaca communis:***

- výše L4 (***bifurcatio aortae***)
- Probíhá po mediální ploše *m. psoas major*
- shora ji kříží močovod a *vasa testicularia*
- ve výši *art. sacroiliaca* se dělí na ***a. iliaca interna*** a ***a. iliaca externa***



# *Arteria iliaca interna:*

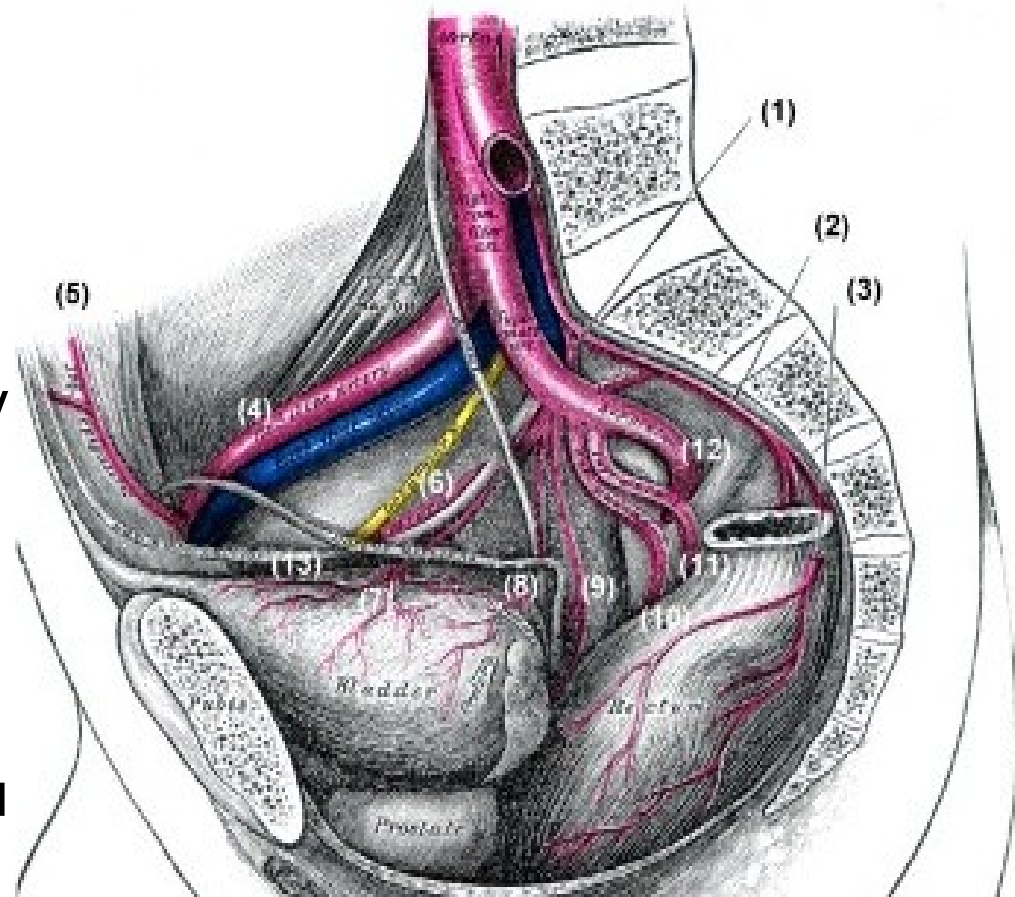
- zásobuje stěnu a orgány malé pánve (močový měchýř, vnitřní pohlavní orgány a konečník)
- Je relativně tenká a krátká





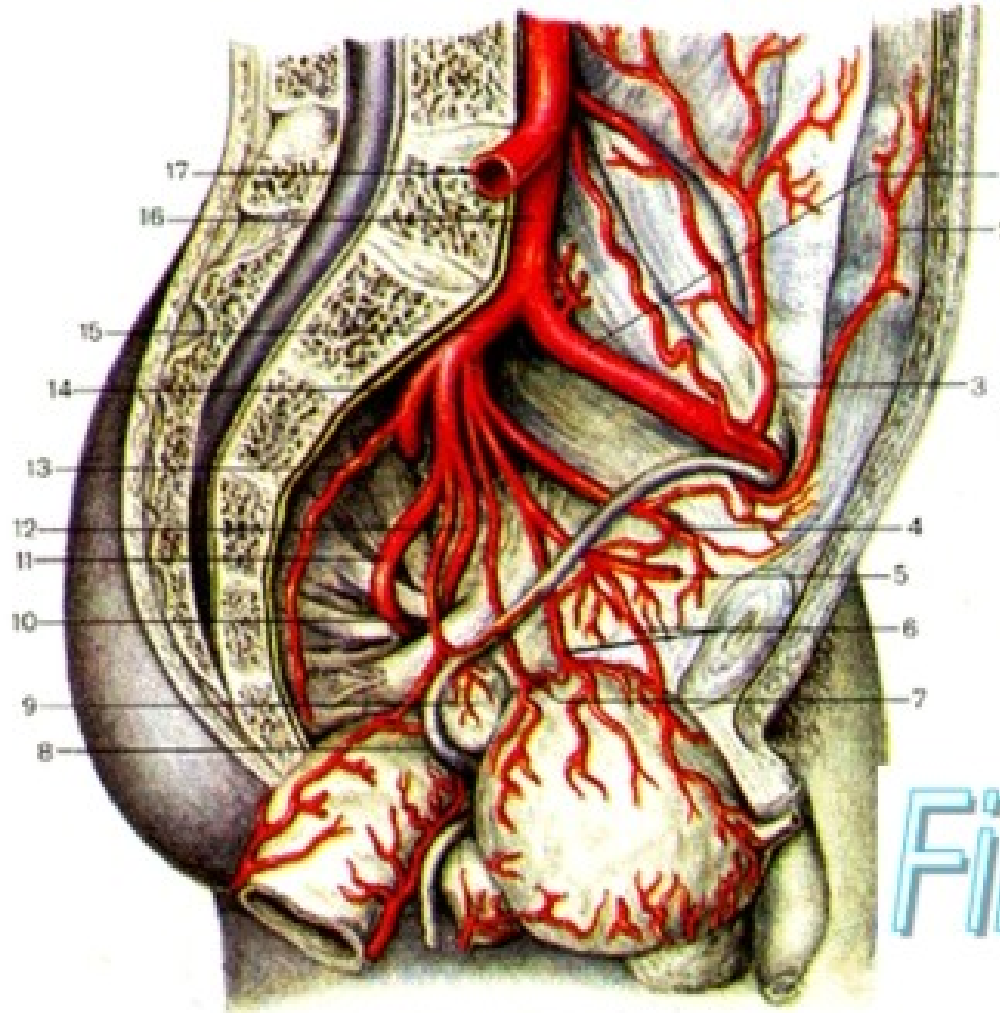
# Parietální větve:

- *A. iliolumbalis* 1
- *A. sacralis lateralis* 2
- *A. obturatoria* 6 (pro svaly stehna, kyč.kloubu, svaly)
- *A. glutea superior* 12
- *A. glutea inferior* 11
- *A. pudenda interna* 10 vydává větve ke konečníku *a. rectalis inferior* a při zadním okraji *diaphragma urogenitale* z ní odstupuje *a. perinealis*, která svými větvemi zásobuje *scrotum* nebo *labia majora pudendi*.



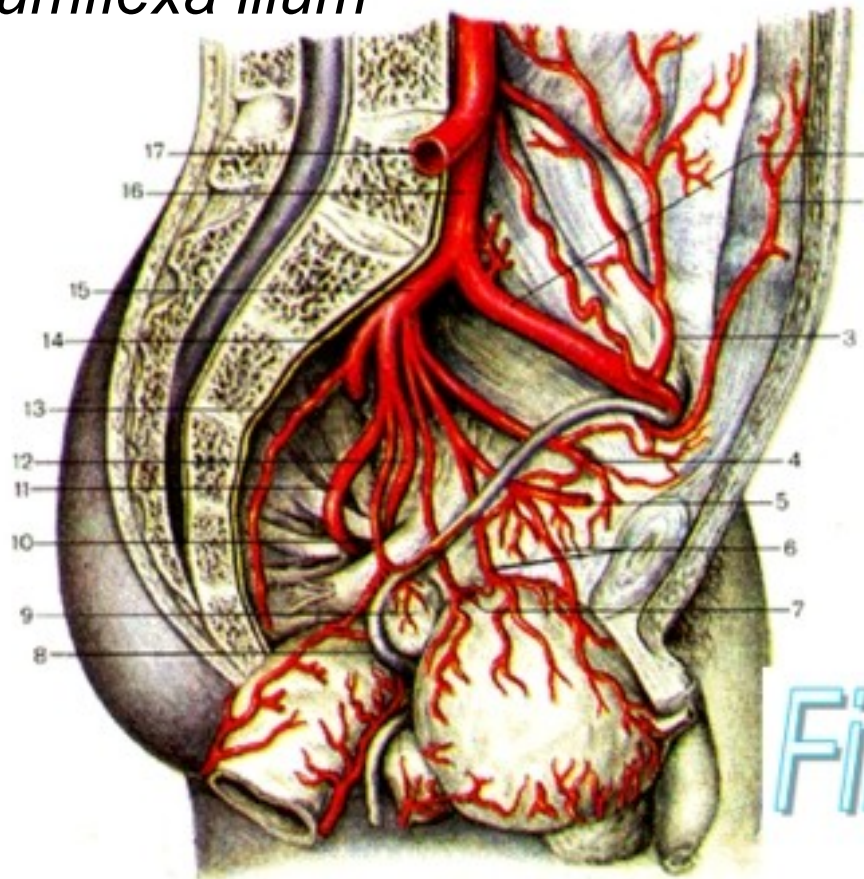
# Viscerální větve:

- ***A. umbilicalis*** je u plodu hlavní tepnou, odstupují větve k horní ploše močového měchýře
- ***A. vesicalis inferior***
- ***A. rectalis media***
- ***A. uterina***  
u žen
- ***A. ductus deferentis***  
u muže.



# ***Arteria iliaca externa:***

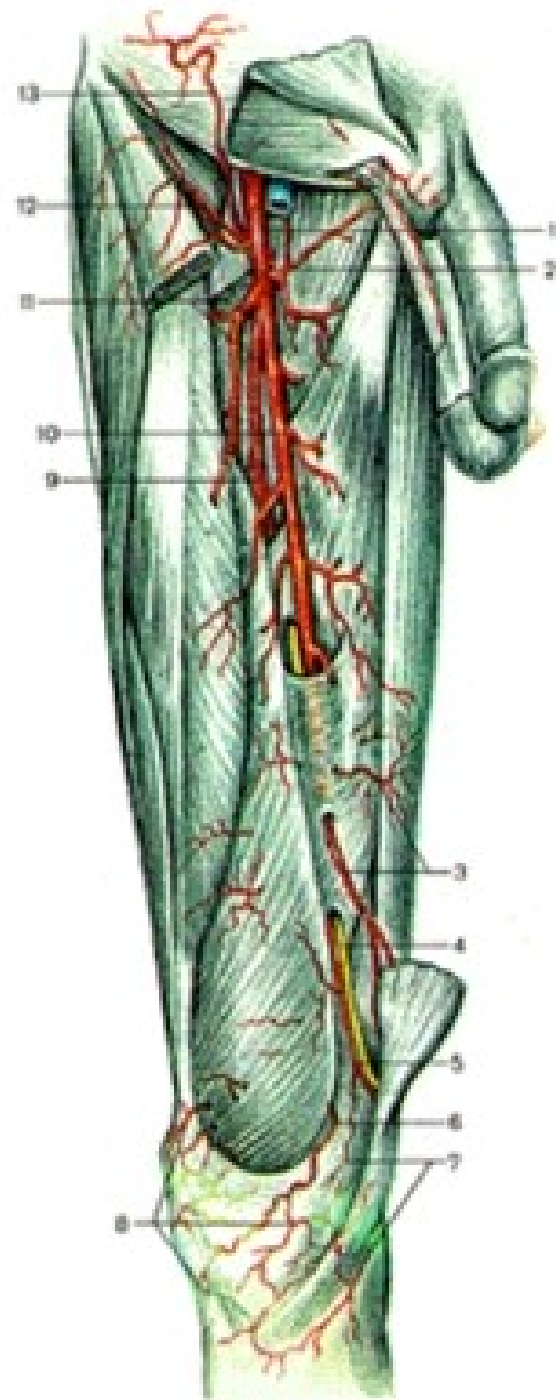
- Před vstupem do ***lacuna vasorum*** odstupují:
  - *arteria epigastrica inferior*
  - *arteria circumflexa ilium profunda*



- 1 - a. iliaca external;
- 2 - a. epigastrica inferior;
- 3 - a. circumflexa ilium [iliaca] profunda;
- 4 - a. obturatoria;
- 5 - a. umbilicalis;
- 6 - aa. vesicales superiores;
- 7 - a. vesicalis inferior;
- 8 - ductus deferens;
- 9 - vesicula seminalis;
- 10 - a. rectalis media;
- 11 - a. glutealis inferior;
- 12 - a. pudenda interna;
- 13 - a. sacralis lateralis;
- 14 - a. glutea superior;
- 15 - a. iliaca interna;
- 16 - a. iliaca communis sinistra;
- 17 - a. iliaca communis dextra (отрезана).

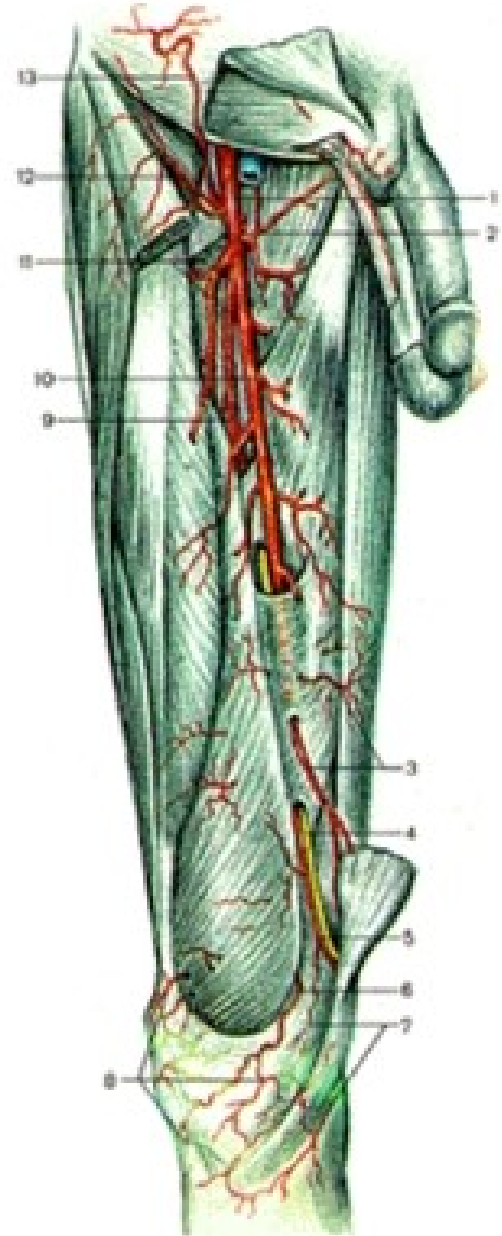
# ***Arteria femoralis:***

- distálním pokračováním *a. iliaca externa*
- Na přední stranu stehna se dostává přes ***lacuna vasorum*** pod *ligamentum inguinale*
- Distálním směrem vstupuje do *canalis adductorius* a skrze ***hiatus tendineus*** pokračuje do *fossa poplitea* jako ***arteria poplitea***



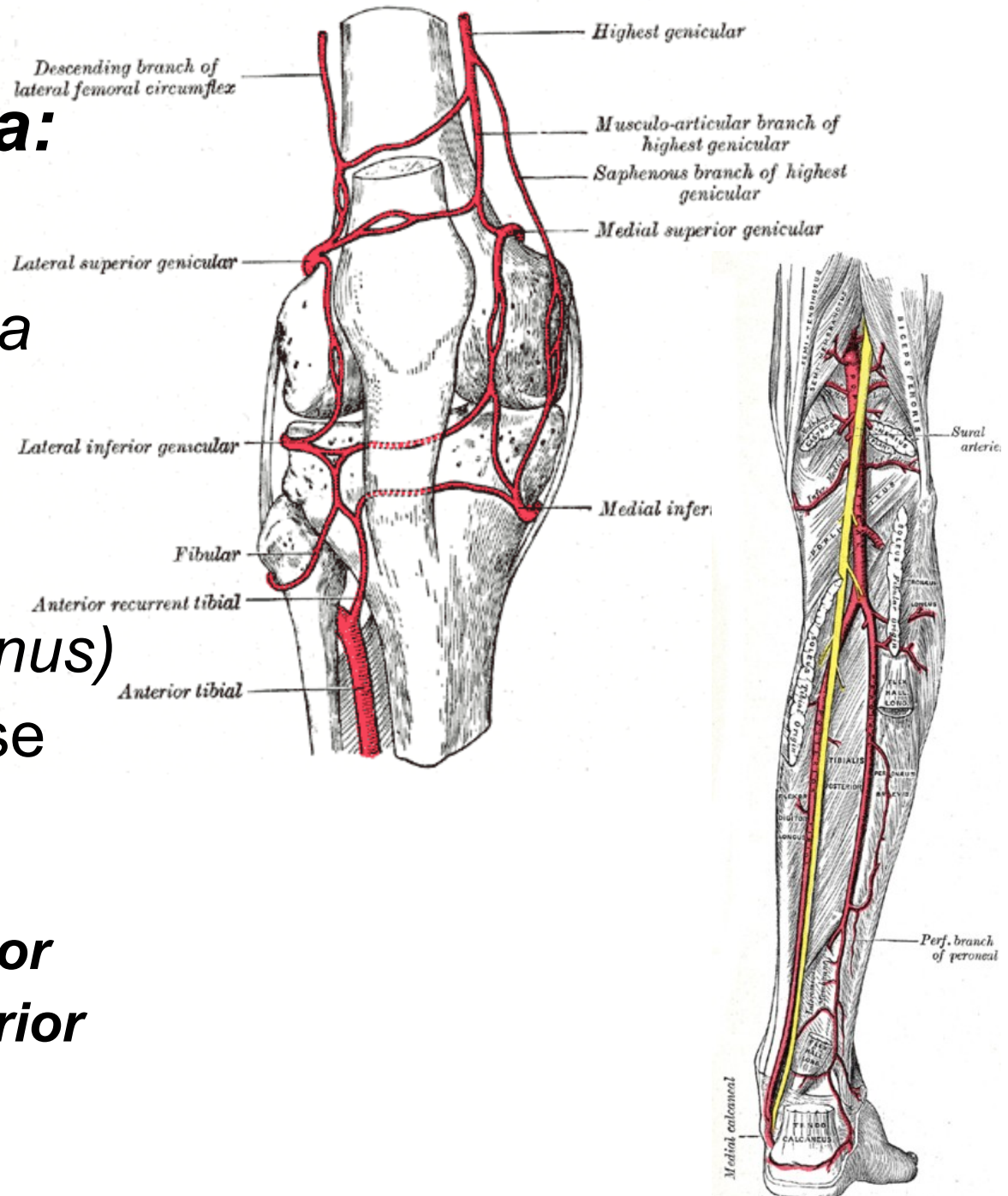
*A. femoralis* vydává řadu kolaterálních větví:

- *A. epigastrica superficialis* 13
- *A. circumflexa ilium superficialis* 12
- *A. pudendae externae* 9
- *A. profunda femoris* 11
- *Rami musculares* 10
- *A. genus descendens* 5



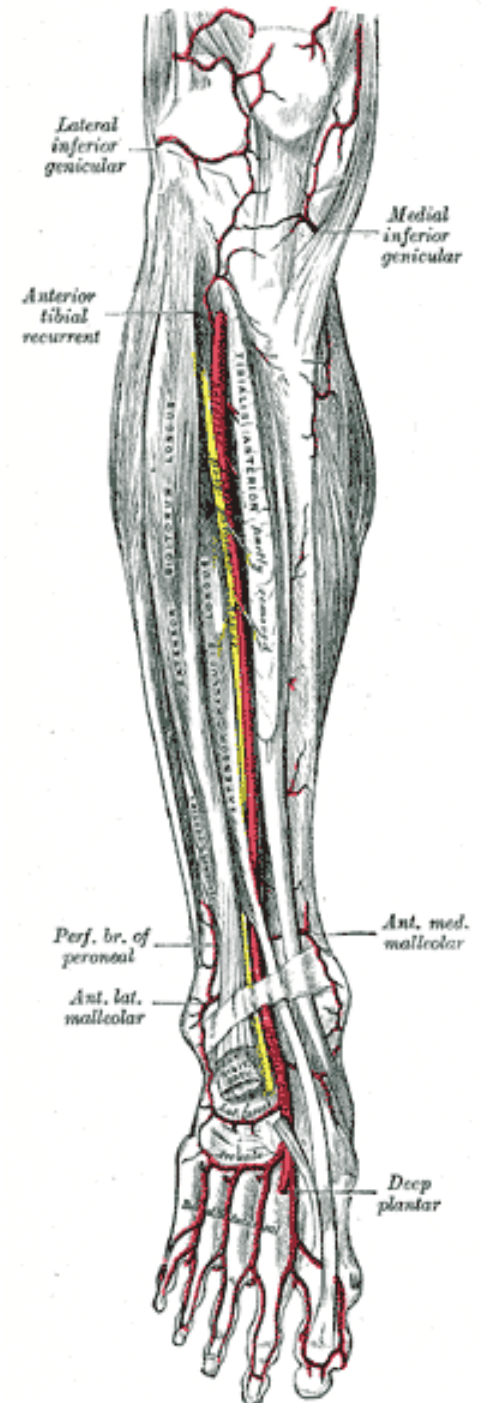
# Arteria poplitea:

- pokračováním a. femoralis ve fossa poplitea
- **Arteriae surales**
- **Arteriae genus**  
(rete articulare genus)
- A. poplitea - dělí se na dvě konečné větve:
  - **A. tibialis anterior**
  - **A. tibialis posterior**



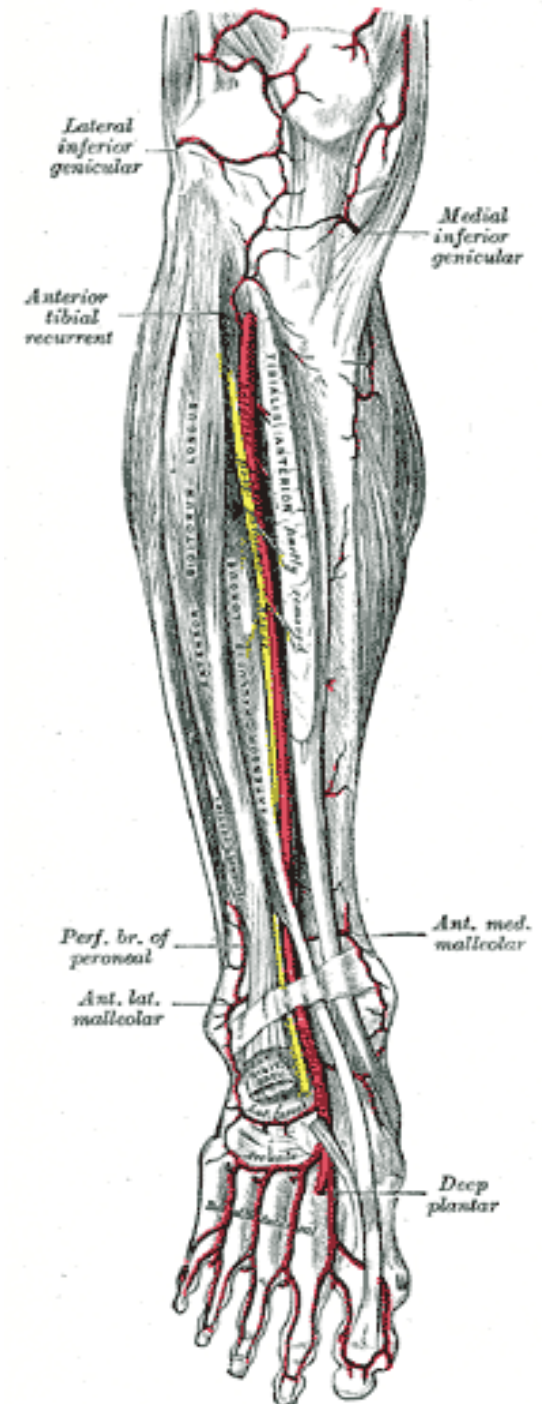
# ***Arteria tibialis anterior:***

- prochází skrze ***membrana interossea cruris*** na přední stranu bérce,
- sestupuje distálně podél ***m. tibialis anterior*** a pod ***retinaculum extensorum*** dostává na hřbet nohy,
- Končí jako ***arteria dorsalis pedis***



*A. tibialis anterior* vydává řadu větví:

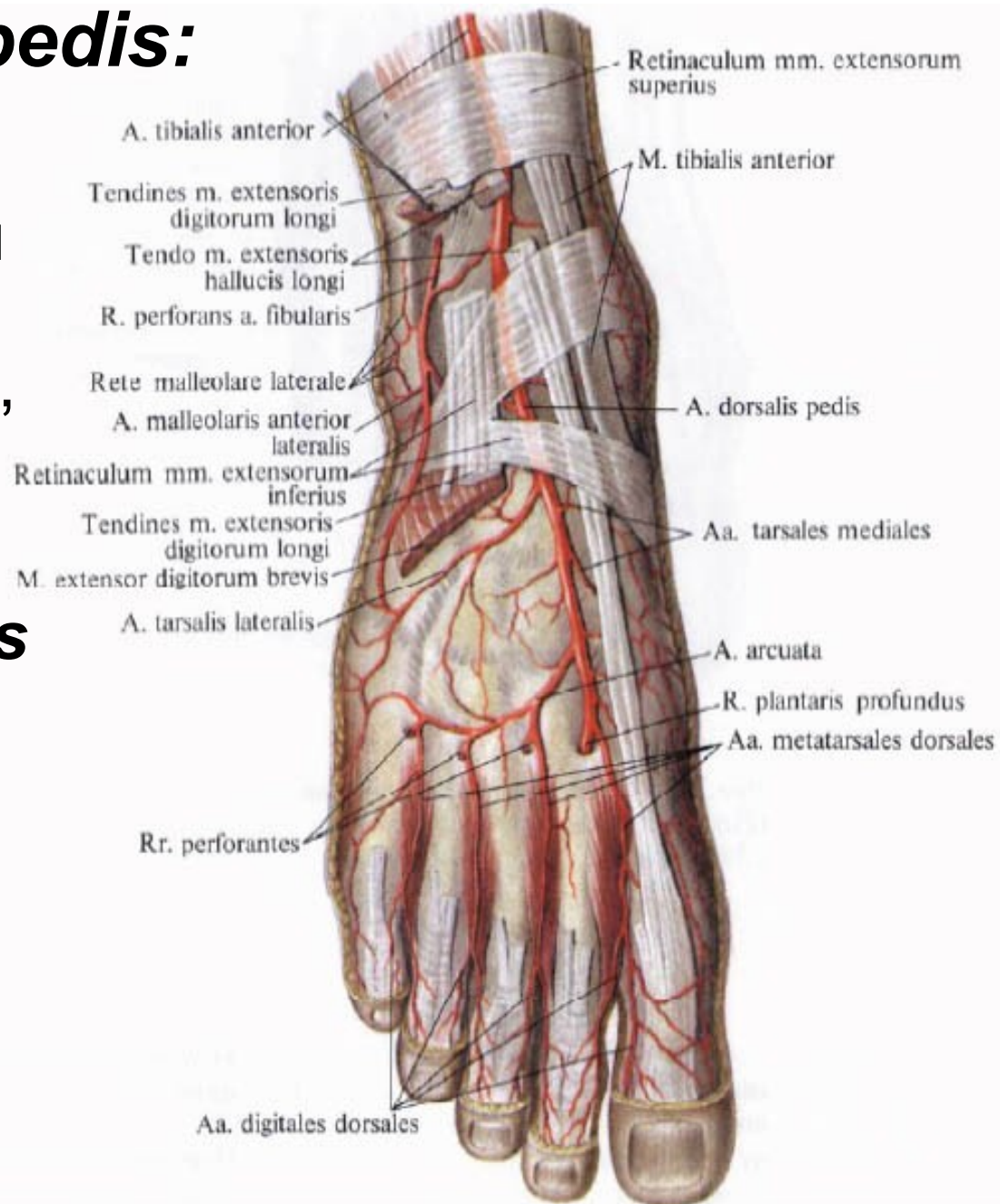
- ***Rami musculares***
- ***A. recurrens tibialis anterior et posterior***  
podílejí se na vytvoření tepenné pleteně kolem *articulatio genus*
- ***A. malleolaris anterior medialis***
- ***A. malleolaris anterior lateralis***





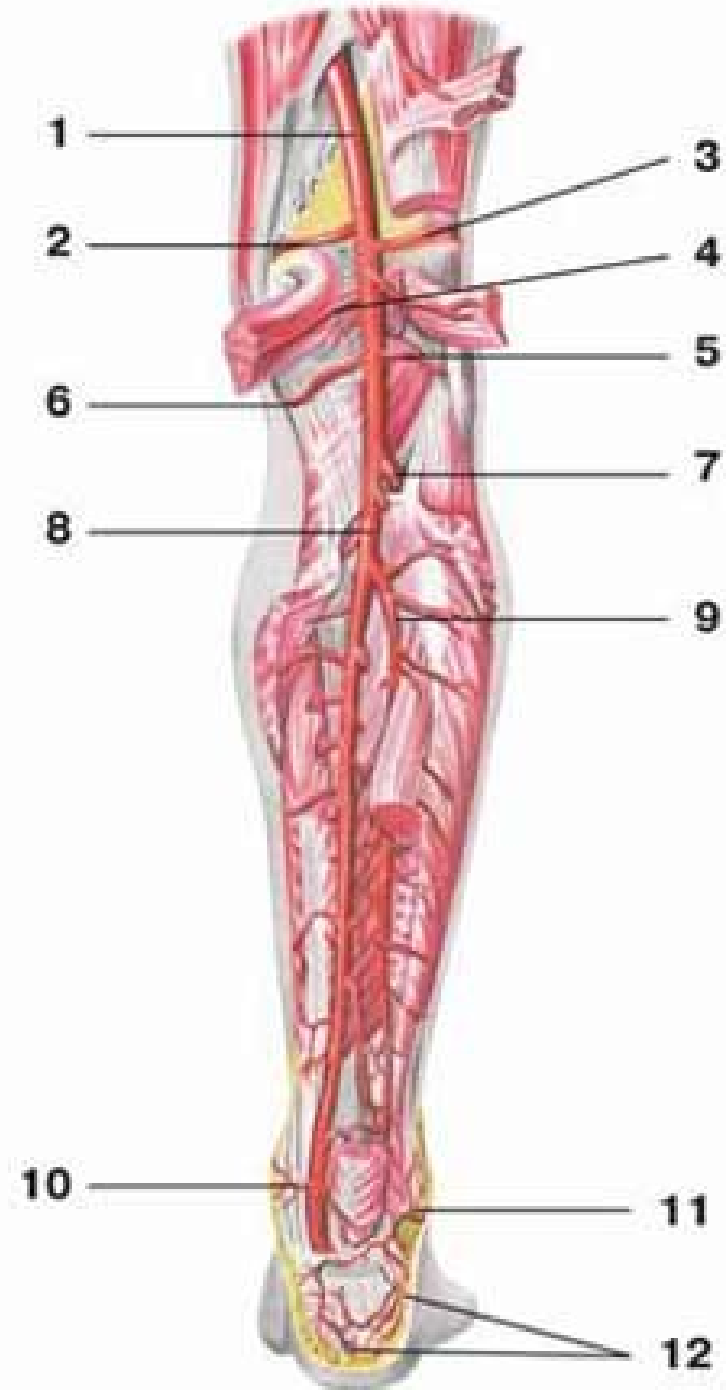
# ***Arteria dorsalis pedis:***

- probíhá na hřbetu nohy pod povrchovou fascií k **první interoseální štěrbině**,
- kde se dělí na své konečné větve
- ***Aa. tarseae mediales***
- ***A. tarsea lateralis***
- ***A. arcuata***
- ***A. metatarsae dorsalis prima***
- ***Ramus plantaris profundus***



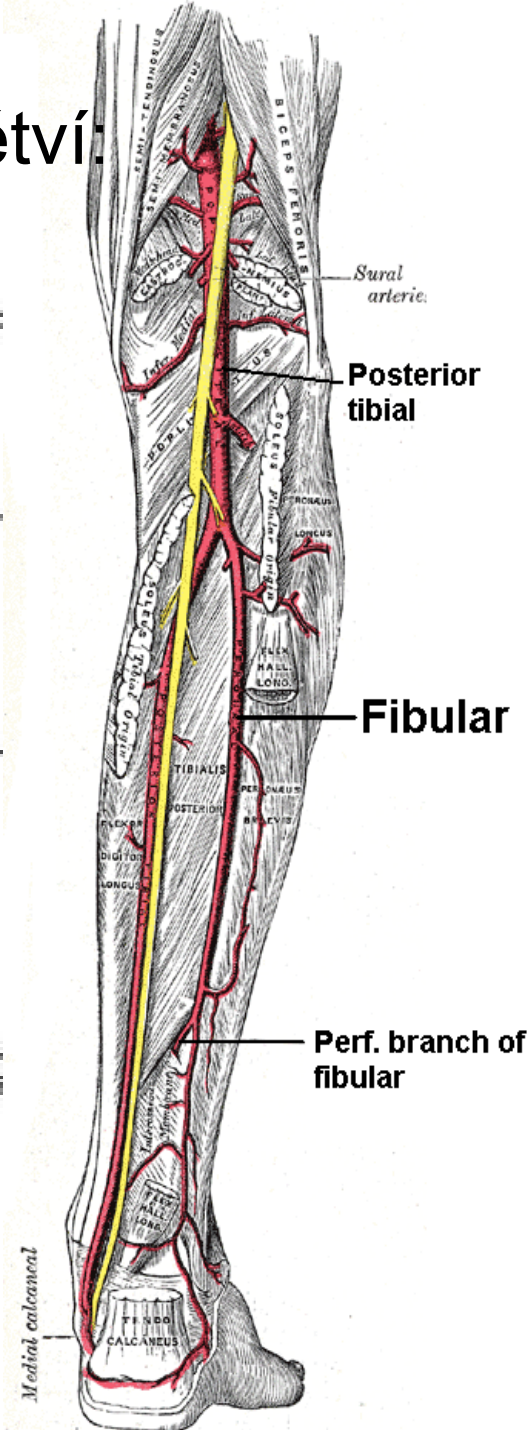
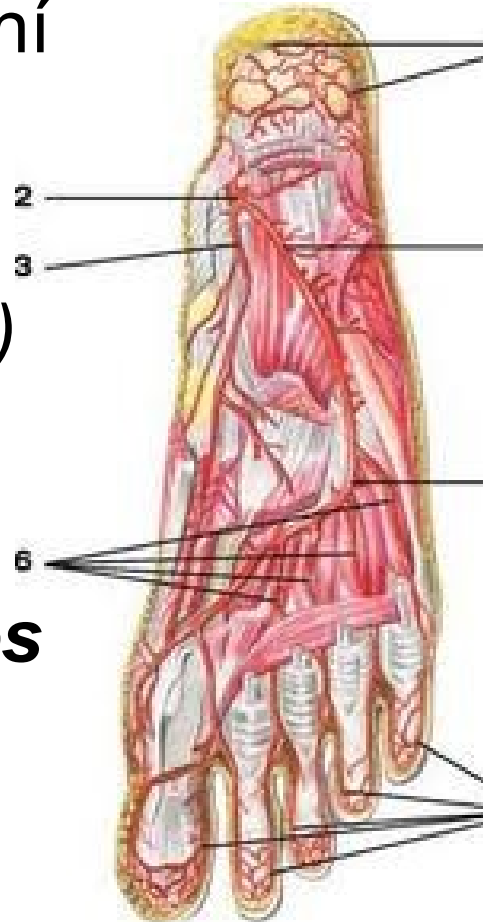
## ***Arteria tibialis posterior:***

- zadní straně bérce
- Podbíhá spolu s ***nervus tibialis*** pod ***arcus tendineus musculi solei***
- klade se na hluboké flexory bérce
- Za mediálním kotníkem sestupuje do ***planta pedis***



*Arteria tibialis posterior* vydává řadu větví:

- **Rami musculares** (zadní skupiny svalů bérce)
- **Arteria peronea**  
(*Rami calcanei laterales*)
- **Rami malleolares mediales**
- **Rami calcanei mediales**
- **Konečné větve:**
  - **A. plantaris medialis**
  - **A. plantaris lateralis**

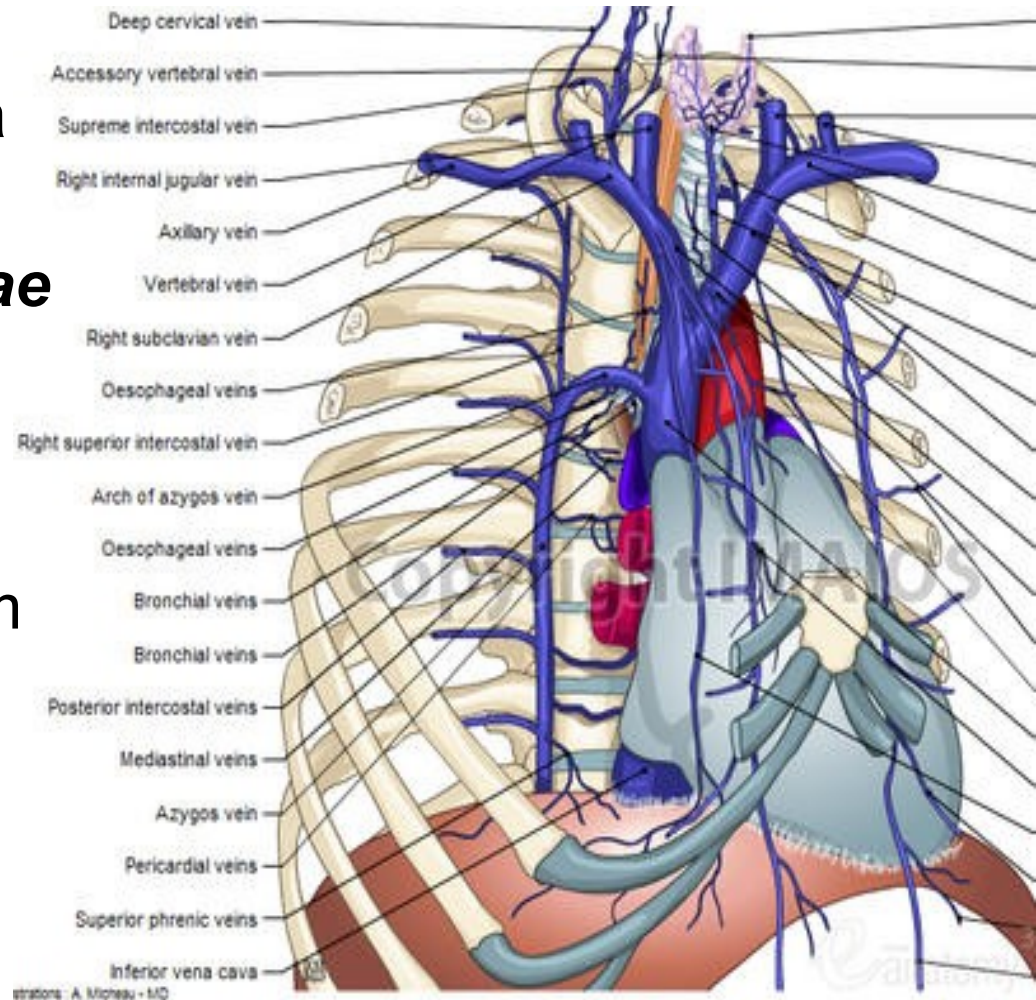


# Žíly (*venae*):

- Duté žíly:
  - *vena cava superior*
  - *vena cava inferior*
- Do levé předsíně směřují čtyři
  - *venae pulmonales*

# Horní dutá žíla: (*vena cava superior*)

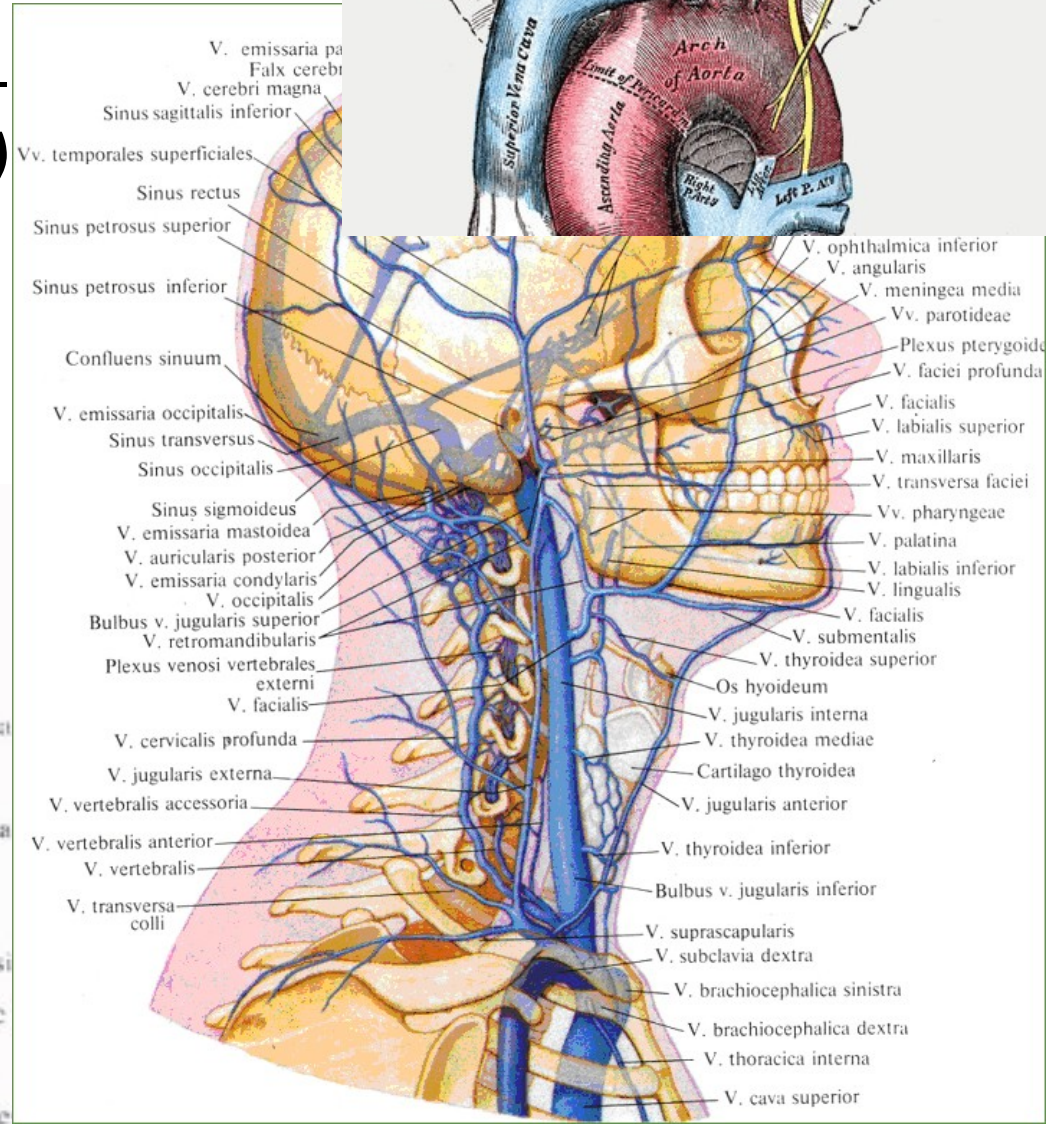
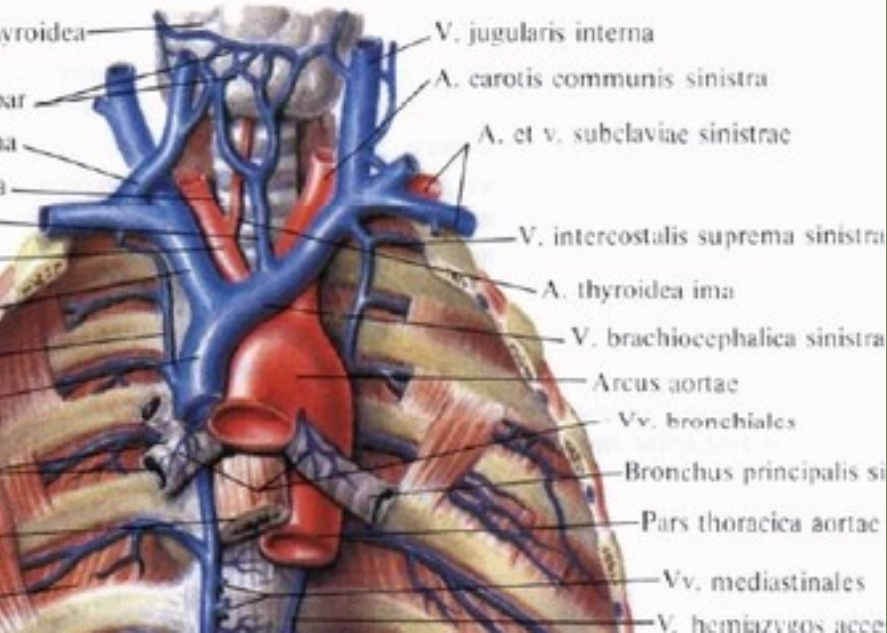
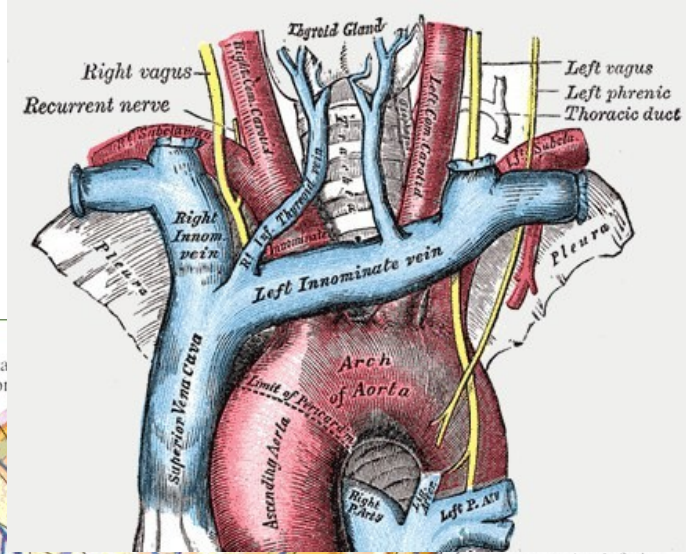
- krátký žilní kmen (asi 6 cm)
- Sbírá krev z **oblasti hlavy** a horních končetin
- Vzniká soutokem dvou **venae brachiocephalicae** ve výši připojení chrupavky prvního **pravého žebra ke sternu**
- Sestupuje kaudálně předním horním **mediastinem**
- Otevírá se do **pravé předsíně**
- k významnějším přítokům horní duté žíly **vena azygos**





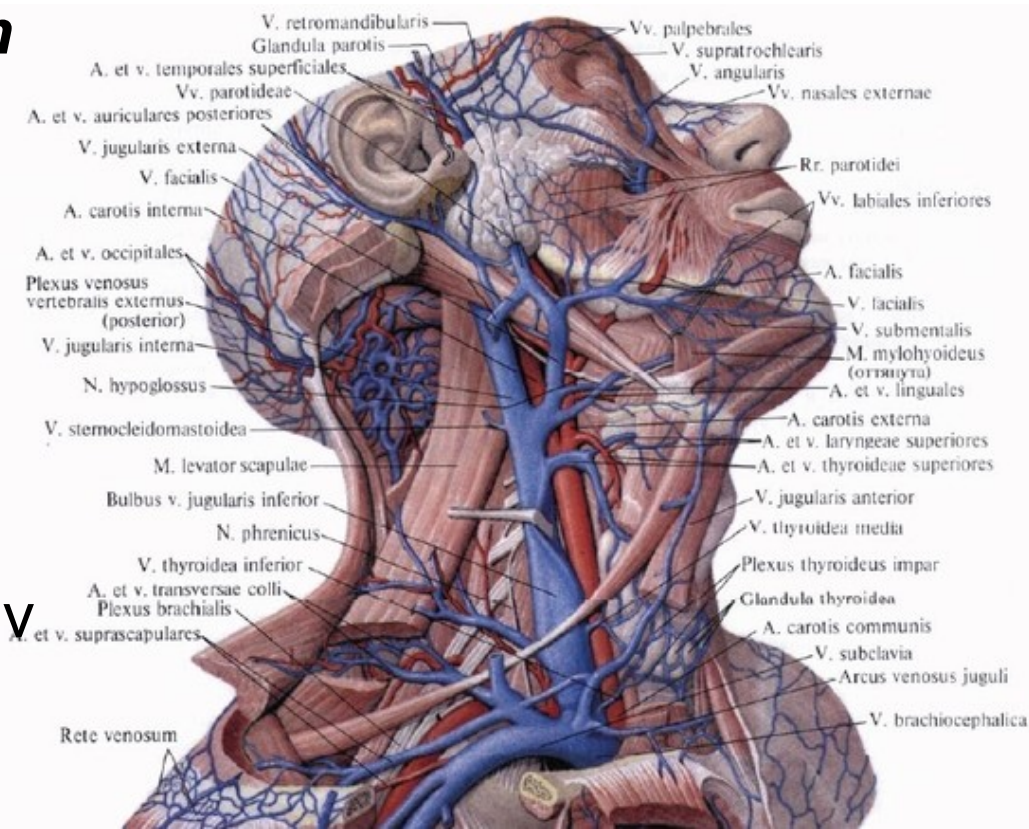
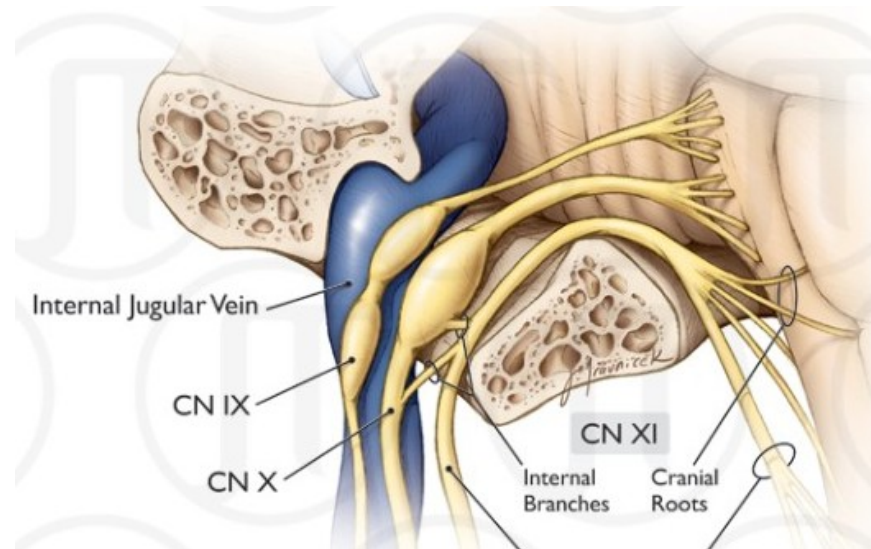
# Přítoky HDŽ:

- ***Vv. thyroideae inferiores***  
(Kolem štítné žlázy je obvykle vytvořena pleteň – ***plexus thyroideus impar***)
- ***V. vertebralis***
- ***V. thoracica interna***
- ***V. intercostalis suprema***



# Vena jugularis interna:

- Přivádí krev z dutiny lební,
- obličejových oblastí hlavy a krku
- Navazuje na ***sinus sigmoideus*** a začíná v dorzolaterální části ***foramen jugulare*** rozšířením – ***bulbus superior venae jugularis internae***
- Za sternoklavikulárním kloubem se rozšiřuje v ***bulbus inferior venae jugularis internae***
- spojuje se s *vena subclavia* v *angulus venosus*

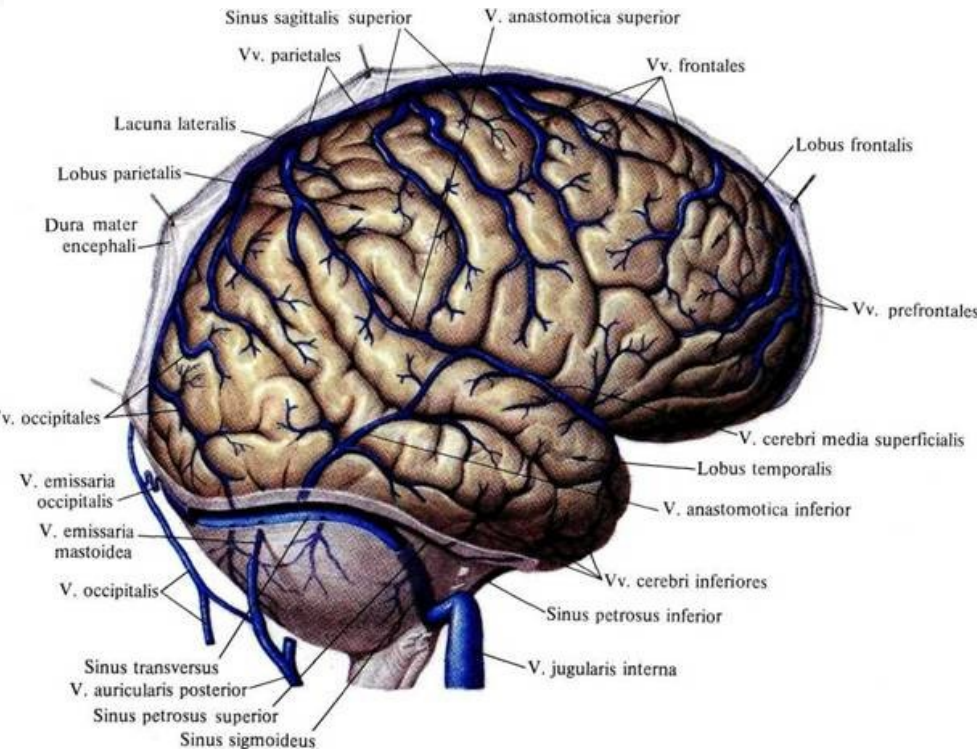
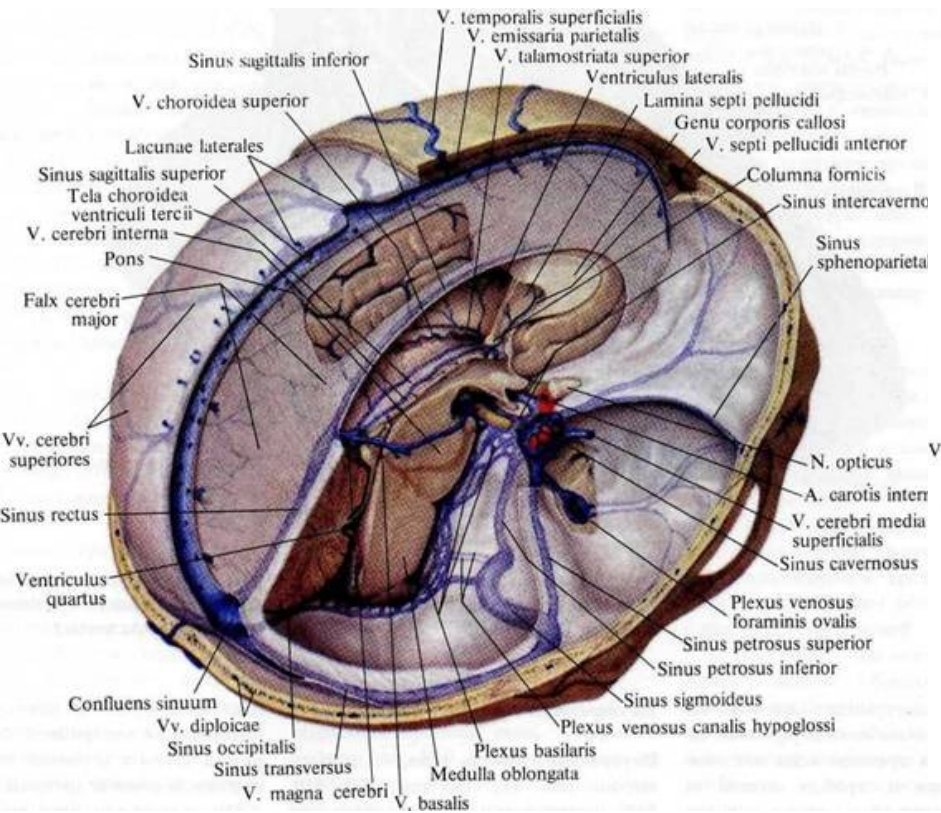


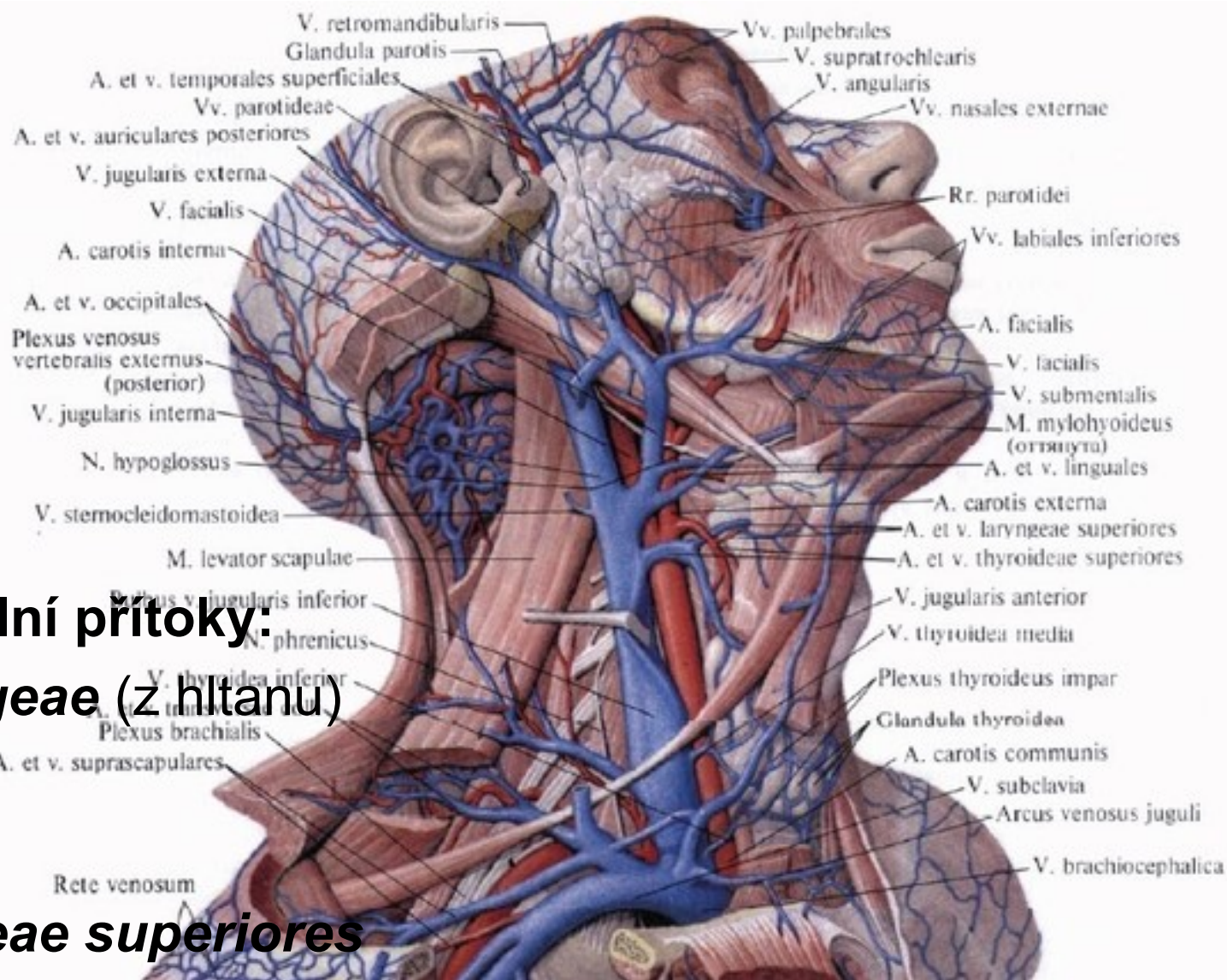


# 1) Intrakraniální přítoky:

## *Sinus durae matris:*

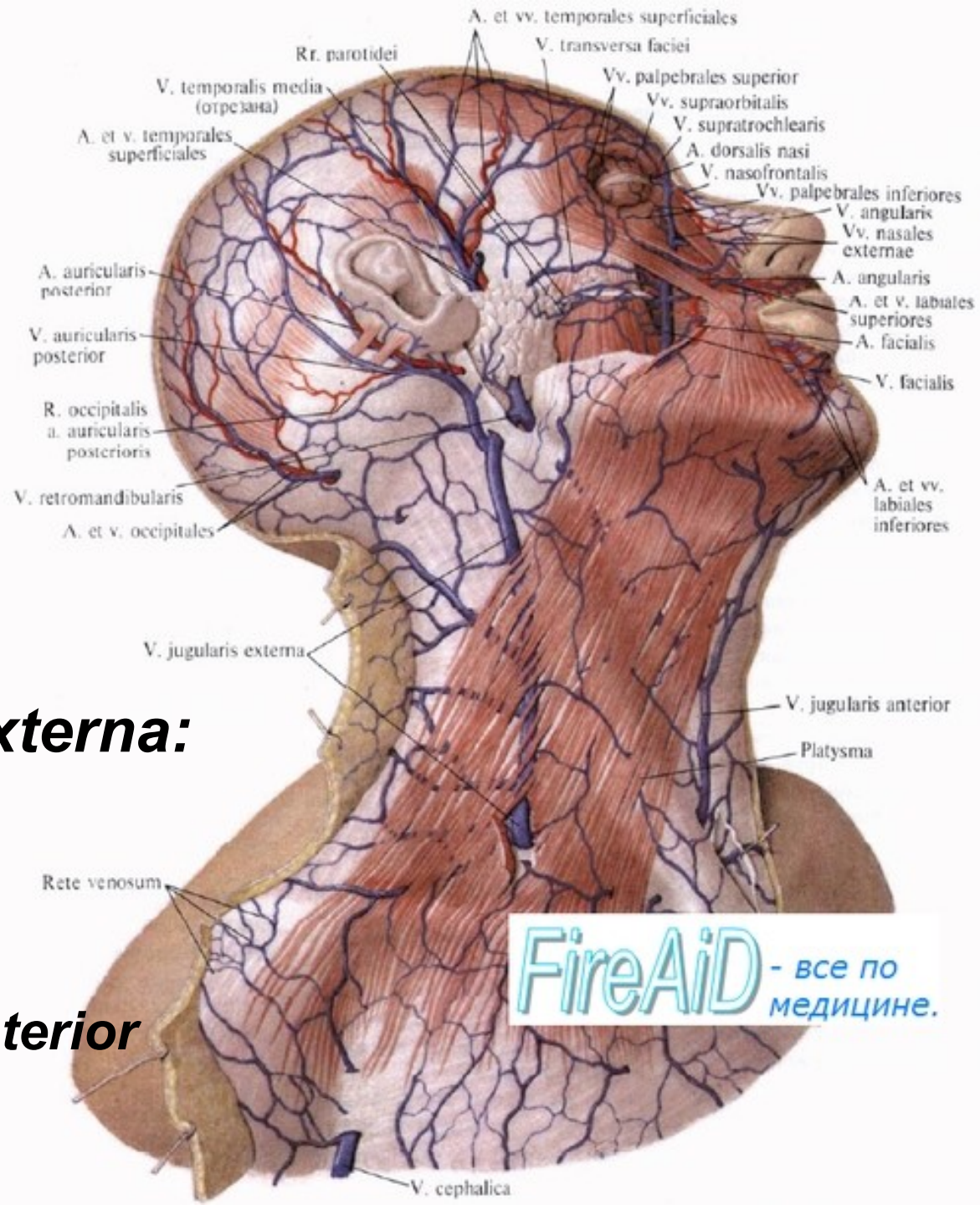
- sbírají krev z mozku (*vv. cerebri*) a mozkových plen (*vv. meningeae*)





## 2) Extrakraniální přítoky:

- ***Vv. pharyngeae*** (z hltanu)
- ***V. facialis***
- ***V. lingualis***
- ***Vv. thyroideae superiores***
- ***V. thyroidea media***
- ***V. retromandibularis***
- ***Vena jugularis externa***

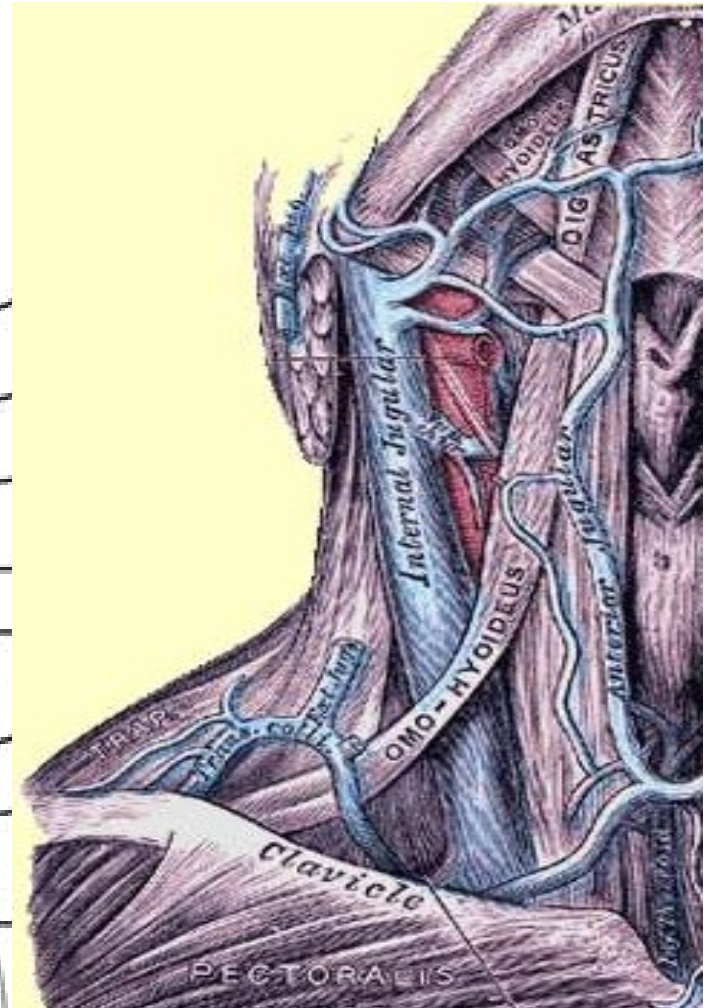
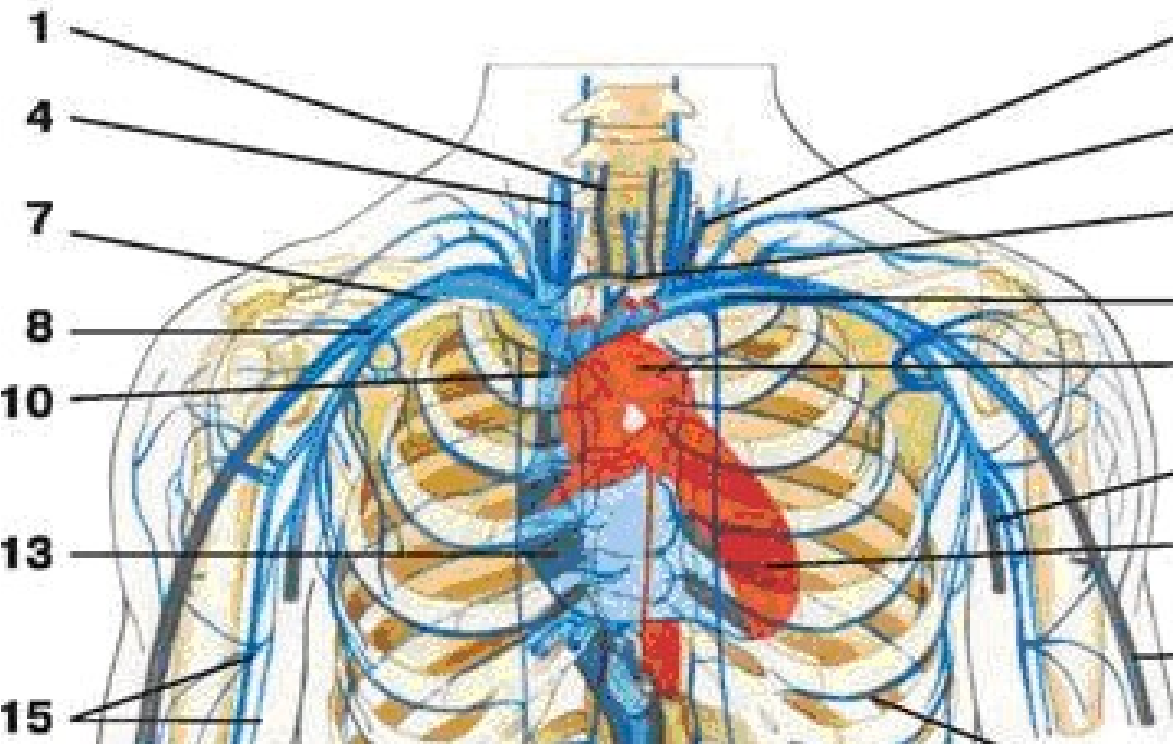


## ***Vena jugularis externa:***

- ***vena auricularis posterior***
- ***vena occipitalis***
- ***vena jugularis anterior***

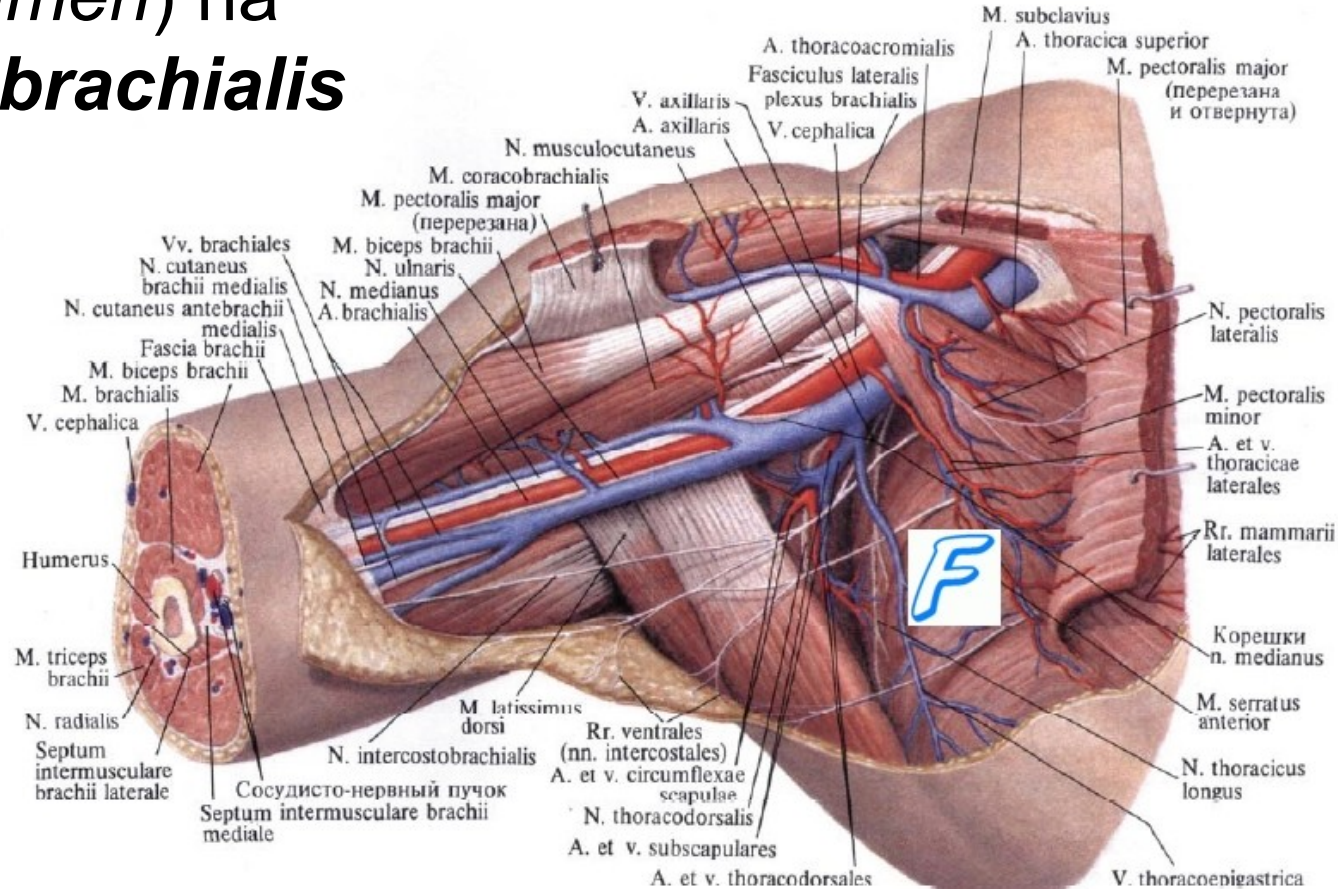
# ***Vena subclavia:***

- pokračováním ***v. axillaris*** (*hranicí je první žebro*)
- K přítokům patří:
  - ***V. transversa colli***
  - ***V. suprascapularis***



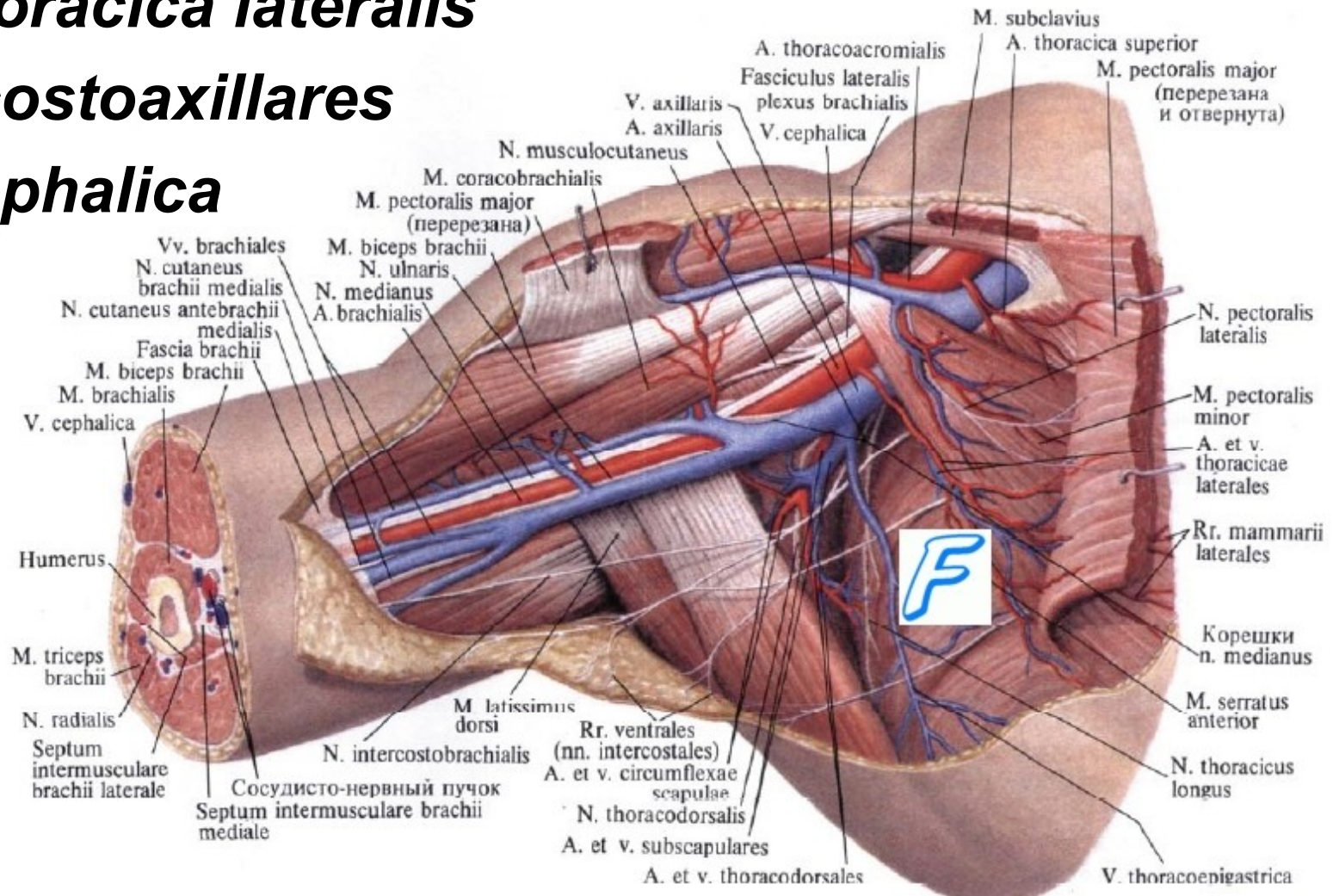
# Vena axillaris:

- navazuje ve výši úponu *m. pectoralis major* (na úrovni *collum chirurgicum humeri*) na párovou **vena brachialis**



# Пřítoky v. axillaris:

- ***V. thoracoepigastricae***
- ***V. thoracica lateralis***
- ***Vv. costoaxillares***
- ***V. cephalica***



# Žíly horní končetiny:

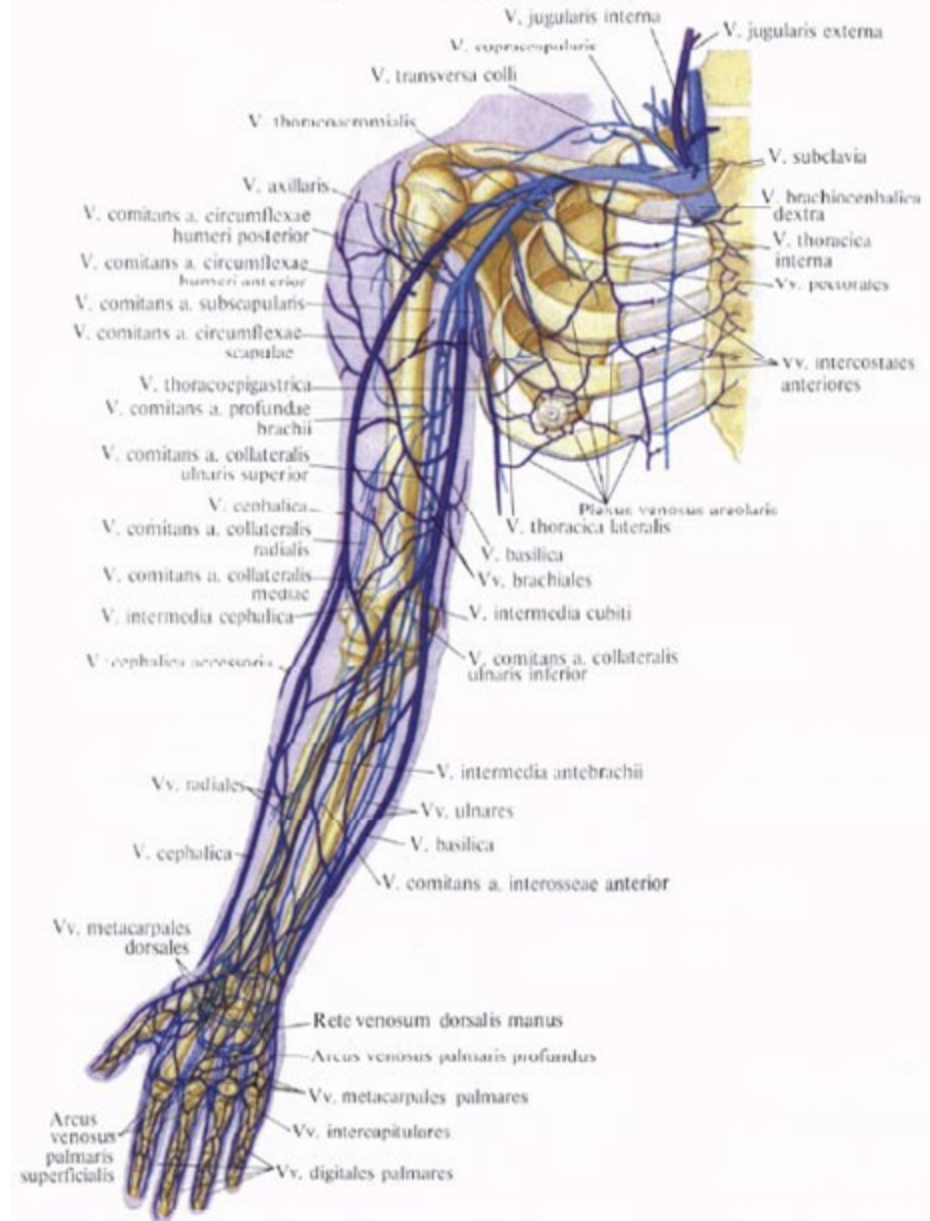
## 1) Hluboké žíly:

- jsou zpravidla **zdvojené**, doprovázejí jednotlivé tepny a jejich názvy jsou od tepen odvozené.

## 2) Povrchové (podkožní) žíly:

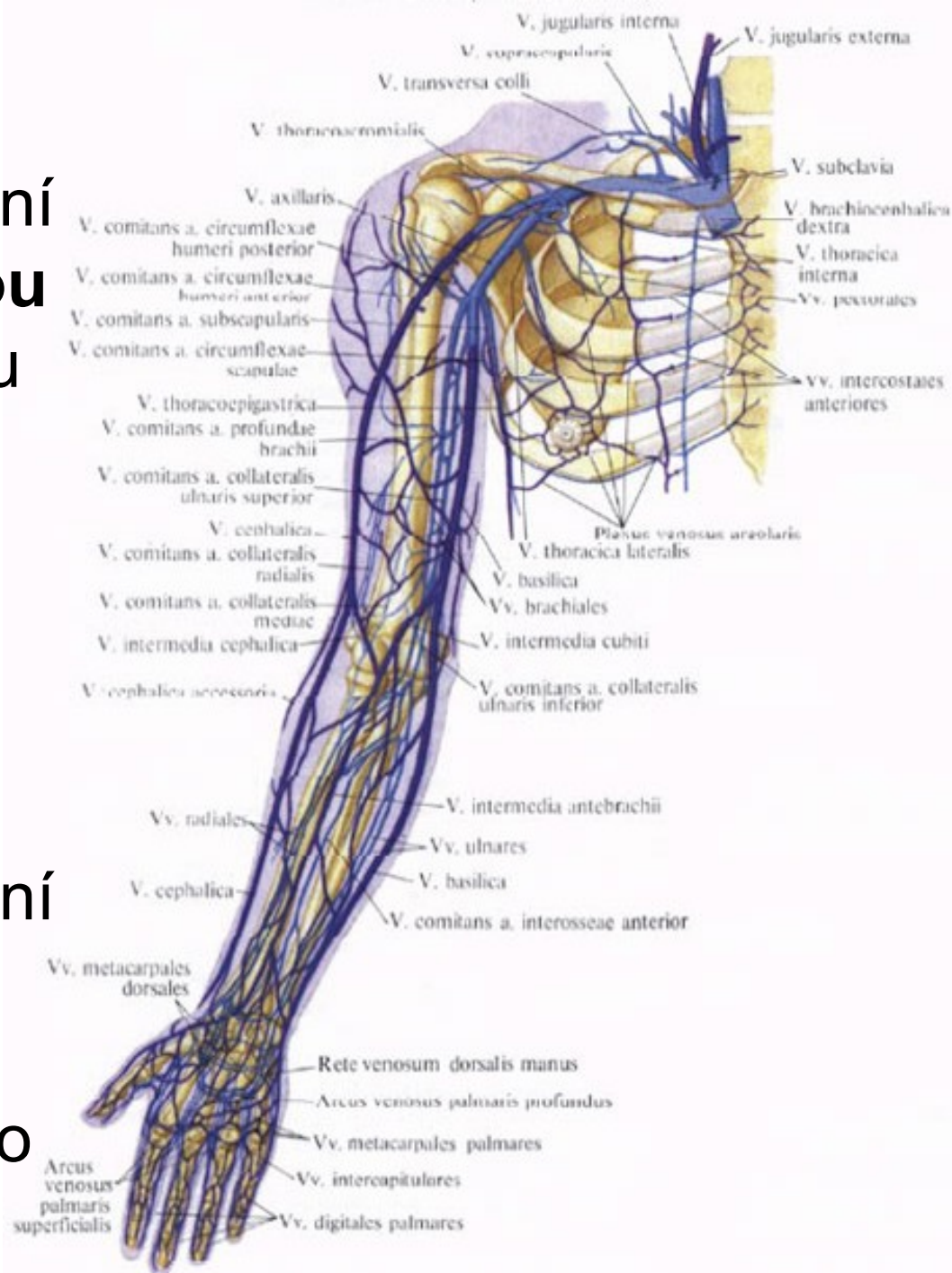
- vytvářejí na **dorzální i palmární** straně ruky vzájemně propojené podkožní žilní síť

Вены плечевого пояса и свободной части верхней конечности, правой (полусхематично)



# ***Vena basilica:***

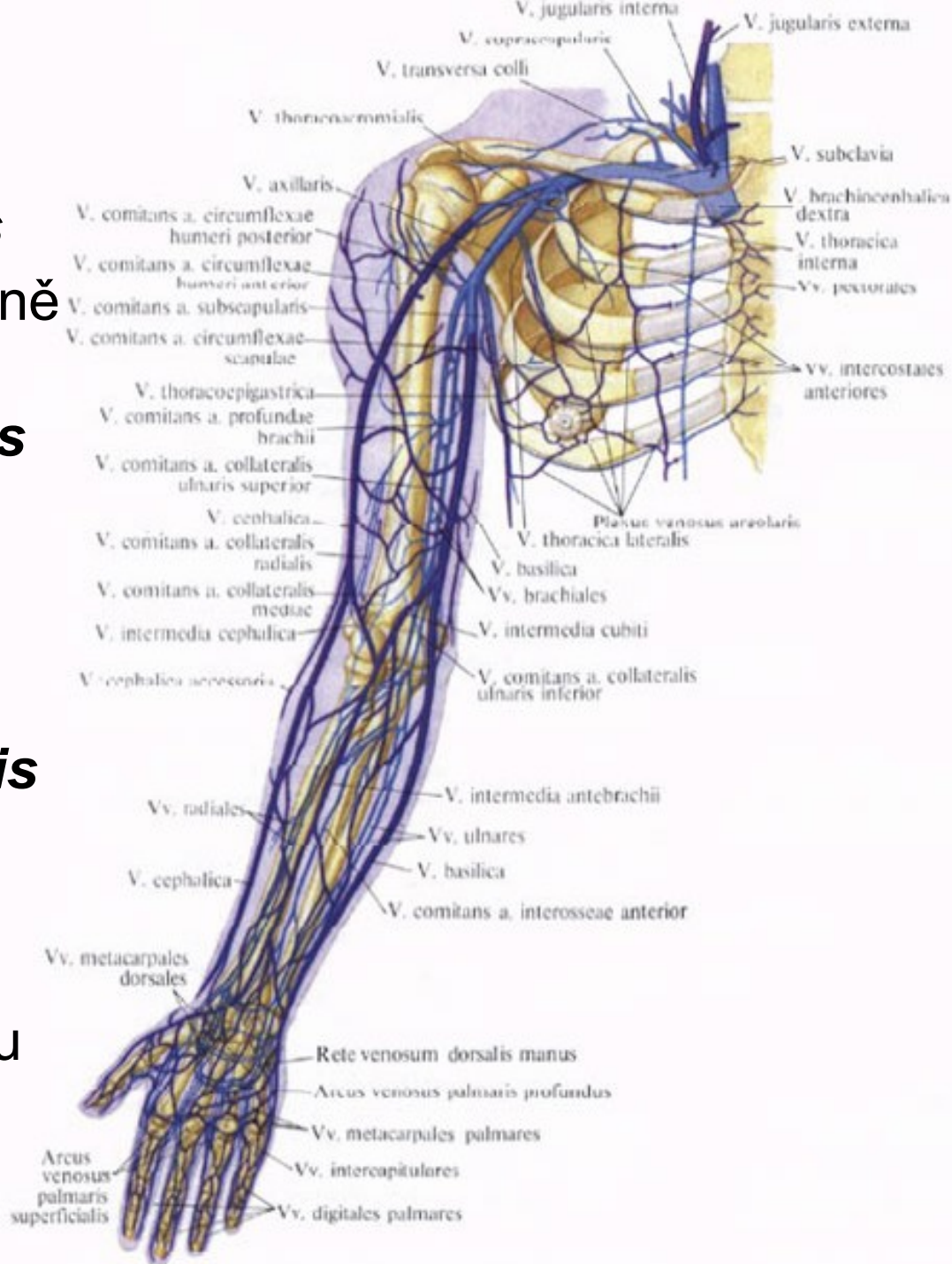
- vzniká na ruce z dorzální žilní pleteně nad **čtvrtou metakarpální štěrbinou** jako ***vena salvatella***
- Pokračuje na ulnární straně předloktí a paže
- vstupuje do ***sulcus bicipitalis medialis***
- Na rozhraní mezi distální a prostřední třetinou paže **zanořuje do hloubky** a otevírá se do ***vena brachialis***





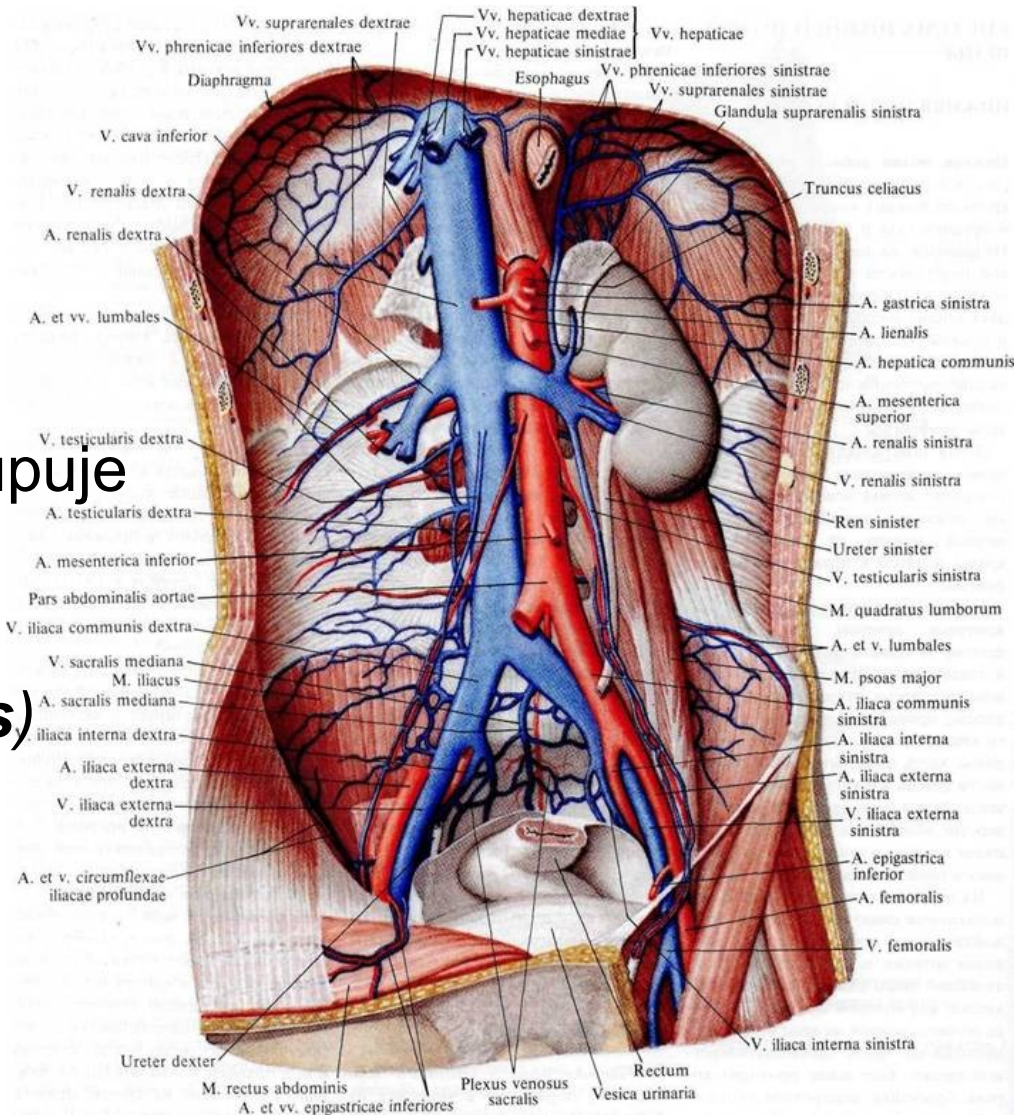
# ***Vena cephalica:***

- na palcové straně ***rete venosum dorsale manus***
- Pokračuje na laterální straně předloktí a paže
- klade se nejprve do ***sulcus bicipitalis lateralis***
- a proximálněji do ***sulcus deltoideopectoralis***.
- zanořuje se do hloubky a otevírá se do ***vena axillaris***
- ***Vena basilica*** i ***vena cephalica*** přibírají další drobné podkožní žíly
- V oblasti loketní jamky jsou spojeny pomocí ***vena mediana cubiti***



# Dolní dutá žíla: (*vena cava inferior*)

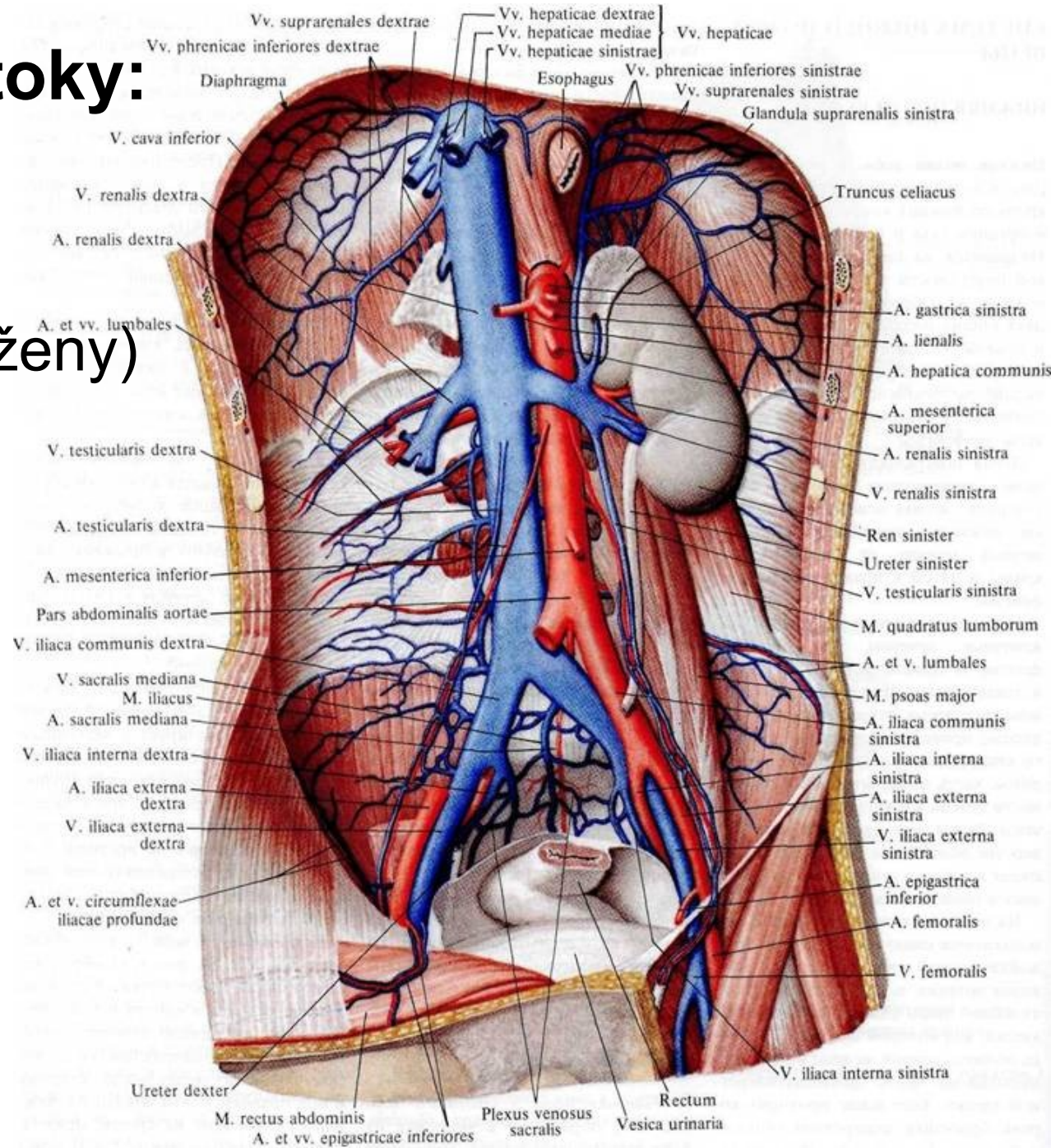
- z dolní části těla
- Vzniká ve výši L4
- spojením ***v. iliaca communis dextra et sinistra***
- vpravo od aorty a vystupuje retroperitonea
- přes bránici (***foramen venae cavae inferioris***)
- otevírá se do pravé předsíně





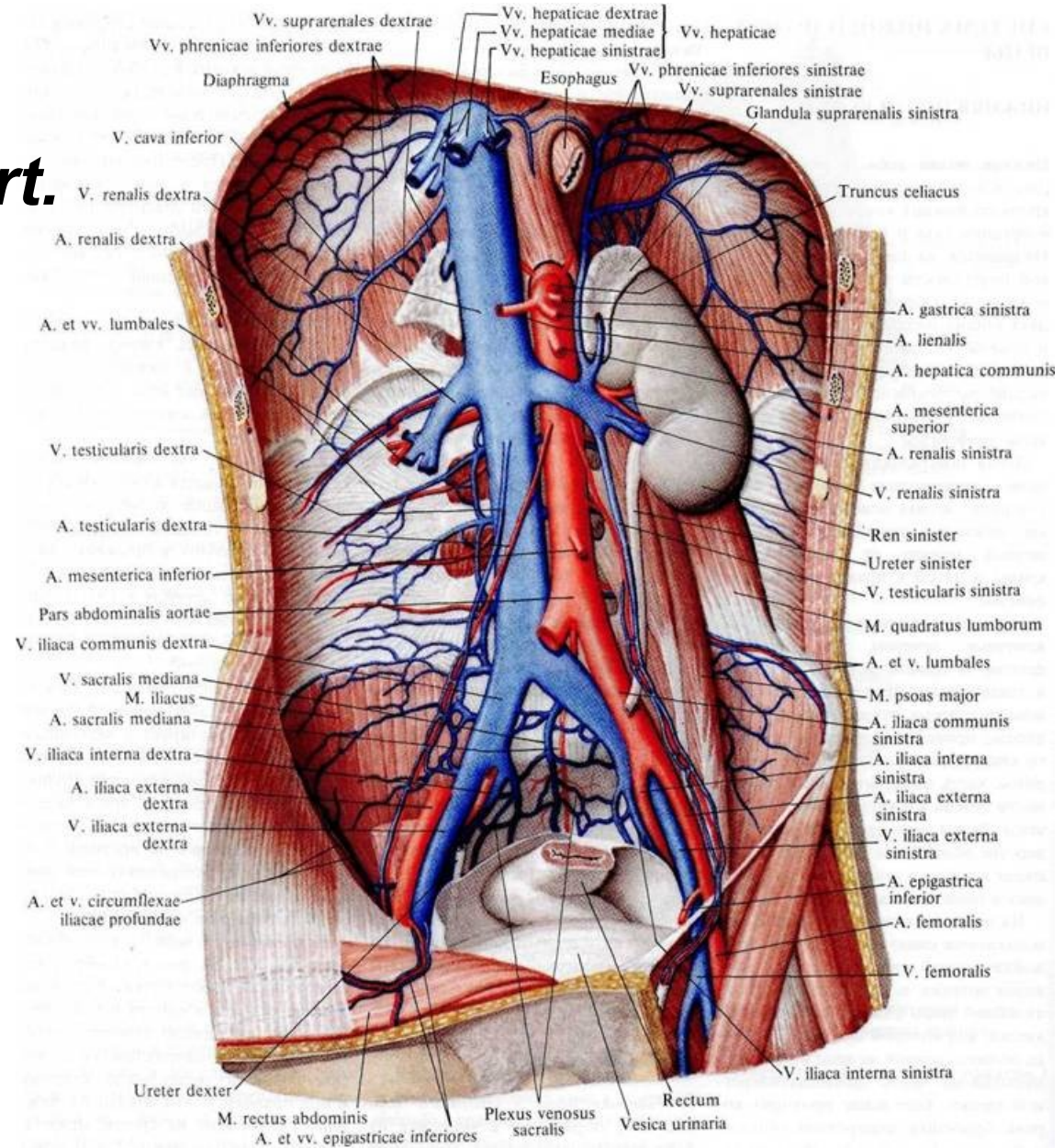
# Viscerální přítoky:

- ***Vv. testiculares***  
(u muže)
- ***vv. ovaricae*** (u ženy)
- ***Vv. renales***
- ***V. suprarenalis dextra***
- ***Vv. hepaticae***
- ***V. umbilicalis***



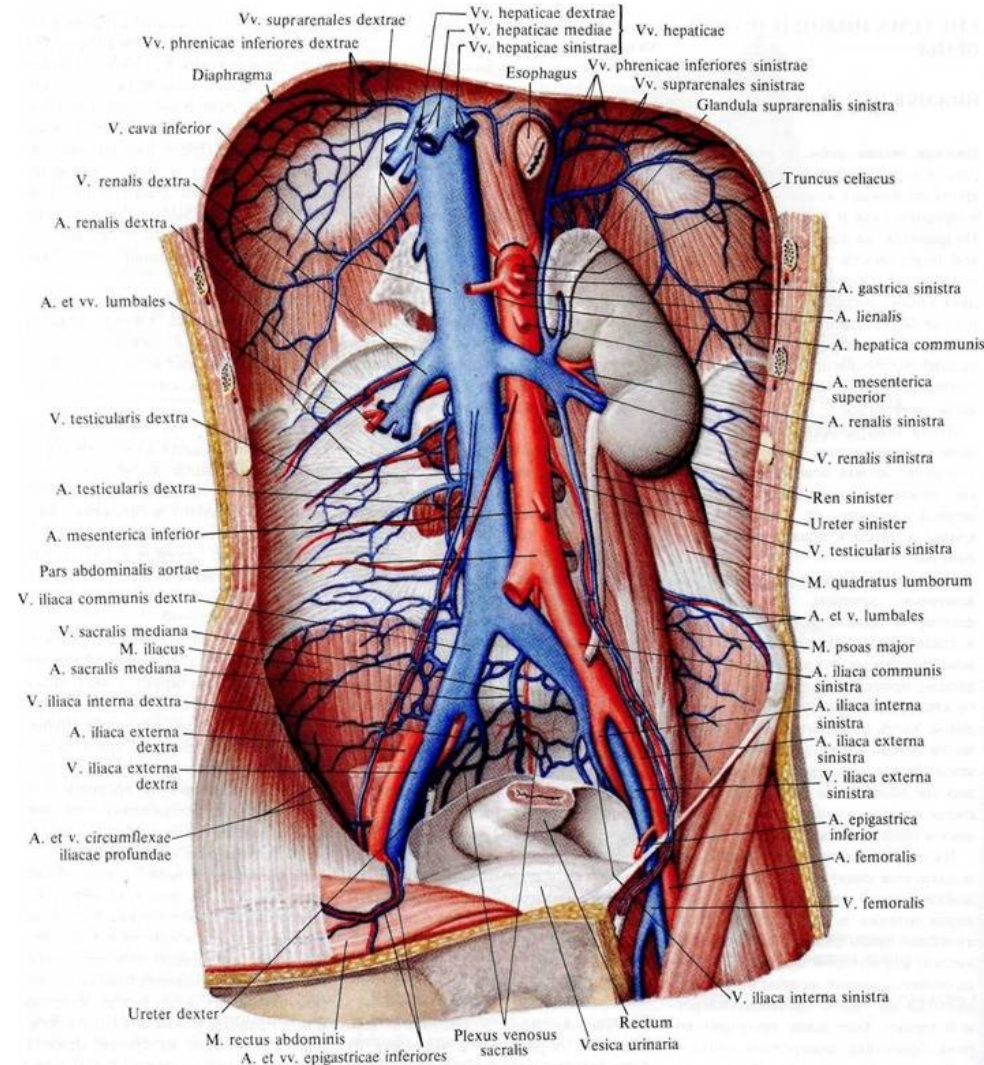
# Venae iliacae communes:

- Vznikají před pravým a levým **art. sacroiliaca** soutokem:
  - **V. iliaca interna**
  - **V. iliaca externa**



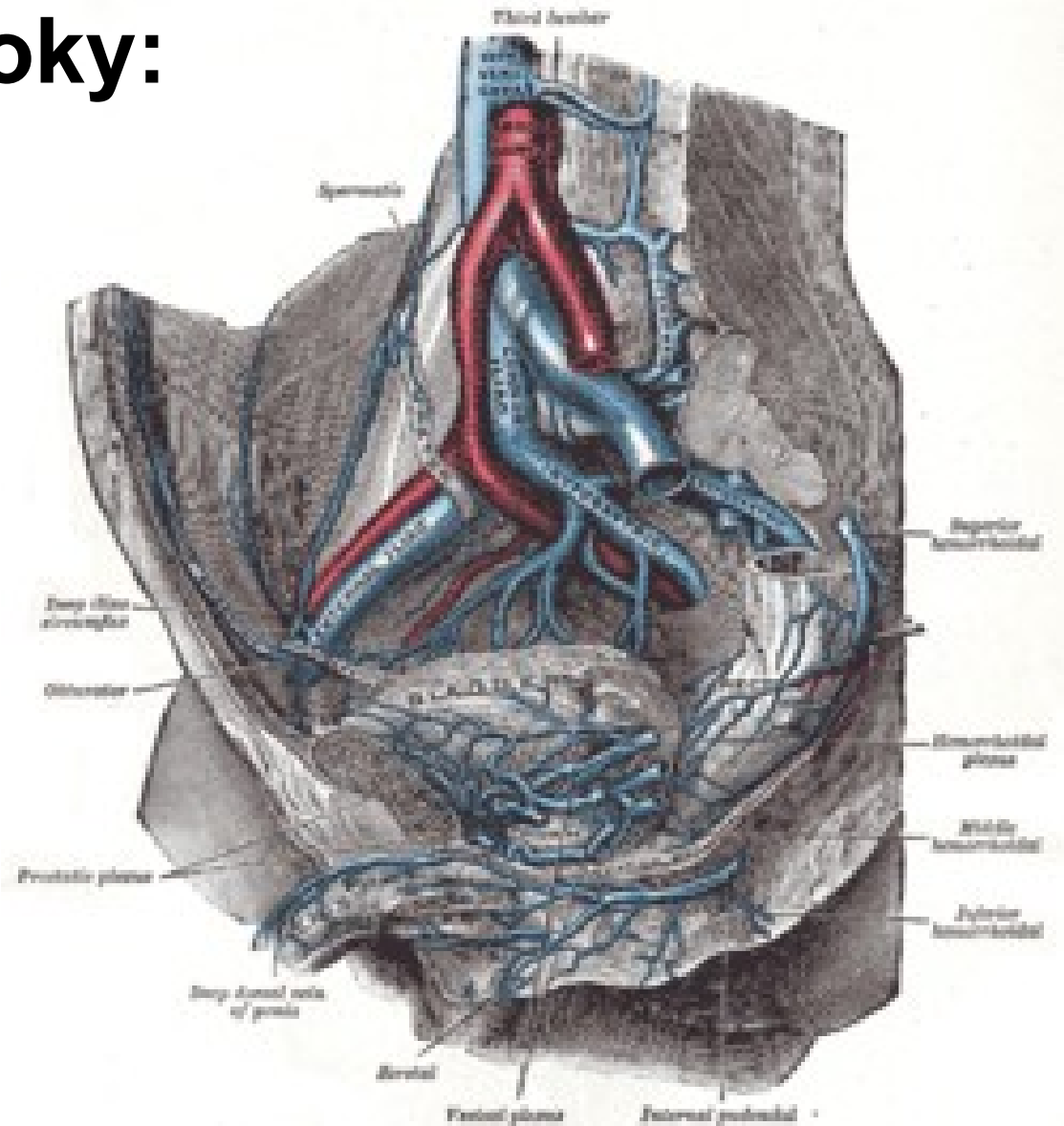
# Vena iliaca interna:

- Vzniká z venosních pletení malé pánve nad **foramen ischiadicum majus**.
- Nachází se za stejnojmennou tepnou a je kryta **peritoneem**



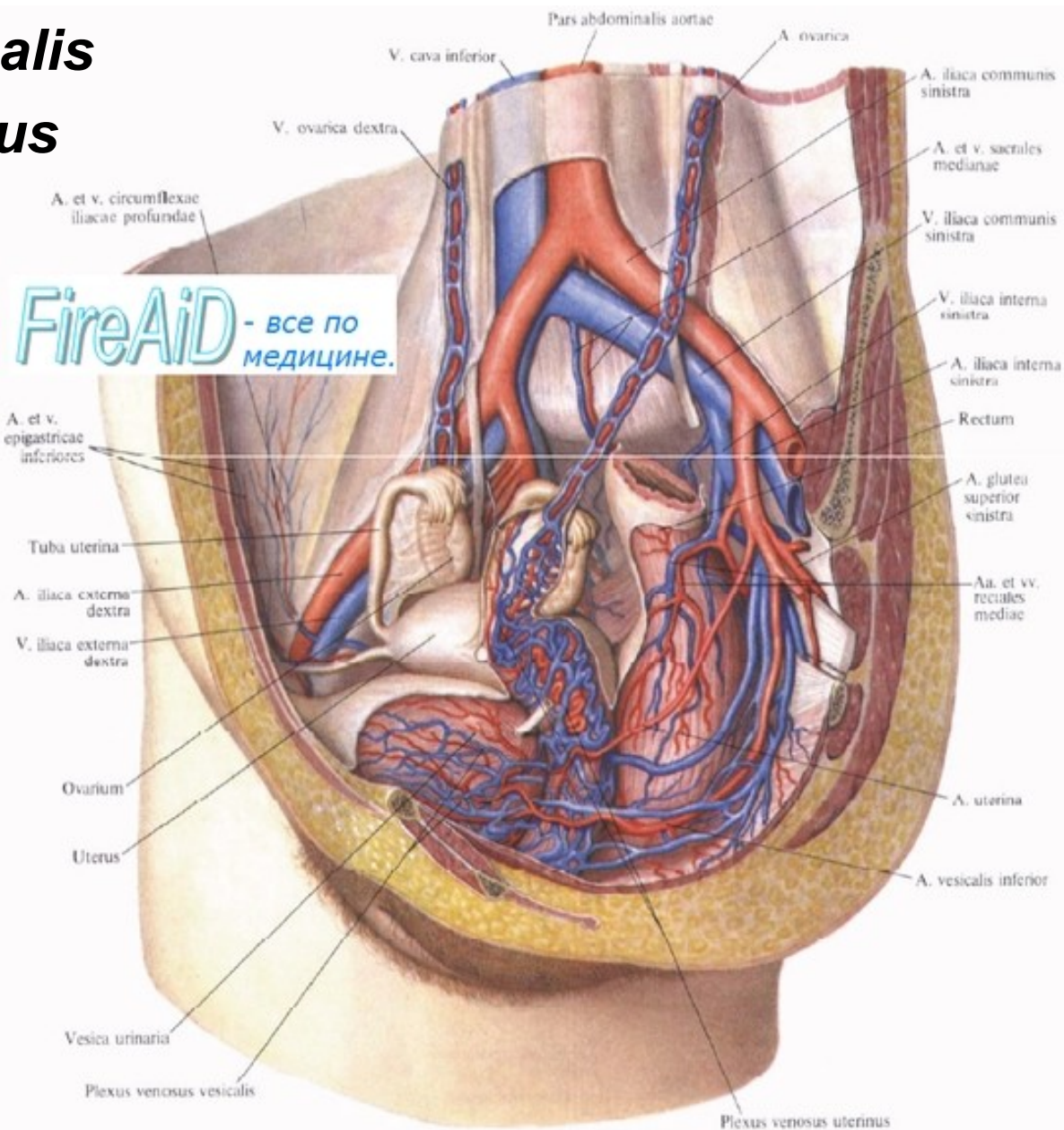
# Parietální přítoky:

- *Vv. glutaeeae superiores et inferiores*
- *Vv. obturatoriae*
- *Vv. sacrales lat.*
- *Vv. iliolumbales*
- *Vv. pudendae internae*



# Viscerální přítoky:

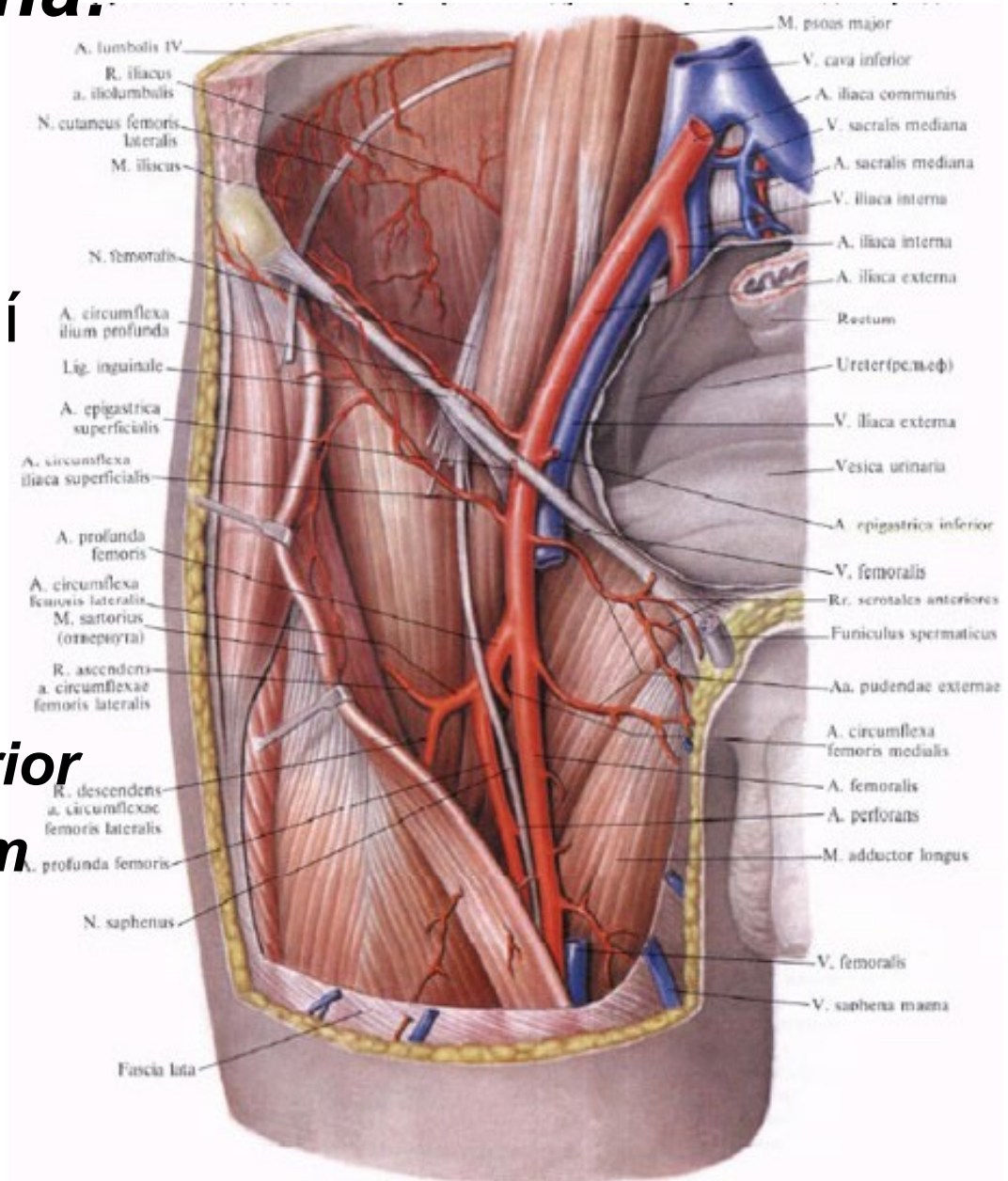
- *Plexus venosus vesicalis*
- *Pl. venosus prostaticus*
- *Pl. venosus vaginalis*
- *Pl. venosus uterinus*
- *Pl. ovaricus*
- *Pl. venosus rectalis*
- *Pl. venosus sacralis*





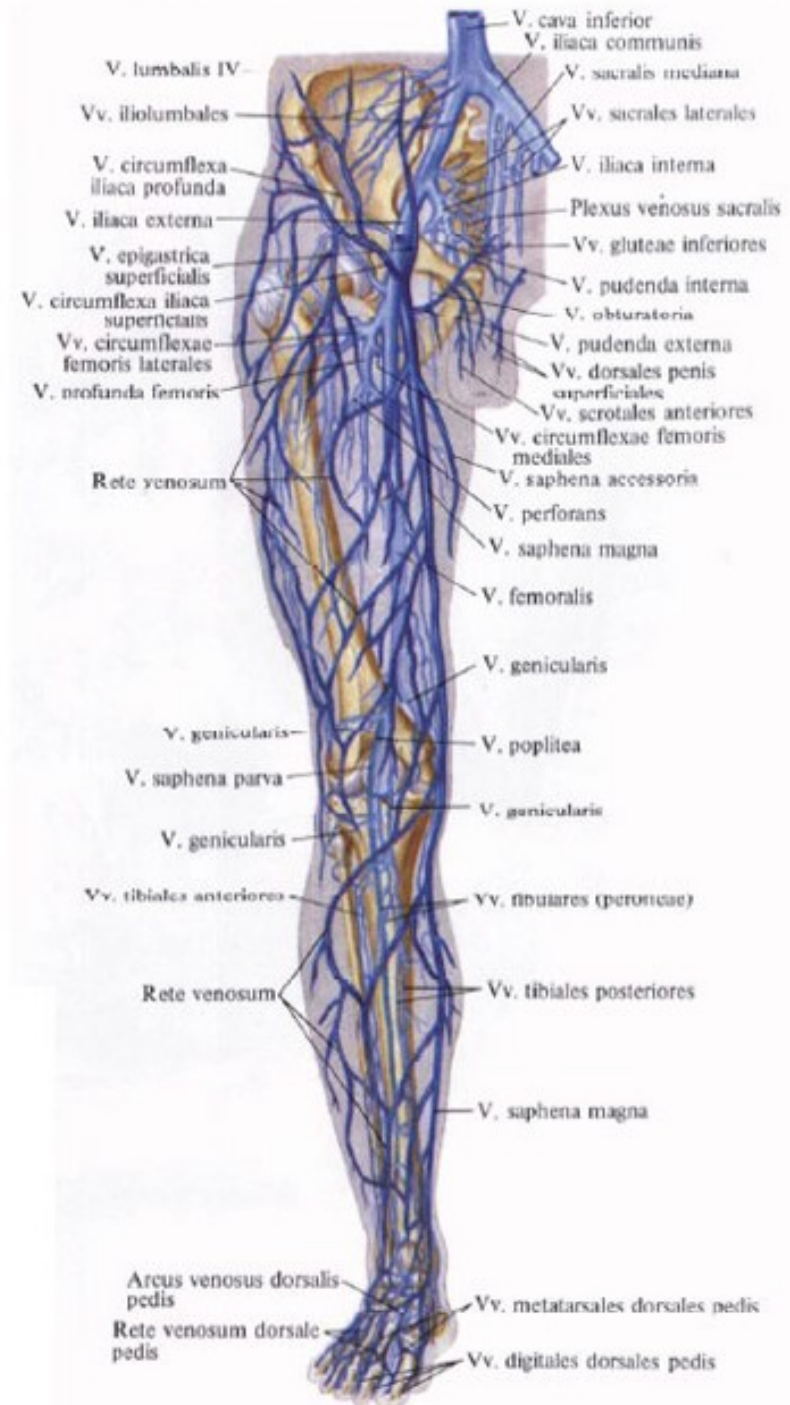# Vena iliaca externa:

- pokračováním v. *femoralis*
- Začíná pod mediální částí *ligamentum inguinale* v *lacuna vasorum*
- **Přítoky:**
  - *V. epigastrica inferior*
  - *V. circumflexa ilium profunda*



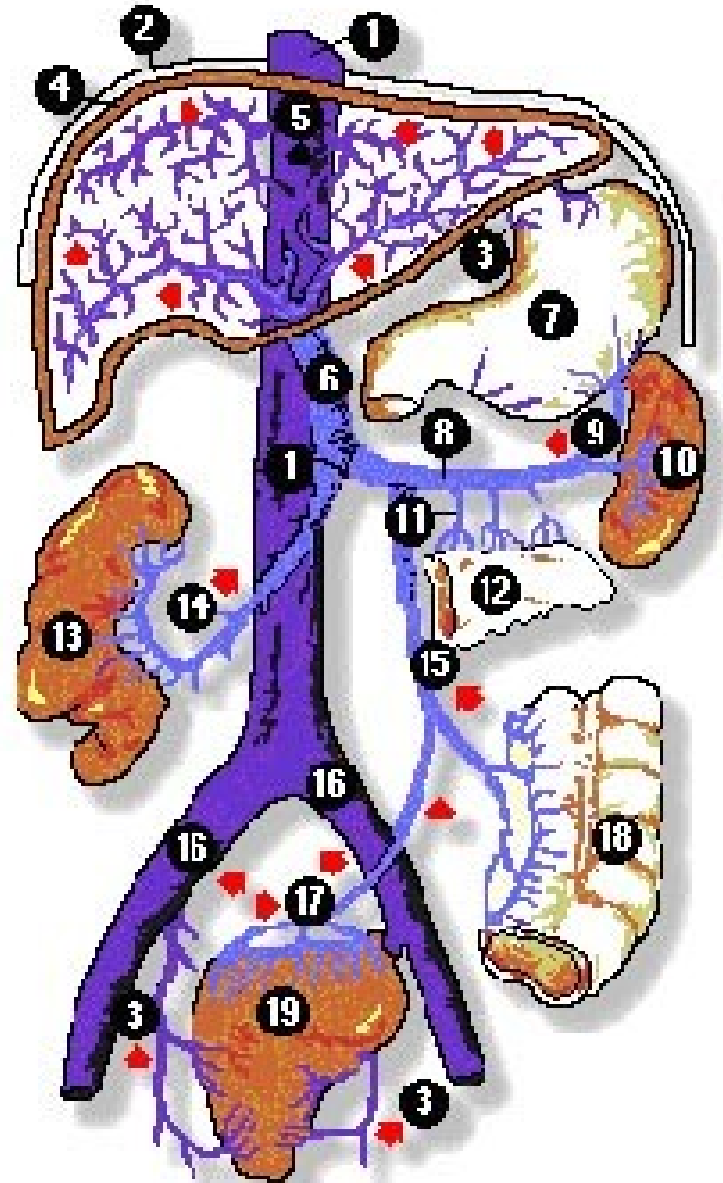
# Žíly dolní končetiny:

- dělíme na hluboké a povrchové
- Oba tyto systémy jsou navzájem propojeny četnými spojkami
- **Hluboké žíly:** provázejí stejnojmenné tepny, většinou zdvojené až ztrojené (***vena femoralis***)
- **Povrchové žíly:** Podkožní venosní systém vytváří vzájemně propojené pleteně na chodidle i na hřbetu nohy (***vena saphena parva et vena saphena magna***), (***vena saphena accessoria***)



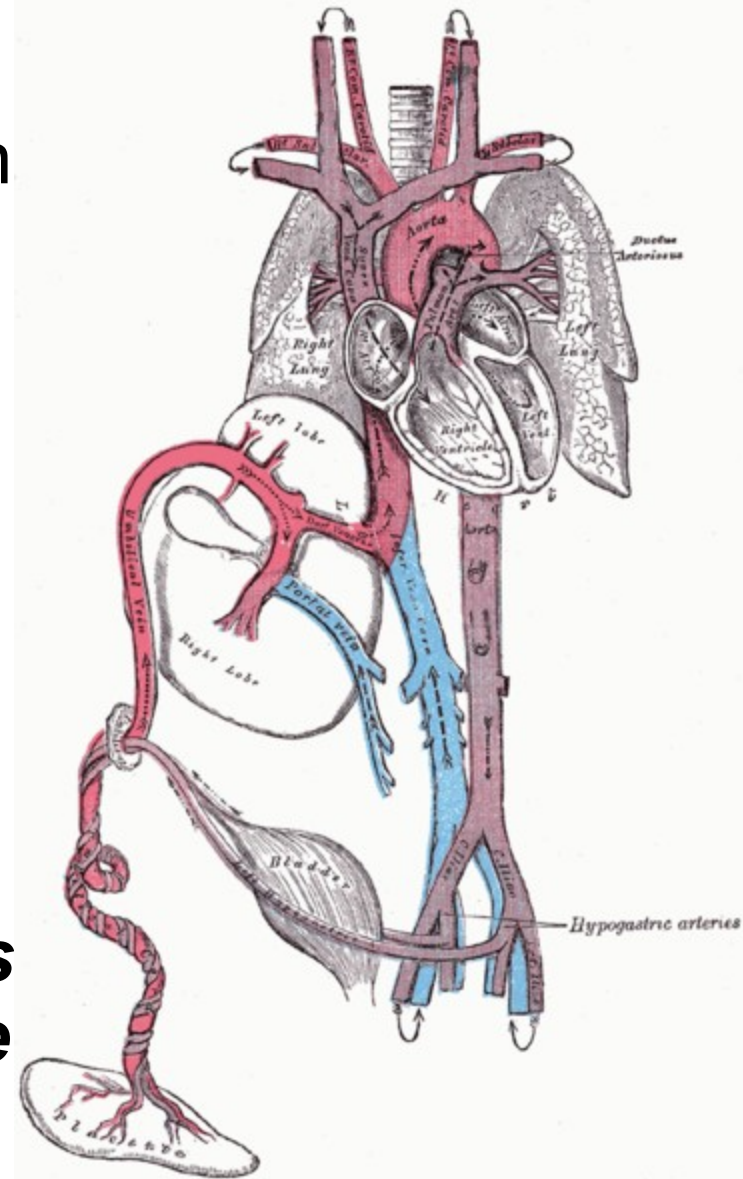
## Vrátnicová žíla (*vena portae*):

- *Vena portae* zajišťuje funkční jaterní oběh
- vstřebanými látkami z nepárových orgánů dutiny břišní
- dlouhá asi 8 cm
- Vzniká soutokem ***v. mesenterica superior*** a ***v. lienalis*** za *caput pancreatis* ve výši těla obratle L2
- Za hiatus - vstupují do pravého a levého jaterního laloku
- Další: ***v. gastrica sinistra***, ***dextra***, ***Vv. paraumbilicales***

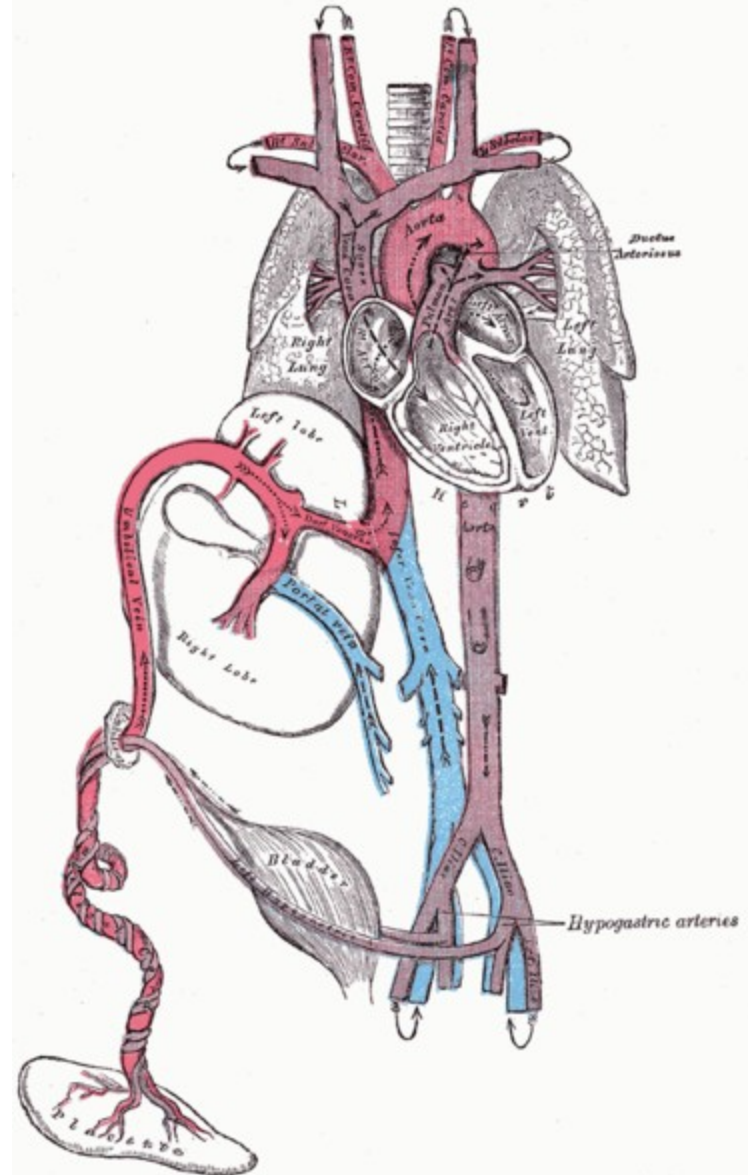


# Fetální krevní oběh:

- zajišťuje přísun kyslíku a živin plodu
- krev přicházející z placenty nepárovou ***vena umbilicalis***
- ***Přes ductus venosus*** do
- ***vena cava inferior*** mísí se s krví málo okysličenou
- krev jde do **pravé předsíně**, kde je směřována pomocí ***valva venae cavae inferioris*** přes otevřené ***foramen ovale*** do **levé předsíně** a přes **levou komoru do aorty**.

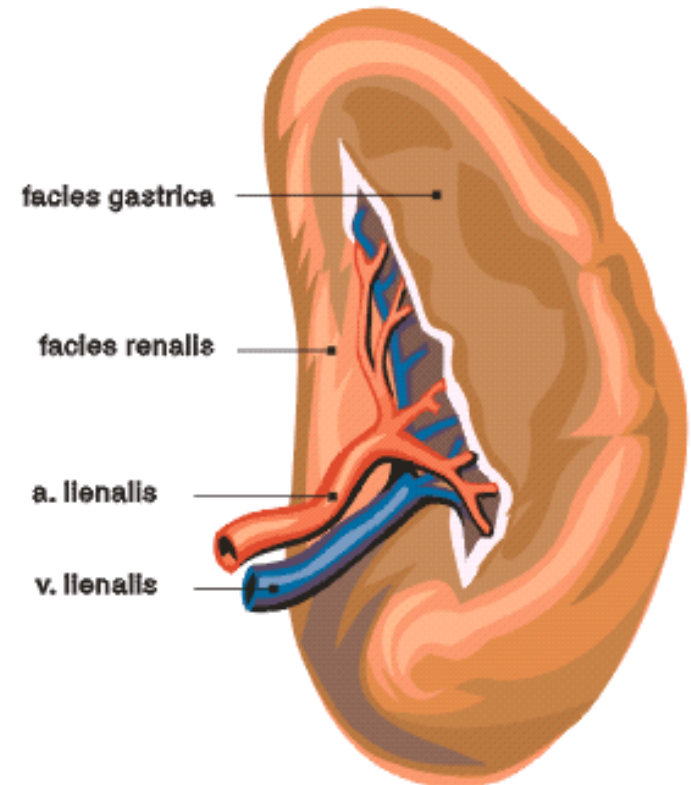
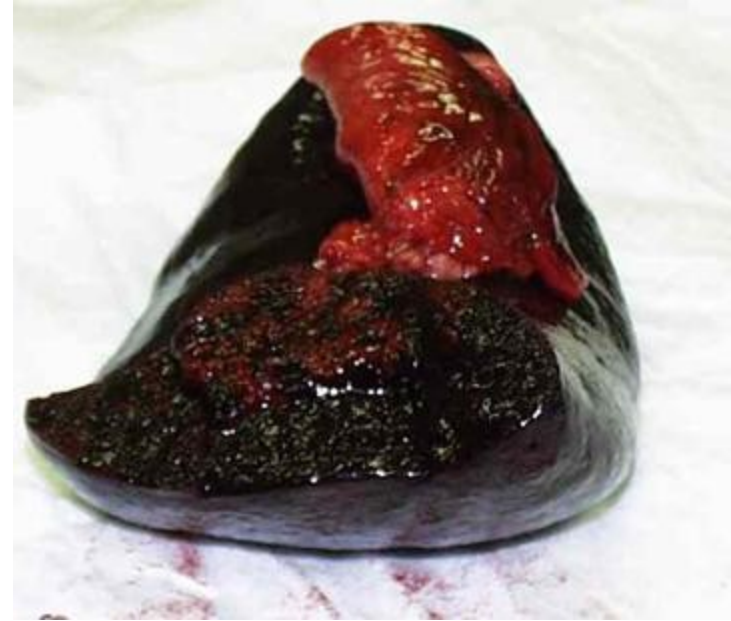

- krev přitékající horní dutou žílou, se v **pravé předsíni** mísí s krví z dolní duté žíly
- minimálně, směřuje do **pravé komory** a odtud do **plicnice**. Plíce jsou nevzdušné
- většina krve z **truncus pulmonalis** skrze **ductus arteriosus** do aortálního oblouku
- Z dolních končetin a cestou *vena cava inferior* se vrací do srdce
- Větší část krve je odváděna prostřednictvím širokých **arteriae umbilicales** (větve *arteriae iliacaе internae*) do placenty

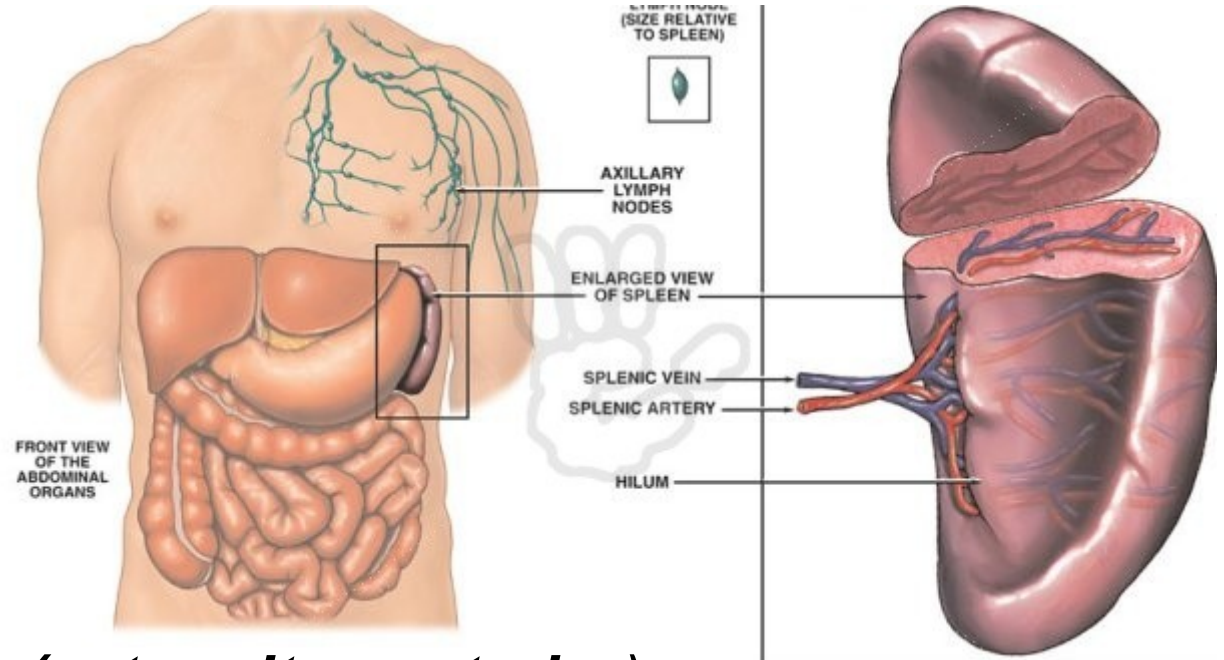


# Slezina (*lien, splen*):

- Slezina je orgánem cévního systému
- Funkce:
  - krvetvorným orgánem
  - destruovány poškozené červené krvinky
  - rezervoár krve
  - imunitního systému
- protáhlý tvar, podobá se kávovému zrnku, 12 cm
- šedofialovou barvu a měkkou konsistenci



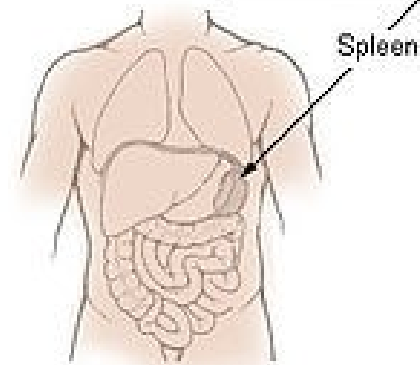
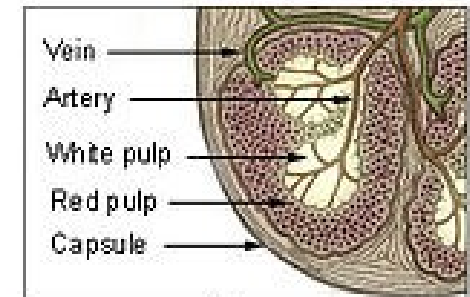
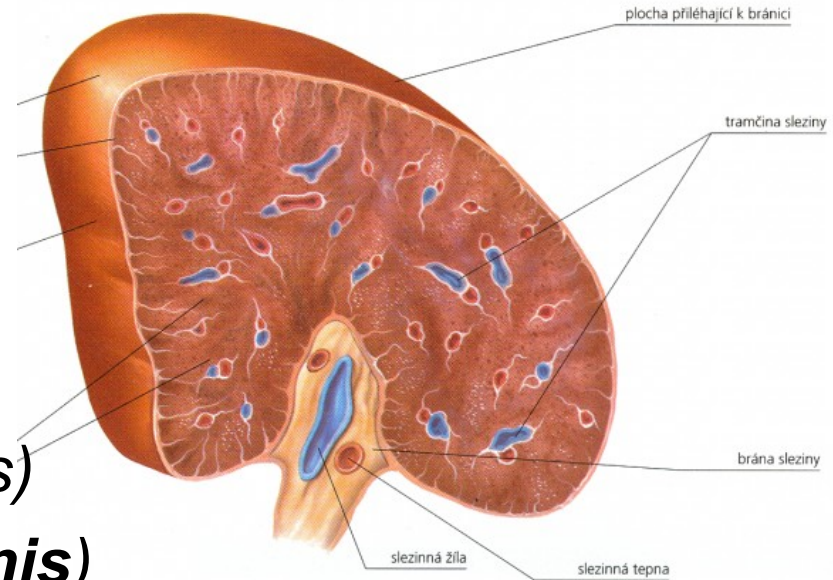
# Zevní popis:



- Přední pól sleziny (***extremitas anterior***)
- zadní pól sleziny (***extremitas posterior***)
- Horní okraj (***margo superior seu acutus***)
- zářezy (***crenae lienis***)
- Dolní okraj (***margo inferior seu obtusus***)
- (***facies diaphragmatica***)
- (***facies visceralis***)
- (***hilus lienis***)

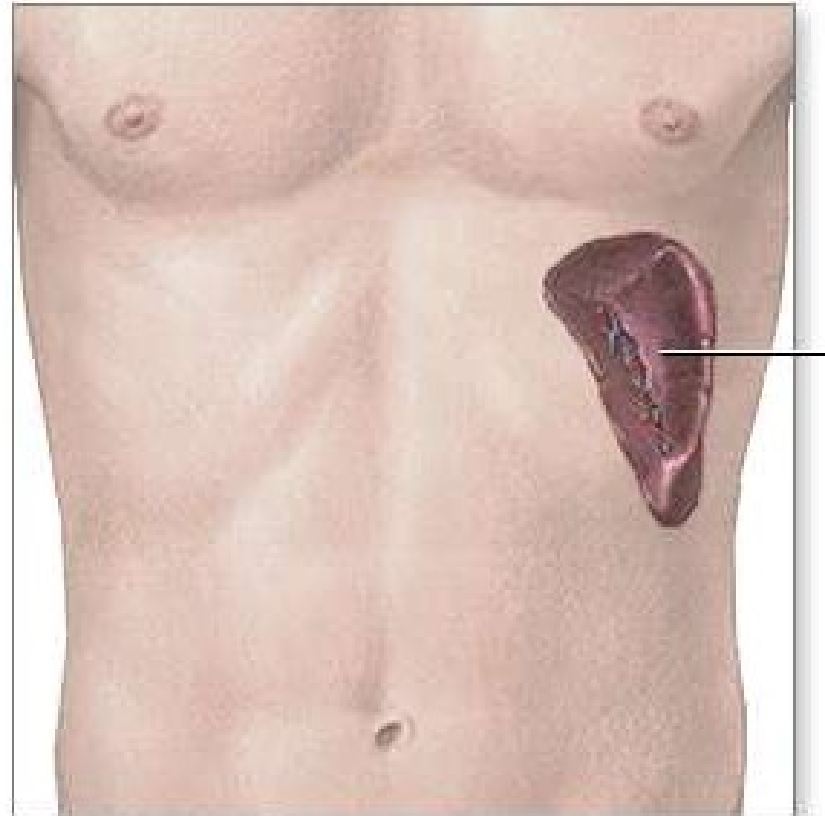
# Stavba sleziny:

- na povrchu kryta peritoneem (*tunica serosa*)
- tenké vazivové pouzdro (*tunica fibrosa seu capsula lienis*)
- vazivové trámce (*trabeculae lienis*)
- Laloky
- **Červená dřeň (*pulpa lienis*)** široké tenkostěnné sinusy naplněnými krví
- **Bílou dřeň - mízní tkáně (*folliculi lymphatici lienales*)**





- uložena pod levou klenbou brániční
- podélná osa je rovnoběžná s **10. žebrem**
- Zadní pól je asi 4 cm od páteře



# Mízní soustava: (*systema lymphaticum*)

## Míza (*lymph*):

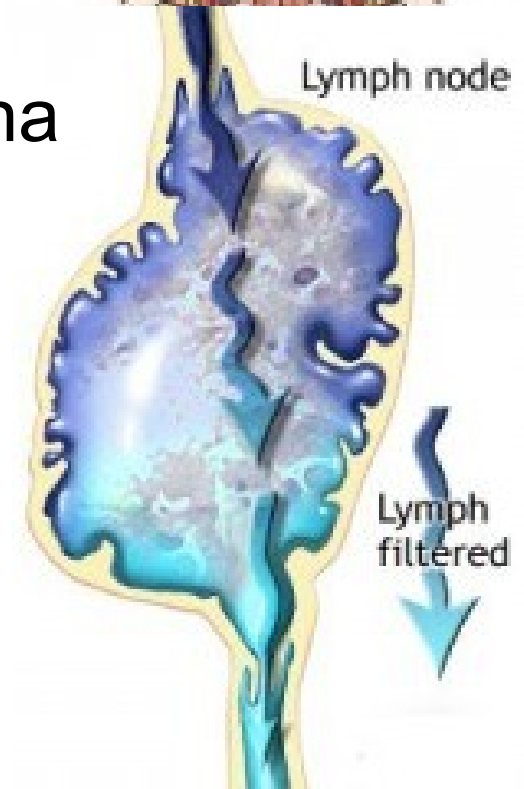
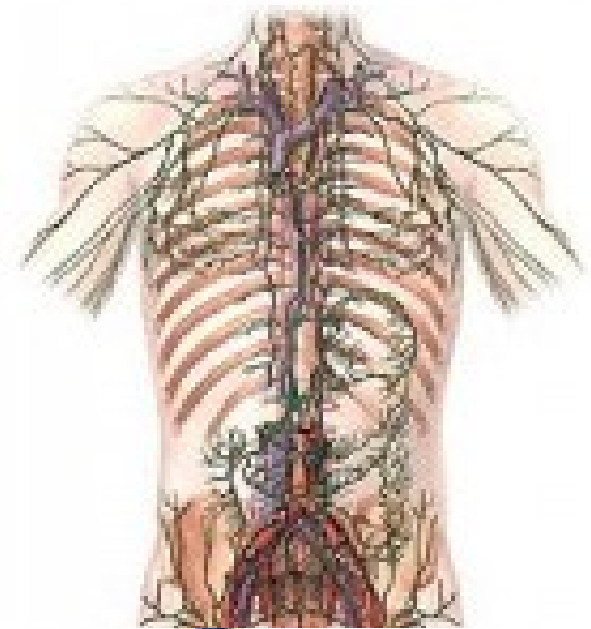
- bezbarvá až mléčně zbarvená tekutina
- vyplňuje cévy mízního systému
- Obsahuje **méně bílkovin** než krevní plazma, má schopnost se srážet.
- Vzniká **z tkáňového moku**, odkud je nasávána do **mízních kapilár**.
- Denně vznikne asi **1,5 až 2 litry** mízy.
- Při průtoku mízními uzlinami je míza obohacována o **lymfocyty a specifické protilátky**.

# Mízní cévy:

## a) Mízní kapiláry

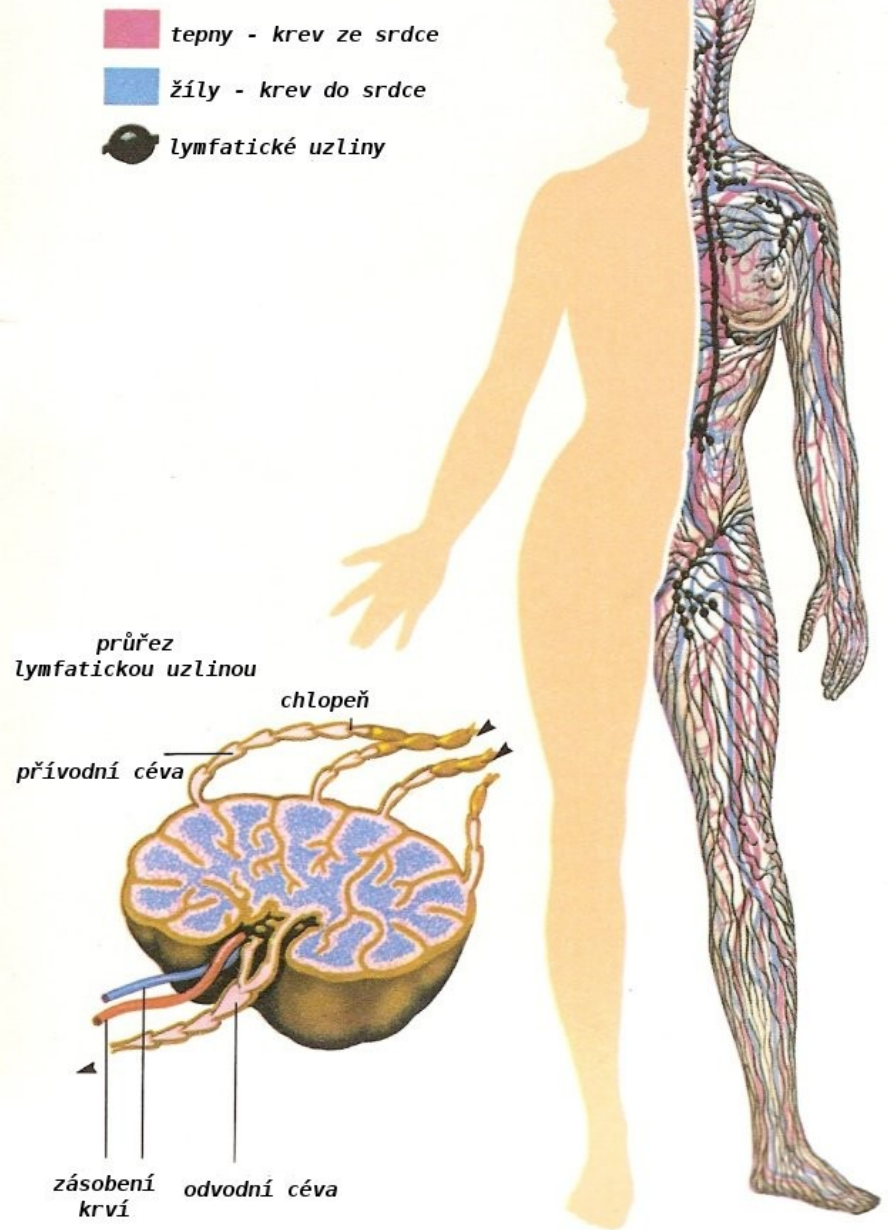
### (*vasa lymphocapillaria*)

- Začínají slepě ve tkáních
- jemné cévy s tenkou stěnou,
- tvořena pouze **jednou vrstvou endotelových buněk**
- místy „**štěrbiny**“, bazální membrána na jejich povrchu je neúplná, to usnadňuje **transport látek** z tkáňového moku do mízy
- Průsvit nepravidelný
- spojují se do sítí (***rete lymphocapillare***)



## b) Mízní cévy (*vasa lymphatica*):

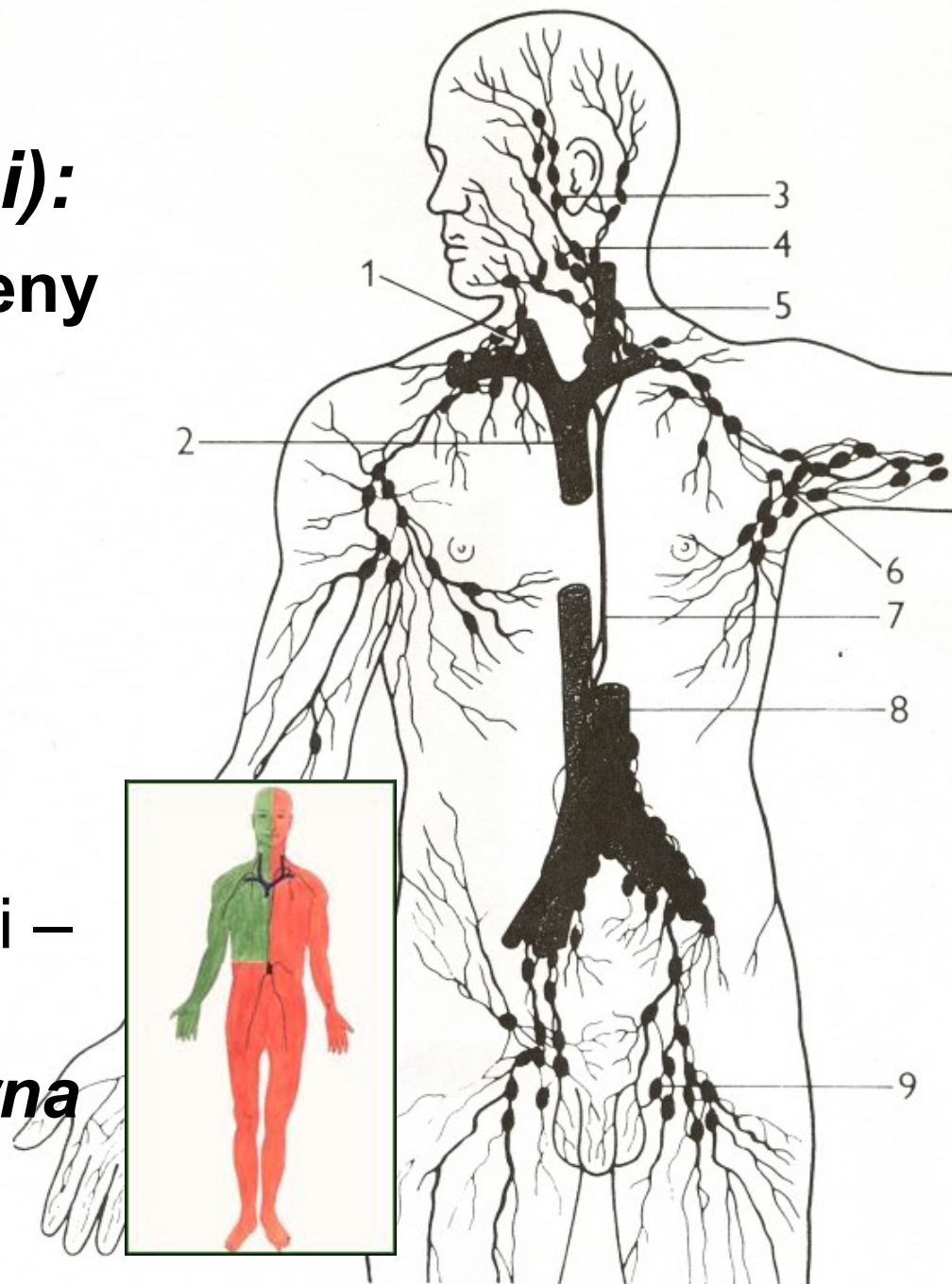
- z mízních kapilár.
- Mají podobnou stavbu jako tenkostěnné **žíly** (včetně systému **chlopní**)
- Dělíme je na:
  - hluboké mízní cévy
  - povrchové mízní cévy



## c) Mízní pleteně

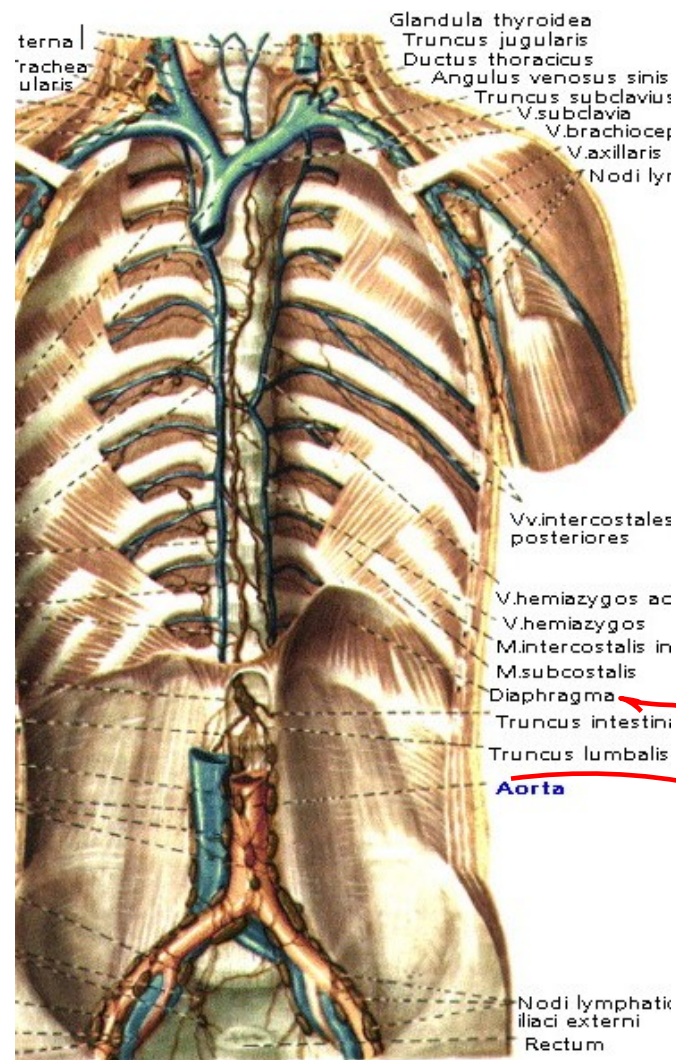
*(plexus lymphatici):*

- z nich pak mízní kmeny *(trunci lymphatici)*
- dva silné mízovody:
  - *ductus lymphaticus dexter*
  - *ductus thoracicus*
- *Průměr* kolem 5 mm
- tvořena třemi vrstvami – *tunica intima, tunica media a tunica externa*



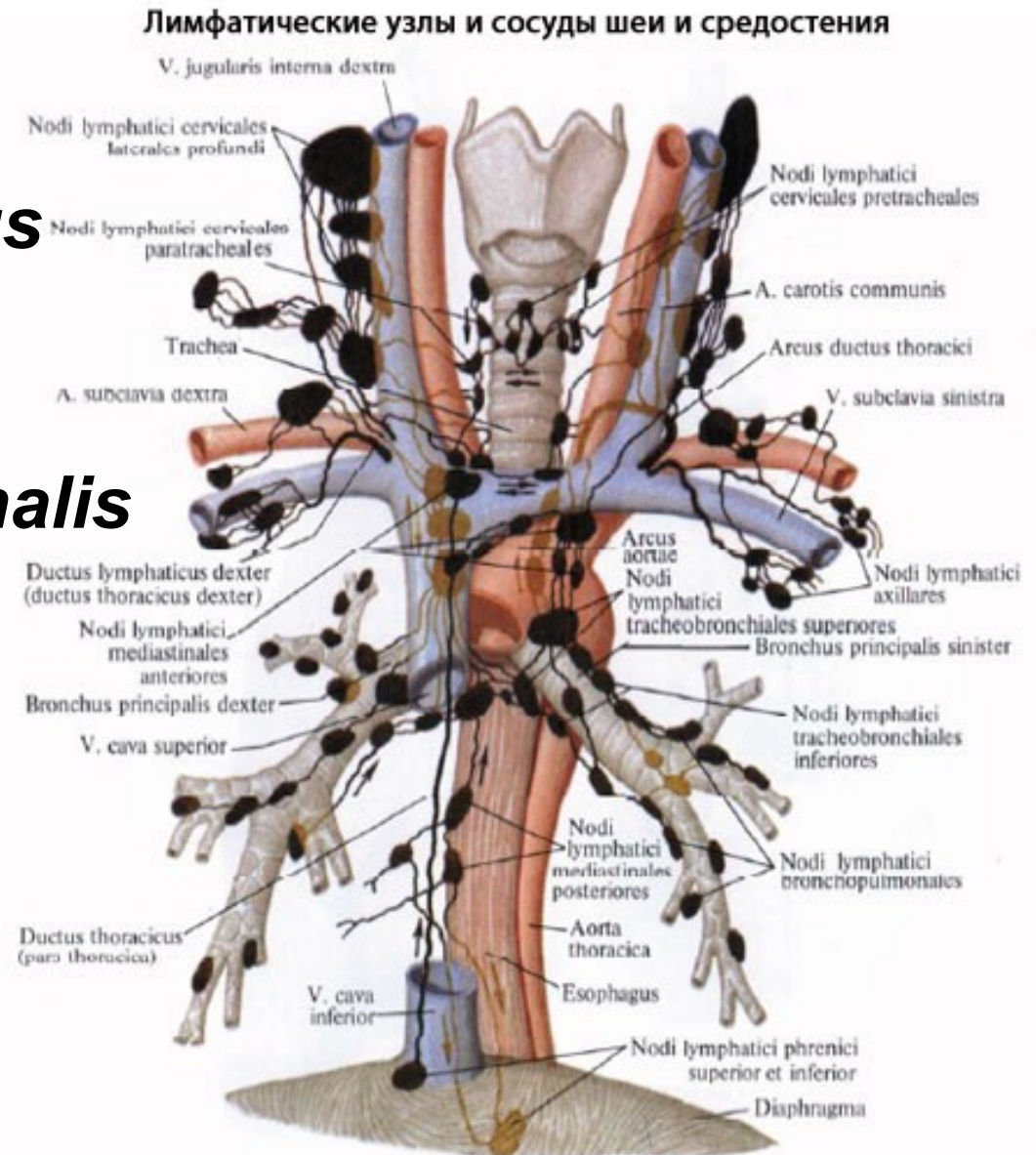
# Hrudní mízovod: (*ductus thoracicus*)

- vzniká pod bránicí, ve výši L1–2,
- soutokem ***truncus intestinalis***, (přivádí mízu z uzlin v oblasti *mesenteria*) a z ***truncus lumbalis dexter et sinister*** (přivádějí mízu z paraaortálních lumbálních uzlin).
- V místě soutoku - bývá vřetenovitě rozšířen (***cisterna chyli***)
- **Průběh**-pravé straně páteře za aortou a společně skrze ***hiatus aorticus*** do hrudníku, kříží střední rovinu, klade se za ***arcus aortae***, na levou stranu jícnu
- Skrze ***apertura thoracis superior*** do krční oblasti
- otevírá do ***angulus venosus sinister***



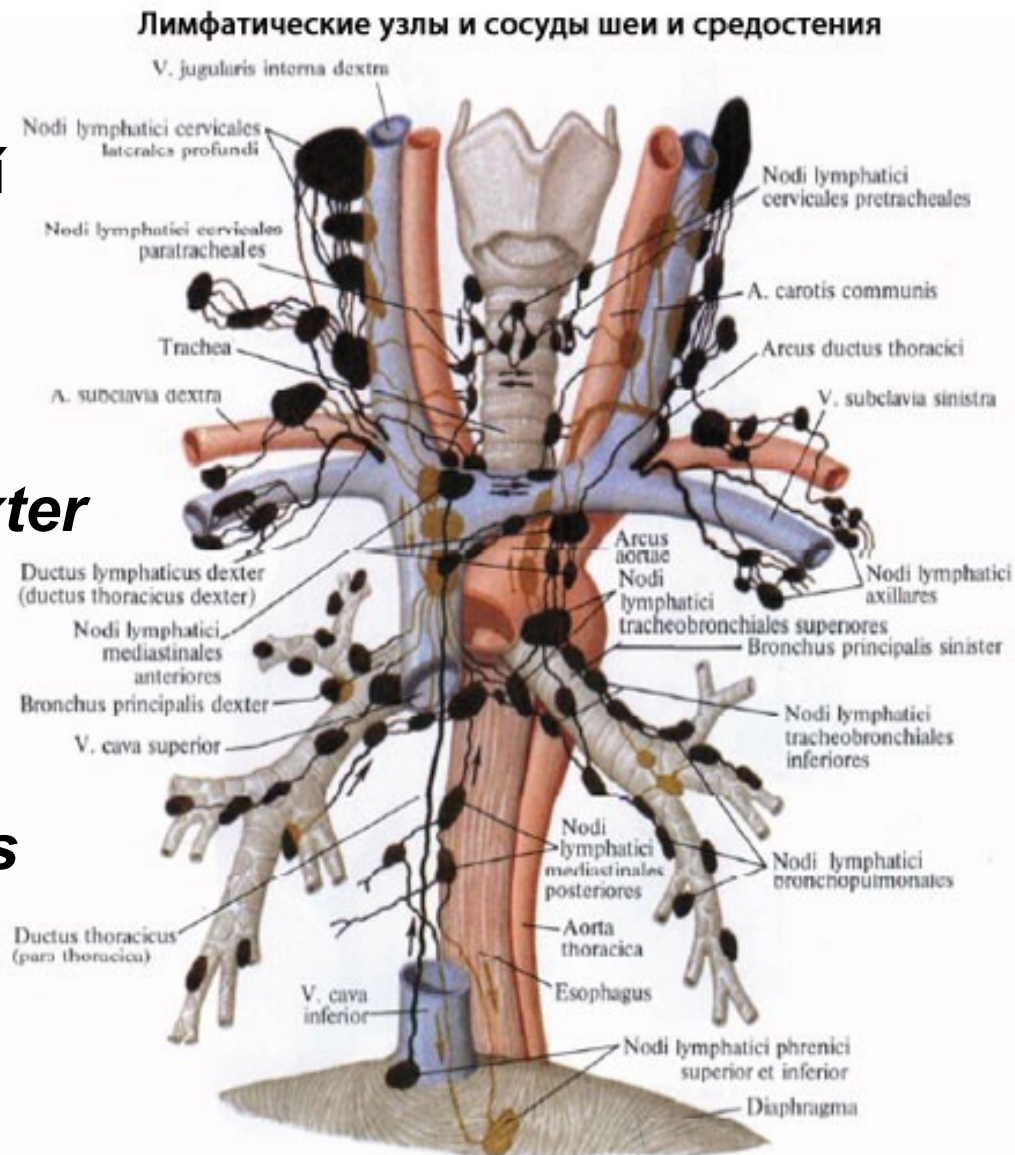
významné tři přítoky:

- 1) *truncus jugularis sinister*
- 2) *truncus subclavius sinister*
- 3) *truncus bronchomediastinalis sinister*



# *Ductus lymphaticus dexter:*

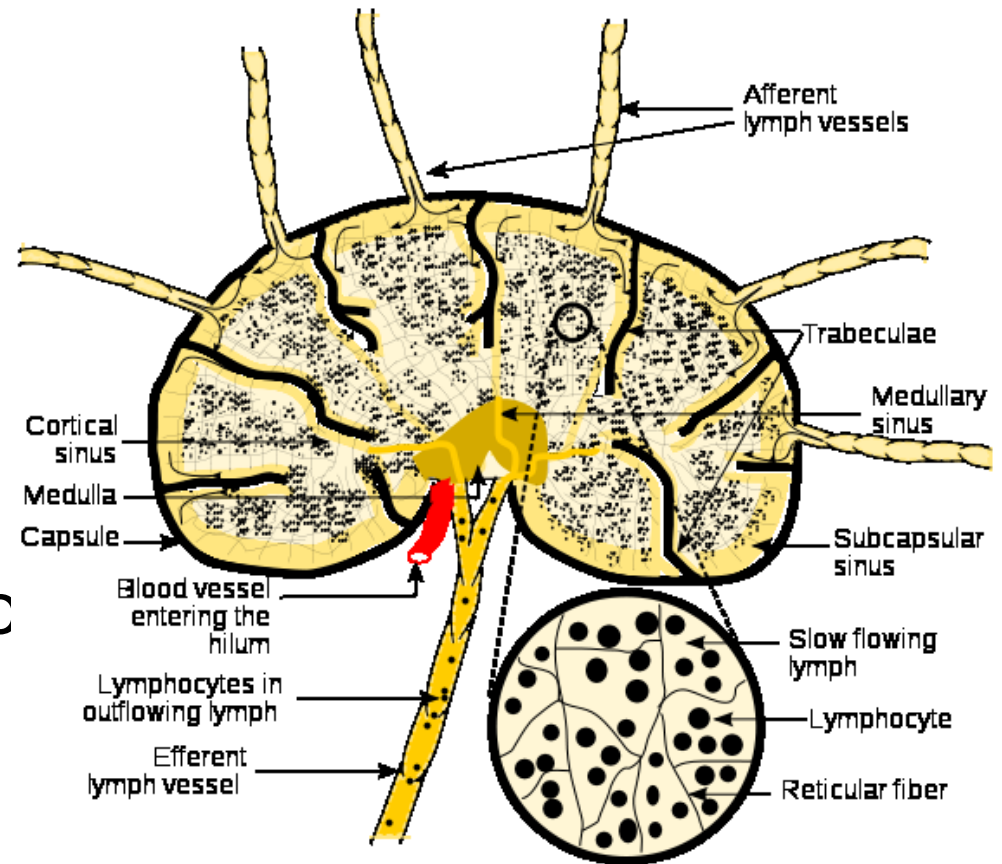
- krátký mízní kmen
- sbírá mízu ze zbývajících „čtvrtiny” těla.
- Vzniká soutokem tří kmenů:
  - 1) *truncus jugularis dexter*
  - 2) *truncus subclavius dexter*
  - 3) *truncus bronchomediastinalis dexter*





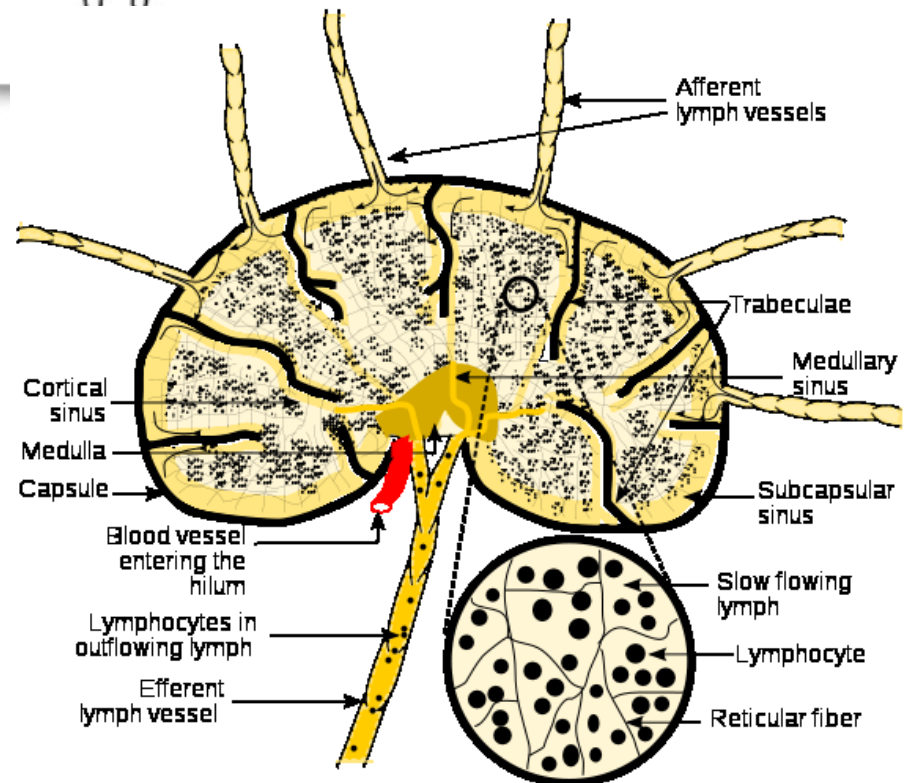
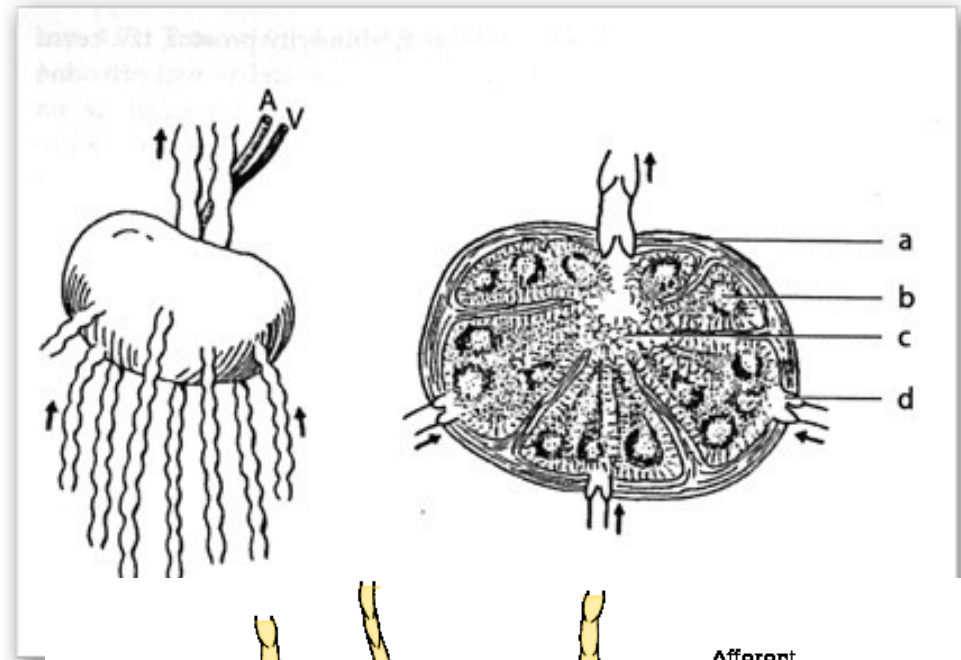
# Mízní uzliny (*nodi lymphatici*):

- vloženy do průběhu mízních cév
- filtrují mízu z určité oblasti (regionální uzliny)
- tvar je rozmanitý (kulovitý, fazolovitý)
- velikost kolísá od 2 dc 30 mm
- šedorůžové barvy
- Pohmat tuhé



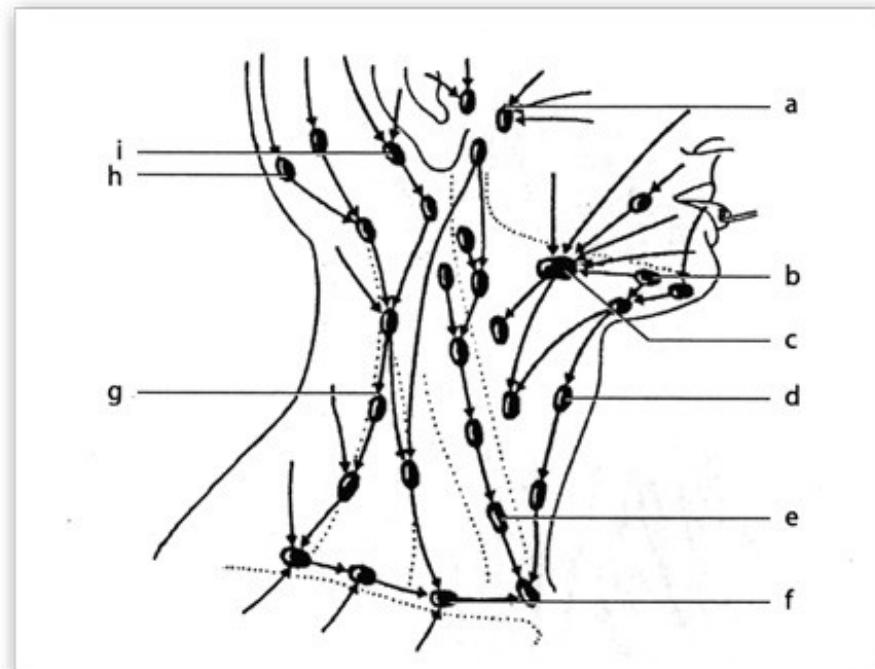
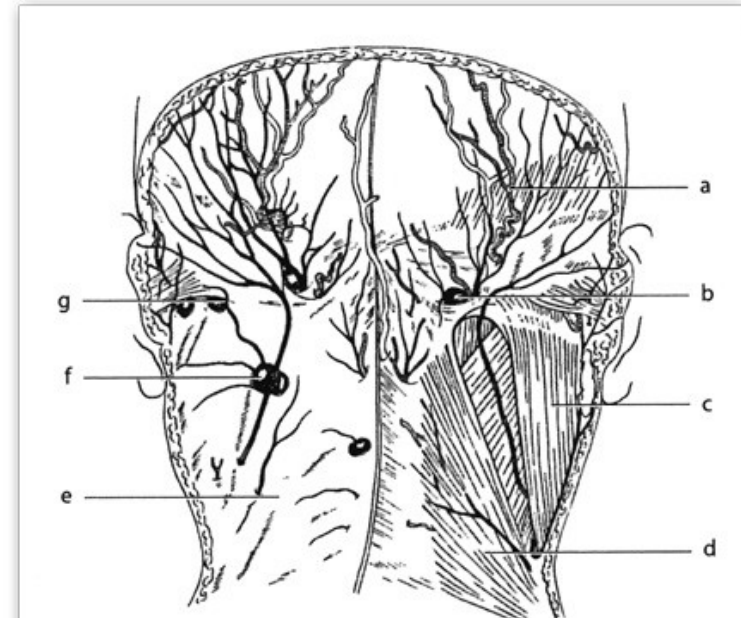
# Stavba uzliny:

- vazivové pouzdro (*capsula nodi lymphatici*)
- vazivové stroma, trámce
- odstupuje jemné retikulum prostoupené lymfocyty
- povrchově uloženou kůru (*cortex*)
- centrálně dřeň (*medulla*)
- štěrbinovité prostory vystlané endotelem (*sinusy*)
- přívodné mízní cévy (*vasa afferentia*)
- *Hilus*
- odvodná mízní céva (*vas efferens*)



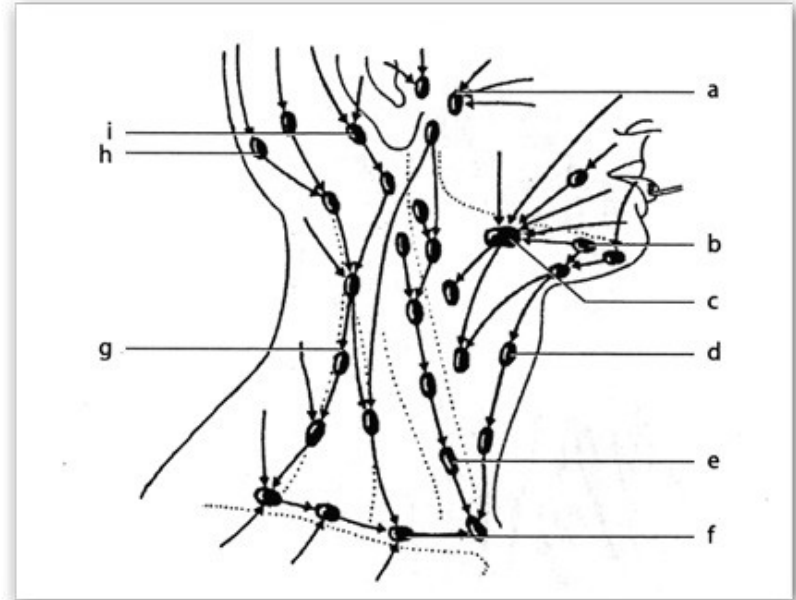
# Mízní uzliny hlavy:

- *Nodi lymphatici occipitales*
- *Nodi lymphatici retroauriculares*
- *Nodi lymphatici parotidei*
- *Nodi lymphatici submandibulares*
- *Nodi lymphatici submentales*
- *Nodi lymphatici retropharyngei*



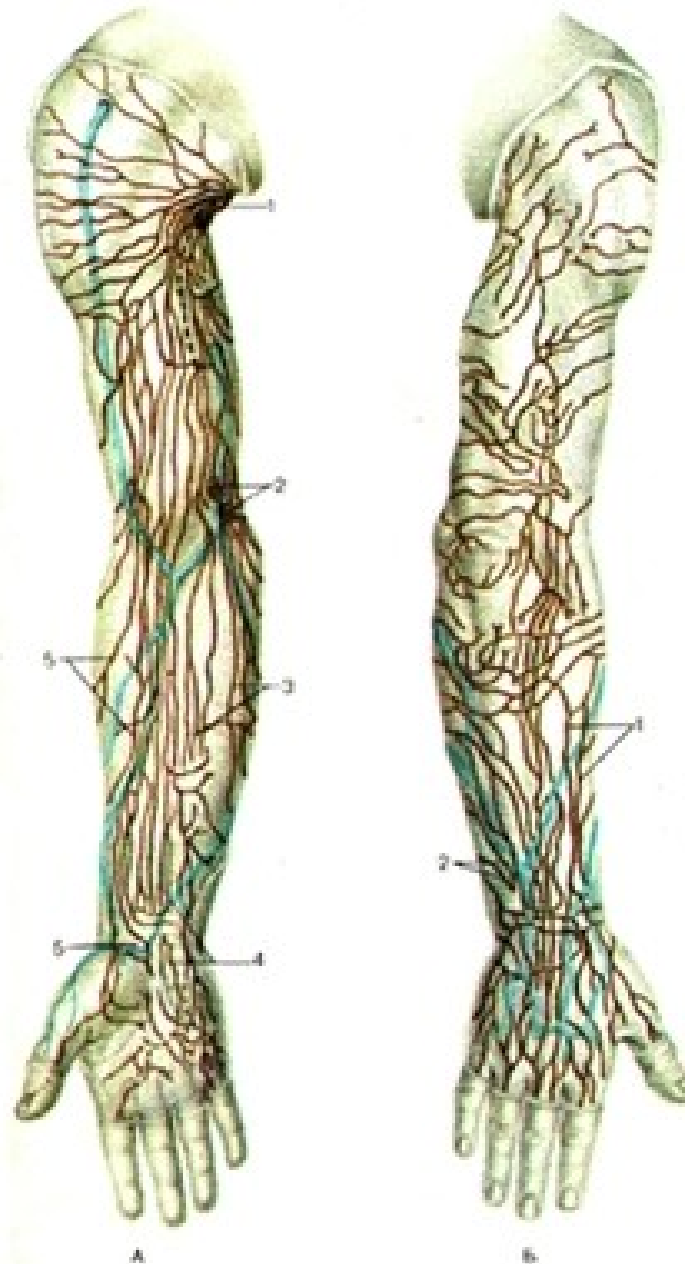
# Mízní uzliny a cévy krku:

- *Nodi lymphatici  
cervicales  
superficiales*
- *Nodi lymphatici  
cervicales profundi*



# Mízní uzliny a cévy horní končetiny a přilehlé části hrudníku:

- Na horní končetině jsou vytvořeny dva systémy mízních cév:
- 1) **Povrchové mízní cévy** – v podkožním vazivu na hřbetu ruky
- Z této sítě vystupují **tři skupiny** sběrných cév (kolektory)
  - Laterální, mediální, přední kolektory
  - ***nodī lymphaticī cubitales superficiales*** (v mediálním)

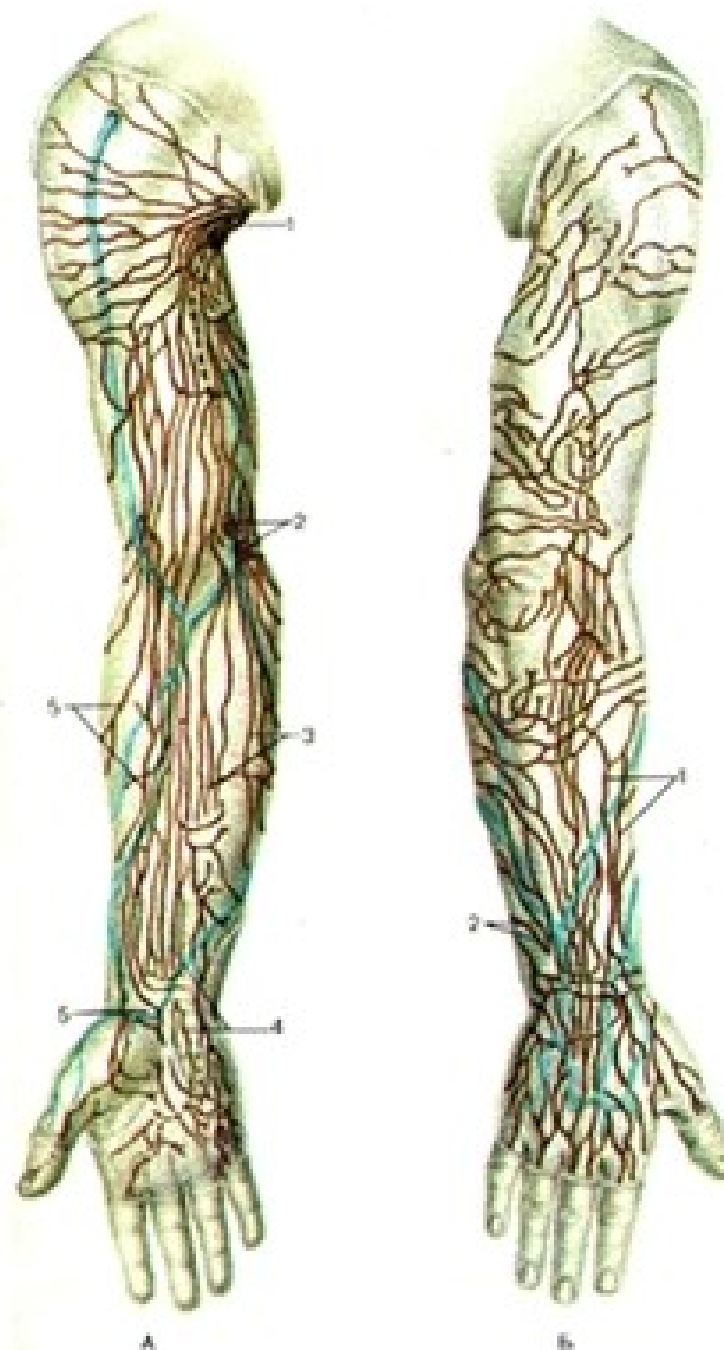


2) **Hluboké mízní cévy:** provázejí jednotlivé arteriální kmeny a končí v *nodi axillares*,

- *Vloženy: nodi lymphatici cubitales profundi*

Všechny výše uvedené kolektory končí v oblasti axilly ve velké skupině 40 až 50 mízních uzlin (*nodi lymphatici axillares*)

- *Centrales*
- *Laterales*
- *Subscapulares*
- *Pectorales*
- *apicales (infraclaviculares)*



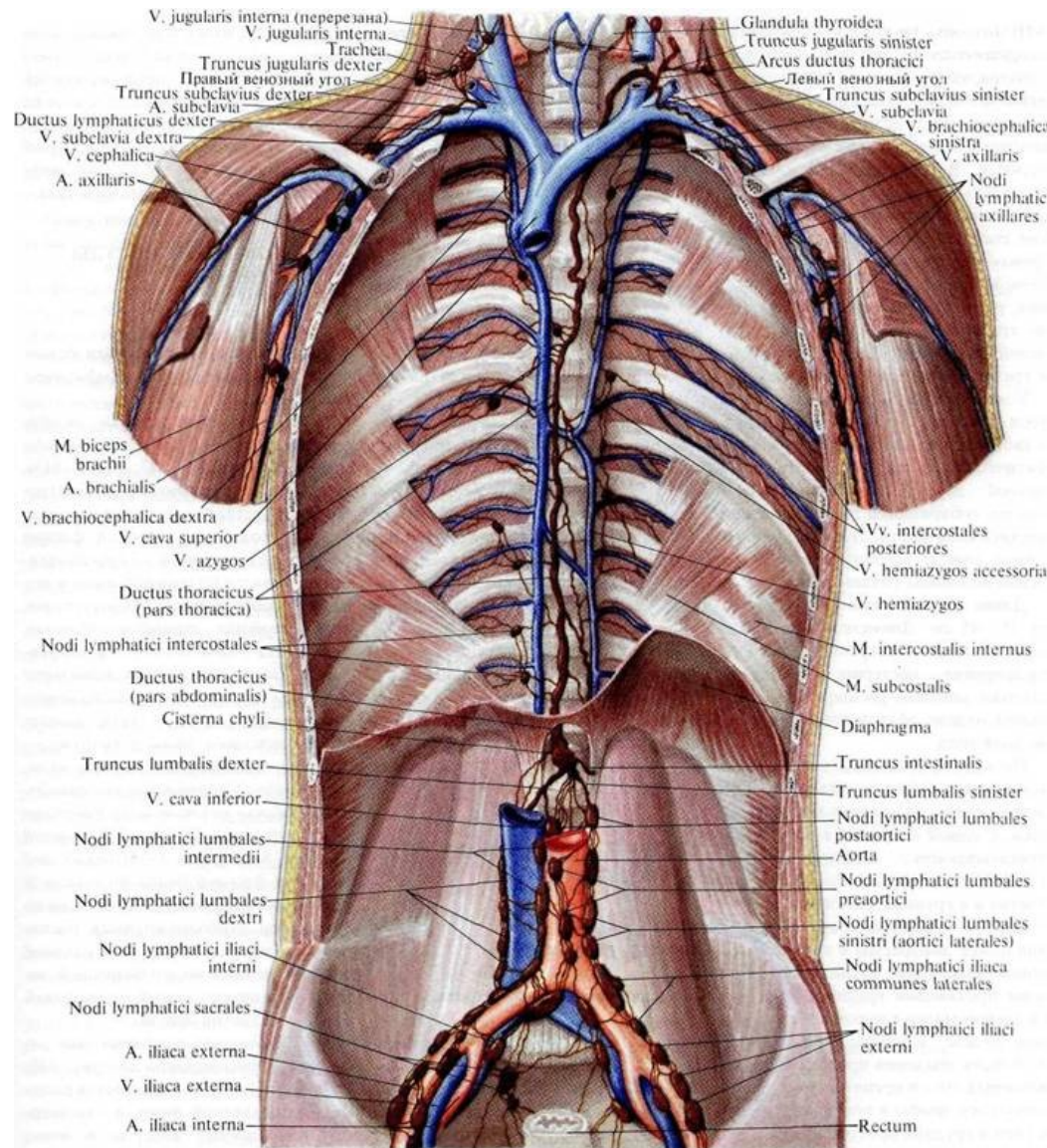
# Mízní cévy a uzliny hrudníku:

1) **Parietální uzliny** jsou uložené na stěně hrudníku:

- ***Nodi phrenici superiores***
- ***Nodi lymphatici parasternales***
- ***Nodi lymphatici intercostales***

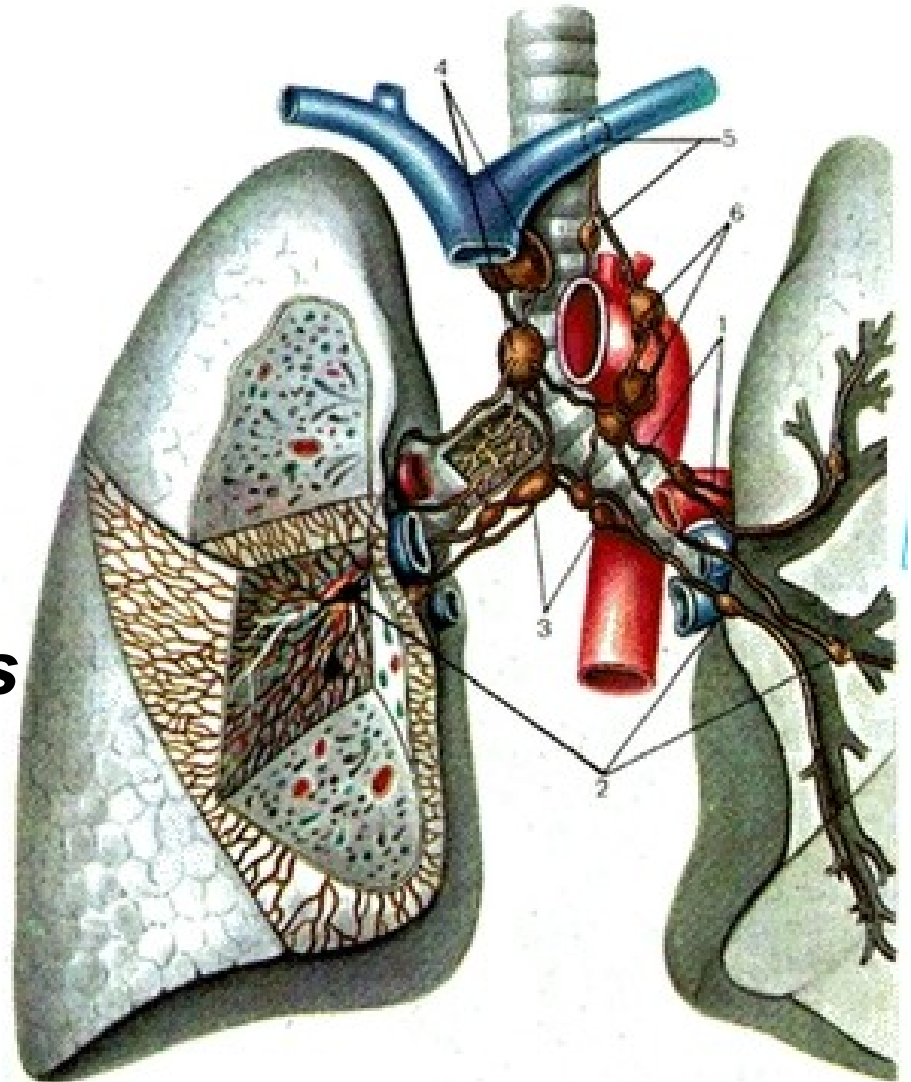
2) **Viscerální uzliny:**

- se nacházejí kolem orgánů dutiny hrudní



## Mízní uzliny a cévy plicní:

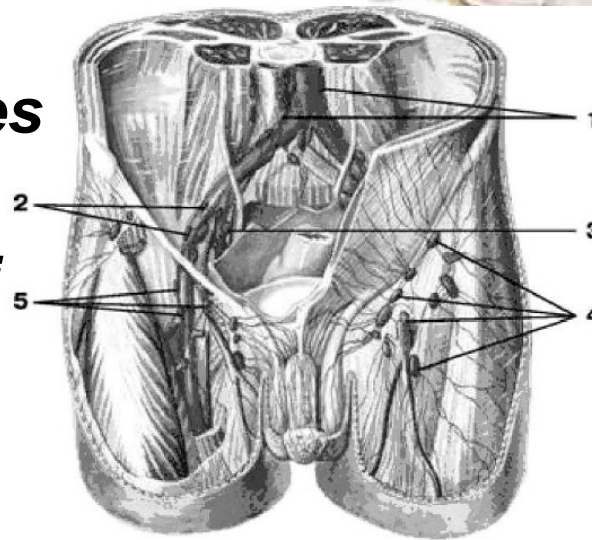
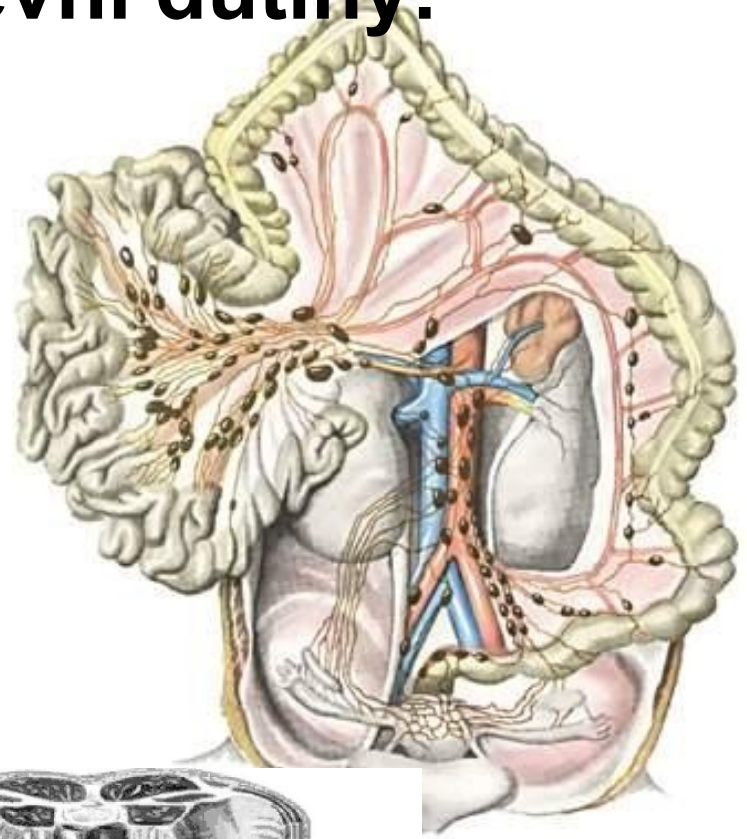
- *Nodi lymphatici pulmonales*
- *Nodi lymphatici bronchopulmonales*
- *Nodi lymphatici bronchiales*
- *Nodi lymphatici tracheobronchiales superiores et inferiores*
- *Nodi lymphatici tracheales*
- *Nodi lymphatici mediastinales anteriores, posteriores*





# Mízní uzliny břišní pánevní dutiny:

- Uloženy především podél velkých cév a sbírají mízu z oblastí vyživovaných příslušnými cévami
- ***Nodi lymphatici iliaci externi, interni***
- ***Nodi lymphatici sacrales***
- ***Nodi lymphatici iliaci communes***
- ***Nodi lymphatici lumbales (nodi paraaortales)***
- ***Nodi lymphatici coeliaci (nodi lymphatici mesenterici)***



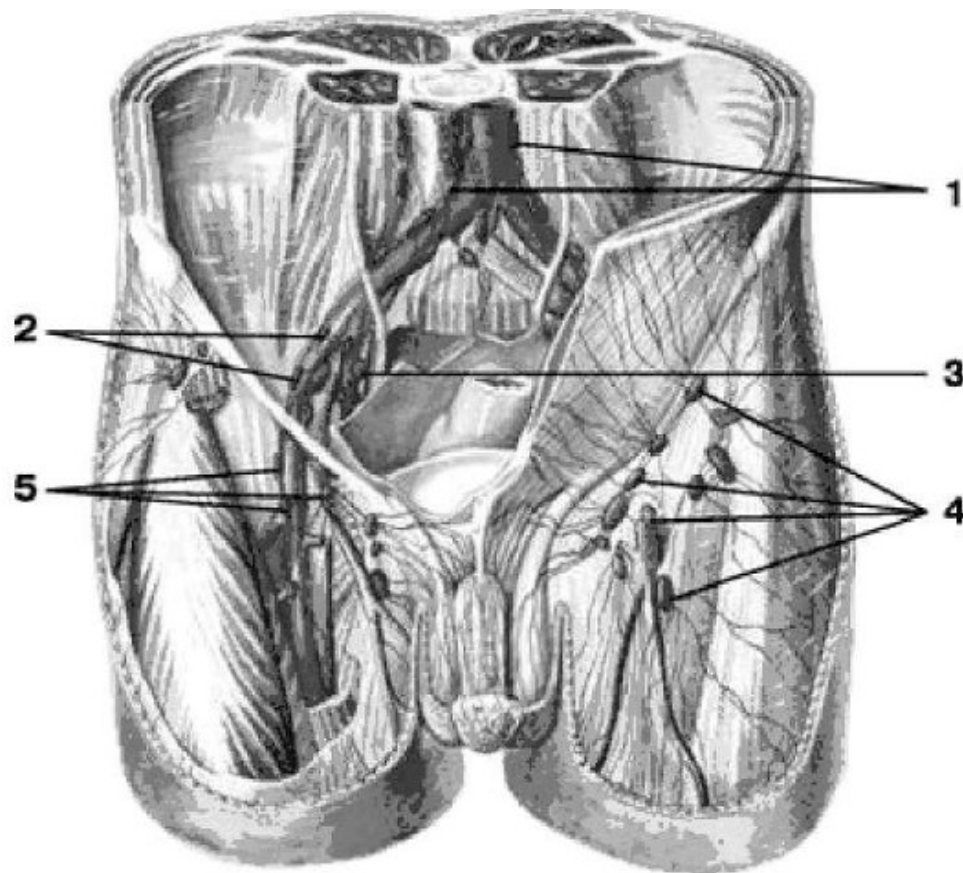
# Mízní uzliny a cévy dolní končetiny:

- probíhají jednak **v podkožním vazivu** (povrchové mízní cévy),  
jednak provázejí **krevní cévy**  
(hluboké mízní cévy)
- 1) Povrchové** - z mízní pleteně na hřbetu nohy
- **Mediální kolektory**  
(*nodi lymphatici inguinales profundi*)
  - **Laterální kolektory**
  - **Zadní kolektory**  
(*nodi lymphatici poplitei,*  
*nodi inguinales profundi*)



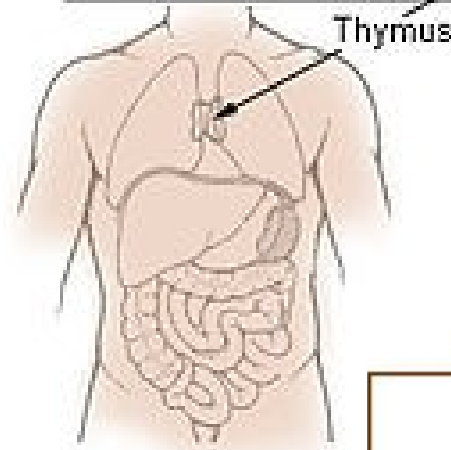
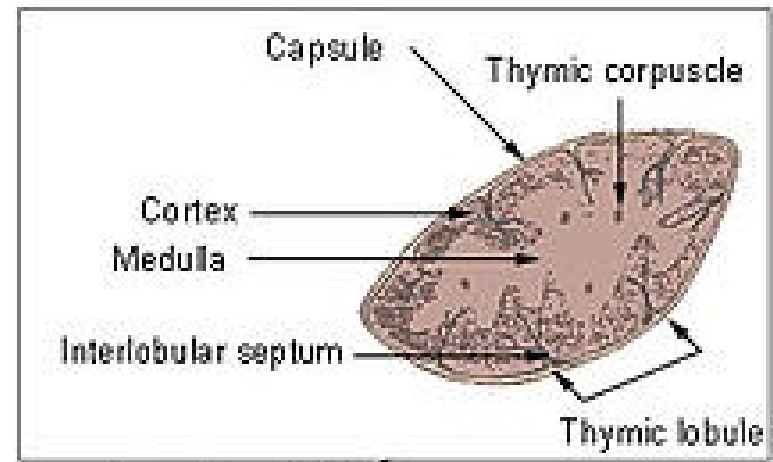
## 2) **Hluboké** mízní cévy- sledují cévní kmeny.

- dostávají do *nodi lymphatici inguinales profundi*
- Nejproximálnější uzlina u *lacuna vasorum* (**Cloquetova–Rosenmüllerova uzlina**) přitéká míza z celé DK

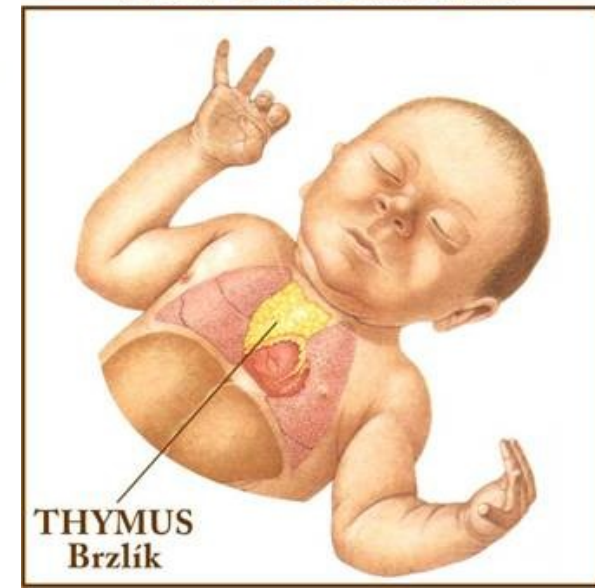


# Brzlík (*thymus*):

- měkký lymfatický orgán
- Velikost se během života mění
- Po narození (váha 12 až 15 g)
- do dvou let zvětšuje (30 až 40 g),
- Poté nezměněn až do puberty
- pak začne involuce
- Ve stáří postupně atrofuje, mění se na vazivové těleso se zbytky původní tkáně (***corpus adiposum thymi***)



## NOVOROZENEK



## Uložení:

- před tracheou
- skládá se ze dvou asymetrických laloků (*lobus dexter et sinister*)
- Na povrchu - tenké vazivové pouzdro (*capsula thymi*),
- odstupují do hloubky jemná septa
- Ta na jednotlivé lalůčky (*lobuli thymi*)
- (*cortex thymi*)
- (*medulla thymi*)
- spojeny centrálním pruhem (*tractus centralis*)
- parenchym brzlíku je *reticulum thymi*, (T lymfocyty)

## Funkce:

- Kontroluje tvorbu, zrání a diferenciaci T lymfocytů

