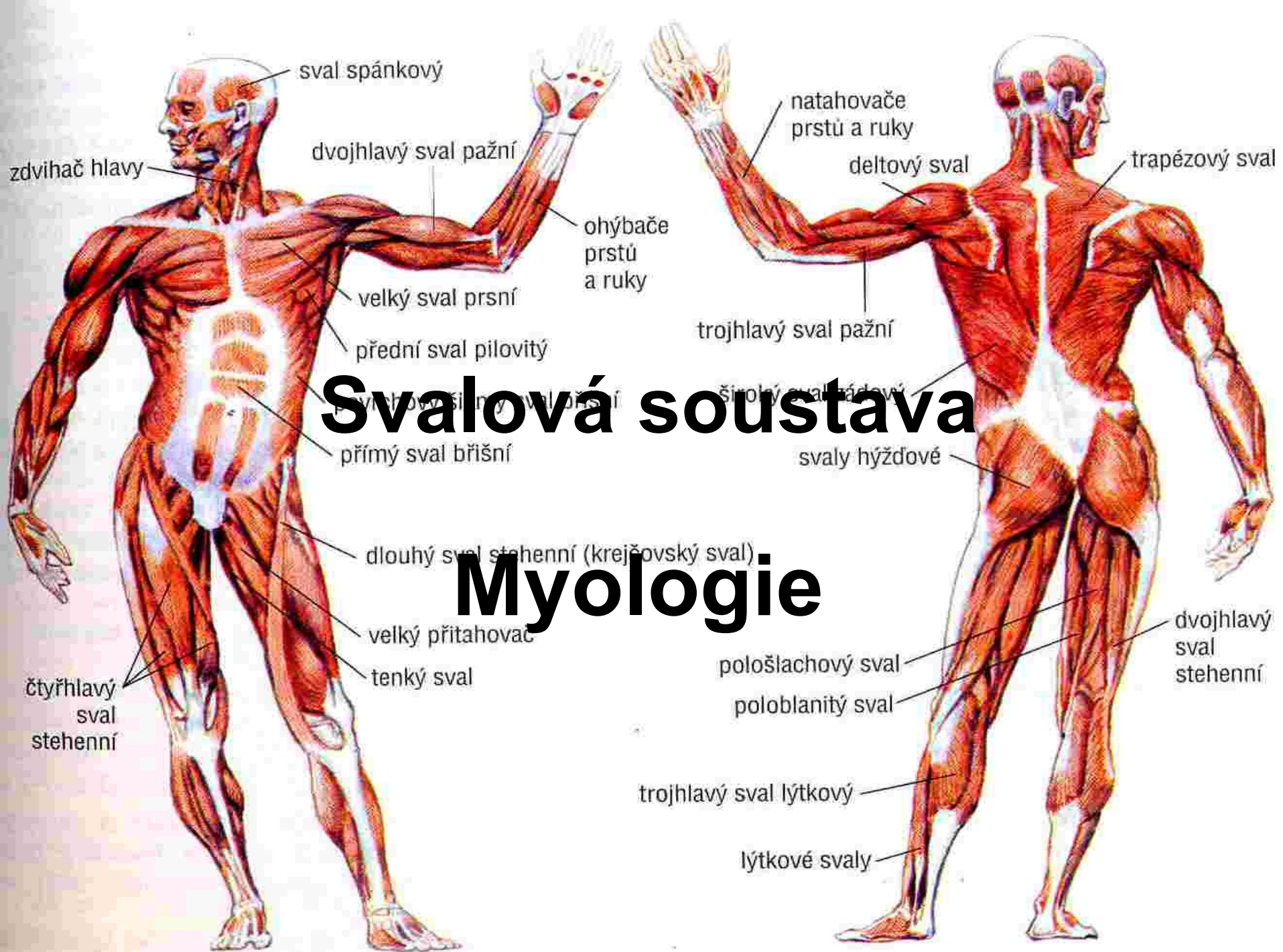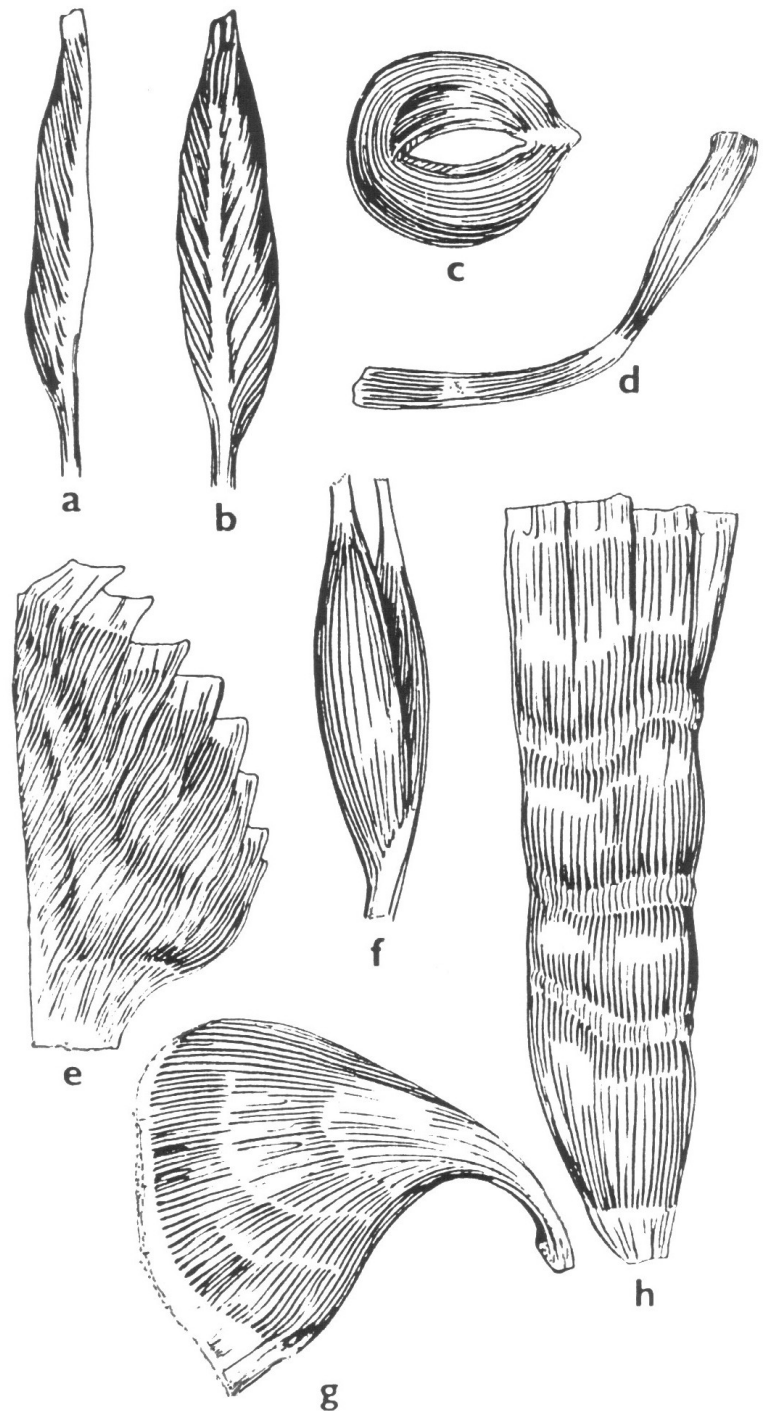


Obecný popis svalů:

- tvořeny příčně pruhovanou svalovou tkání
- 600 svalů, většina z nich je párová
- svaly tvoří asi **1/3** tělesné váhy
 - ✓ svaly dolní končetiny **56%**
 - ✓ svaly horní končetiny asi **28%**
 - ✓ trupu a hlavy okolo **16%**
- spojují se s kostmi - **kosterní svaly**
- spojují se s kůží - **kožní svaly**
- spojují s kloubními pouzdry (brání jejich uskřínutí) – **kloubní svaly**

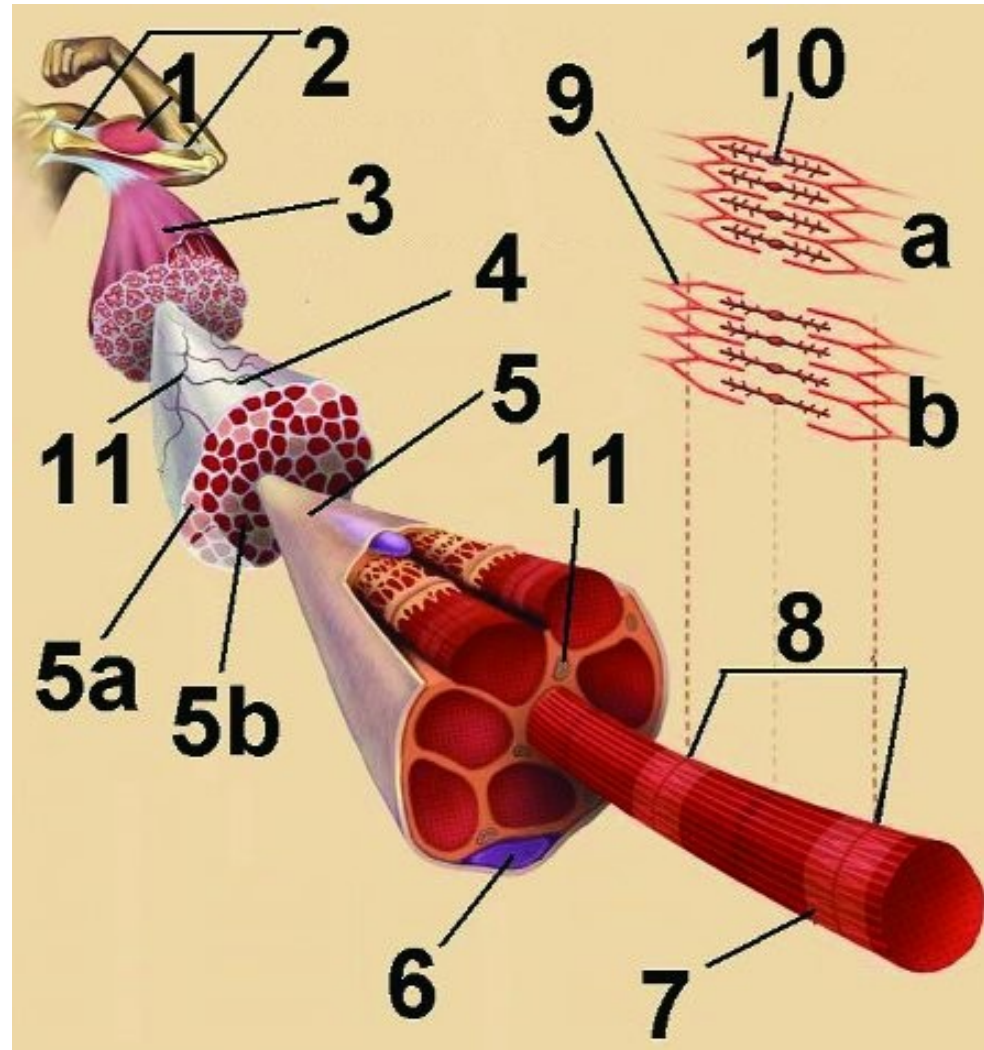
Tvar svalů:

- Dlouhé svaly
- Ploché svaly
- Krátké svaly
- Kruhové svaly



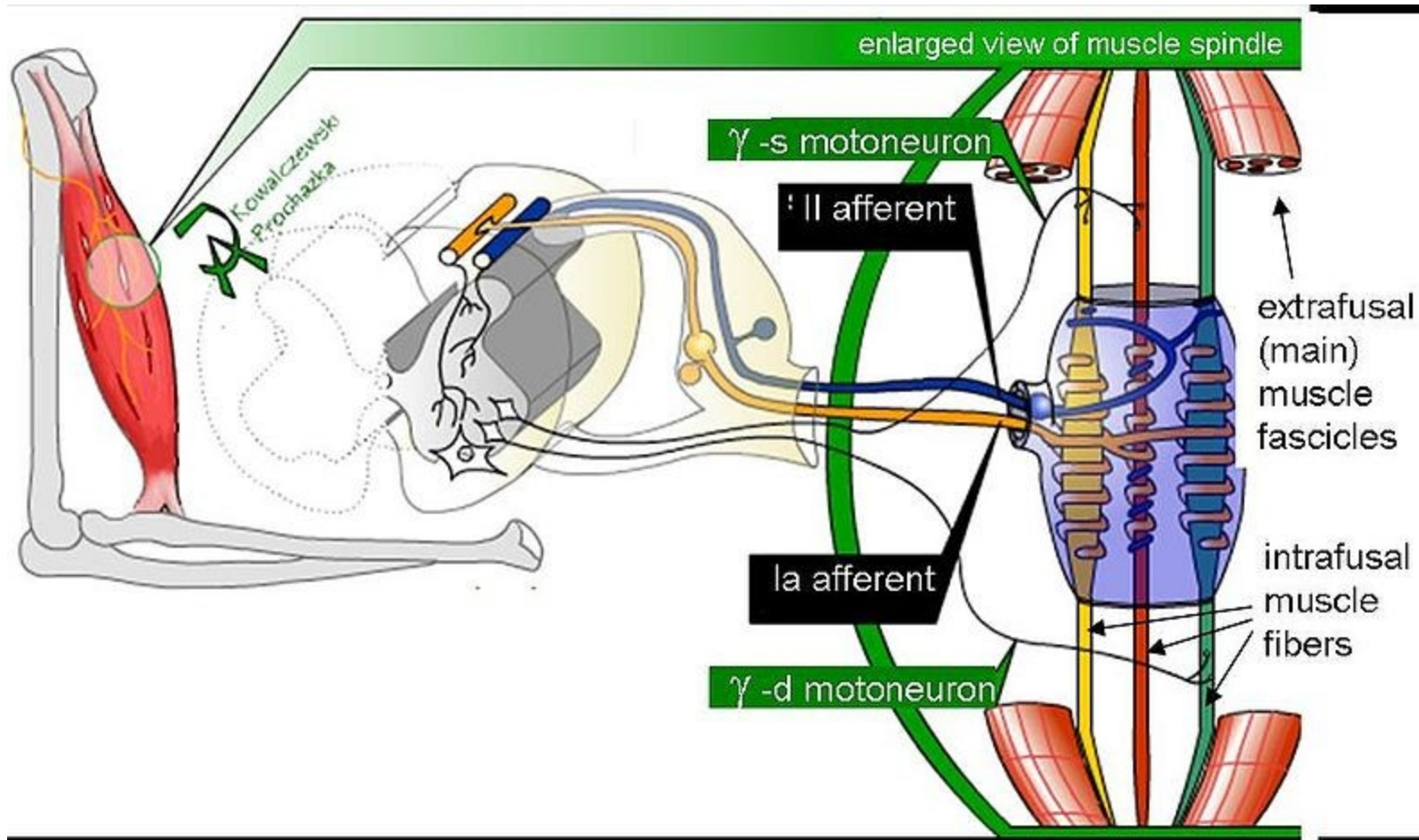
Skladba svalů:

- Různý počet vláken se spojuje vazivem v **primární snopce**
- objemnějších svalů se snopečky spojují v **sekundární snopce**
- sval je bohatě zásobený nervy, krevními i mízními cévami



Nervové zajištění svalu:

- **Motorické** – nervosvalová motorická ploténka
- **Senzorické** – nervosvalové vřeténko

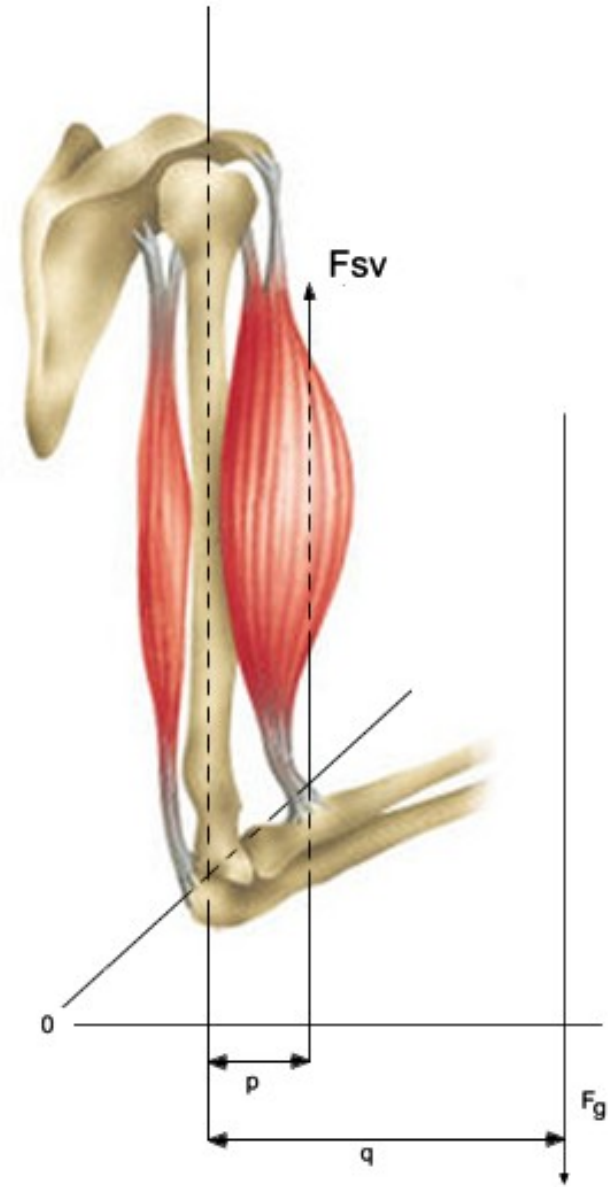


Popis svalu:

masitou část – svalové břicho
(*venter musculi*)

část šlašitou - (*tendo musculi*)

- **aponeuróza** (šlacha rozprostřena do plochy)
- Začátek svalu - méně pohyblivý (*caput musculi*),
- Úpon svalu – pohyblivější, distálnější (*cauda musculi*)



Funkce svalů:

Dva typy svalového stahu:

- **Izotonická kontrakce**, při které se **mění** délka svalu (například při zvedání břemene).
- **Izometrická kontrakce**, při níž sval vykonává statickou činnost, **nemění** délku, ale jeho akce je patrná ve změně napětí svalového břicha

Svalový tonus - každý sval trvale (i v klidu) ve stavu určitého napětí

Tonus klesá ve spánku, v teple, v bezvědomí, v narkóze, po ztrátě inervace svalu.

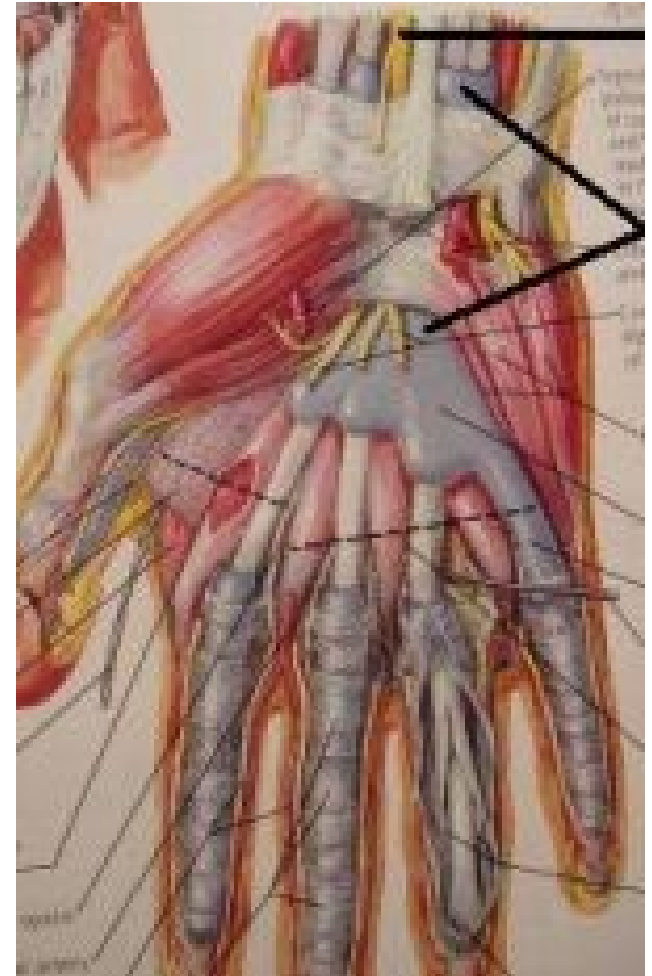
- **Posturální svaly** (antigravitační) jsou takové svaly, které svým trvale zvýšeným tonusem zabezpečují **vzpřímené držení** těla (svaly zad, hýžd'ové svaly, extenzory dolních končetin a svaly žvýkací)
- **Analýza pohybu** svalů – složitá (svalů, které daný pohyb **vyvolávají** + svaly, které reflexně znehybňují sval v přípojových míst – takzvané **fixátory** + svaly neutralizují nežádoucí pohyb – **neutralizační** + korigování svaly na opačné straně těla

Rozdělení svalů podle funkce směrového působení:

- Agonisté
- Synergisté
- Antagonisté
- Hlavní svaly
- Pomocné svaly
- Neutralizační svaly
- Fixační svaly
- Jednokloubové svaly
- Vícekloubové svaly
- Flexory
- Extenzory
- Adduktory
- Abduktory
- Rotátory
- Pronátory
- Supinátory

Pomocná svalová zařízení:

- **Svalové fasci**
(povázky)
- **Šlachové pochvy** –
vaginae tendinum
(složení jako kloubní
pouzdra)
- **Kladky** (*trochleae*)
- **Tíhové váčky** (*bursae
synoviales*)

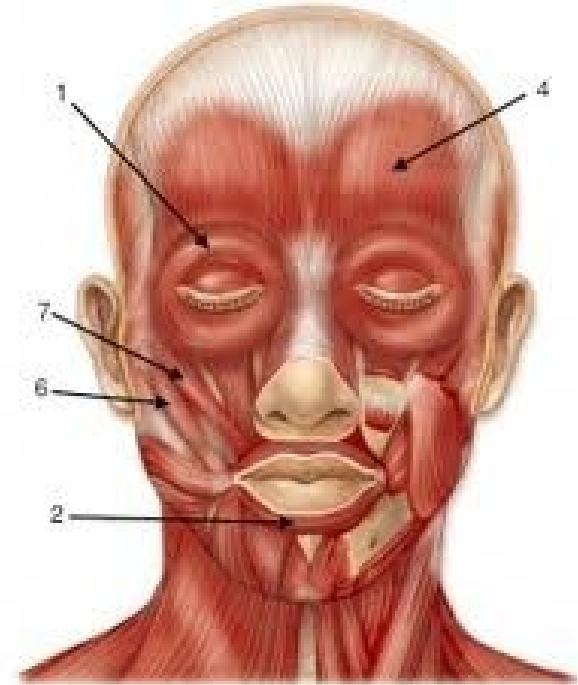


Svaly hlavy:

mimické a žvýkací svaly

Mimické:

- uloženy v podkoží obličeje
- podmiňují výraz obličeje, emocionální stavy
- součástí komplexu sdělovací motoriky člověka (vnější řeč, zpěv)
- všechny inervovány VII. hlavovým nervem
– *n. facialis*



Svaly lební klenby:

m. epicranius: dvě části

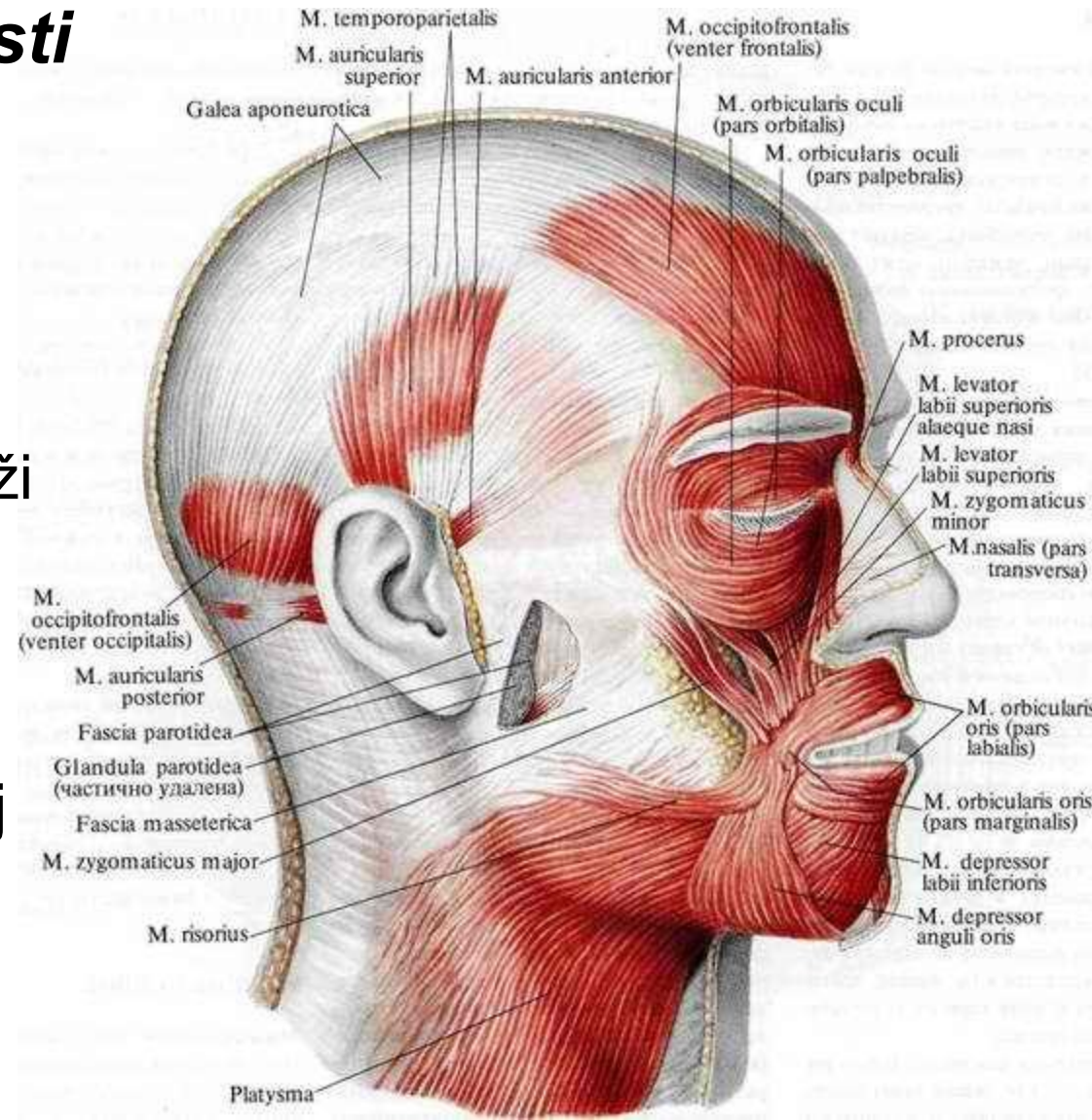
1. *M. occipitofrontalis*

Začátek:

- ***venter occipitalis*** - na *linea nuchae superior*
- ***venter frontalis*** – v kůži čela v okolí glabely a obočí

Úpon: *galea aponeurotica*

Funkce: zvedá vnitřní okraj obočí, vrásky

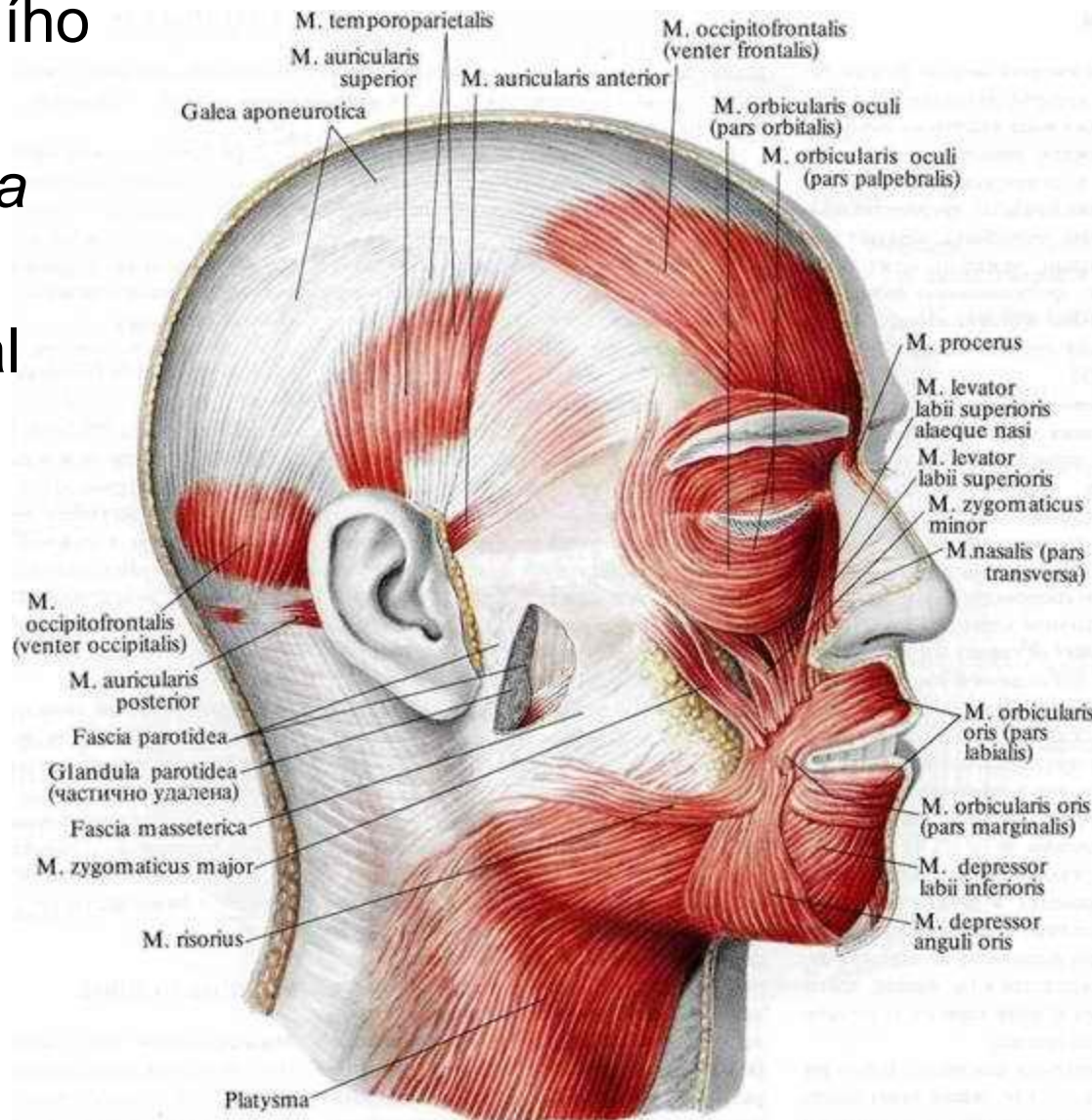


2. *M. temporoparietalis*

Začátek: kůže v okolí ušního boltce

Úpon: laterální okraj *galea aponeurotica*

Funkce: rudimentární sval

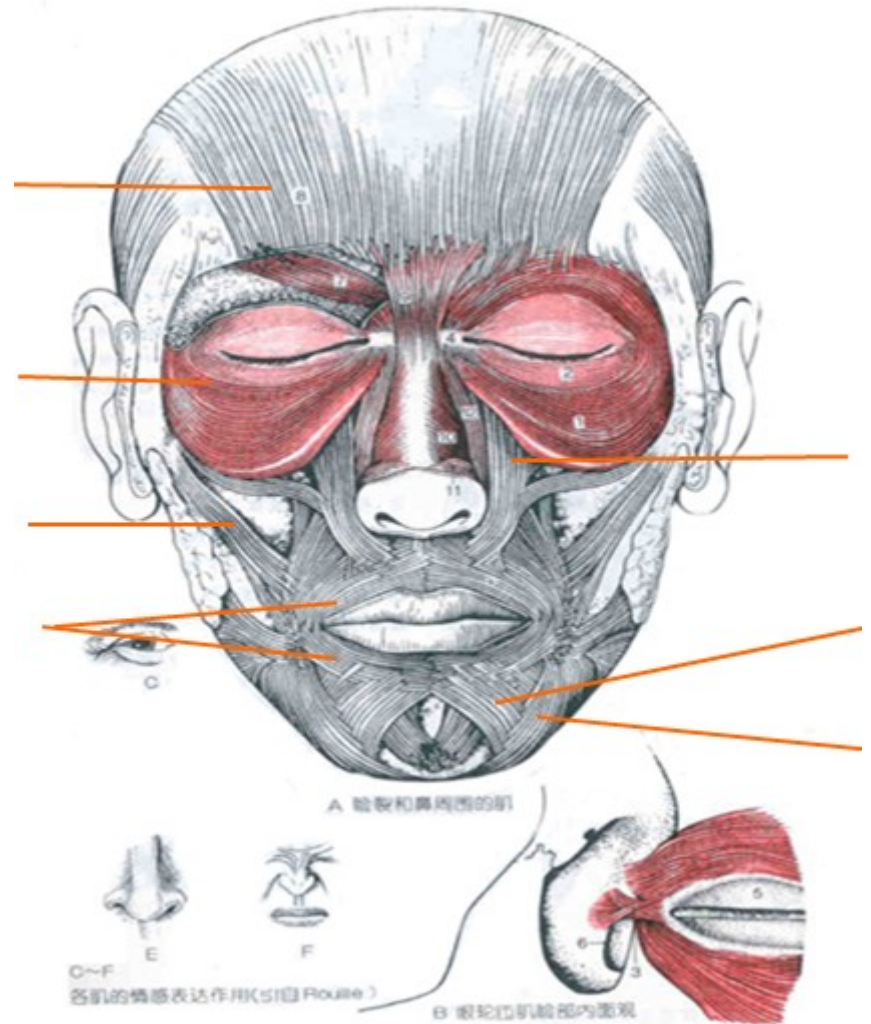


Svaly oční štěrbiny:

1. *M. orbicularis oculi*:

Začátek a úpon: začíná cirkulárně ve vchodu očníce a ve víčkách

Funkce: zužuje a uzavírá oční štěrbinu, laterální okraj vrásky, mediální snopce rozšiřují slzný váček

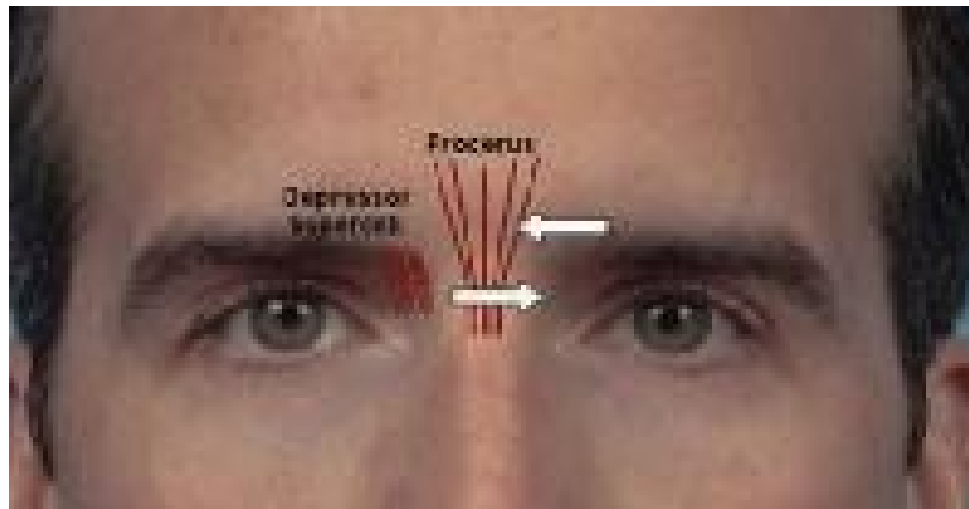
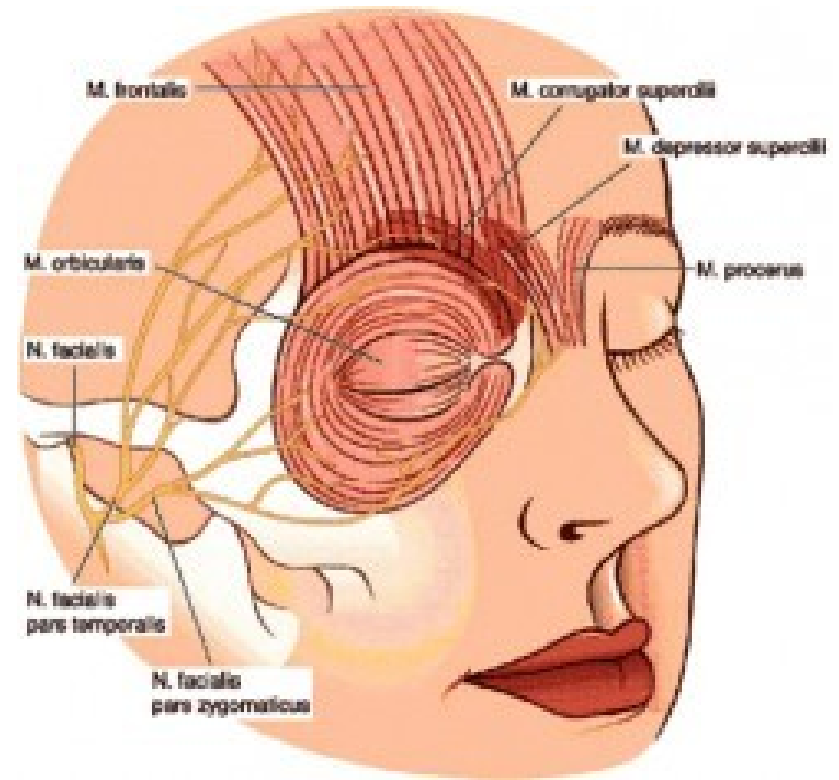


M. procerus:

Začátek: vazivo na
nosním hřbetu

Úpon: vějířovitě do kůže
v oblasti glabely

Funkce: v místě nosního
kořene vytváří příčnou
vrásku



Svaly zevního nosu:

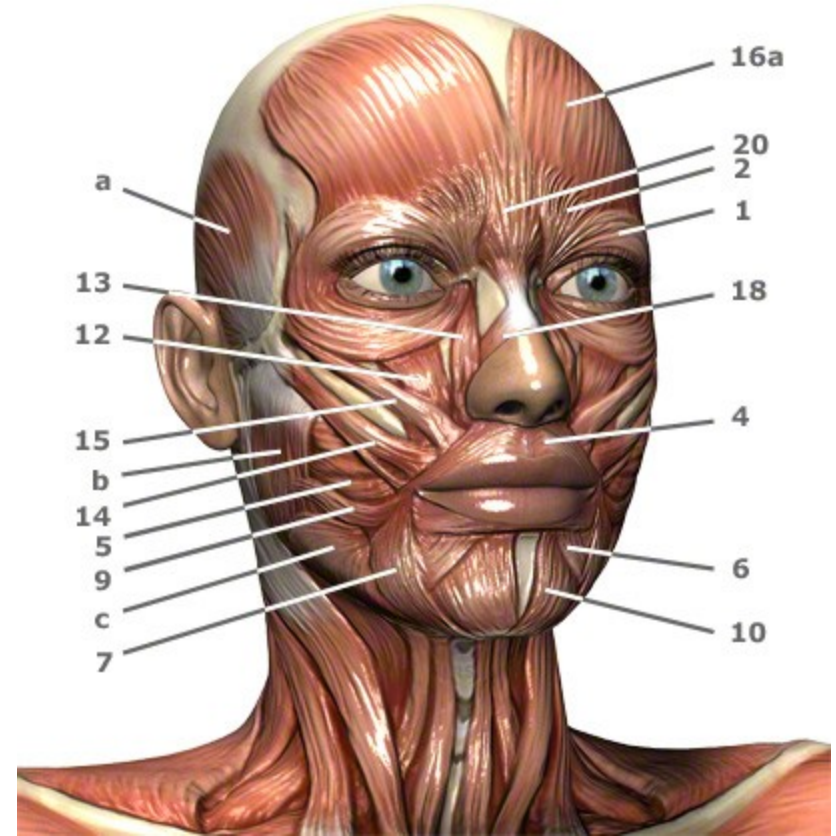
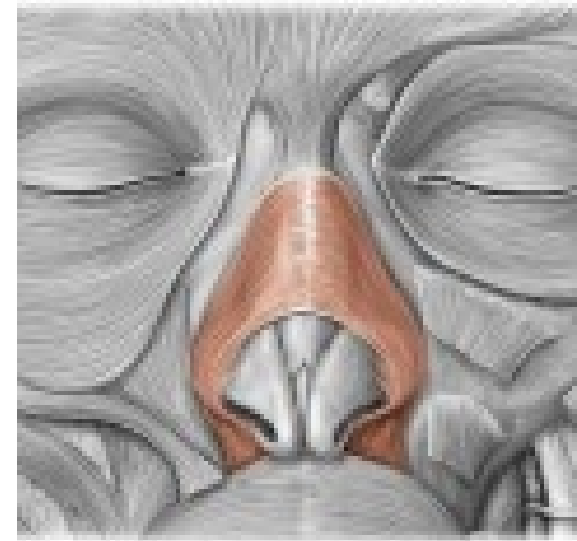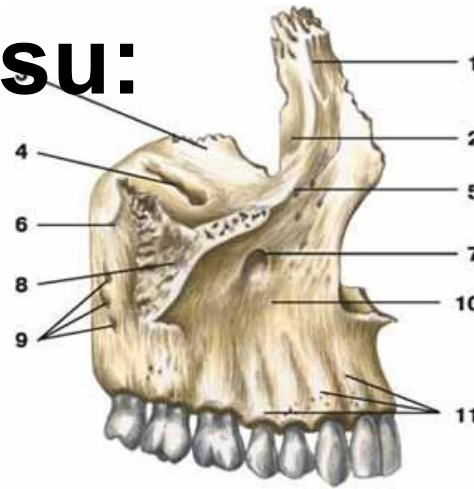
M. nasalis:

Začátek: *jugum*

alveolare horního
špičáku a laterálního
řezáku.

Úpon: nosní křídlo,
membranózní část
nosního septa, nosní
hřbet

Funkce: zužuje nosní
dírký, táhne
chrupavčitou část
nosu dolů.



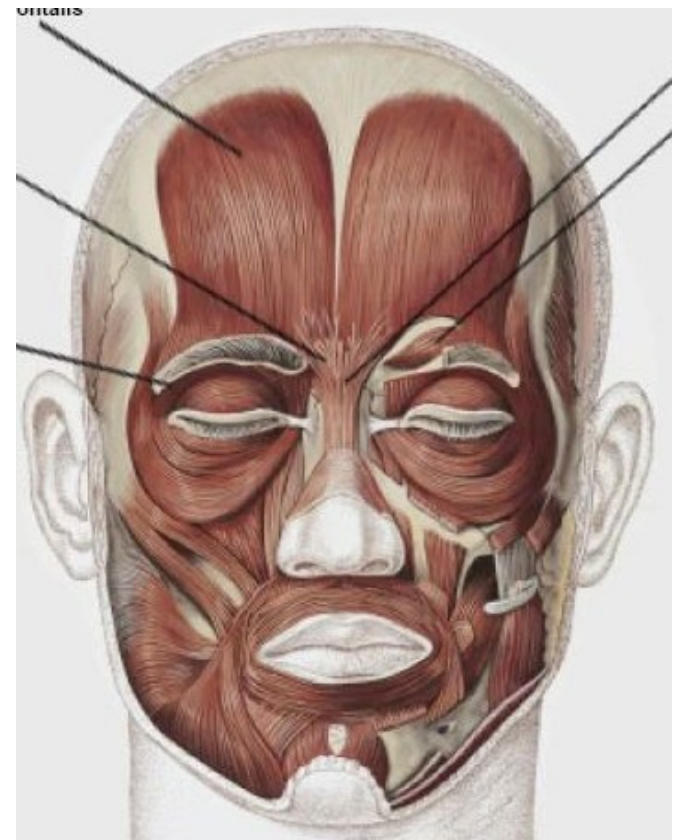
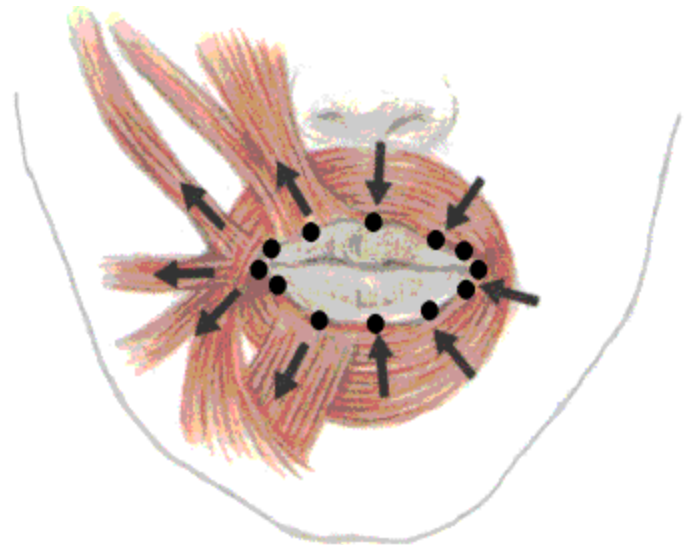
Svaly ústní štěrbiny:

M. orbicularis oris:

Začátek: začíná od snopců okolních svalů, je uložen v obou rtech a obkružuje ústní štěrbinu

Úpon: zevně od ústního koutku

Funkce: tlačí rty k zubům, uzavírá ústní štěrbinu, ohrnuje a vtahuje



M. levator labii superioris:

Začátek: nad *foramen infraorbitale*
maxily

Úpon: kůže podél *sulcus*
nasolabialis

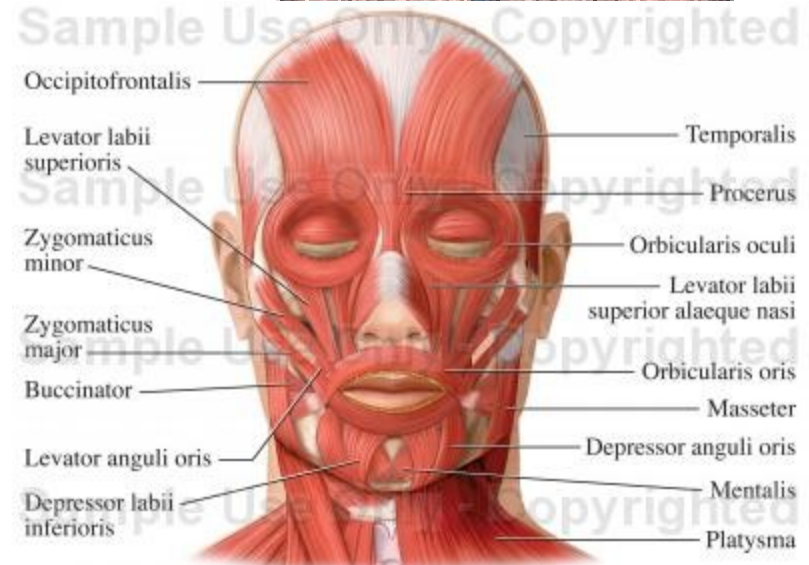
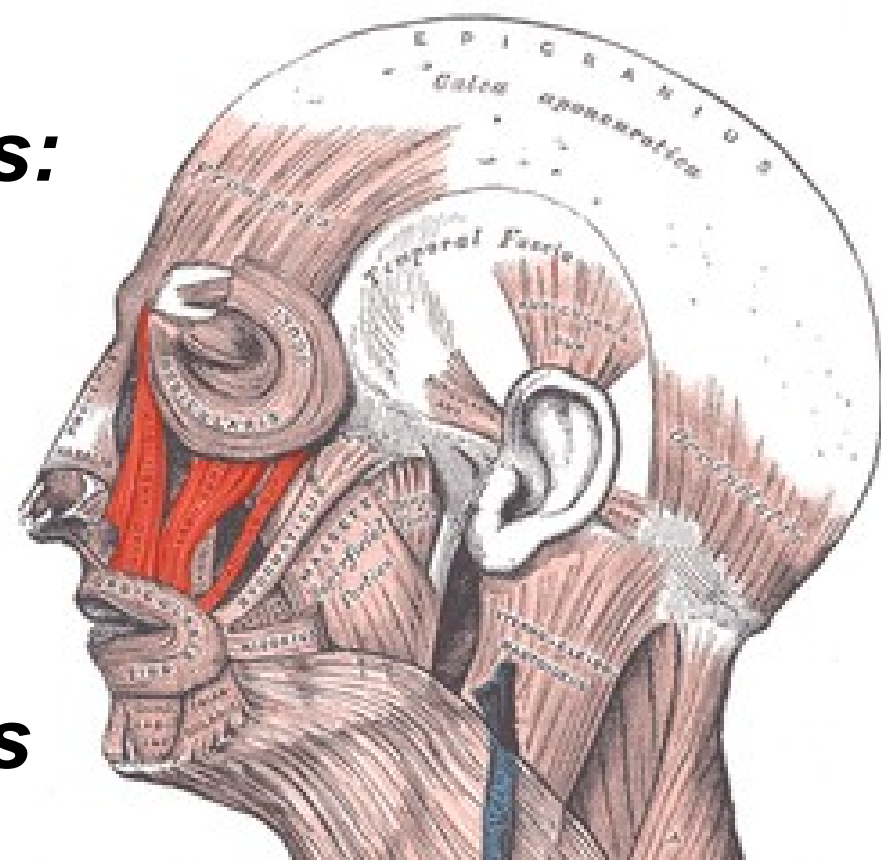
Funkce: zvedá horní ret nahoru

M. levator labii superioris ***alaeque nasi***

Začátek: *processus frontalis*
maxillae

Úpon: kůže nosního křídla

Funkce: táhne horní ret a nosní
křídlo nahoru



M. zygomaticus major:

Začátek:

processus temporalis ossis zygomatici

Úpon: kůže ústního koutku, částečně vyzařuje i do *m. orbicularis oris*

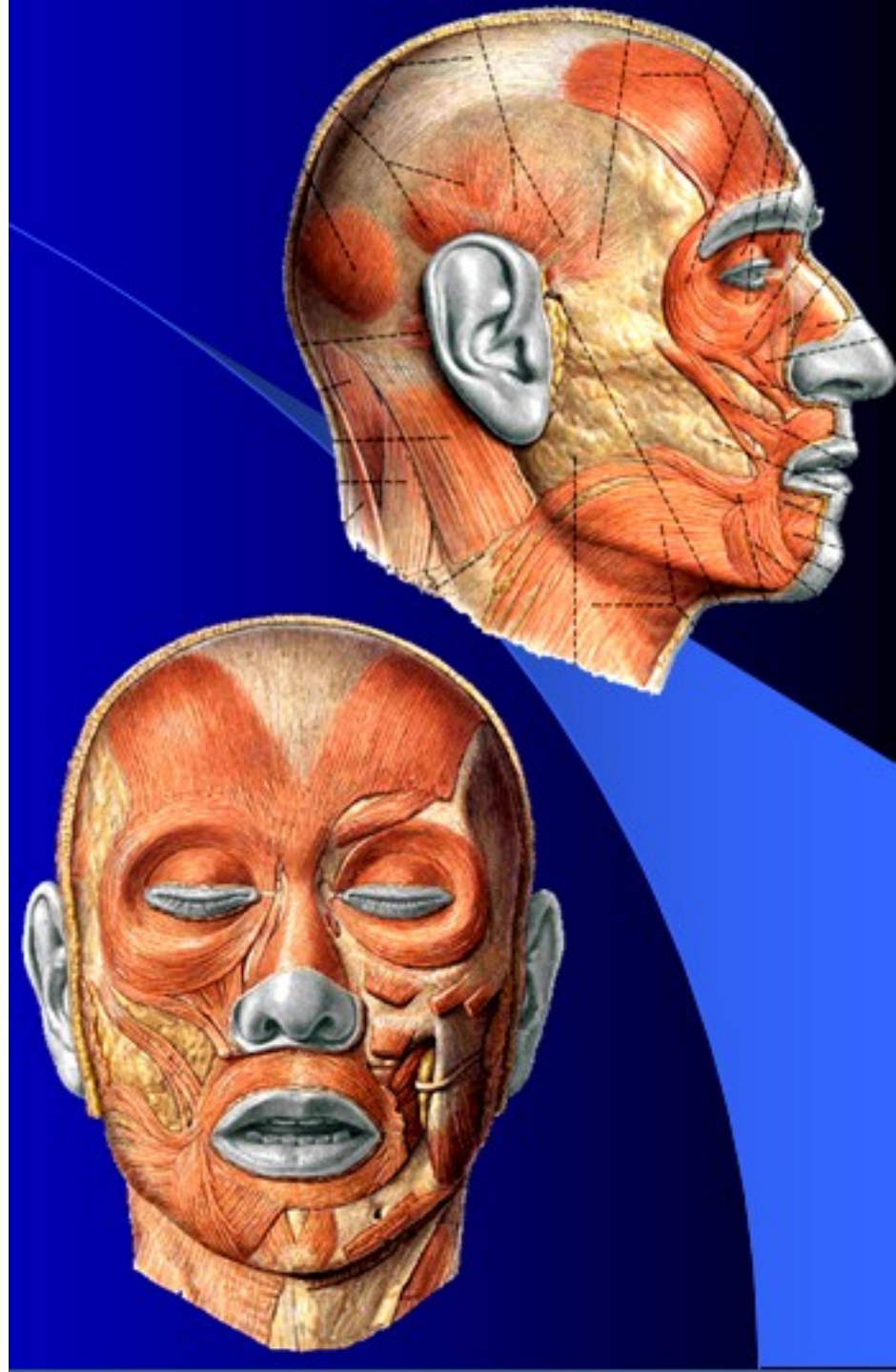
Funkce: táhne ústní koutek nahoru a laterálně

M. zygomaticus minor:

Začátek: *corpus ossis zygomatici*

Úpon: kůže v *sulcus nasolabialis*, částečně vyzařuje *m. orbicularis oris*

Funkce: zvedá horní ret

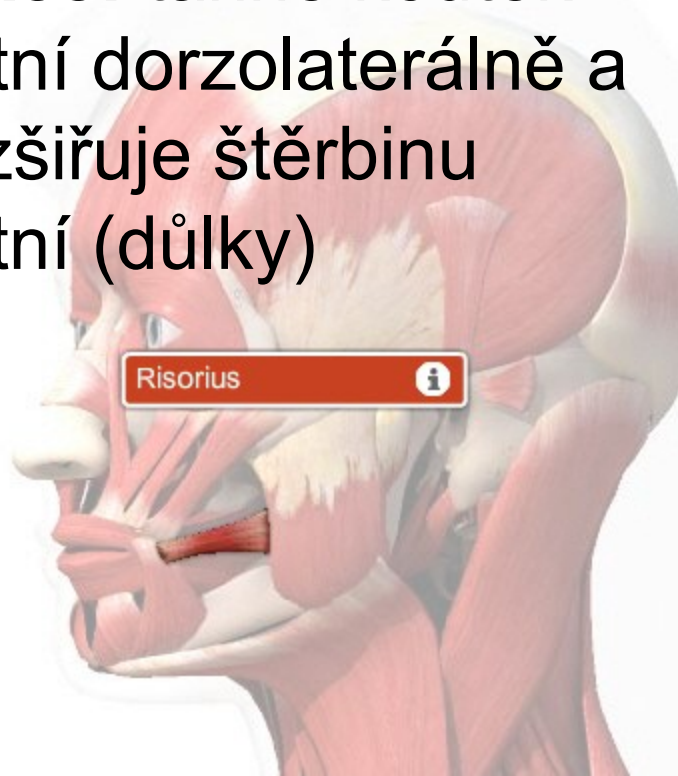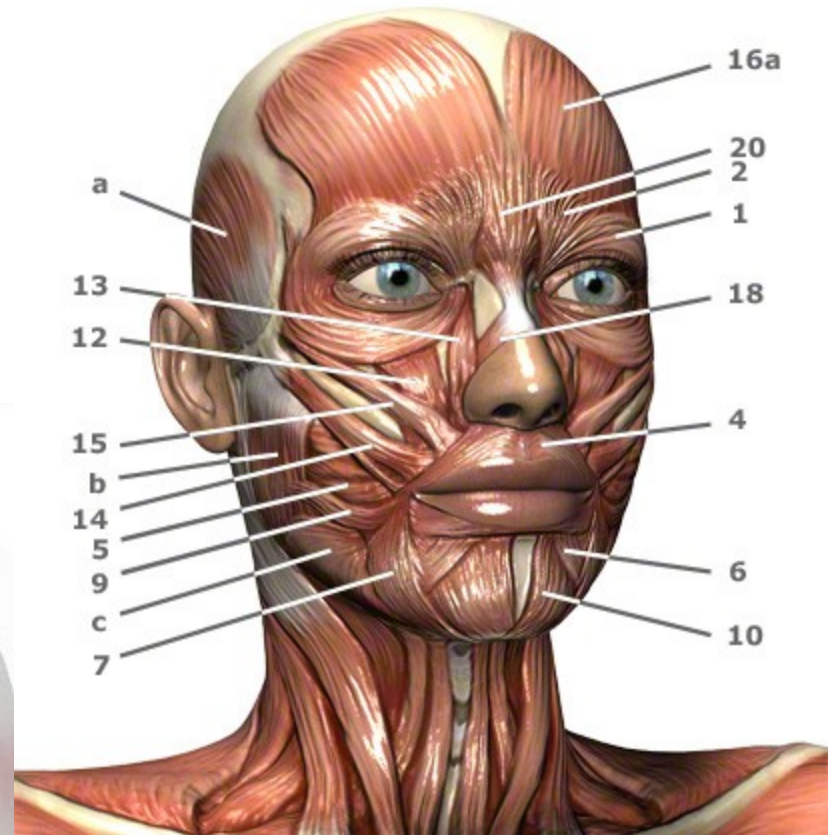


M. risorius:

Začátek: *fascia
masseterica*

Úpon: kůže ústního
koutku

Funkce: táhne koutek
ústní dorzolaterálně a
rozšiřuje štěrbinu
ústní (důlky)

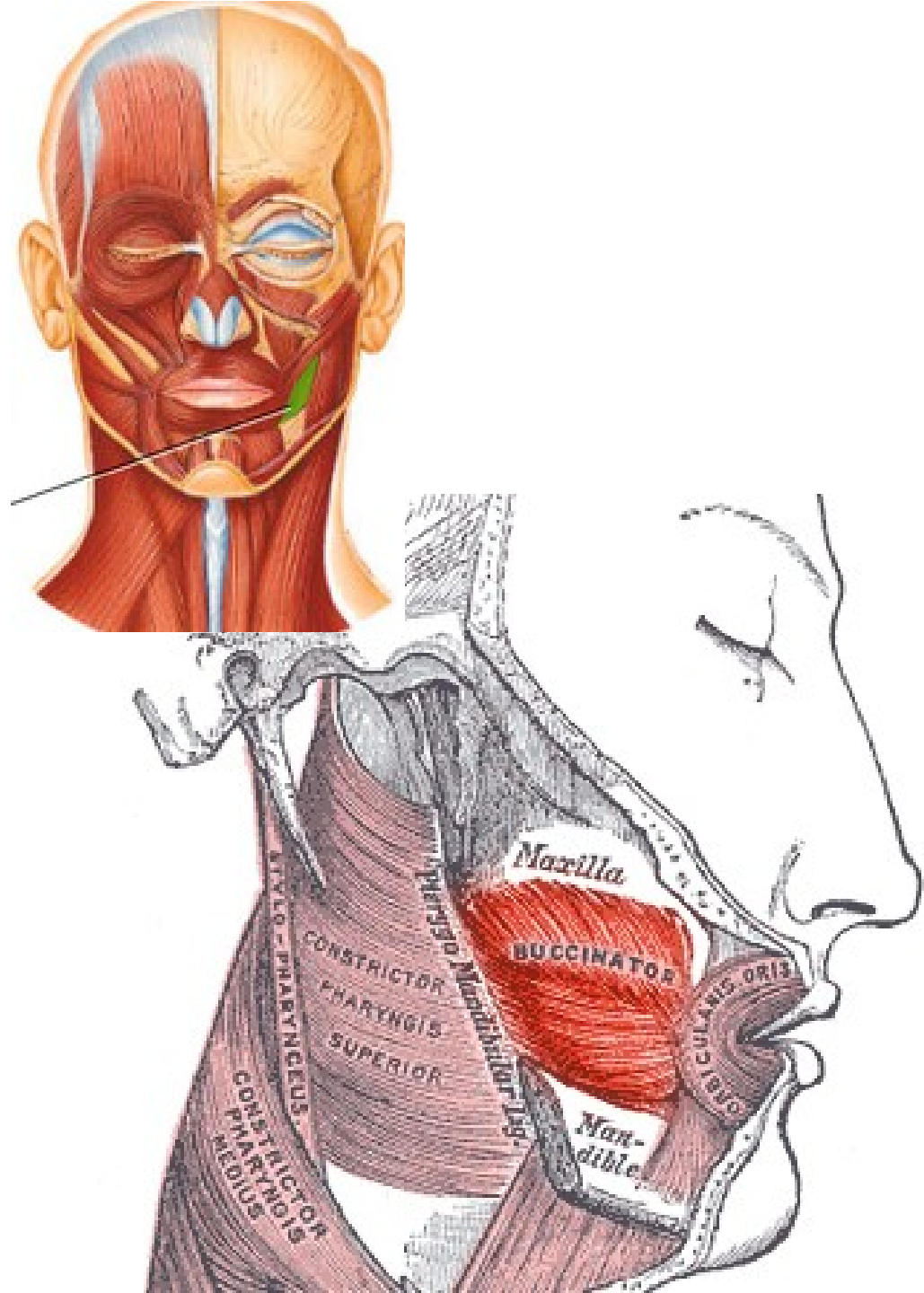


M. buccinator:

Začátek: alveolární výběžek maxily (u stoliček), od alveolárního výběžku mandibuly (u posledních stoliček)

Úpon: přechází do *m. orbicularis oris*

Funkce: podklad tváří, svým tonickým napětím přitlačuje tváře k zubům, při žvýkání vtlačuje potravu mezi stoličky, (sval „trubačský“)



M. levator anguli oris:

Začátek: *fossa canina maxillae*

Úpon: do svaloviny ústního koutku

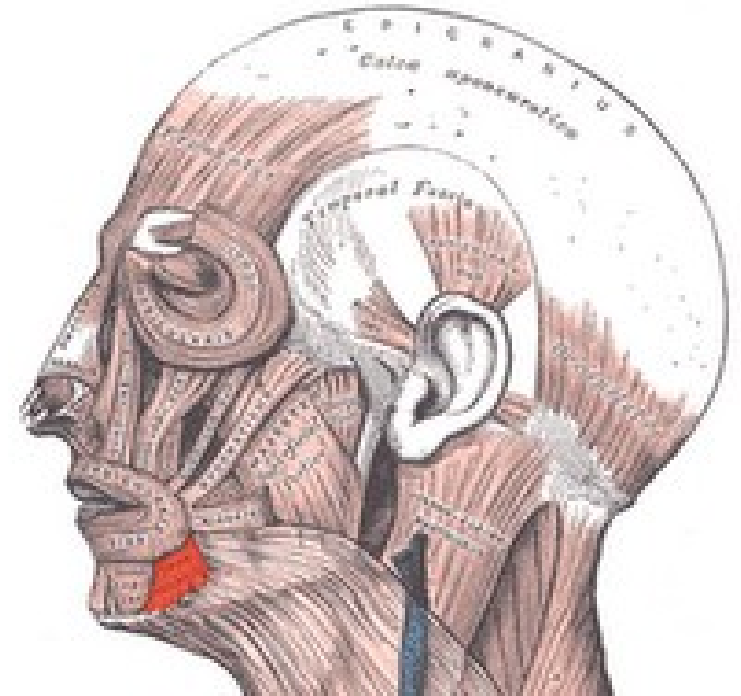
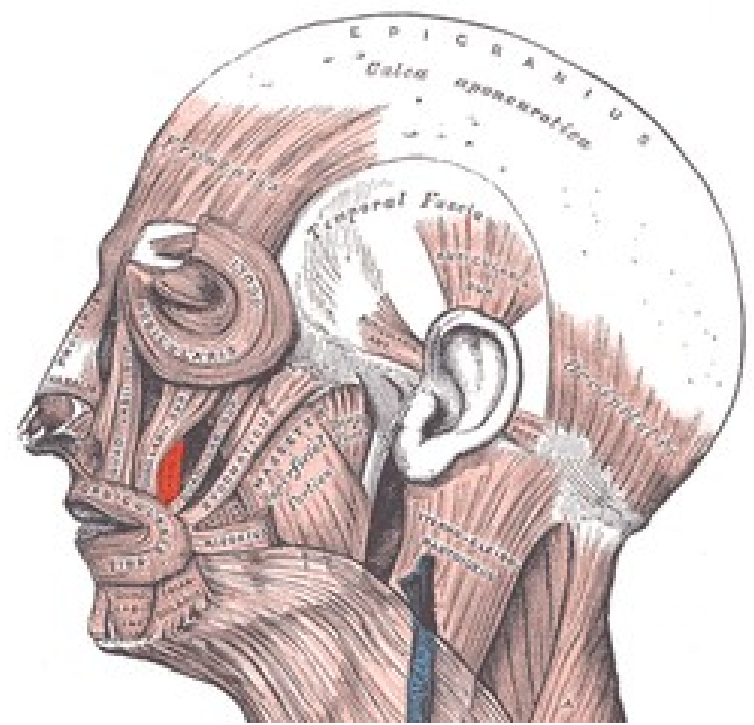
Funkce: vytahuje ústní koutek nahoru

M. depressor anguli oris:

Začátek: dolní okraj mandibuly pod *foramen mentale* .

Úpon: kůže ústního koutku

Funkce: táhne ústní koutek dolů

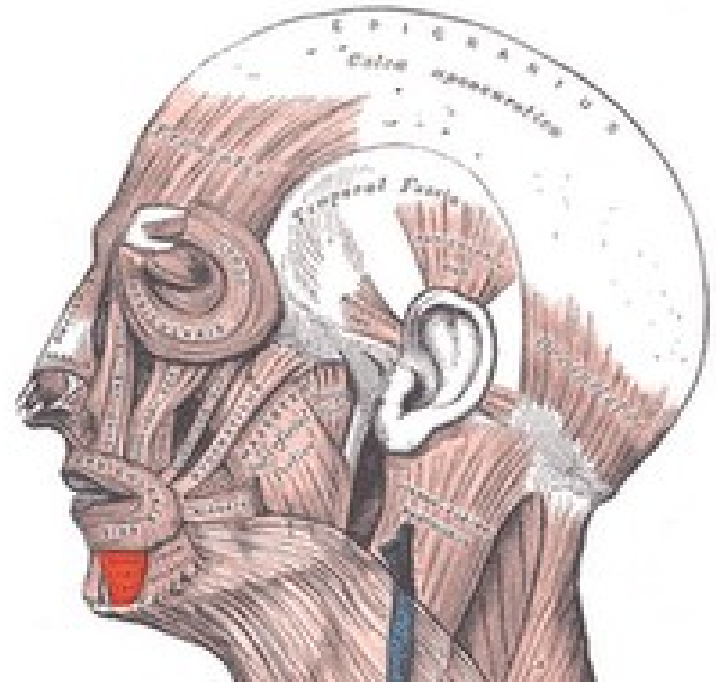


M. depressor labii inferioris:

Začátek: zevní strana mandibuly pod *m. depressor anguli oris*.

Úpon: kůže dolního rtu a brady

Funkce: dolní ret táhne dolů a laterálně

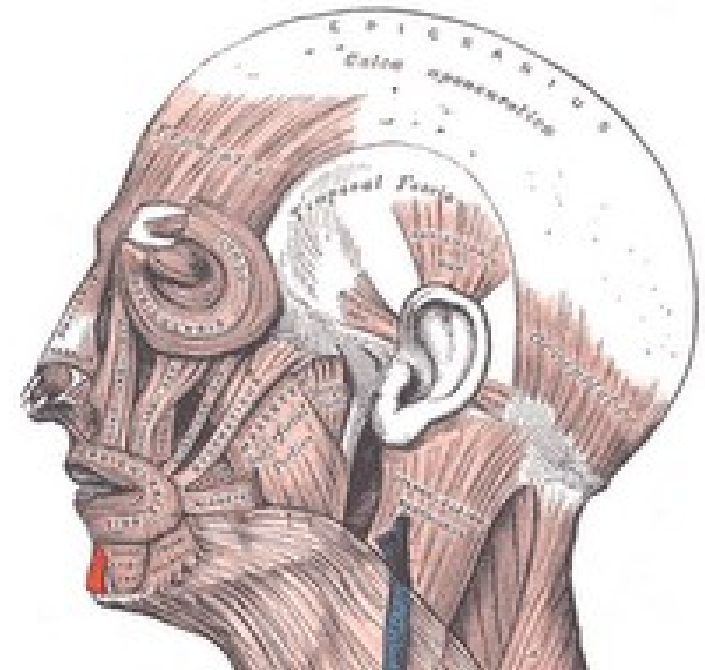


M. mentalis:

Začátek: *juga alveolaria* dolních řezáků.

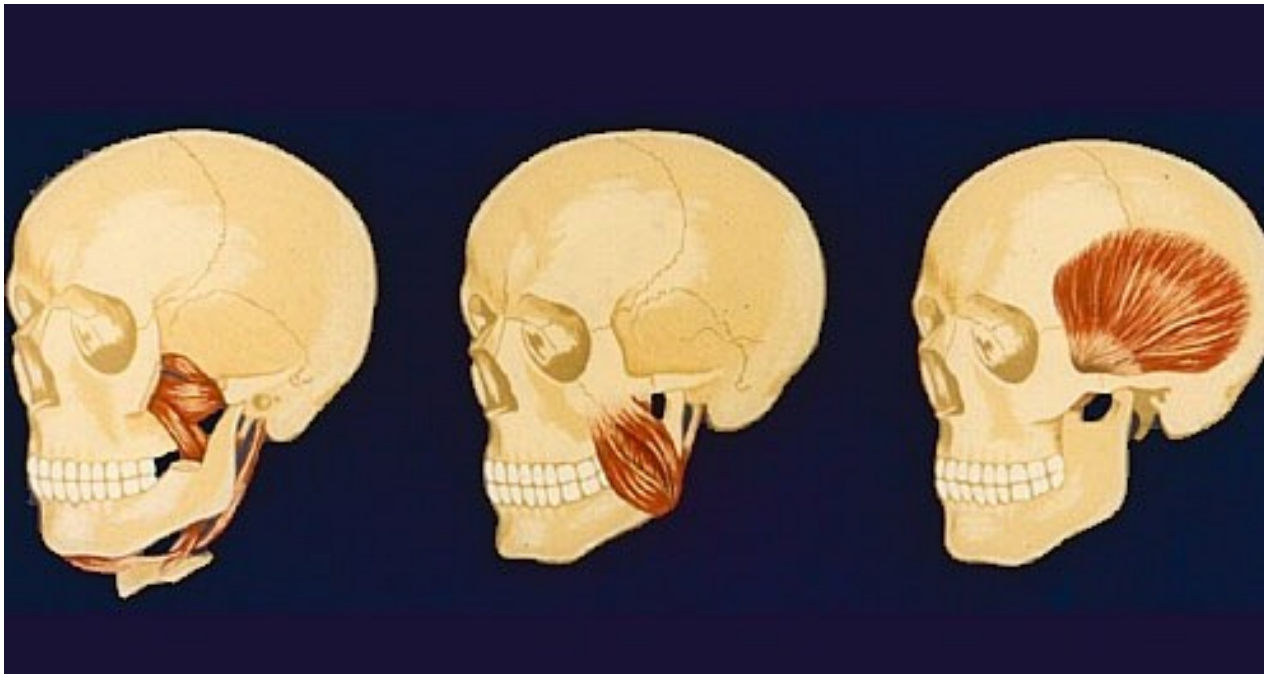
Úpon: kůže brady

Funkce: dolní ret táhne dopředu a nahoru



Žvýkácí svaly:

- po obou stranách čelistního kloubu, upínají se na mandibulu
- zajišťují jeho pohyb
- **inervace:** V. hlavového nervu – *n. trigeminus*

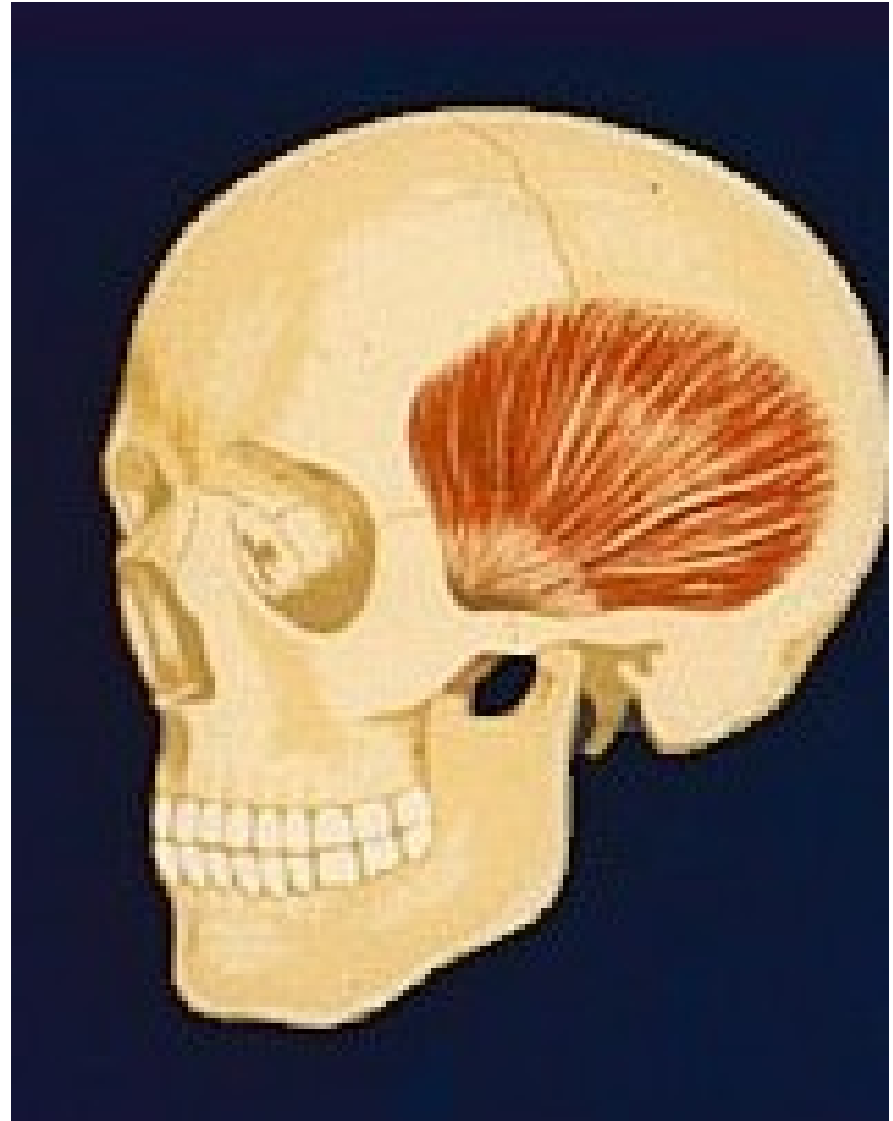


M. temporalis:

Začátek: *linea temporalis inferior*,
fossa temporalis,
fascia temporalis

Úpon: *processus coronoideus* a přední
okraj *ramus mandibulae*

Funkce: elevace dolní
čelisti



M. masseter:

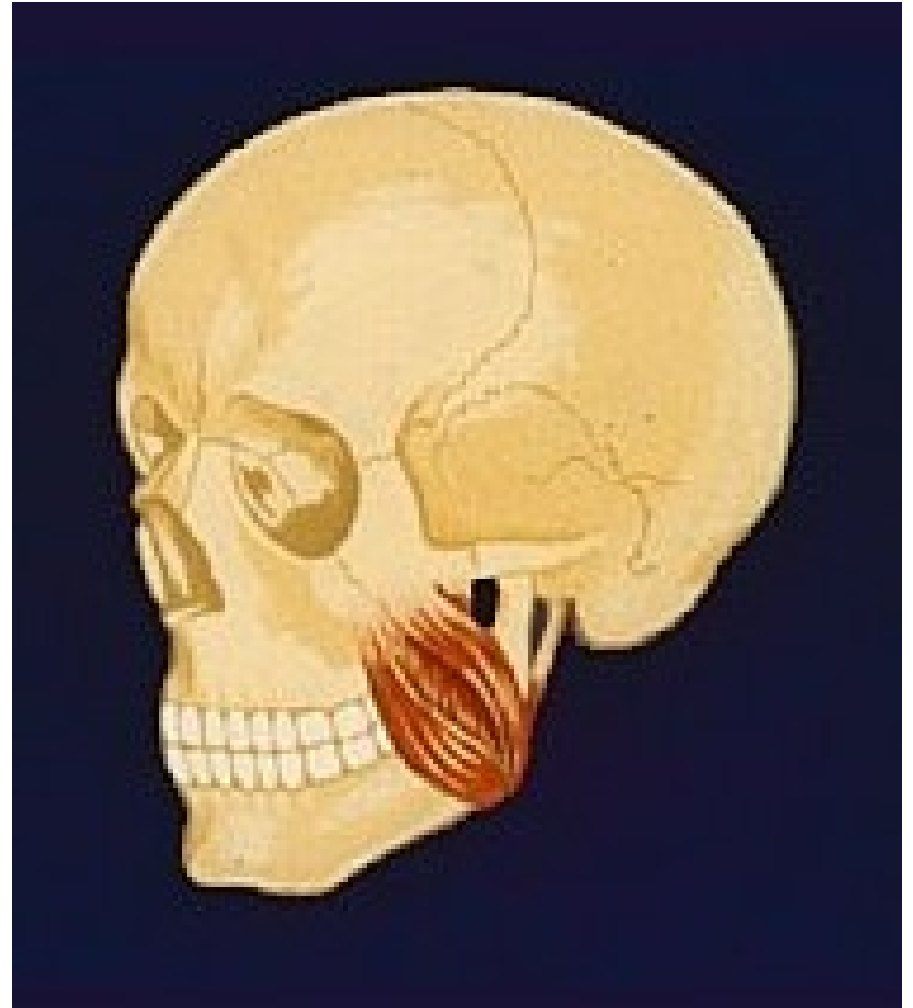
Začátek:

povrchová vrstva – *corpus ossis zygomatici*,

hluboká vrstva – vnitřní plocha *arcus zygomaticus*.

Úpon: *tuberositas masseterica* mandibuly

Funkce: elevace dolní čelisti



M. pterygoideus medialis: 3

Začátek: *fossa pterygoidea* a *tuber maxillae*

Úpon: *tuberositas pterygoidea* mandibuly

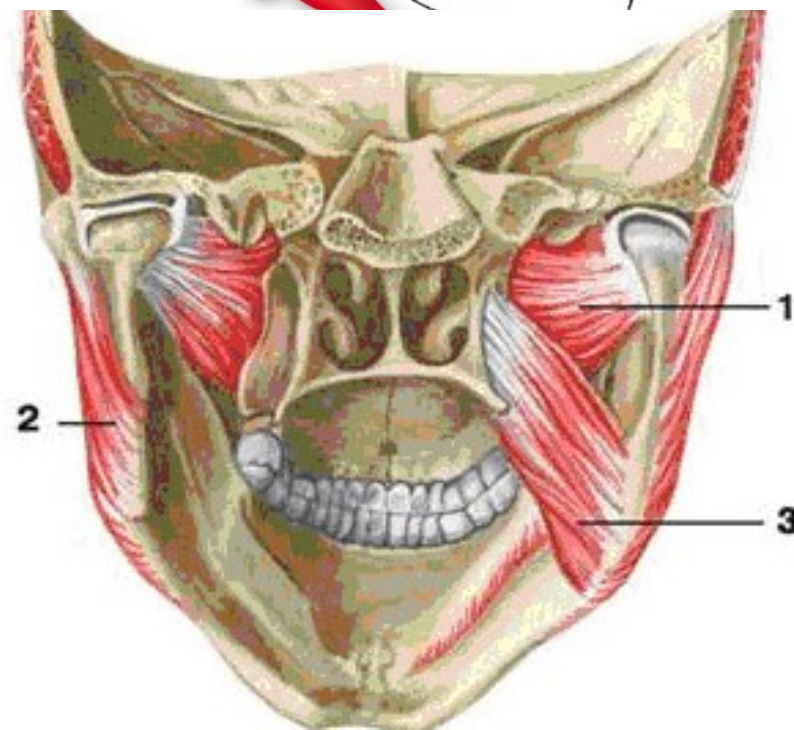
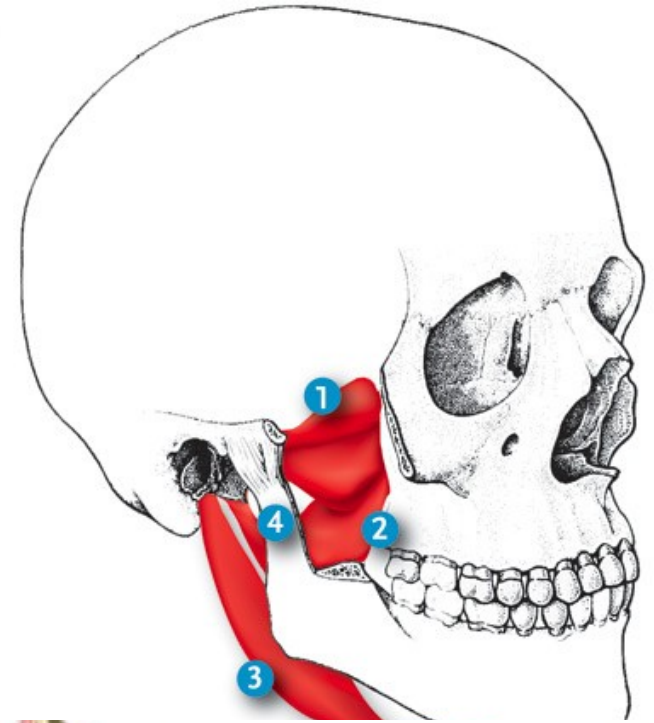
Funkce: elevace dolní čelisti a žvýkací pohyby

M. pterygoideus lateralis:1

Začátek: *alae majoris* klínové kosti a *lamina lateralis* křídlatých výběžků os sphenoidale

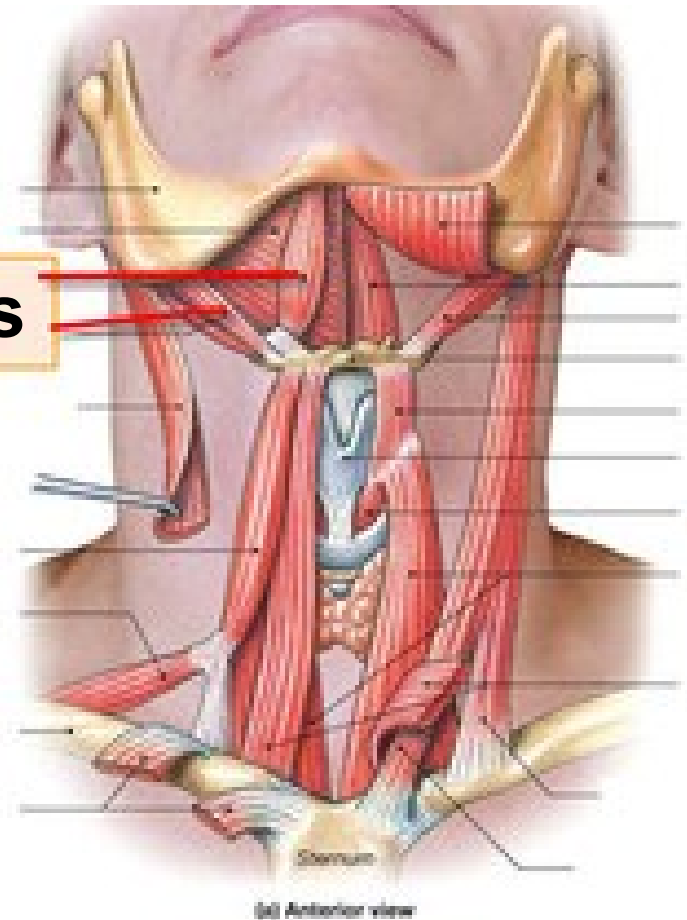
Úpon: *fovea pterygoidea* na krčku mandibuly a pouzdro kloubu

Funkce: účastní se složitějších žvýkacích pohybů



Svaly krku:

1. M. platysma
2. M. sternocleidomastoideus
3. Suprahyoidní svaly
4. Infrahyoidní svaly
5. Mm. scaleni
6. Mm. praevertebrales
7. Mm. intervertebrales



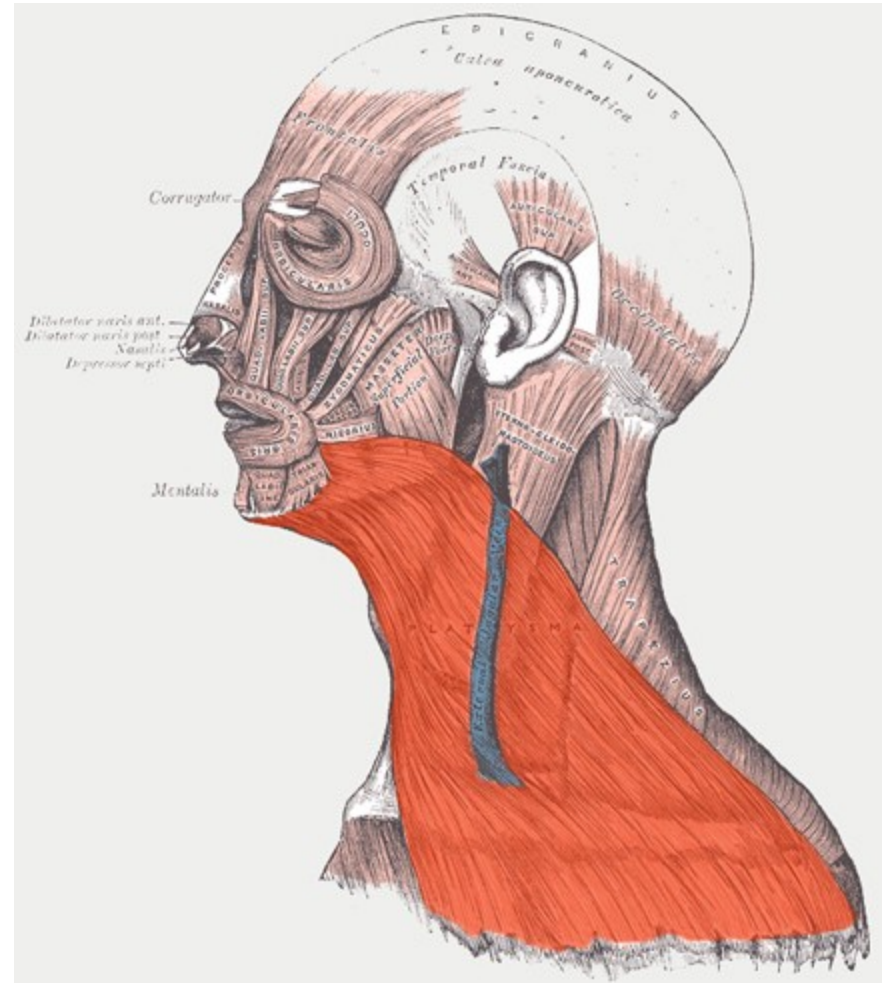
M. platysma:

Začátek: odstupuje od
hrudní a ramenní
fascie

Úpon: přechází do kůže
obličeje při bázi
mandibuly

Funkce: umožňuje
přizpůsobivost kůže při
pohybech hlavy a krku

Inervace: *n. facialis,*
plexus cervicalis



Suprahyoidní svaly:

M. digastricus:

Začátek:

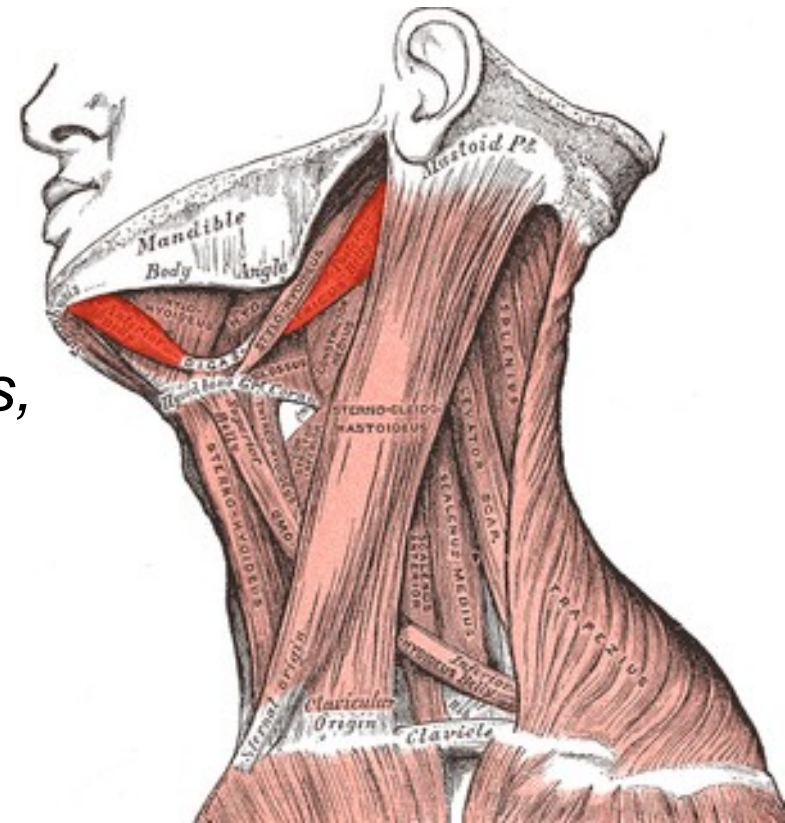
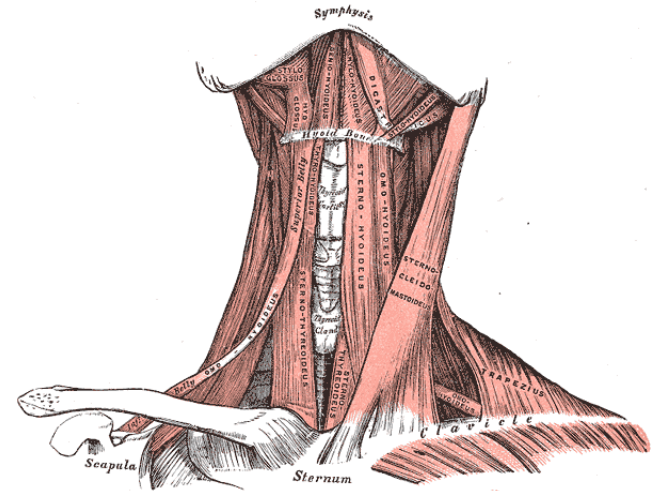
venter posterior - z *incisura mastoidea* spánkové kosti, sbíhá k jazylce a prochází rozštěpeným *m. stylohyoideus*

venter anterior - začíná ve *fossa digastrica* mandibule a sbíhá k jazylce

Úpon: vsunutá šlacha svalu (fixována vazivem ke *cornu minus* jazylky)

Inervace : *venter posterior* – *n. facialis*,
venter anterior – *n. trigeminus*

Funkce: při fixované jazylce mandibulární deprese, při fixované mandibule zdvižení jazylky



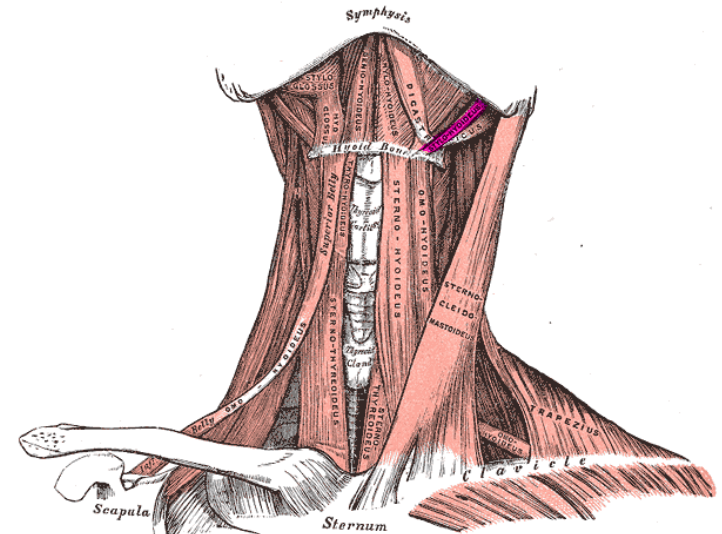
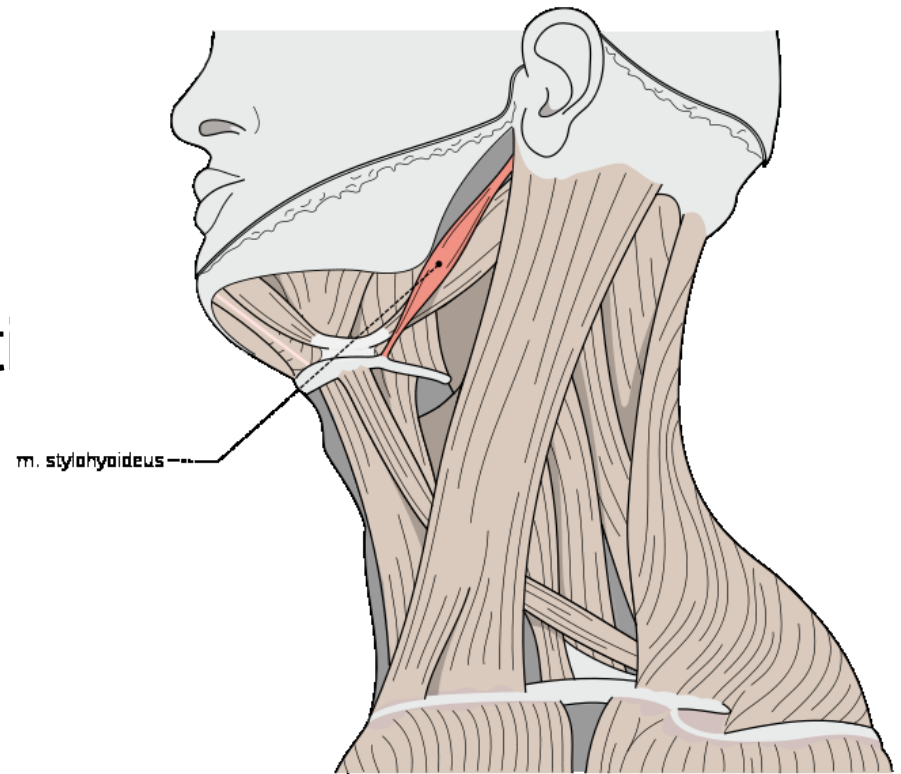
M. stylohyoideus:

Začátek: *processus styloideus* spánkové kost

Úpon: na těle jazyky v blízkosti *cornu minus*. Před úponem se štěpí, mezi ní probíhá *m. digastricus*

Inervace : *n. facialis*

Funkce: táhne jazyku dorzokraniálně



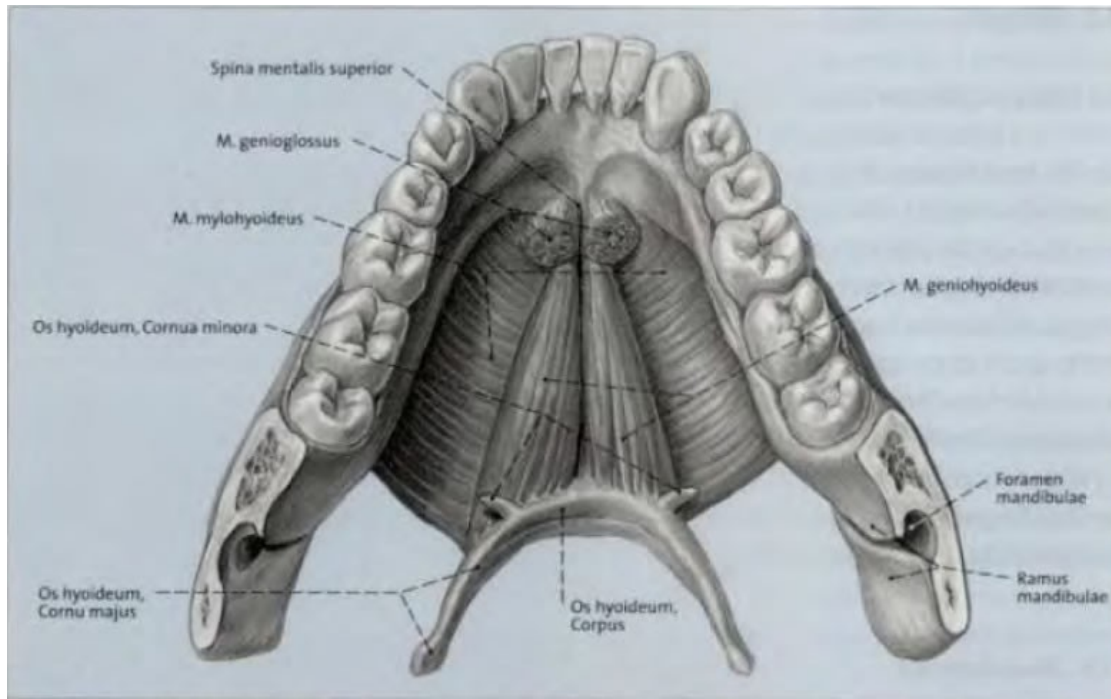
M. mylohyoideus:

Začátek: *linea mylohyoidea* mandibuly

Úpon: *corpus ossis hyoidei*

Inervace : *n. trigeminus*

Funkce: zvednutí jazyky při fixované mandibule,
deprese mandibuly při fixované jazyce



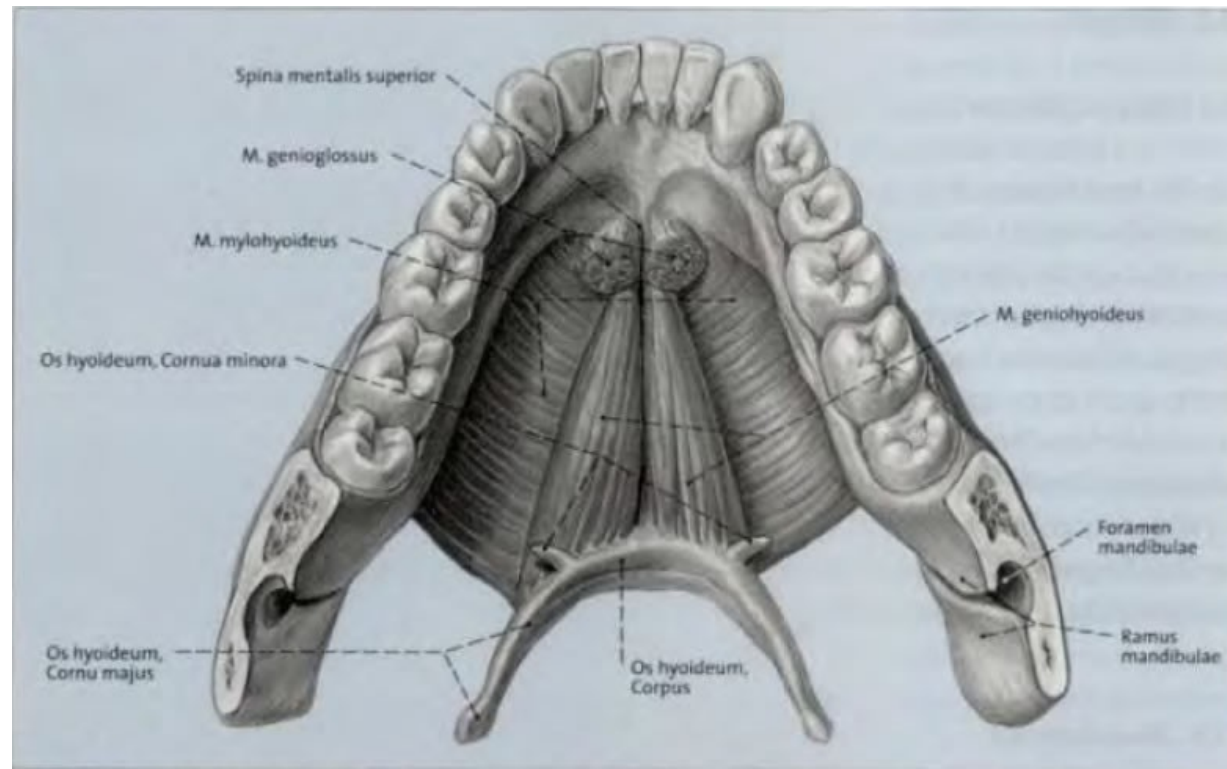
M. geniohyoideus:

Začátek: *spinae mentales* mandibuly, dutinová strana

Úpon: *corpus ossis hyoidei*

Inervace : *plexus cervicalis*

Funkce: táhne jazyku k mandibule, při fixované jazylce napomáhá depresi mandibuly



Infrahyoidní svaly:

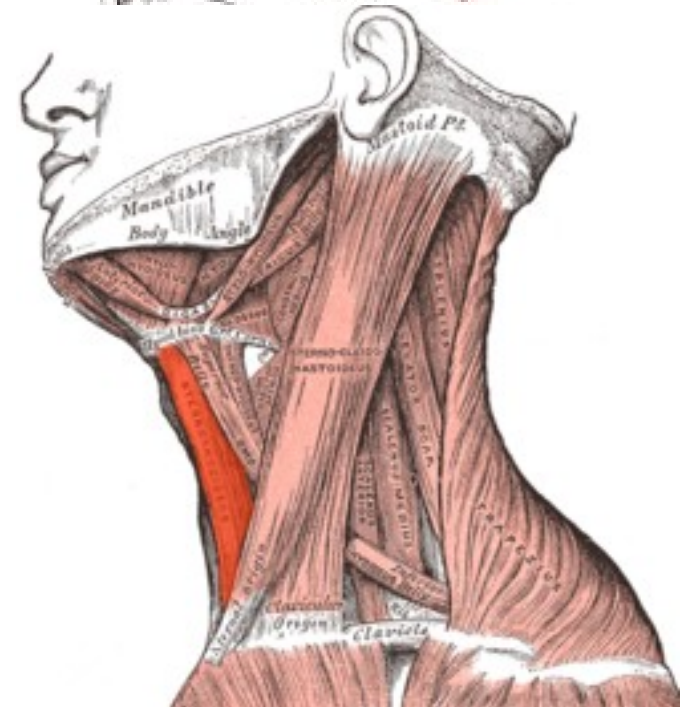
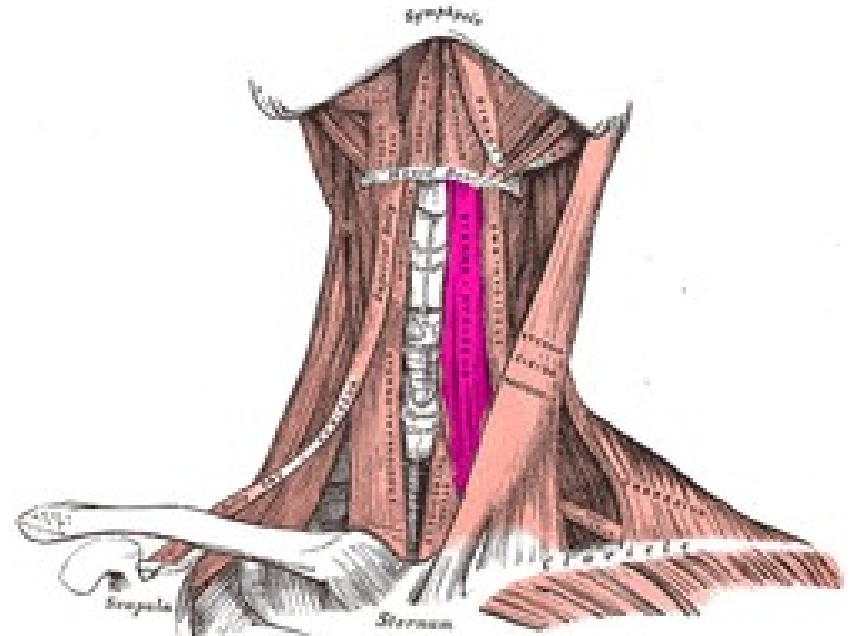
M. sternohyoideus:

Začátek: dorzální strana
manubrium sterni a přilehlá
část klíční kosti.

Úpon: *corpus ossis hyoidei*

Inervace : *plexus cervicalis*

Funkce: táhne jazykku kaudálně



Mm. scaleni:

1. *M. scalenus anterior:*

Začátek: příčné výběžky kaudálních krčních obratlů

Úpon: *tuberculum m. scaleni anterioris* na I. žebro

2. *M. scalenus medius:*

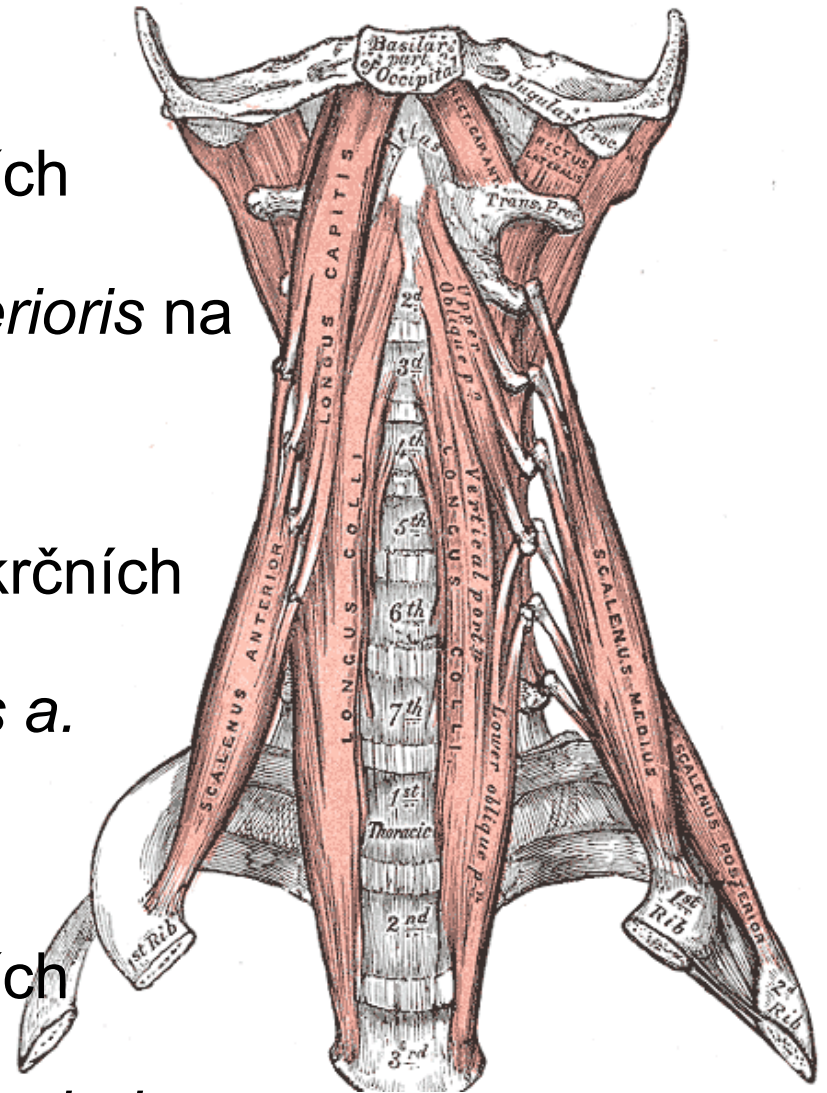
Začátek: příčné výběžky většiny krčních obratlů

Úpon: I. žebro dorzálně od *sulcus a. subclaviae*

3. *M. scalenus posterior*

Začátek: příčné výběžky kaudálních krčních obratlů

Úpon: *tuberositas m. scaleni posterioris* na II. žebro



Mm. praevertebrales:

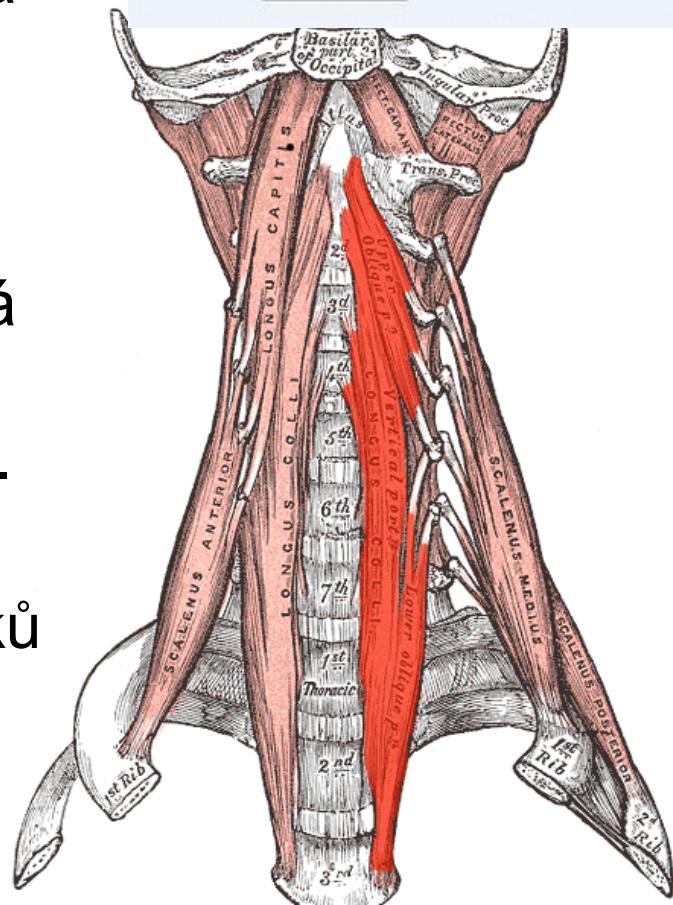
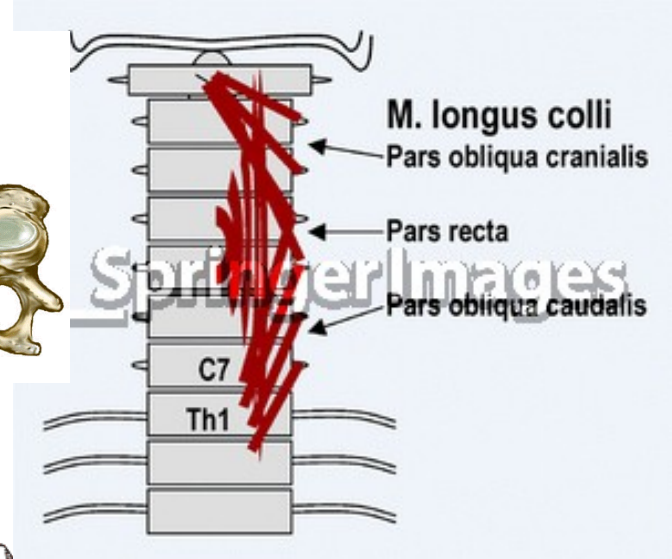
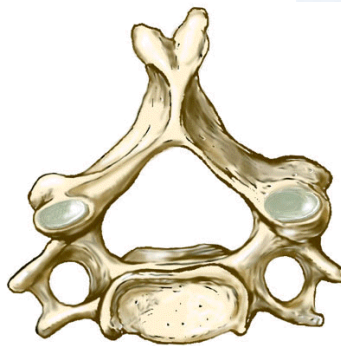
M. longus colli:

- tři neúplně izolovaných částí

Přímý oddíl: začíná na tělech kraniálních hrudních obratlů a upíná se na tělech několika kaudálních krčních obratlů

Dolní šikmý oddíl: začíná na tělech kraniálních hrudních obratlů a upíná se na *tubercula anteriora* příčných výběžků kaudálních krčních obratlů.

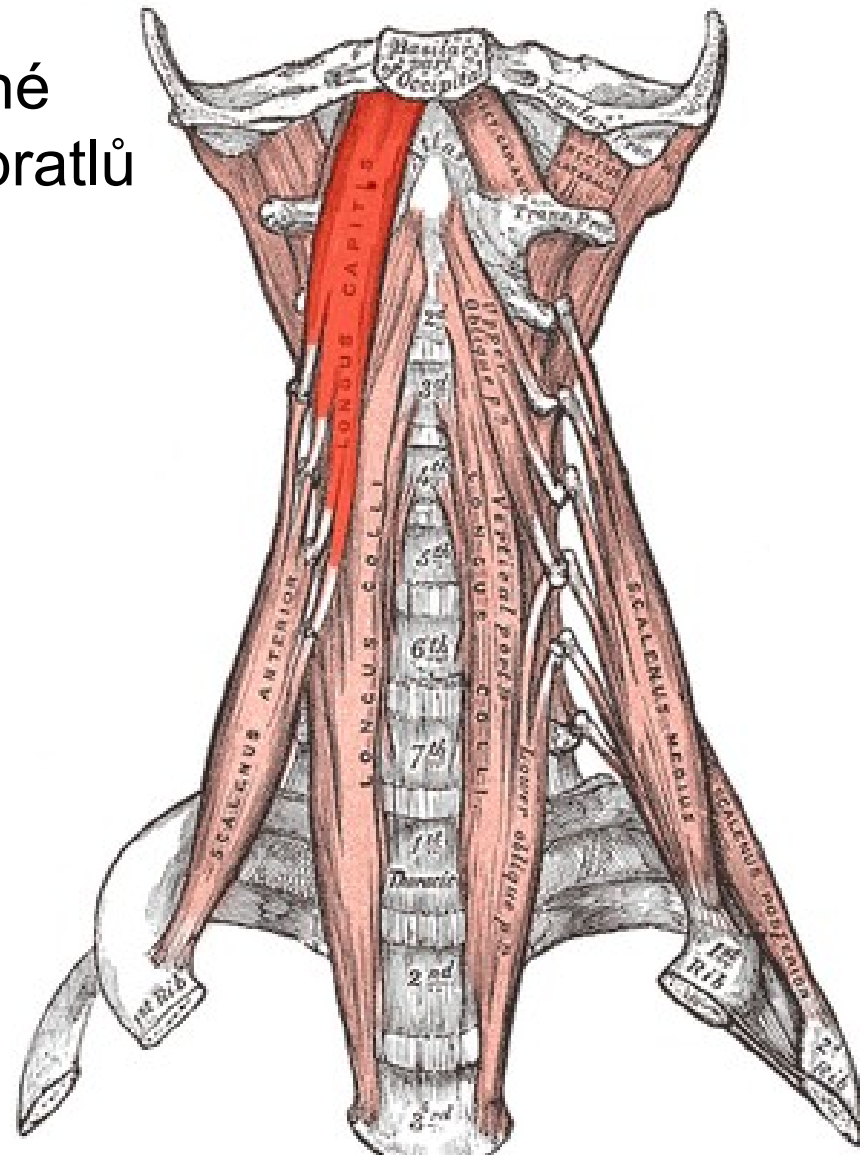
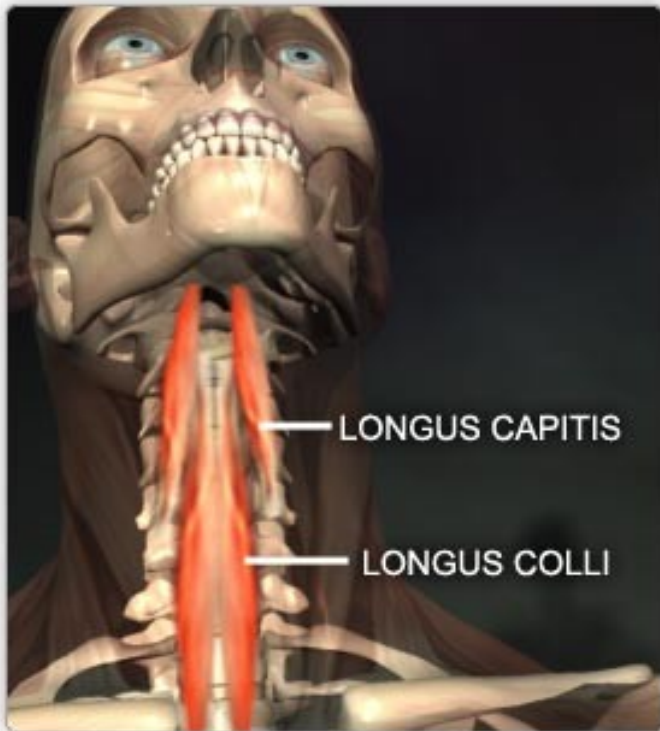
Horní šikmý oddíl: začíná na *tubercula anteriora* příčných výběžků prostředních krčních obratlů a inzeruje na *tuberculum anterius atlantis*.



M. longus capitis:

Začátek: tubercula anterius příčné výběžky kaudálních krčních obratlů

Úpon: *pars basilaris* týlní kosti dorzolaterálně od *tuberculum pharyngeum*



Mm. intervertebrales:

M. rectus capitis lateralis:

Začátek: *proc. transversus* atlasu

Úpon: *pars lateralis* týlní kosti

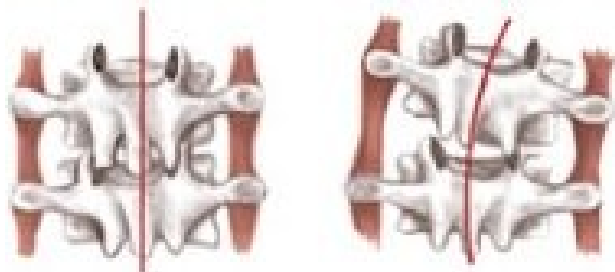
M. rectus capitis anterior:

Začátek: *proc. transversus* atlasu

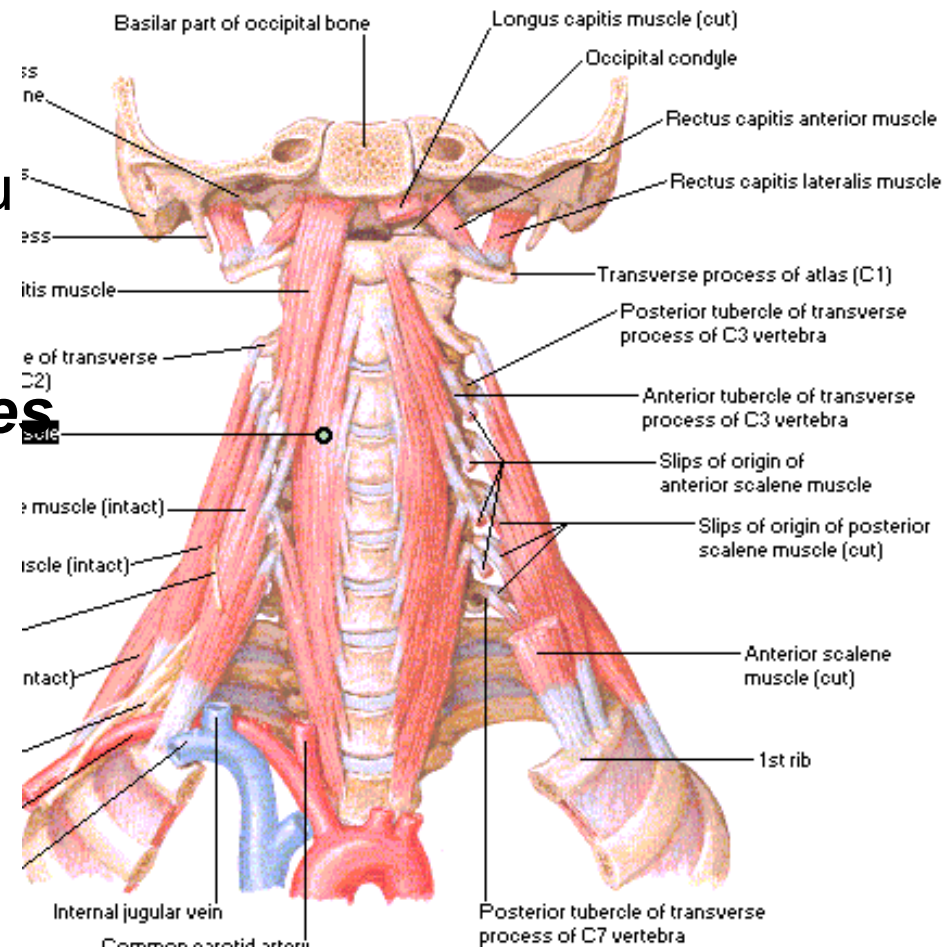
Úpon: *pars basilaris* týlní kosti

Mm. intertransversarii anteriores

cervicis: Šest párů svalů
rozepjatých mezi *proc.*
transversi krčních obratlů

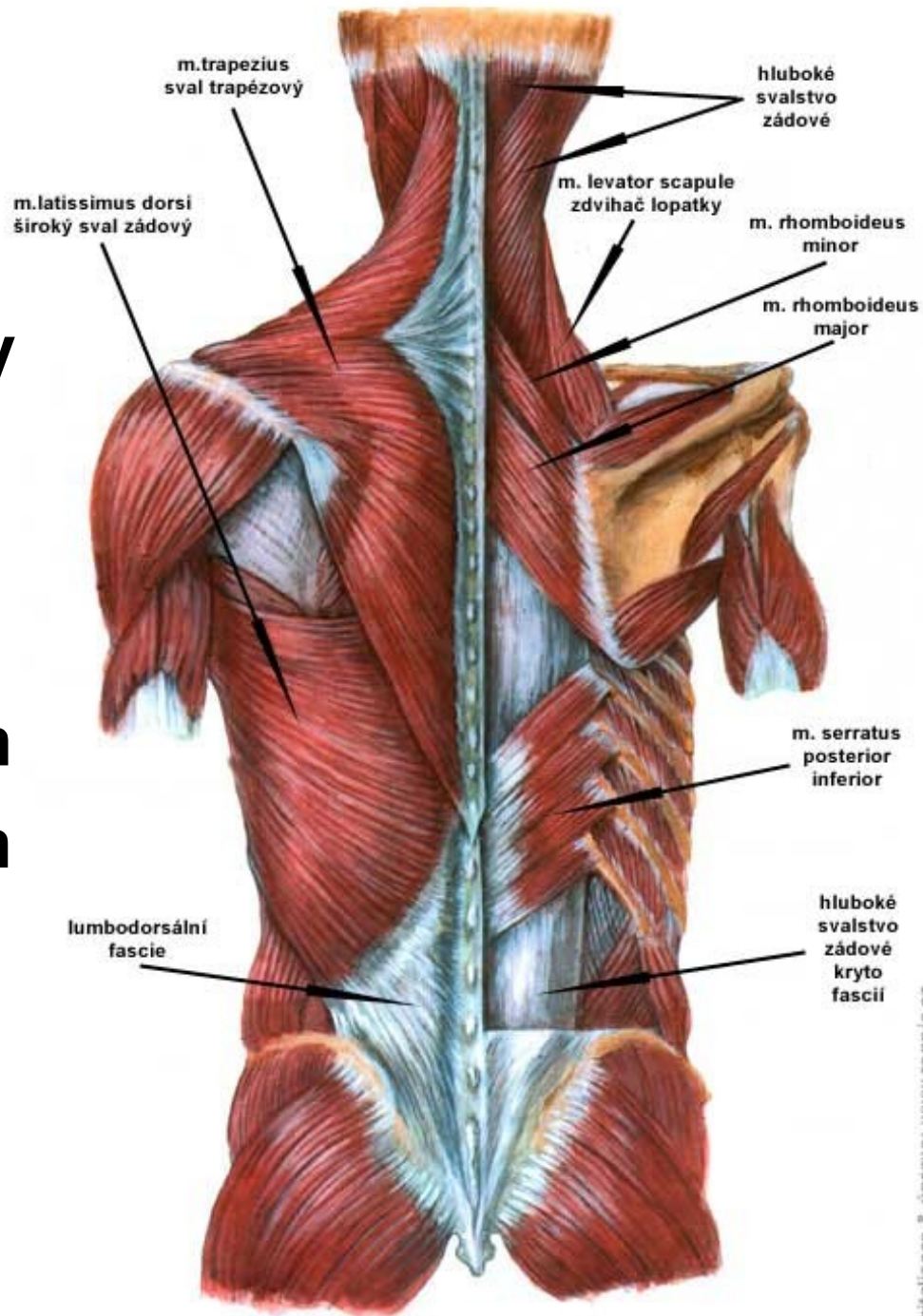


Scalene and Prevertebral Muscles



Zádové svaly:

1. Spinohumerální svaly
2. Spinokostální svaly
3. Spinotransverzální systém
4. Sakrospinální systém
5. Spinospinální systém
6. Transverzospinální systém
7. Krátké hřbetní svaly



1. Spinohumerální svaly:

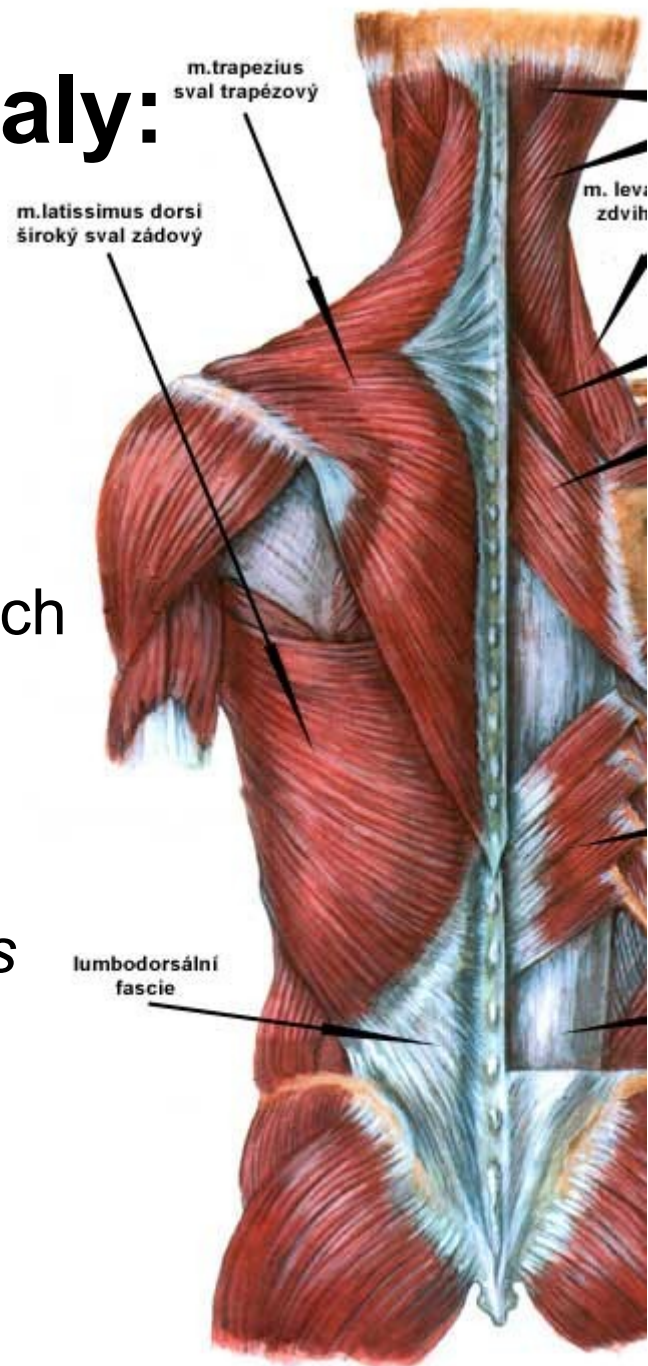
M. trapezius:

Začátek: *protuberantia occipitalis externa*, podél *lig. nuchae* a *processus spinosus C7* a *processus spinosi* všech hrudních obratlů.

Úpon: laterální část klíční kosti, *akromion* a *spina scapulae*

Inervace : *n. accessorius* a *plexus cervicalis*

Funkce: táhne rameno kranialně, lopatku kaudálně



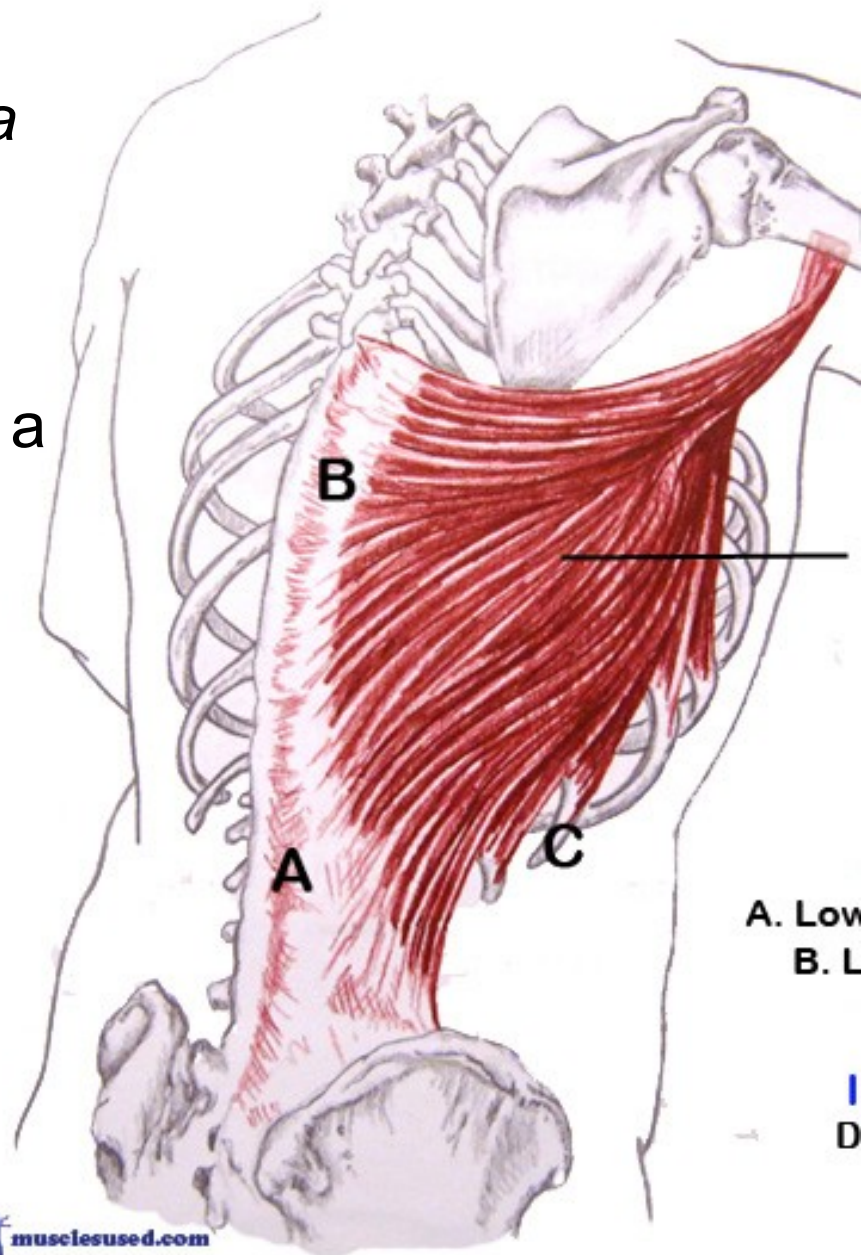
M. latissimus dorsi:

Začátek: prostřednictvím *fascia thoracolumbalis* od trnů kaudálních hrudních a všech bederních obratlů, od zadní části pánevní a křížové kosti a od 3 – 4 kaudálních žebíř.

Úpon: *crista tuberculi minoris* humeru.

Inervace : *plexus brachialis*

Funkce: připažení, zapažení, humerální pronace



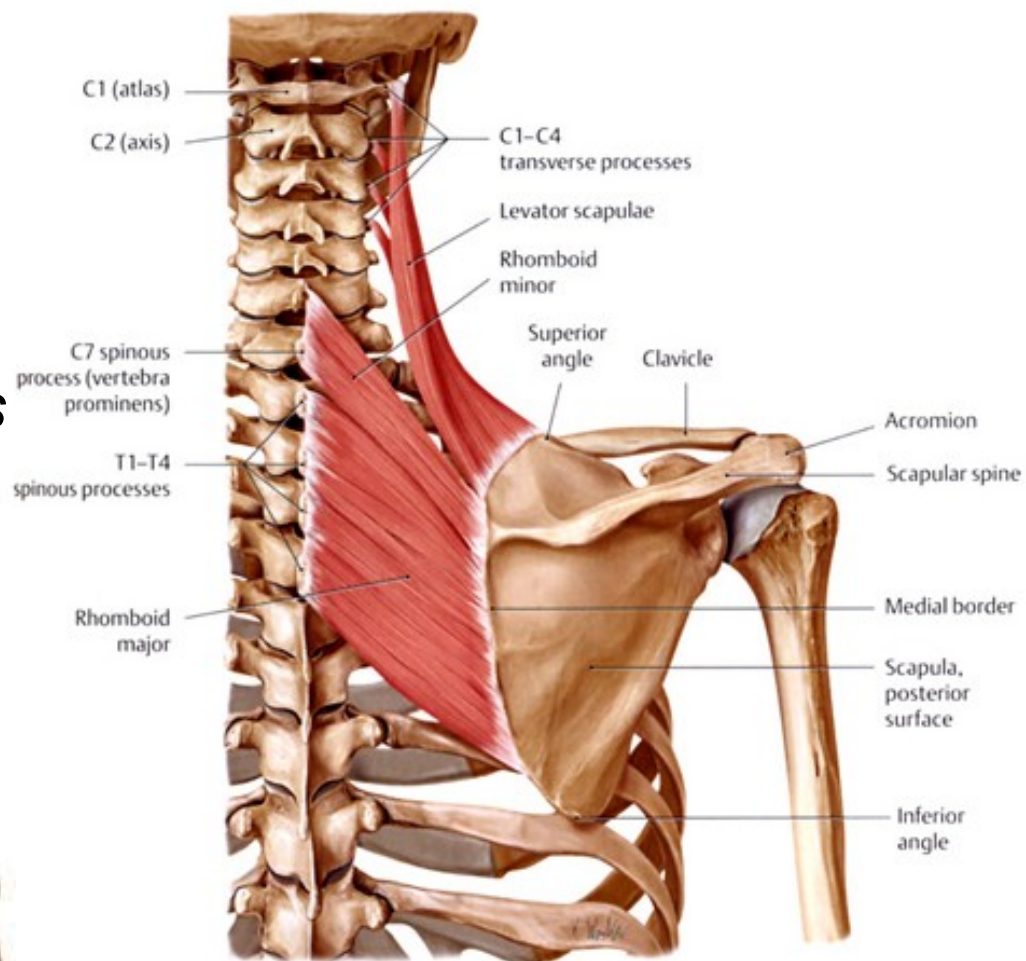
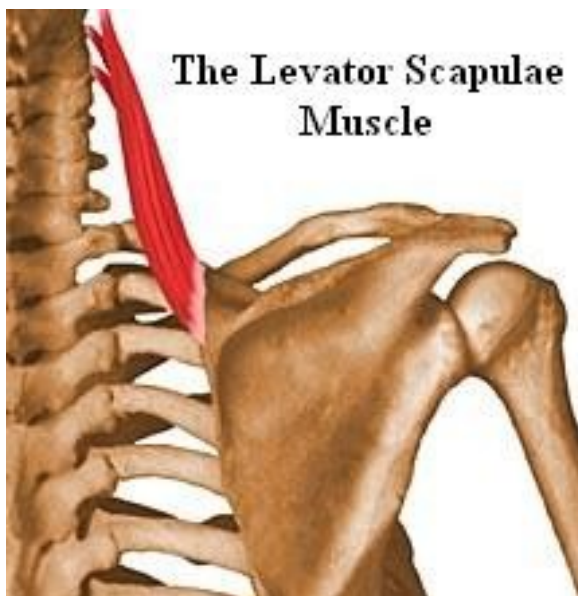
M. levator scapulae:

Začátek: *processus transversi C1 až C4*

Úpon: *angulus superior scapulae .*

Inervace : *plexus brachialis*

Funkce: zdvíhání lopatky



M. rhomboideus minor:

Začátek: *processus spinosi C 6 - 7*

Úpon: *margo medialis lopatky proti fossa supraspinata.*

Inervace : *plexus brachialis*

Funkce: posun lopatky mediokraniálním směrem

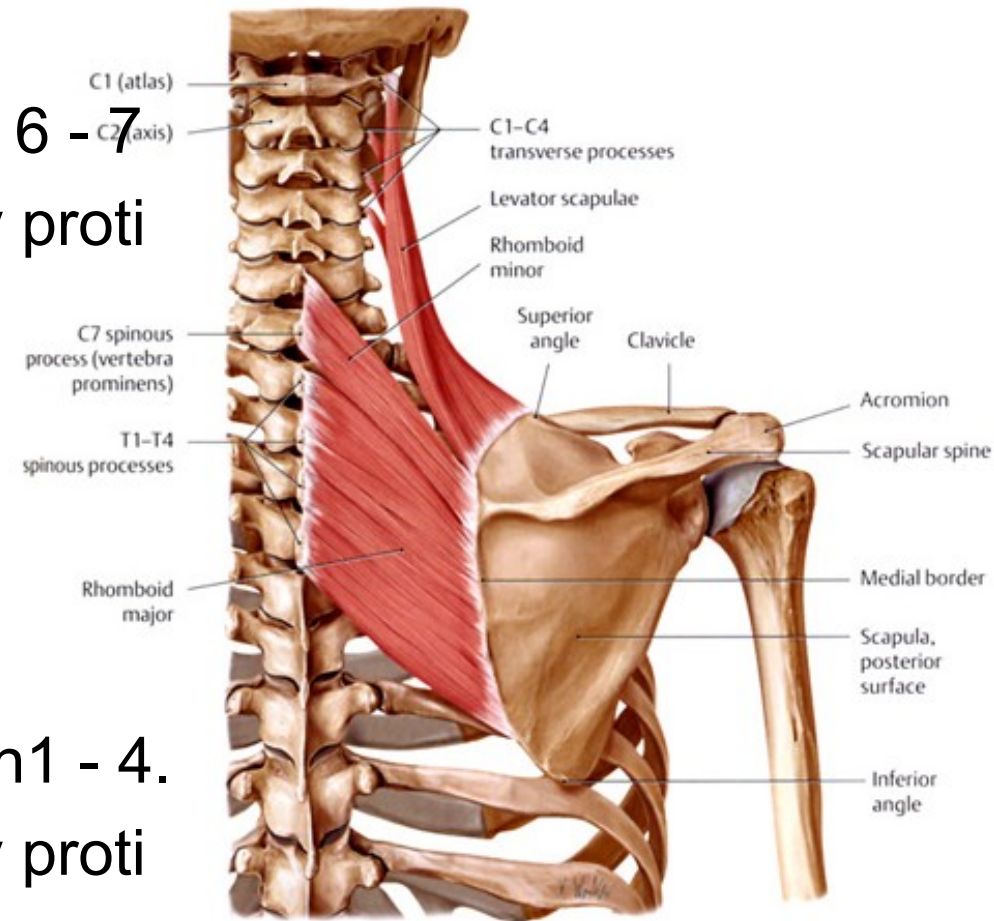
M. rhomboideus major:

Začátek: *processus spinosi Th1 - 4.*

Úpon: *margo medialis lopatky proti fossa infraspinata.*

Inervace : *plexus brachialis*

Funkce: posun lopatky mediokraniálním směrem



2. Spinokostální svaly:

M. serratus posterior superior:

Začátek: *proc. spinosi posledních krčních a prvních hrudních obratlů.*

Úpon: *2 - 5 žebro laterálně od anguli costarum*

Inervace : *nn. intercostales*

Funkce: *zdvedá žebra, pomoc při vdechu*

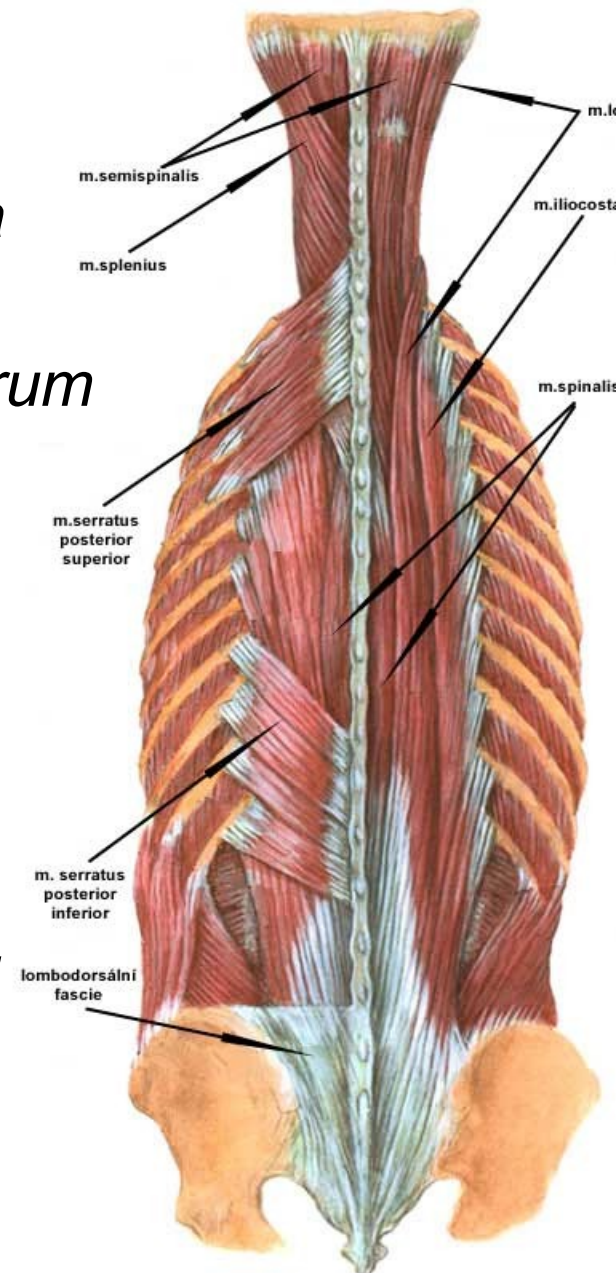
M. serratus posterior inferior:

Začátek: *proc. spinosi na rozhraní hrudní a bederní páteře*

Úpon: *4 kaudální žebra laterálně od angulu*

Inervace : *nn. intercostales*

Funkce: *fixace žeber při kontrakci bránice*



3. Spinotransverzální systém:

M. splenius capitis:

Začátek: *proc. spinosi* na rozhraní krční a hrudní páteře

Úpon: lat. část *linea nuchae superior* týlní kosti a *proc. mastoideus* spánkové kosti

Inervace : *rr. dorsales* míšních nervů

Funkce: extenze hlavy, úklon a otočení hlavy na stranu

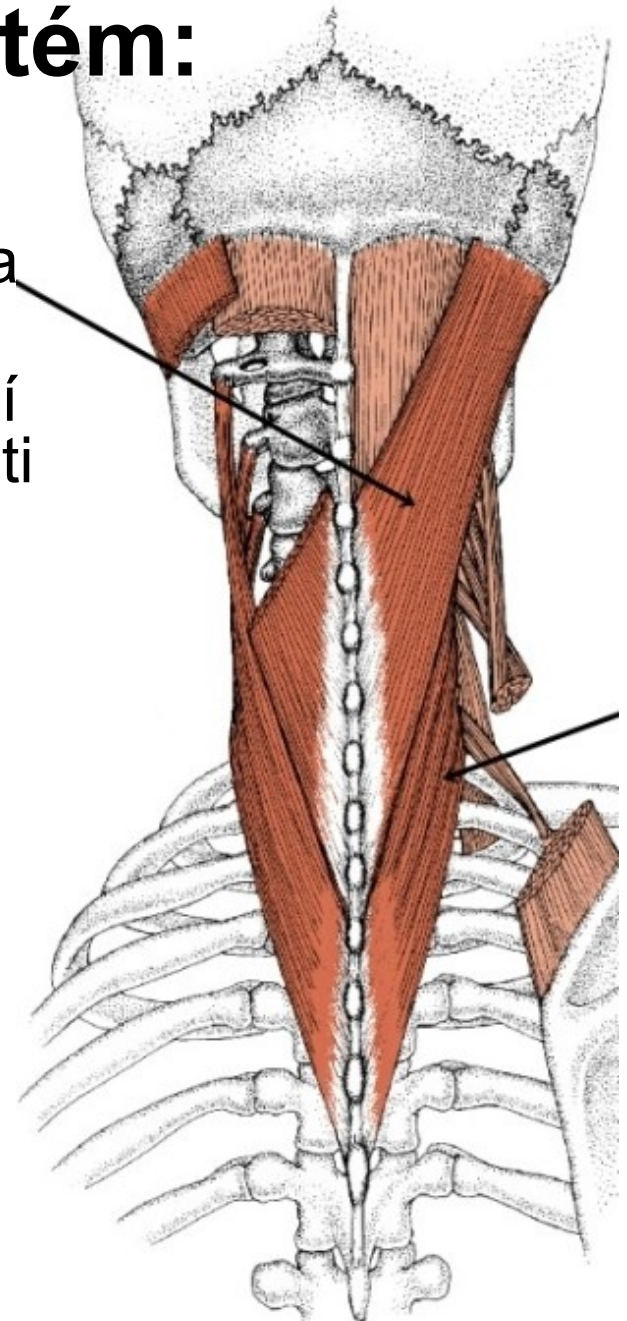
M. splenius cervicis:

Začátek: *proc. spinosi* horních hrud. obratlů

Úpon: *proc. transversi* atlasu a čepovce

Inervace : *rr. dorsales* míšních nervů

Funkce: extenze krku a hlavy, úklon, otočení hlavy



4. Sakrospinální systém:

M. erector spinae

Začátek: trnové výběžky bederních obratlů, dorzální strana křížové kosti, *crista iliaca* (aponeuróza)

dělí se na **tři části:**

- *m. longissimus dorsi et cervicis*
- *m. longissimus capitis*
- *m. iliocostalis*

Úpon:

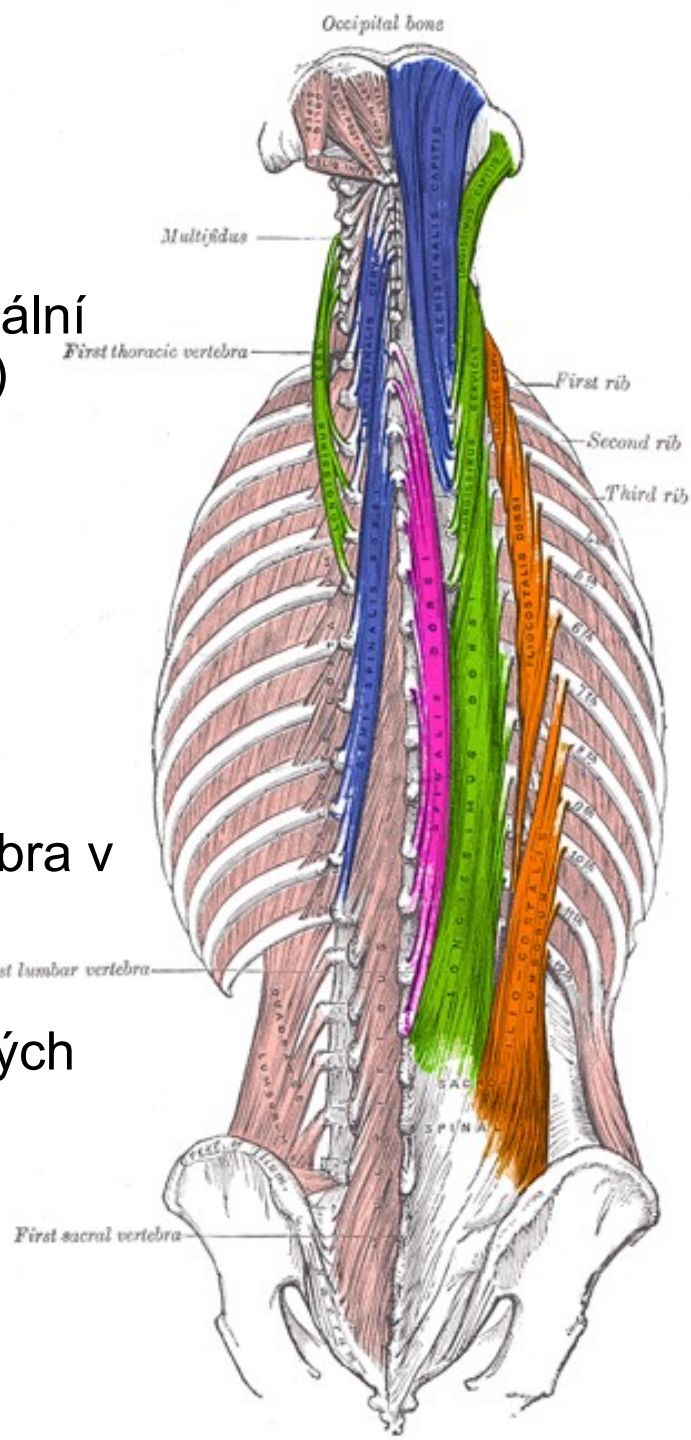
m. longissimus dorsi et cervicis - příčné výběžky bederních, hrudních a krčních obratlů a na žebra v sousedství *anguli costarum*

m. longissimus capitis – *processus mastoideus*

m. iliocostalis - na *anguli costarum* žeber a příčných výběžcích krčních obratlů.

Inervace : *rr. dorsales* míšních nervů.

Funkce: extenze páteře, úklon páteře na stranu kontrahovaného svalu, některé pohyby hlavy



5. Spinospinální systém:

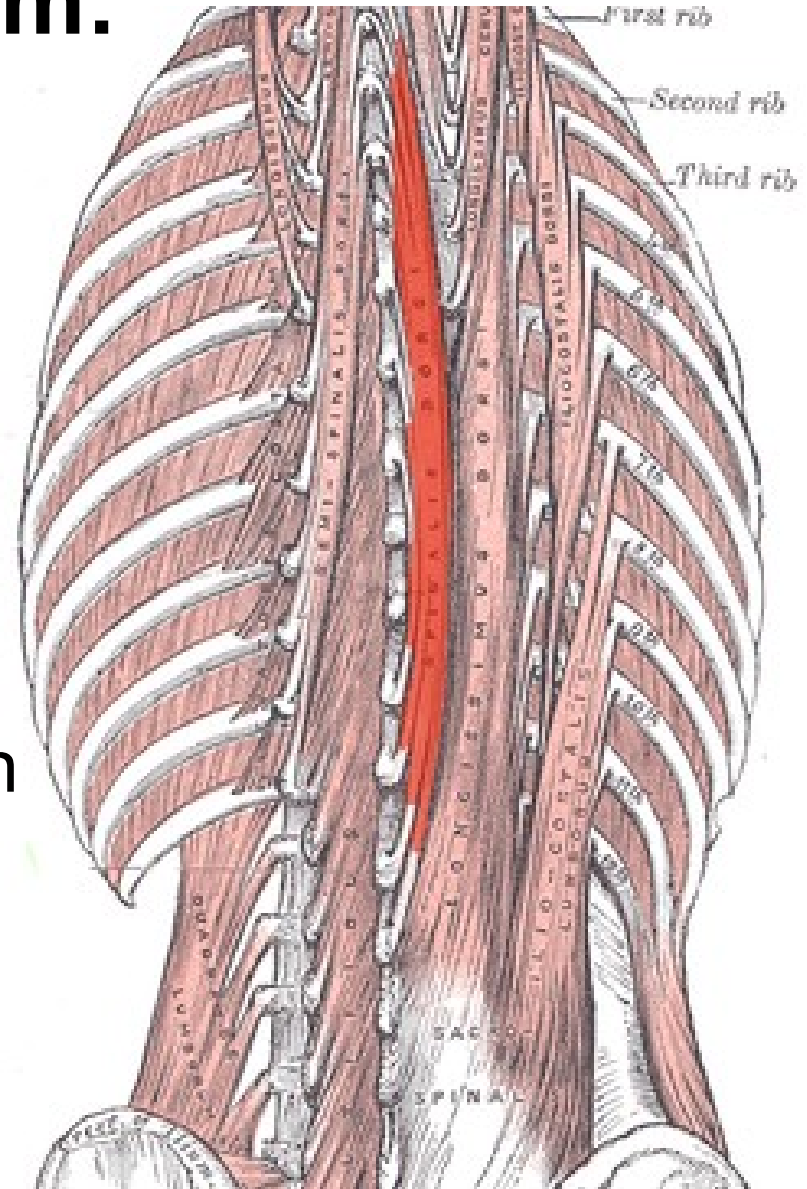
M. spinalis thoracis

Začátek: *processus spinosirozhraní* hrudní a bederní páteře

Úpon: *processus spinosikraniálních* hrudních obratlů

Inervace : *rr. dorsales* míšních nervů

Funkce: extenze páteře, lateroflexe páteře



6. Transverzospinální systém:

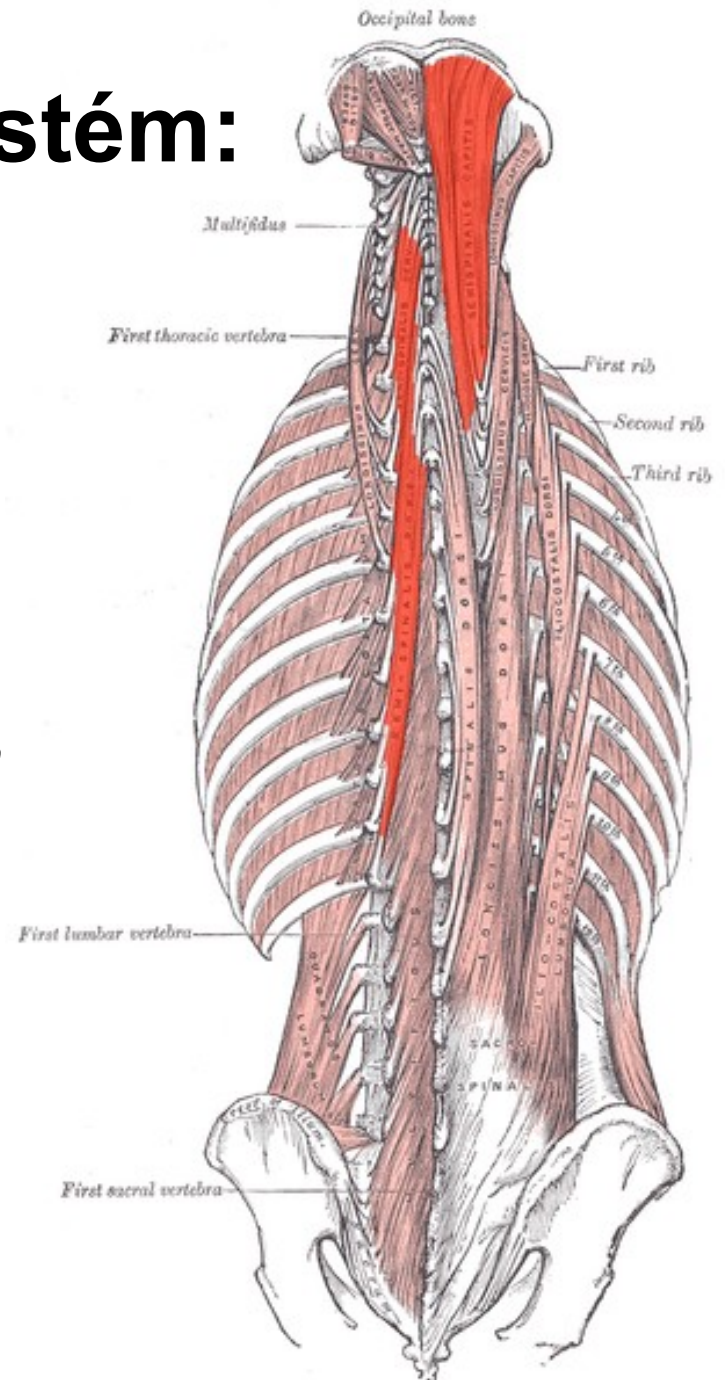
M. semispinalis :
(thoracis, cervicis, capitis)

Začátek: *proc. transversi*
hrudních a krčních obratlů

Úpon: *pros. spinosus* krčních a
horních hrudních obratlů, *linea*
nuchae (sup, inf.)

Inervace : *rr. dorsales* míšních
nervů

Funkce: extenze, rotace páteře,
extenze, rotace hlavy



Mm. multifidi:

- vyplňují **rýhu** mezi **příčnými a trnovými** výběžky po celé délce páteře od kosti křížové až po axis
- snopce směřují mediokraniálně přes 1 – 2 obratle.

Inervace : *rr. dorsales* míšních nervů

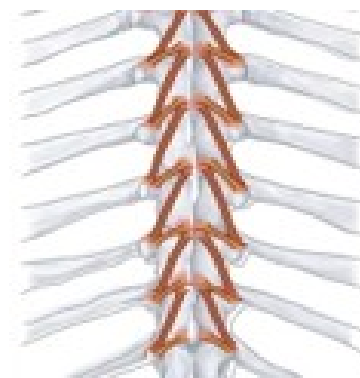
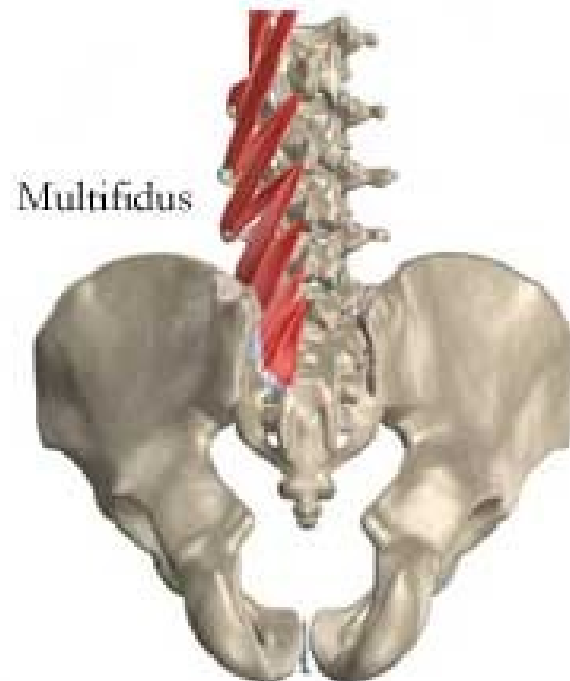
Funkce: extenze, rotace páteře

Mm. rotatores:

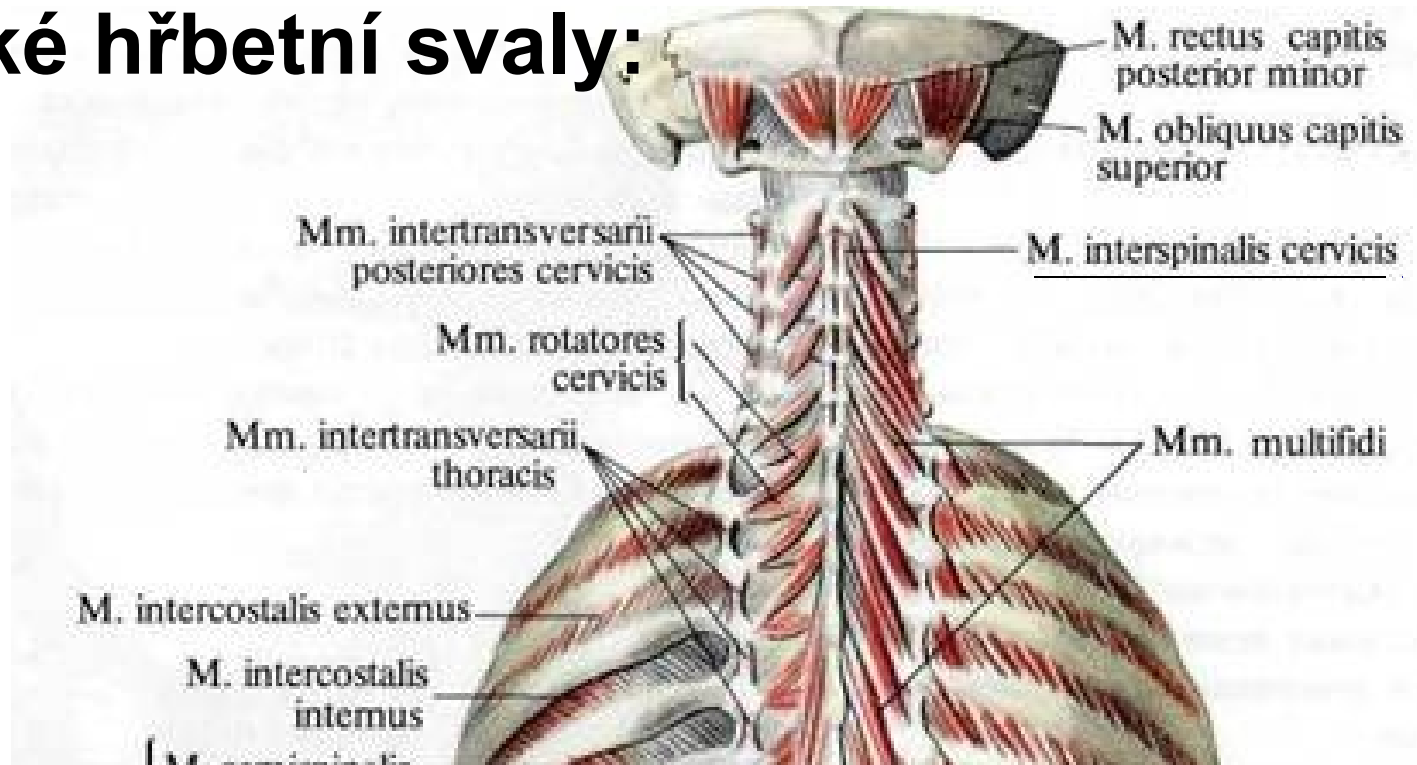
- jako krátké svaly od **příčných** výběžků **hrud.** na odstup nejbližšího trnového kraniálnějšiho obratle

Inervace : *rr. dorsales* míšních nervů

Funkce: extenze, rotace páteře



7. Krátké hřbetní svaly:



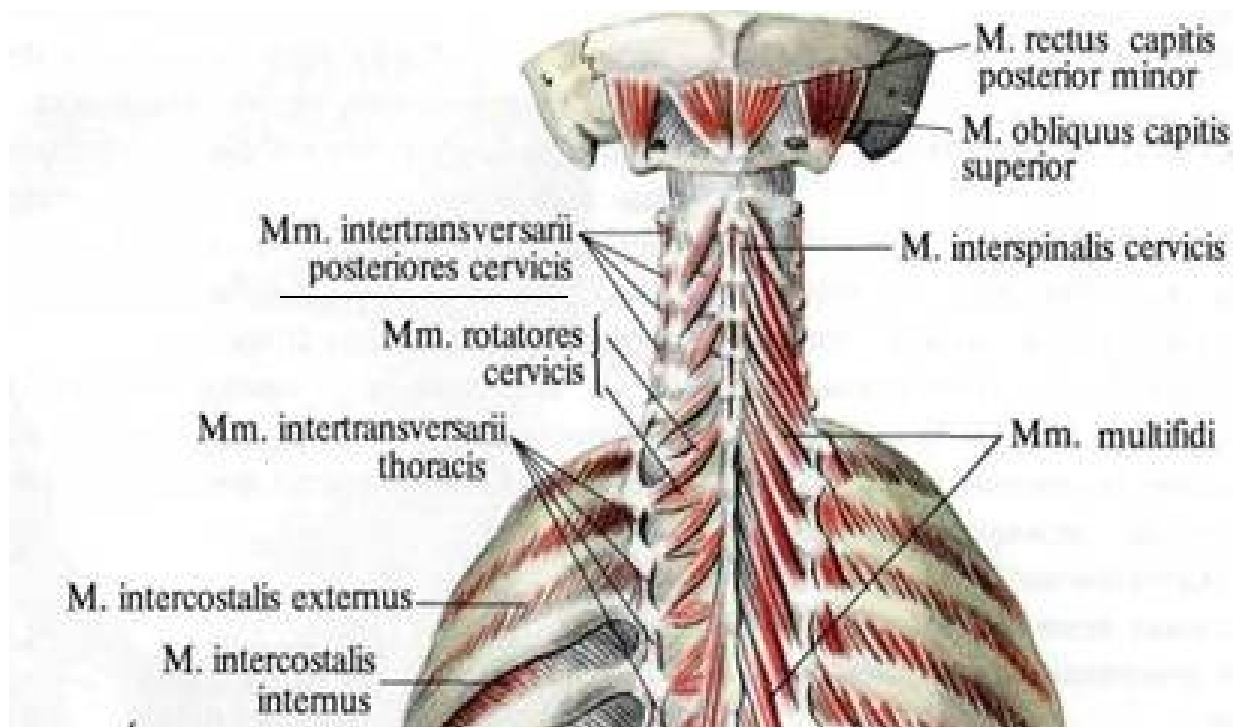
***Mm. interspinales cervicis:* 6 párů**

Začátek: *processus spinosi* krčních obratlů a Th1

Úpon: *processus spinosi* krčních obratlů

Inervace : *rr. dorsales* míšních nervů

Funkce: extenze krční páteře



Mm. intertransversarii posteriores cervicis: 7 párů

Začátek: příčné výběžky krčních obratlů a Th1.

Úpon: *processus transversus* kraniálnějšého krčního obratle

Inervace : *rr. dorsales* míšních nervů.

Funkce: lateroflexe krční páteře.

8. Hluboké šíjové svaly:

M. rectus capitis

posterior minor:

Začátek:

tuberculum posterius atlantis

Úpon:

mediální část *linea nuchae inferior*

Inervace : *r. dorsalis*

Funkce: extenze, lateroflexe hlavy

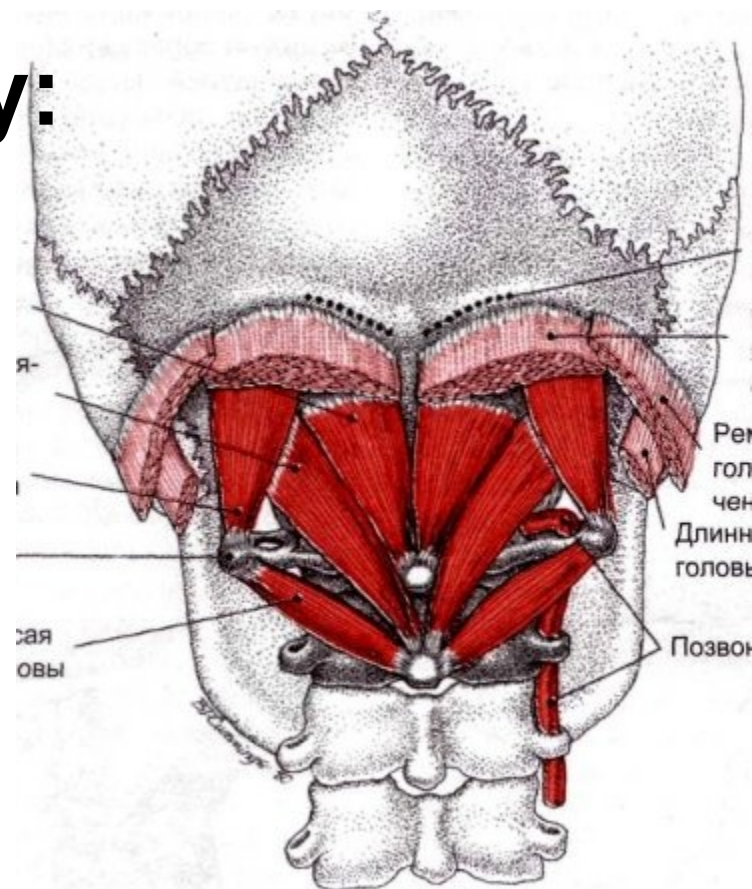
M. rectus capitis posterior major:

Začátek: *processus spinosus axis*

Úpon: prostřední část *linea nuchae inferior*

Inervace : *r. dorsalis*

Funkce: extenze, lateroflexe, rotace hlavy



M. obliquus capitis superior:

Začátek:

proc. transversarius atlantis

Úpon:

lat. část *linea nuchae inferior*

Inervace : *r. dorsalis*

Funkce: extenze a lateroflexe hlavy

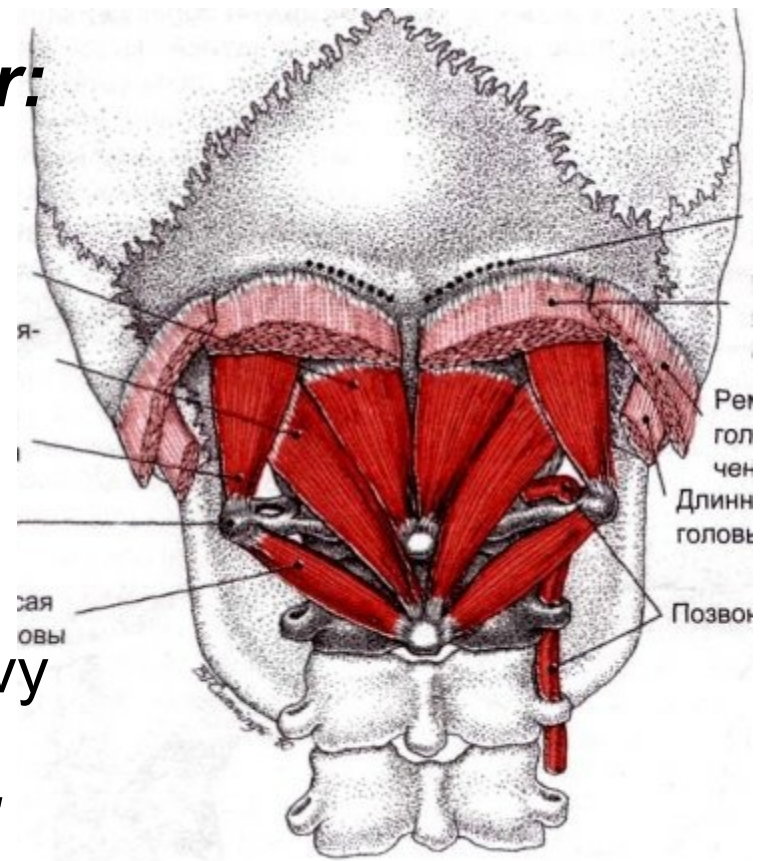
M. obliquus capitis inferior:

Začátek: *processus spinosus axis*

Úpon: *proc. transversarius atlantis*

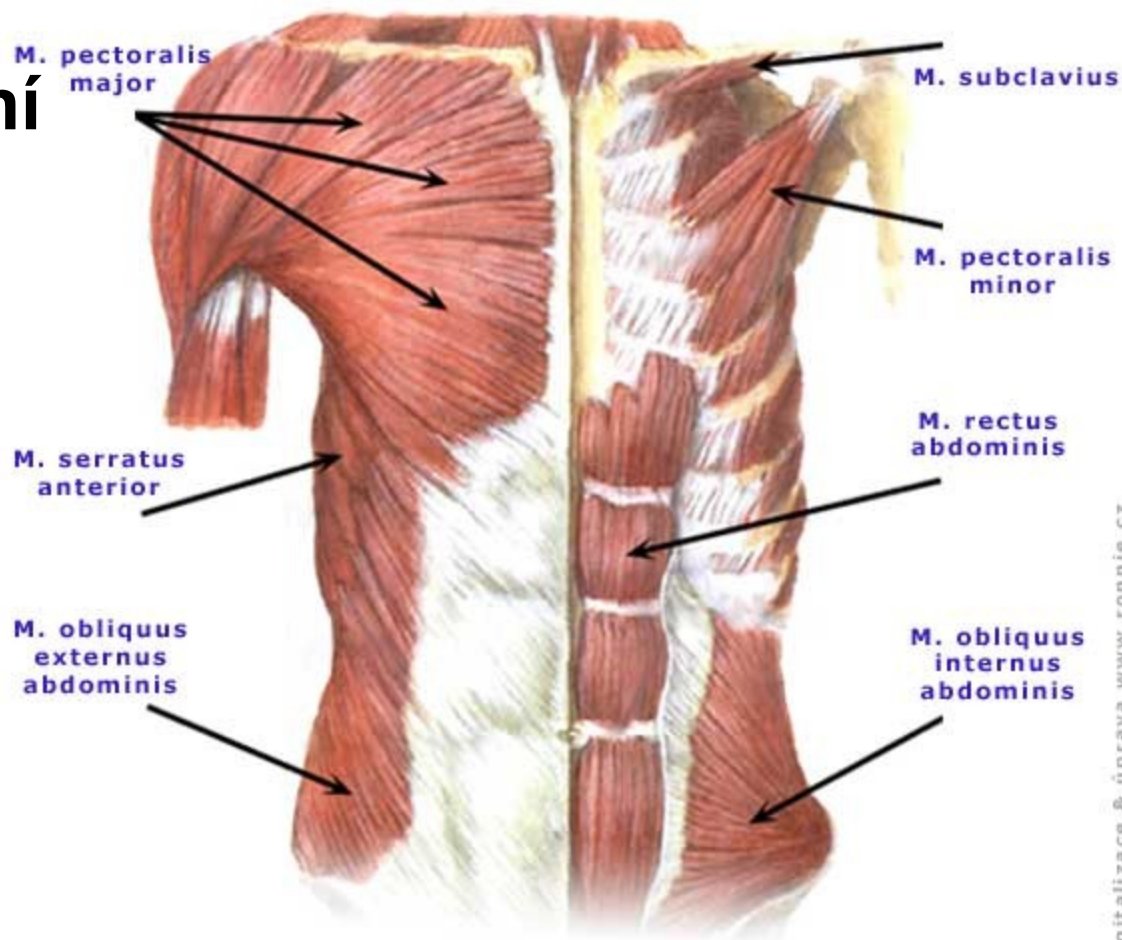
Inervace : *r. dorsalis*

Funkce: otáčení hlavy



Hrudní svaly: (*mm . thoracis*)

1. thorakohumerální svaly
2. vlastní svaly hrudní
3. bránici



1. Thorakohumerální svaly:

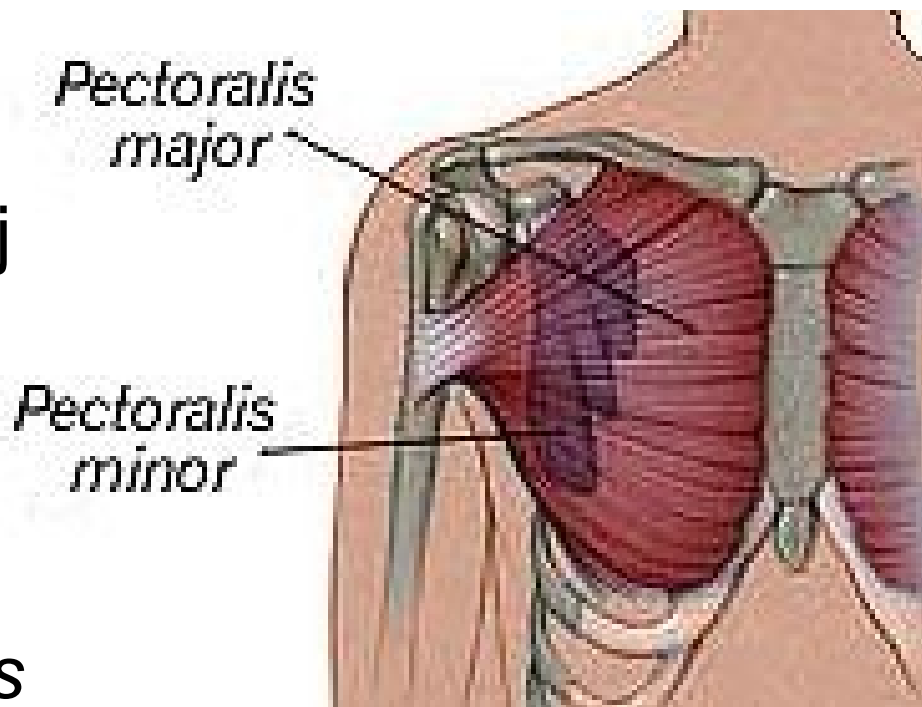
M. pectoralis major:

Začátek: mediální část klíční kosti, laterální okraj sternu a přilehlých částí žebere

Úpon: *crista tuberculi majoris* na humeru

Inervace : *plexus brachialis*

Funkce: připažení, předpažení, humerální pronace, pomocný dýchací sval



M. pectoralis minor:

Začátek: 3.– 5. žebro

Úpon: *processus coracoideus
scapulae*

Inervace : *plexus brachialis*

Funkce: předpažení, pomocný
vdechový sval

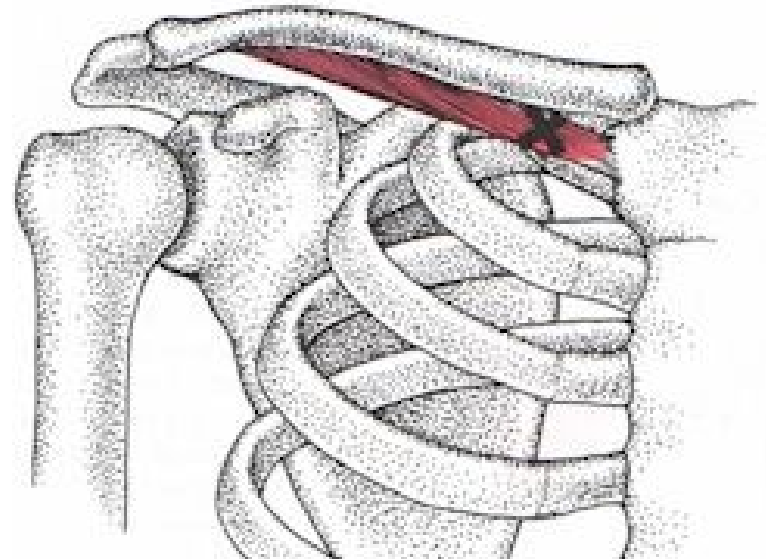
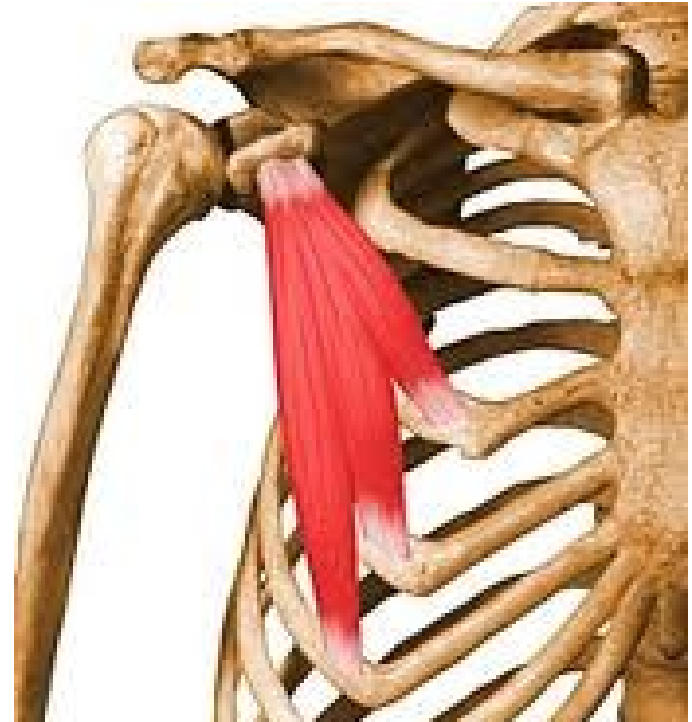M. subclavius:

Začátek: 1. žebro

Úpon: kaudální strana klíční kosti.

Inervace : *n. subclavius (plexus
brachialis).*

Funkce: působí pokles ramene



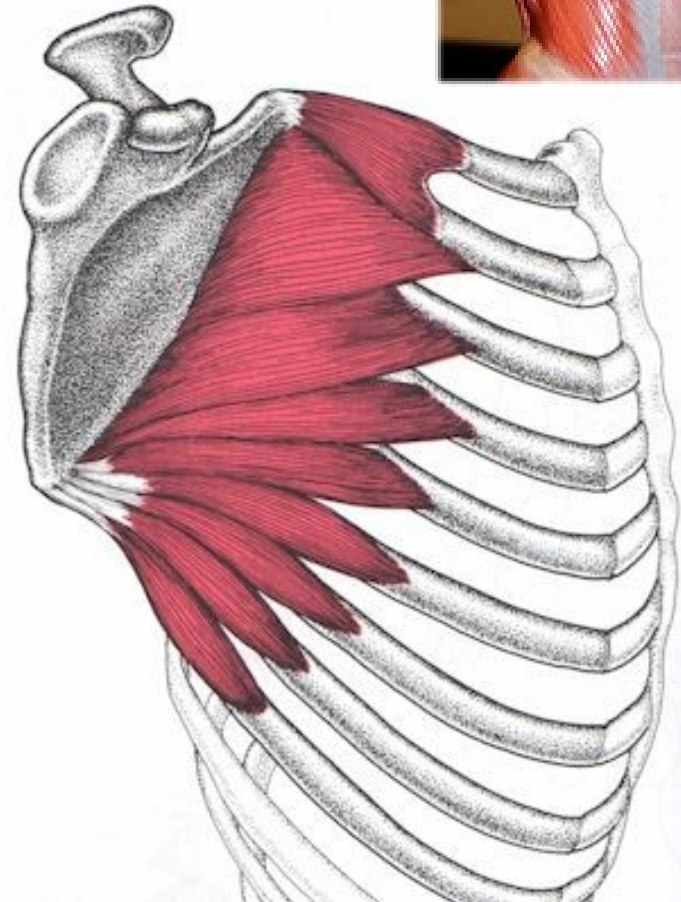
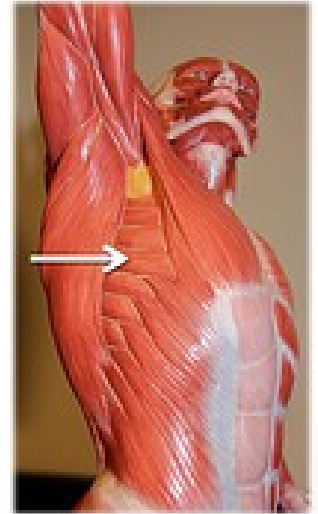
M. serratus anterior:

Začátek: 9 kraniálních
žeber

Úpon: *margo medialis
scapulae*

Inervace : *plexus brachialis*

Funkce: napomáhá
vzpažení, přitlačuje
lopatku k hrudníku
pomocný dýchací sval



2. Vlastní hrudní svaly:

Mm. intercostales externi:

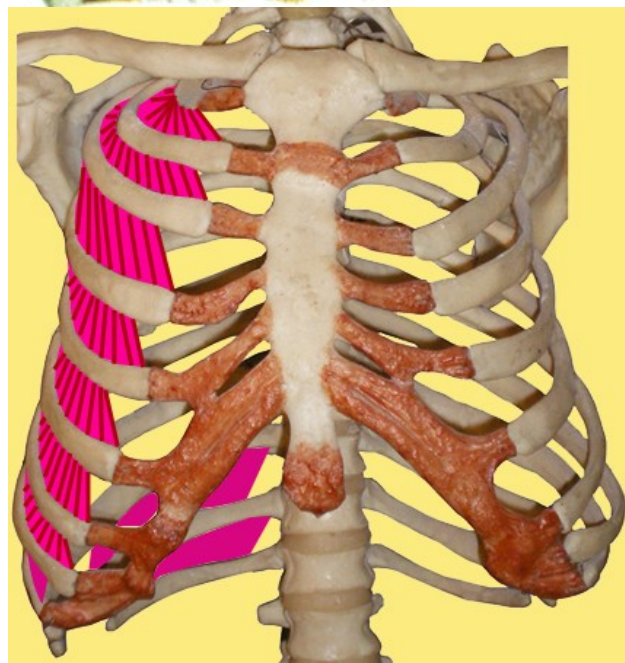
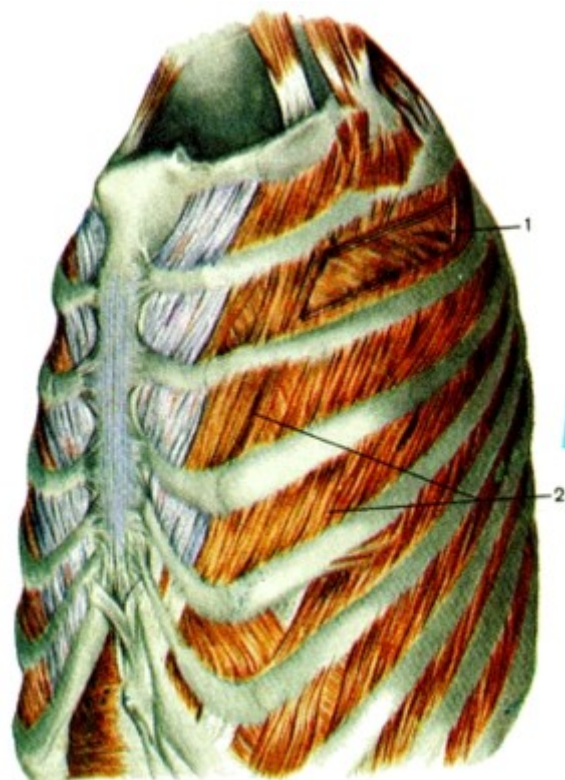
probíhají mezi žebry šikmo **ventrokaudálně**, od páteře k žeberním chrupavkám, kde navazuje ***membrana intercostalis externa***

Začátek: dolní okraj kraniálnějšiho žebra.

Úpon: horní okraj kaudálnějšiho žebra

Inervace : *nn. intercostales*

Funkce: zvedání žeber - inspirace



Mm. Intercostales interni:

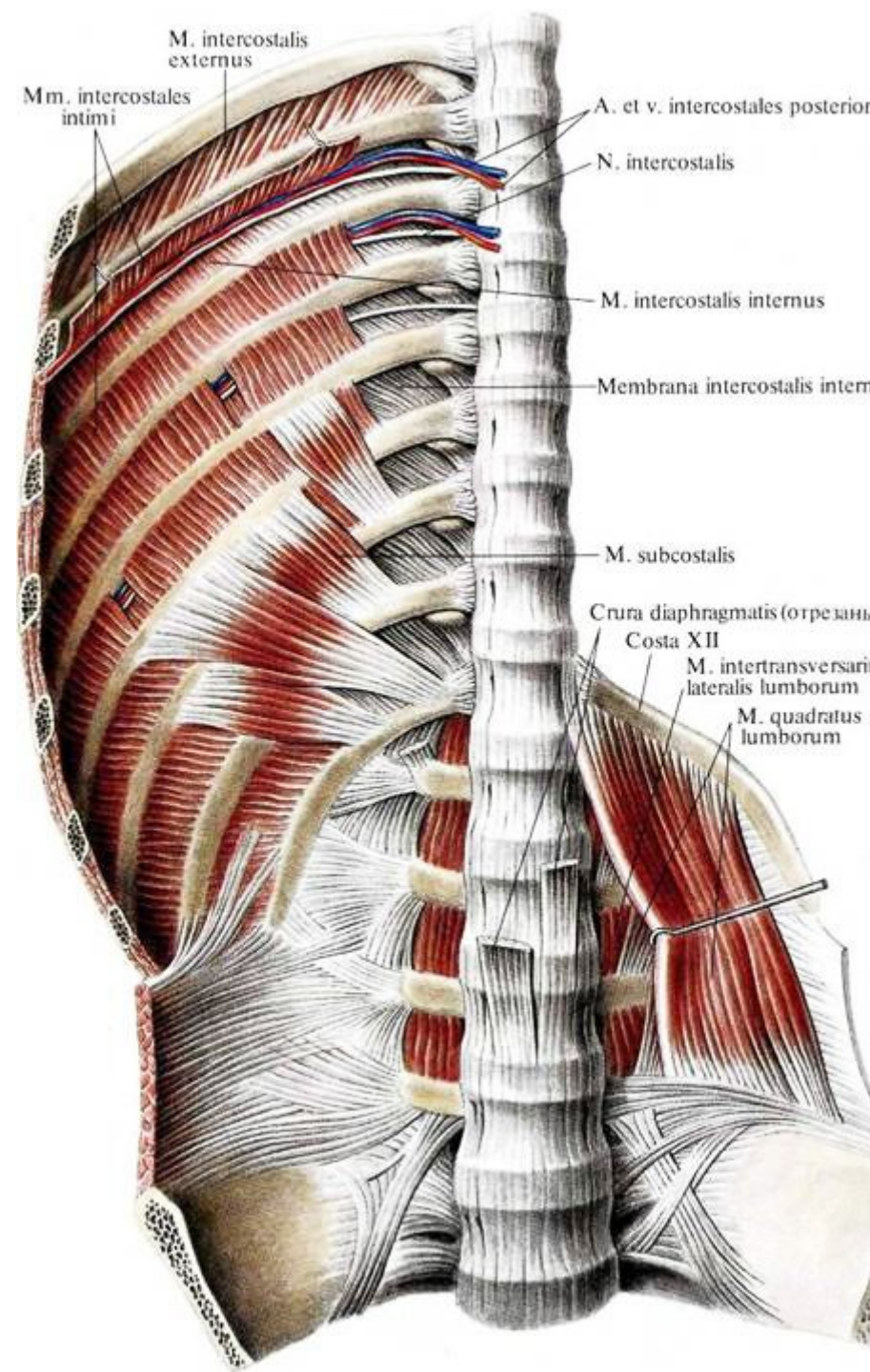
probíhají mezi žebry
dorzokaudálně, dosahují od
sterna k *anguli costarum*,
pokračují jako **membrana
*intercostalis interna***

Začátek: horní okraj kaud. žebra
(směřují pak dorzokraniálně)

Úpon: dolní okraj kraniálnějšiho
žebra

Inervace : *nn. intercostales*

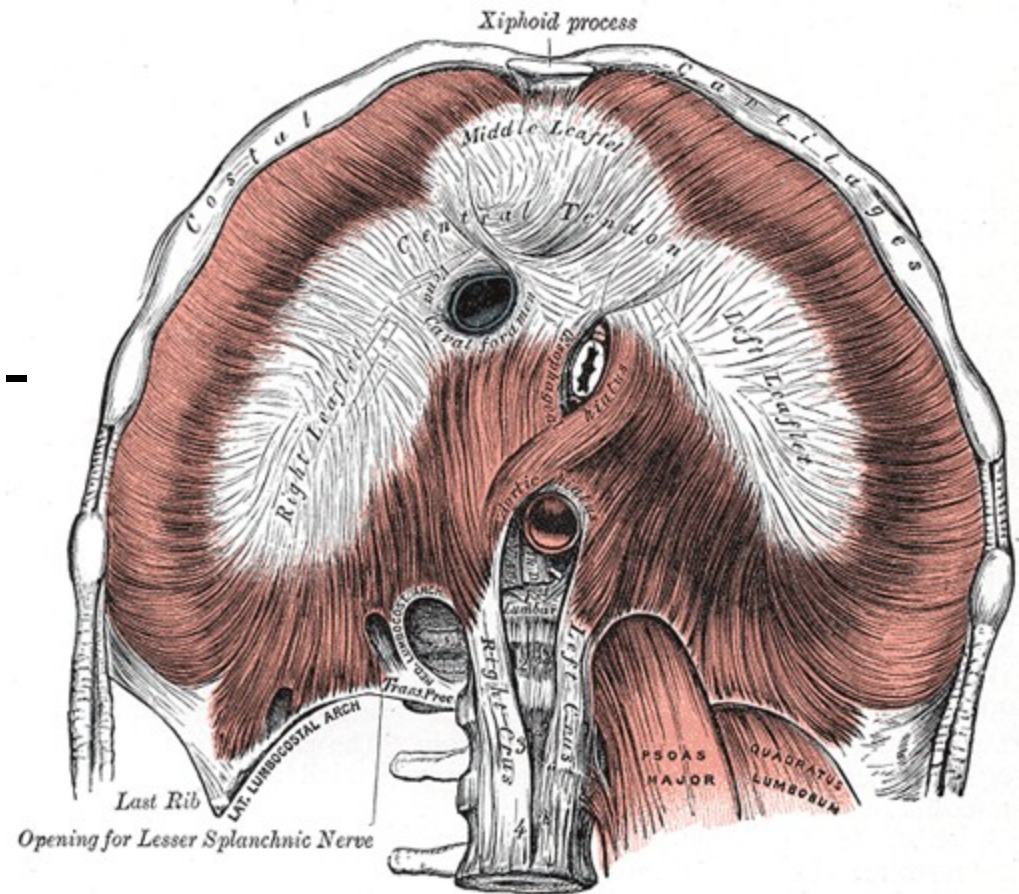
Funkce: klesání žeber, exspirace



3. Bránice: (*diaphragma*)

- plochý sval oddělující hrudní a břišní dutinu
- periferní okraj svalu tvoří svalové snopce, střed je aponeurózou - ***centrum tendineum***
- *Pars lumbalis*
- *Pars costalis*
- *Pars sternalis*

Funkce: *inspirace, expirace, břišní lis*



Začátek:

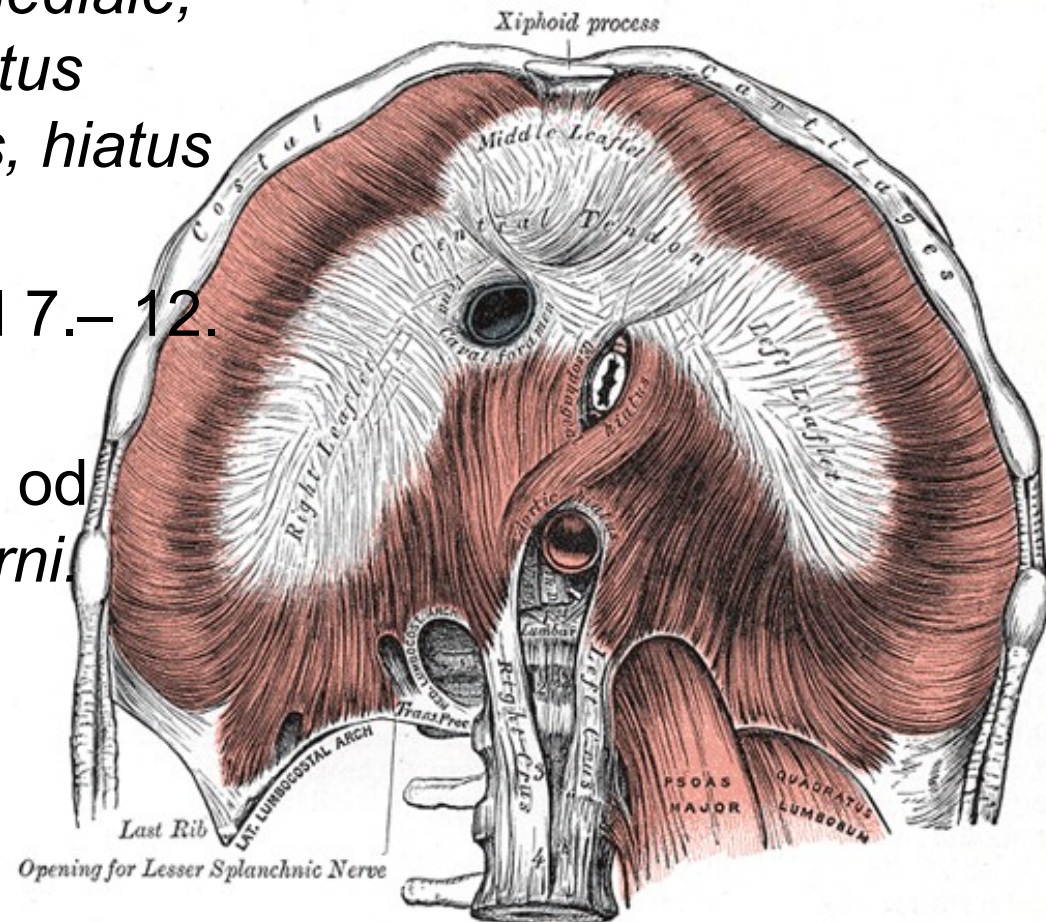
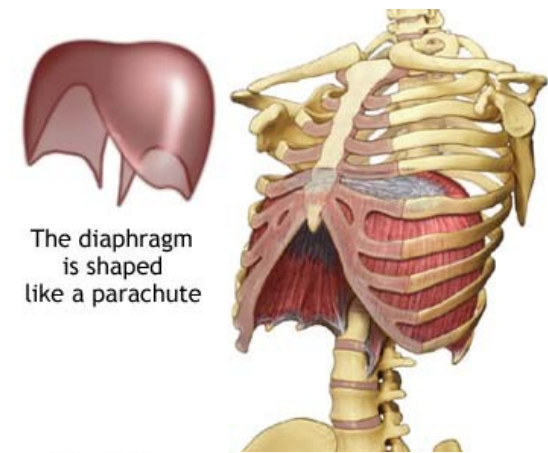
a) ***Pars lumbalis*** – po stranách bederní páteře jako (*crus dextrum a sinistrum*) L1– 4, po stranách od dvou vazivových obloučků (*lig. arcuatum mediale, lat.*), *m. psoas*, *m. quadratus lumborum*, *hiatus aorticus*, *hiatus esophageus*

b) ***Pars costalis*** – vychází od 7.– 12. žebra

c) ***Pars sternalis*** – odstupuje od *processus xiphoideus sterni*.

Úpon: *centrum tendineum*,
foramen venae cavae inf.

Inervace : *n. phrenicus*



Břišní svaly: (*mm . abdominis*)

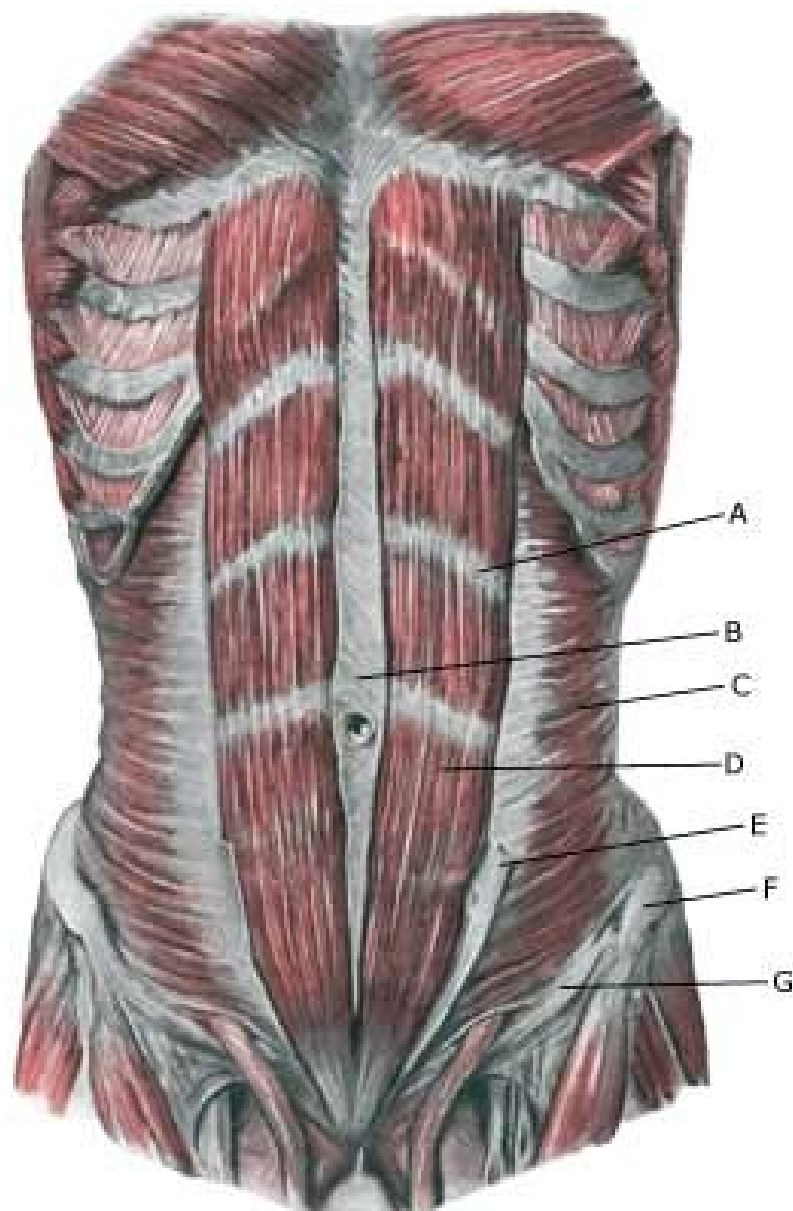
M. rectus abdominis:

Začátek: chrupavky 5.–7. žebra,
processus xiphoideus sterni

Úpon: mezi symfýzou a *tuberculum pubicum* stydké kosti, vloženy transverzální vazivové přepážky - *intersectiones tendineae* (zpravidla tři)

Inervace : *nn. intercostales*

Funkce: flexe páteře nebo
přitahování pánve k hrudníku,
břišní lis



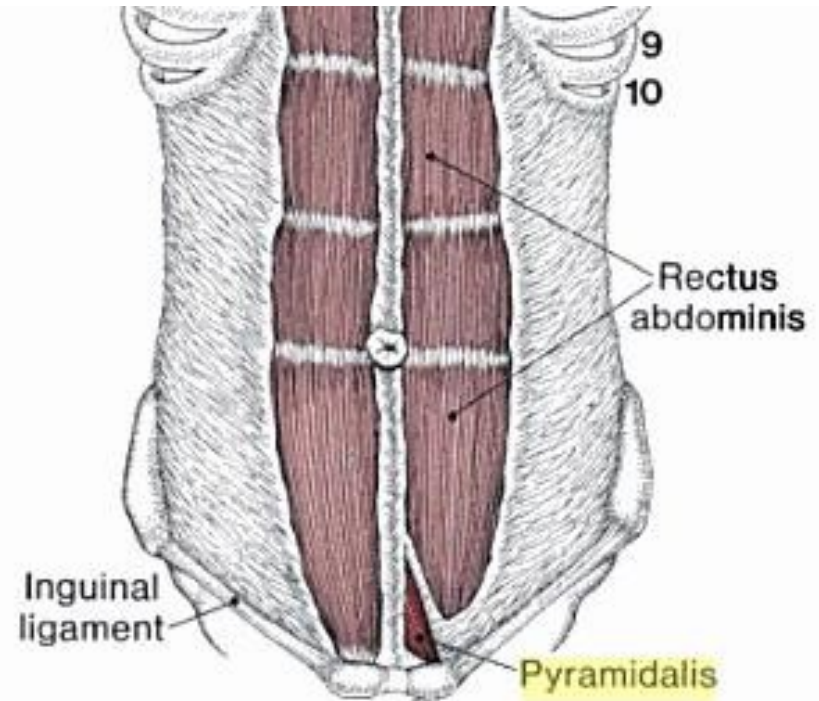
M. pyramidalis:

Začátek: *ramus superior*
stydké kosti.

Úpon: kaudální část *linea alba*.

Inervace : *n. subcostalis*

Funkce: u člověka je
rudimentární



**Clinical mastery in the treatment of myofascial
pain** By Lucy Whyte Ferguson, Robert Gerwin

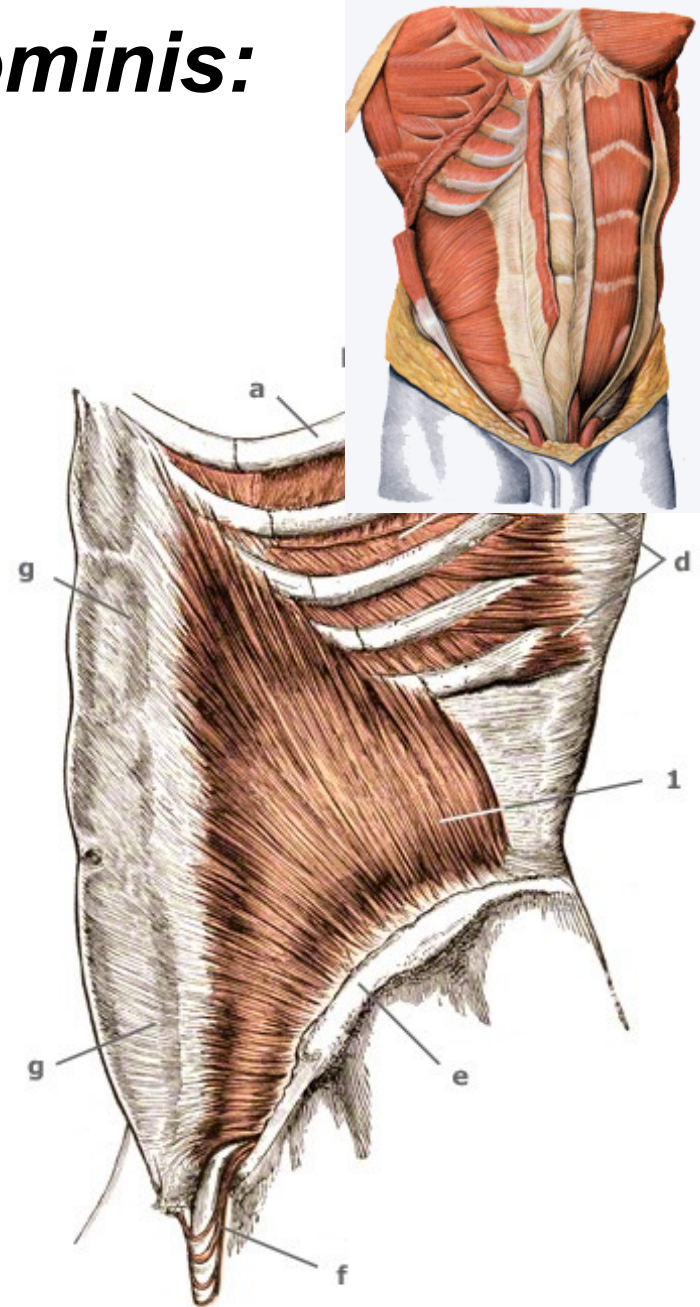
M. obliquus externus abdominis:

Začátek: 8 kaudálních žeber

Úpon: *labium externum cristae iliacaе*, aponeuróza, klade se před *m. rectus abdominis*. Ve střední rovině se vazivové snopce proplétají s druhostrannými a vzniká – *linea alba* – táhnoucí se od *processus xiphoideus* k symfýze. *Anulus umbilicalis*.

Inervace : *nn. intercostales*.

Funkce: flexe páteře, přitažení pánve, otáčení trupu, břišním lisu



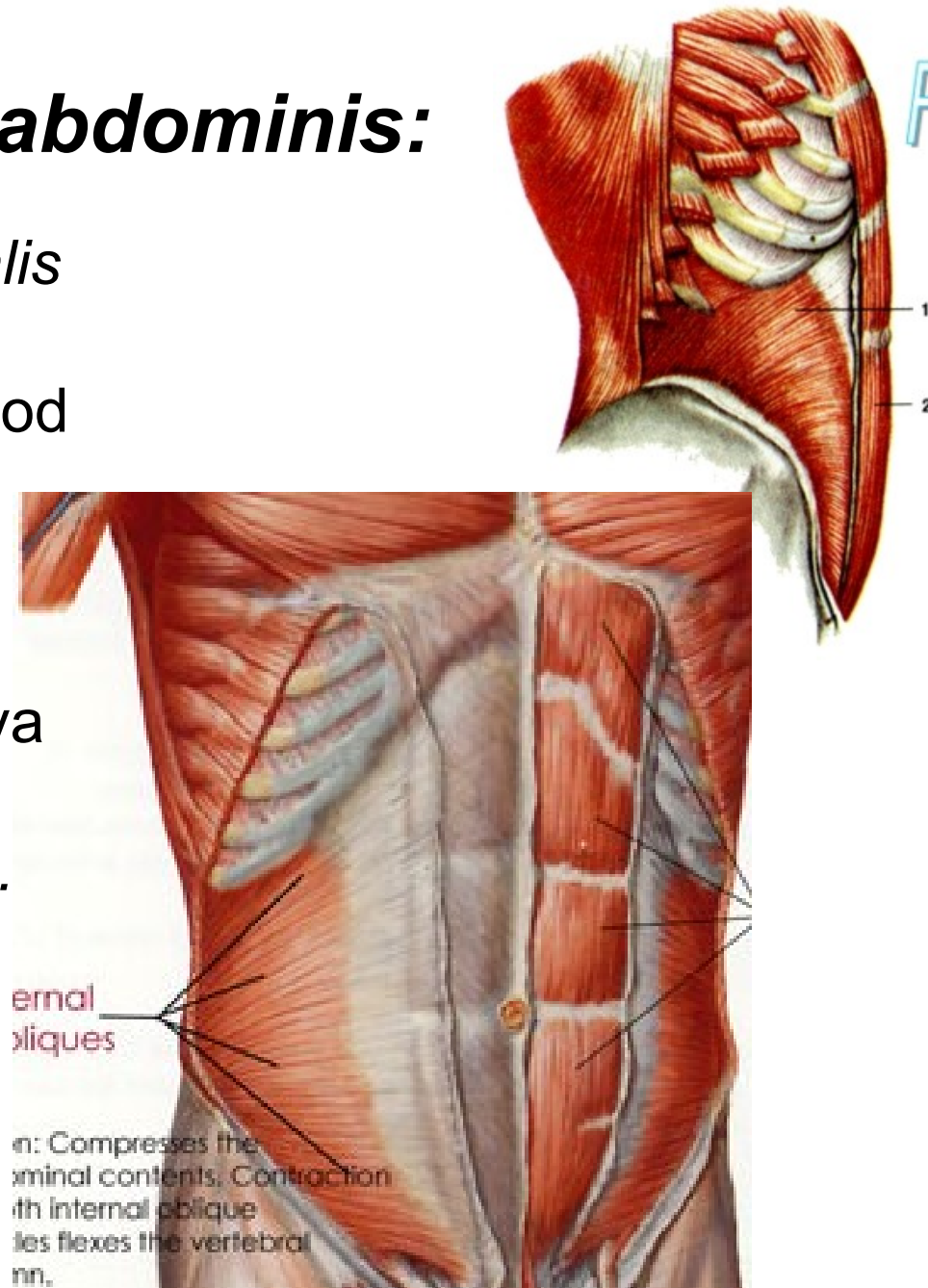
M. obliquus internus abdominis:

Začátek: *fascia thoracolumbalis*
od bederní páteře, *linea intermedia cristae iliaca* a od laterální poloviny *lig. inguinale*

Úpon: tři kaudální žebra, aponeurózu (horních $\frac{3}{4}$ - dva listy obalující *m. rectus abdominis*) zbytek - před *m. rectus abdominis*.

Inervace : *nn. intercostale* , *plexus lumbalis*

Funkce: předklon a úklon páteře, břišní lis



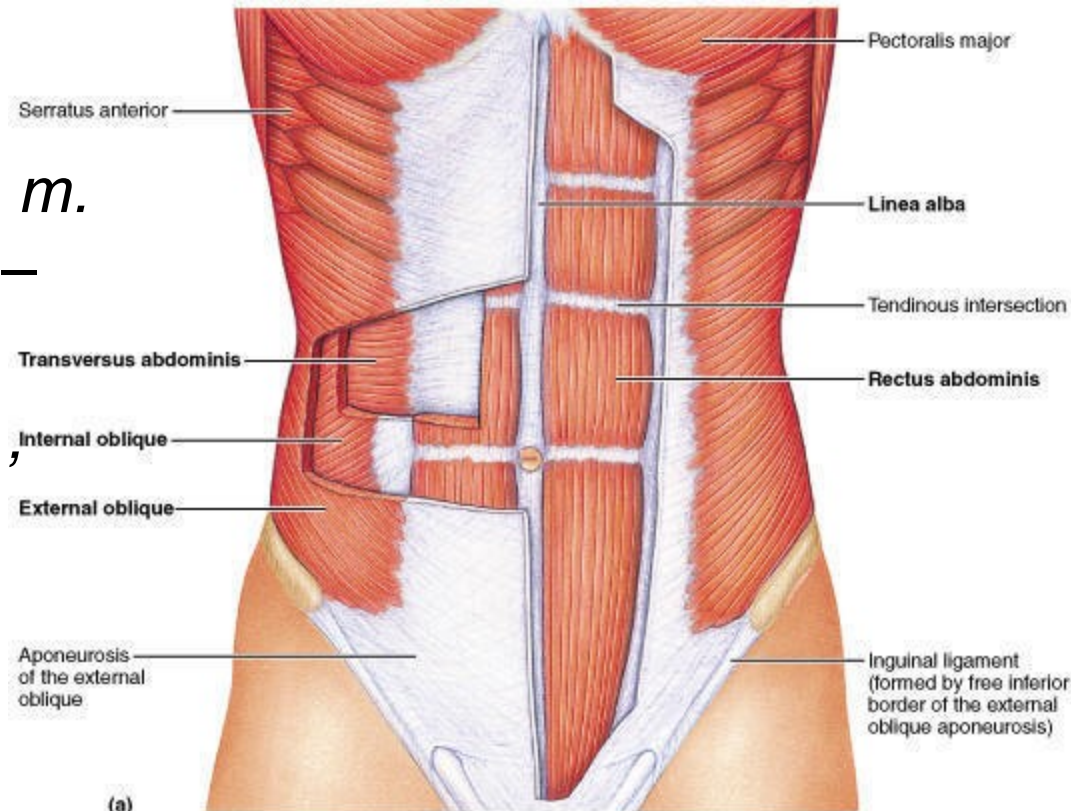
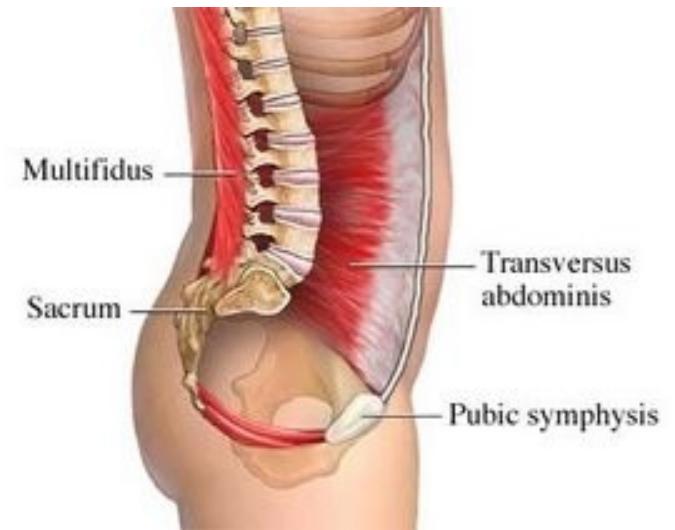
M. transversus abdominis:

Začátek: 6 kaudálních žebér,
aponeurosis lumbalis,
labium internum cristae
iliacae, *lig. inguinale*.

Úpon: svalové snopce
přecházejí v rozsáhlou
aponeurózu (3/4 klade za *m.*
rectus abdominis, zbytek –
před), součástí *linea alba*

Inervace : *nn. intercostales*,
plexus lumbalis

Funkce: břišní lis



Mm. Intertransversarii laterales lumborum:–

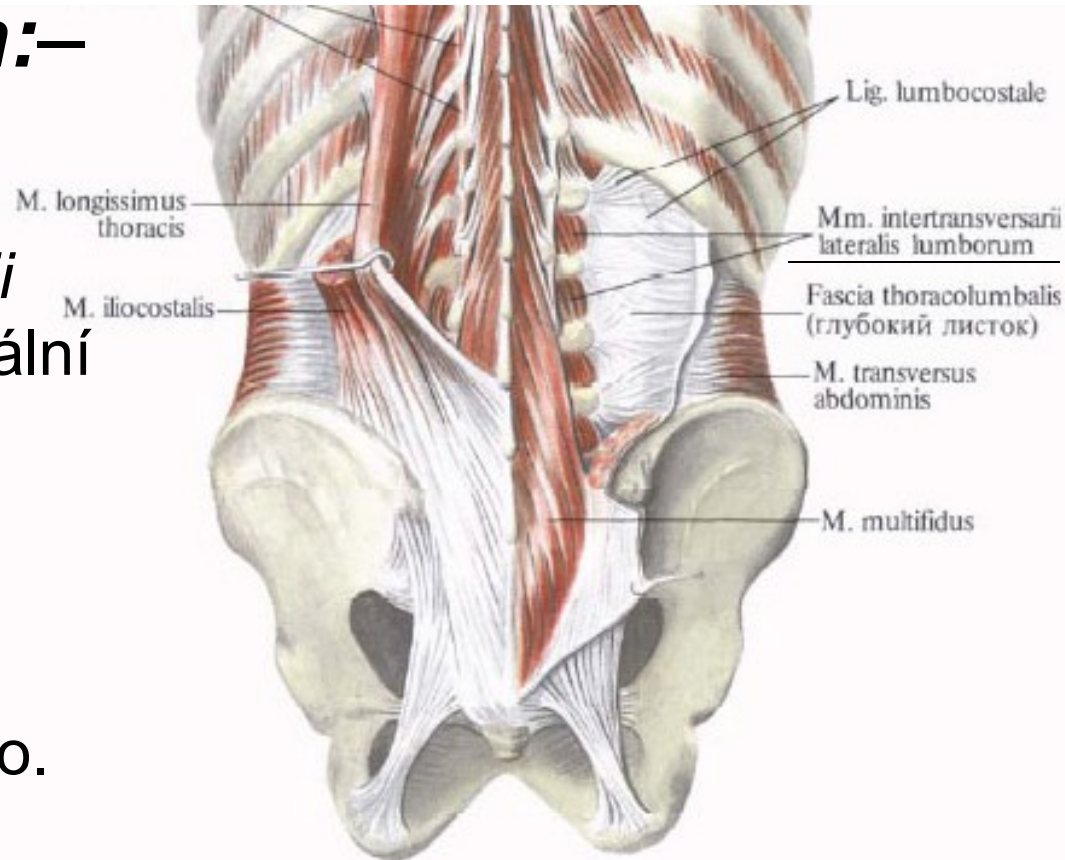
- 6 párů drobných svalů

Začátek: *processus costarii*
bederních obratlů a laterální
části křížové kosti

Úpon: *processus costarii*
kraniálnějších bederních
obratlů, transverzální
výběžek Th12 a 12. žebro.

Inervace : *plexus lumbalis*

Funkce: lateroflexe lumbální
páteře



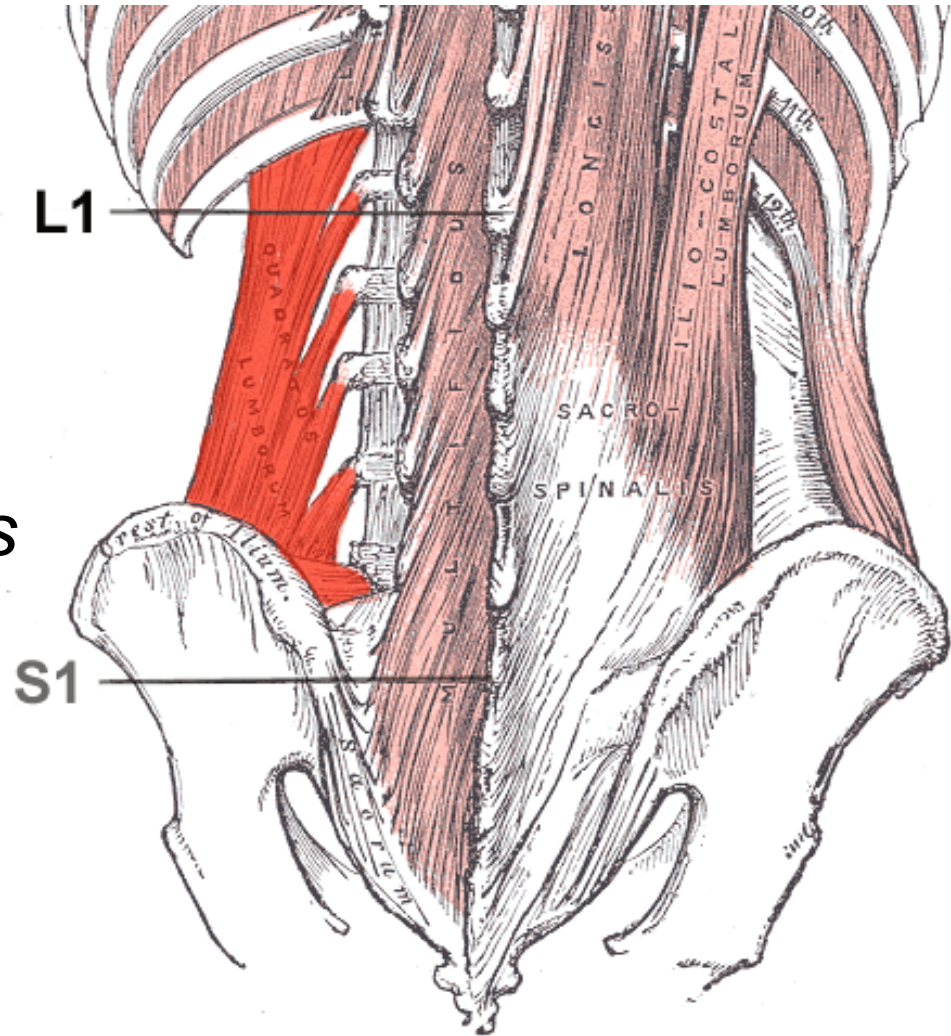
M. quadratus lumborum:

Začátek: *labium int. crista iliaca* a *lig. Iliolumbale*

Úpon: 12. žebro a *processus costarii* bederních obratlů

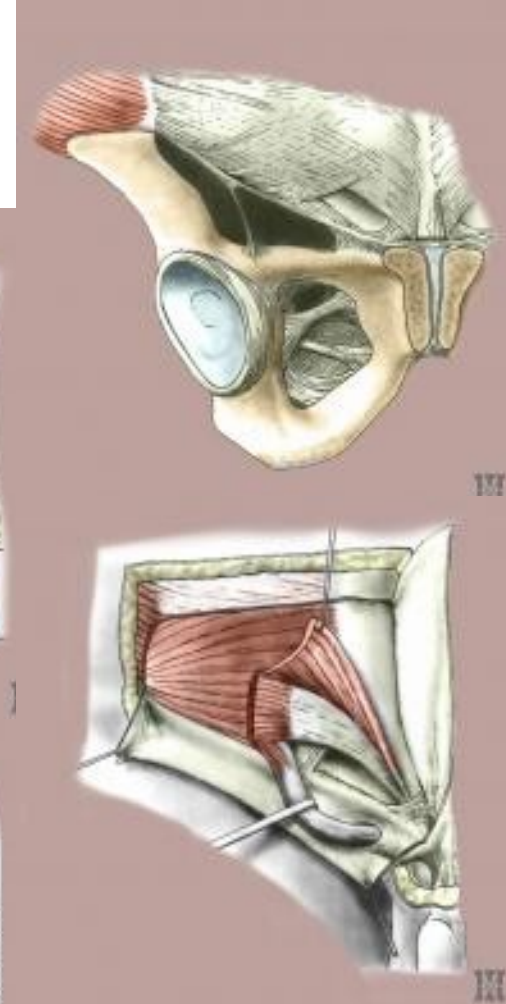
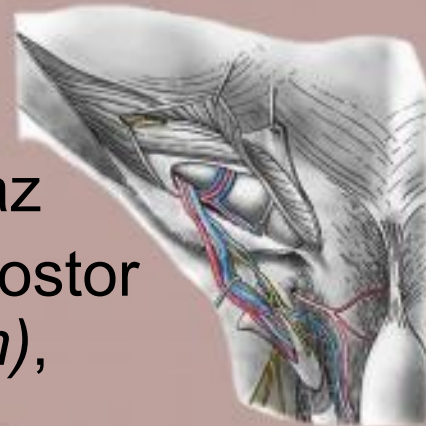
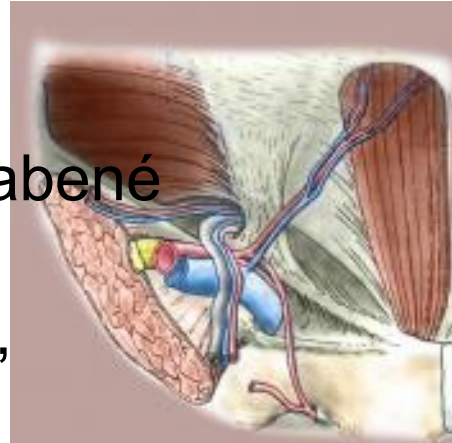
Inervace : *plexus lumbalis*

Funkce: extenze a lateroflexe páteře



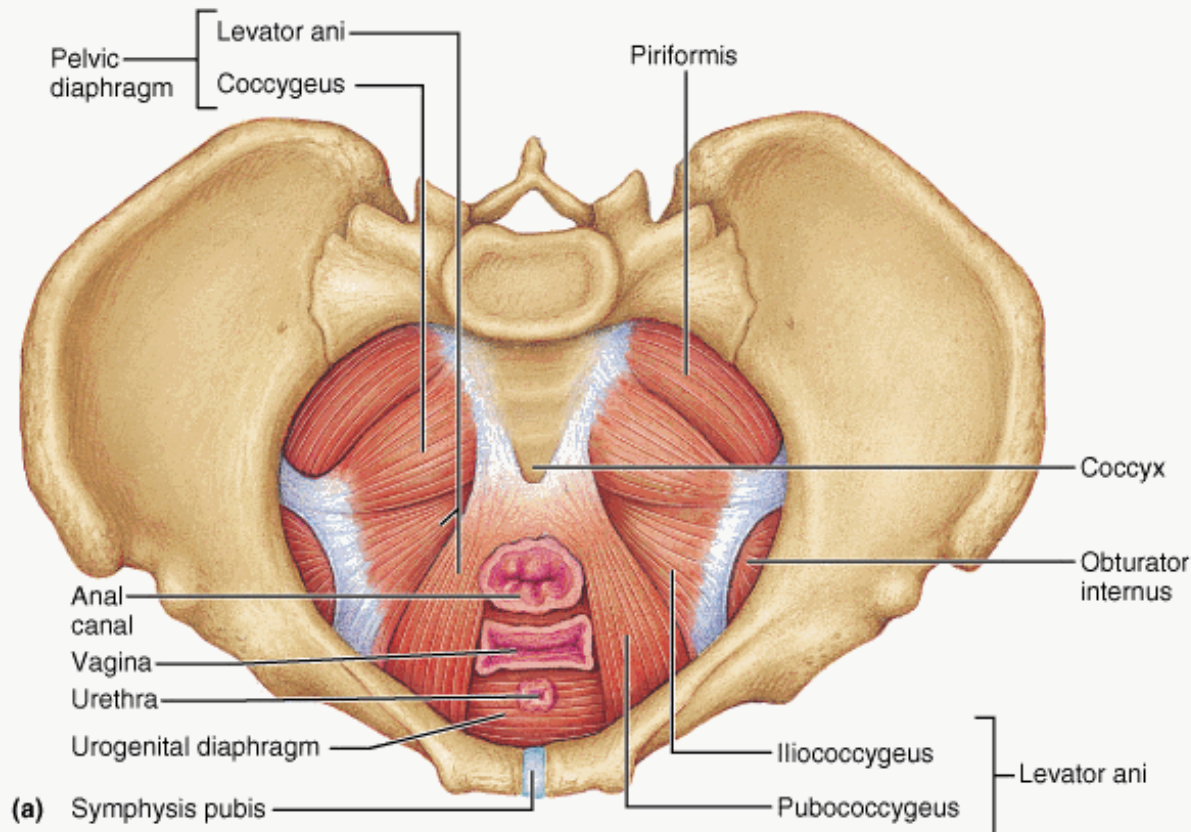
Tříselný kanál: (*canalis inguinalis*)

- dolní zesílený okraj aponeurózy ***m. obliquus externus abdominis***
- mezi *spina iliaca anterior superior* a *tuberculum pubicum*
- tříselný vaz – ***lig. inguinale***
- nad ním **tříselný kanál** – zeslabené místo břišní dutiny
- začíná otvorem v břišní dutině, vede do podkoží
- **u muže:** prochází semenný provazec, sestupují varlata do šourku
- **u žen:** prochází oblý děložní vaz
- Pod *ligamentum inguinale* je prostor (*lacuna vasorum a musculorum*), cévy, nervy a svaly



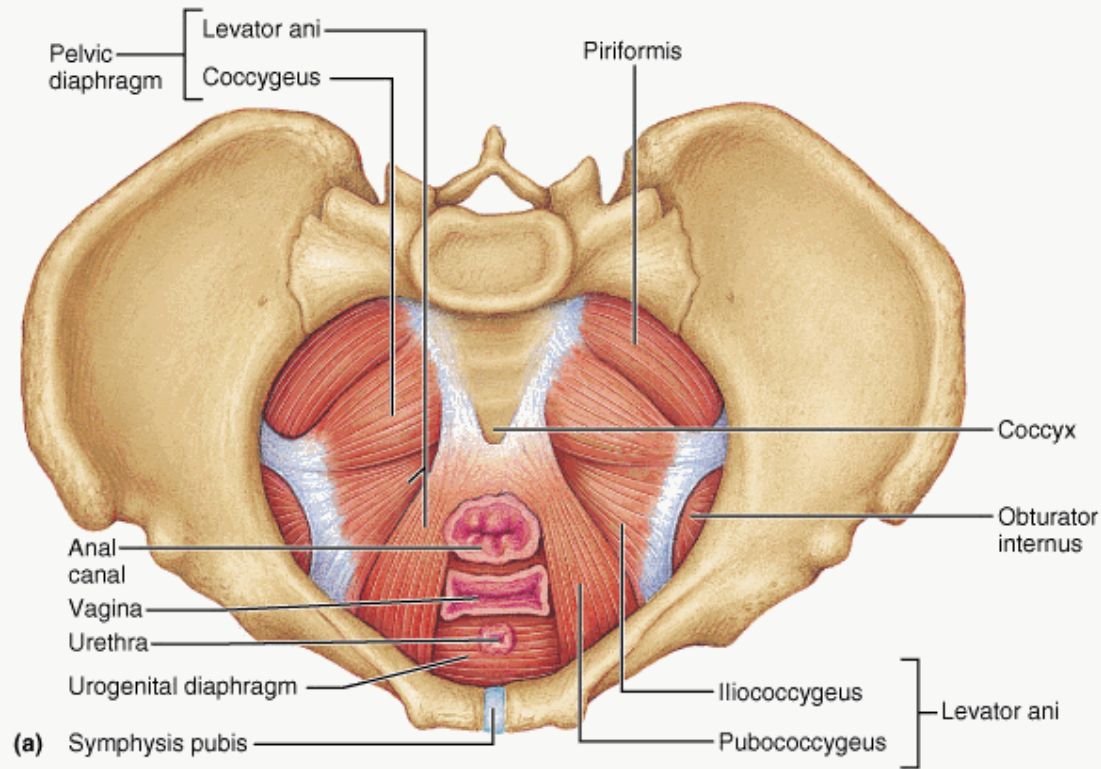
Svaly pánevního dna:

- uzavírá spodinu malé pánve
- ze dvou svalových přepážek ***diaphragma pelvis*** a ***diaphragma urogenitale***



Diaphragma pelvis:

- podpírá orgány malé pánve a napomáhá uzavírání konečníku
- tvar nálevky
- Tvoří ji dva svaly:
m. levator ani a
m. coccygeus
- *hiatus urogenitalis*
- **u muže** prostupuje močová trubice a konečník,
- **u ženy** ještě pochva



Copyright © 2001 Benjamin Cummings, an imprint of Addison Wesley Longman, Inc.

M. levator ani:

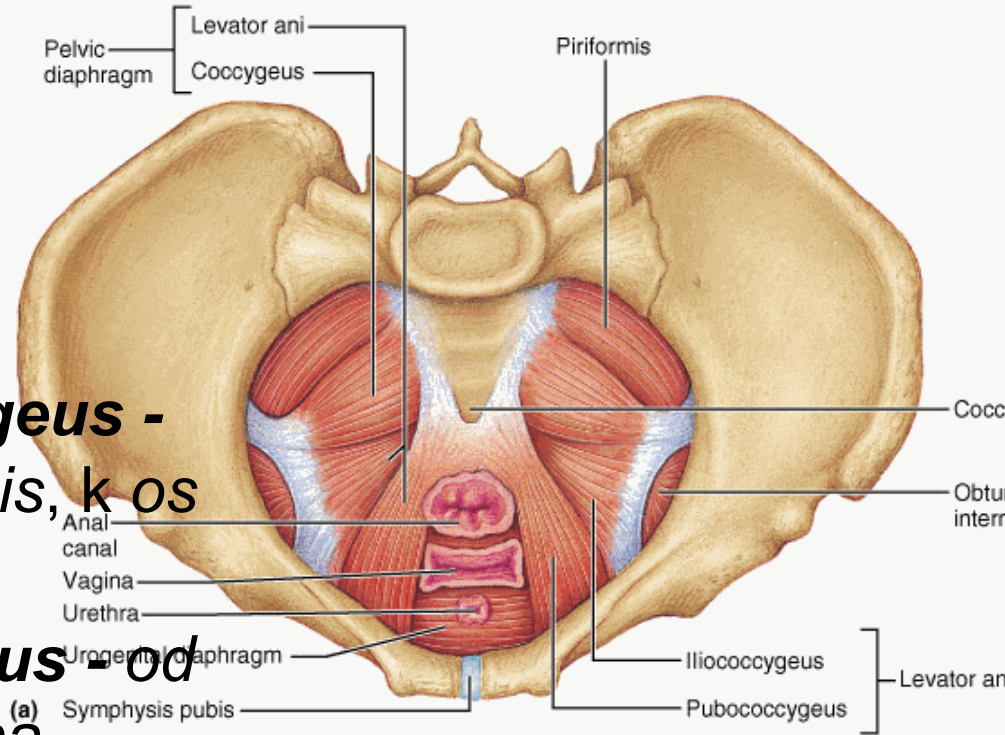
- je hlavní sval dna pánevního
- skládá se ze dvou částí:

Mediální část: *m. pubococcygeus* - od ramus superior ossis pubis, k os coccygis

Laterální část: *m. iliococcygeus* - od ramus superior ossis pubis, na vazivovém obloučku na fascia obturatoria a na spina ischiadica - úpon: na kostrč

Inervace: *plexus sacralis*

Funkce: zvedáč a svěrač konečníku a pánevního dna



M. coccygeus:

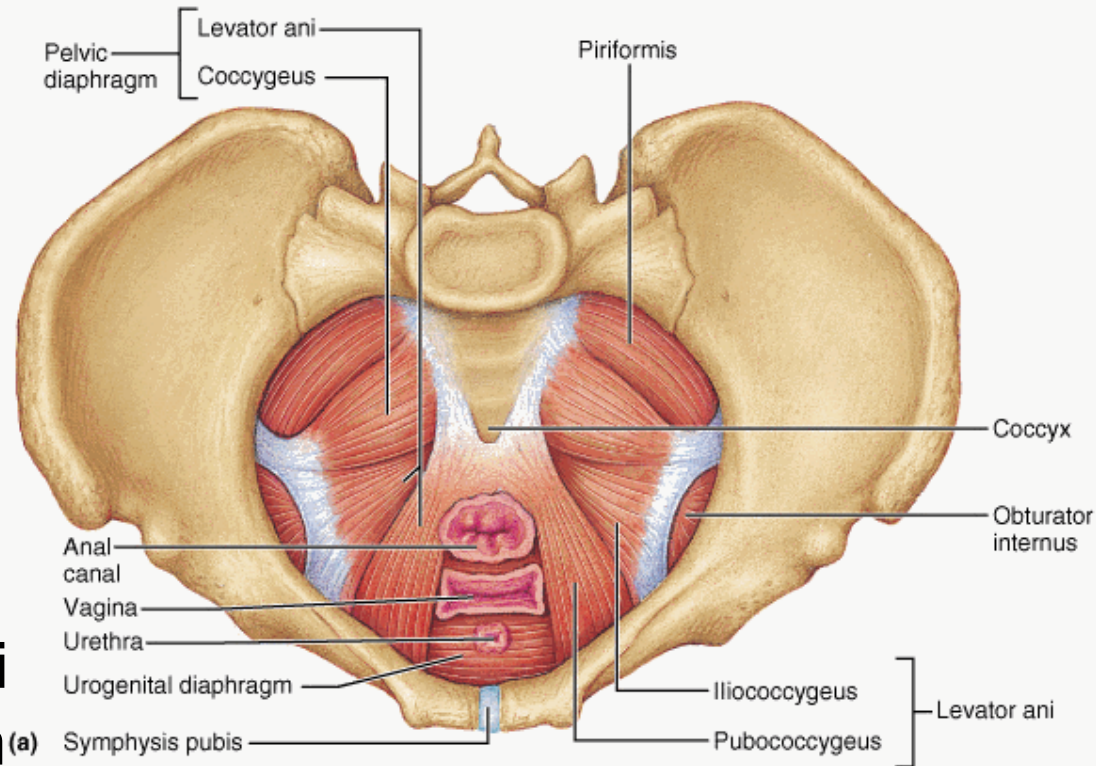
- dorzolaterálně

Začátek: *spina ischiadica*

Úpon: laterální okraj
kostrční a části křížové
kosti, svalové snopce -
přimíšené mezi *lig.*
sacrospinale

Inervace : *plexus sacralis*

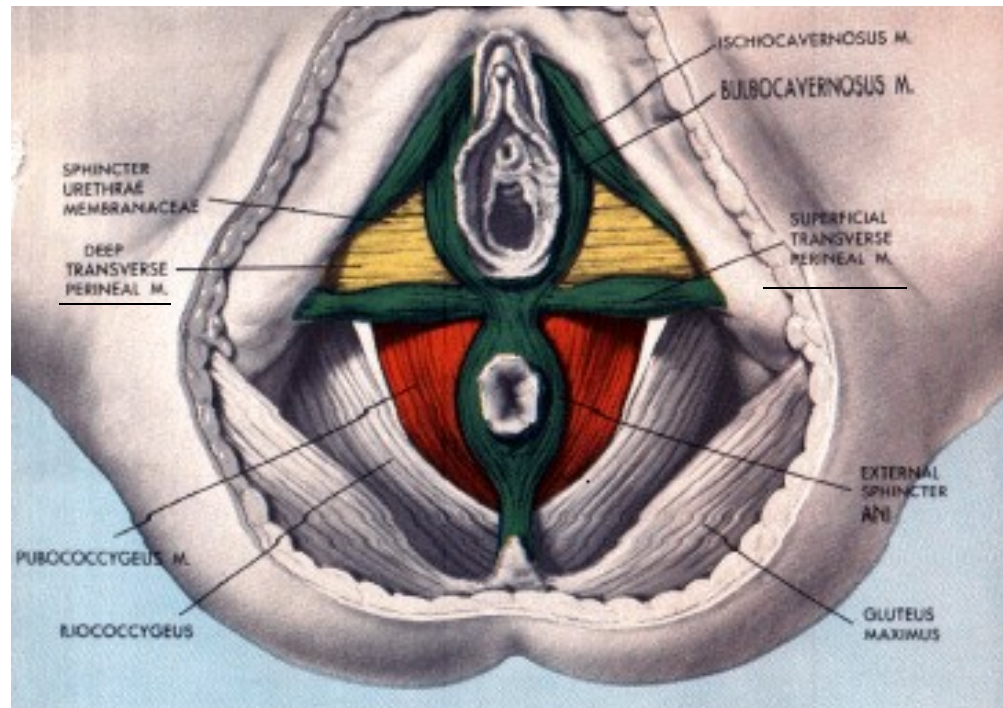
Funkce: naklání kostrč při
defekací nebo porodem



Copyright © 2001 Benjamin Cummings, an imprint of Addison Wesley Longman, Inc.

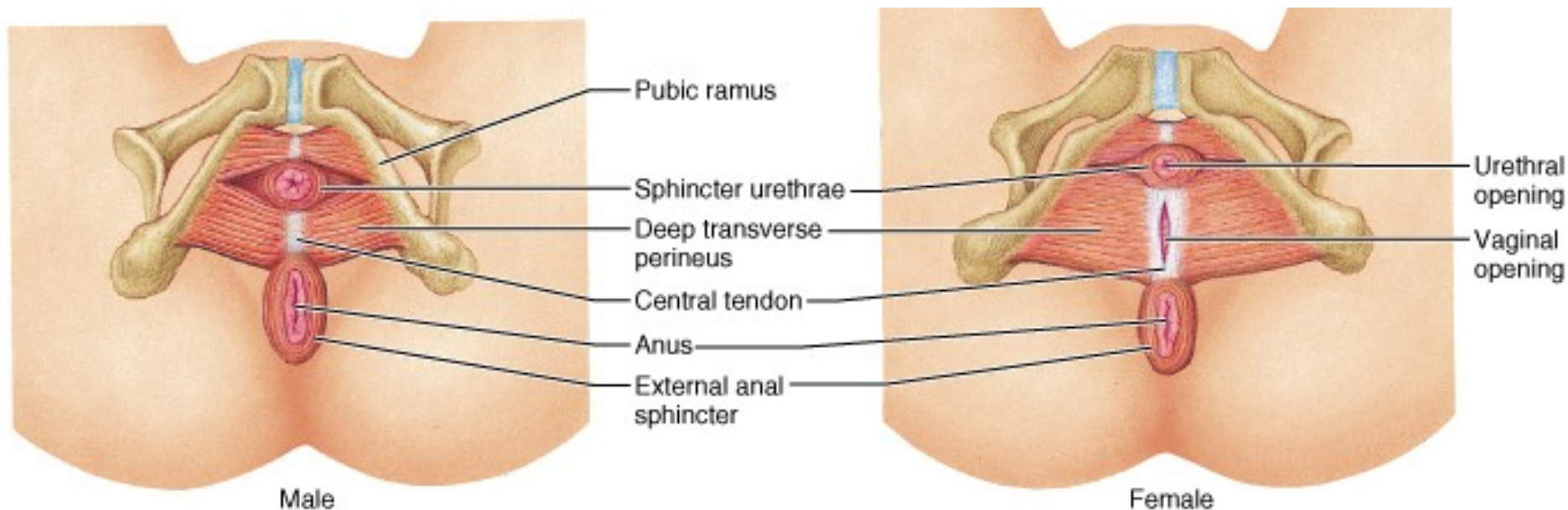
Diaphrafma urogenitale:

- Trojúhelníková ploténka mezi dolními rameny kostí stydkých a sedacích
- Povrchově pod m. levator ani
- Dva svaly: **m. transversus perinea profundus** a **m. transversus perinei superficialis**



M. transversus perinei profundus:

- Prakticky celé
- Ventrálně nedosahuje k angulus pubicus – lig. transversum perinei
- Kolem uretry – **m. sphincter urethera**, **m. sphincter urogenitalis**



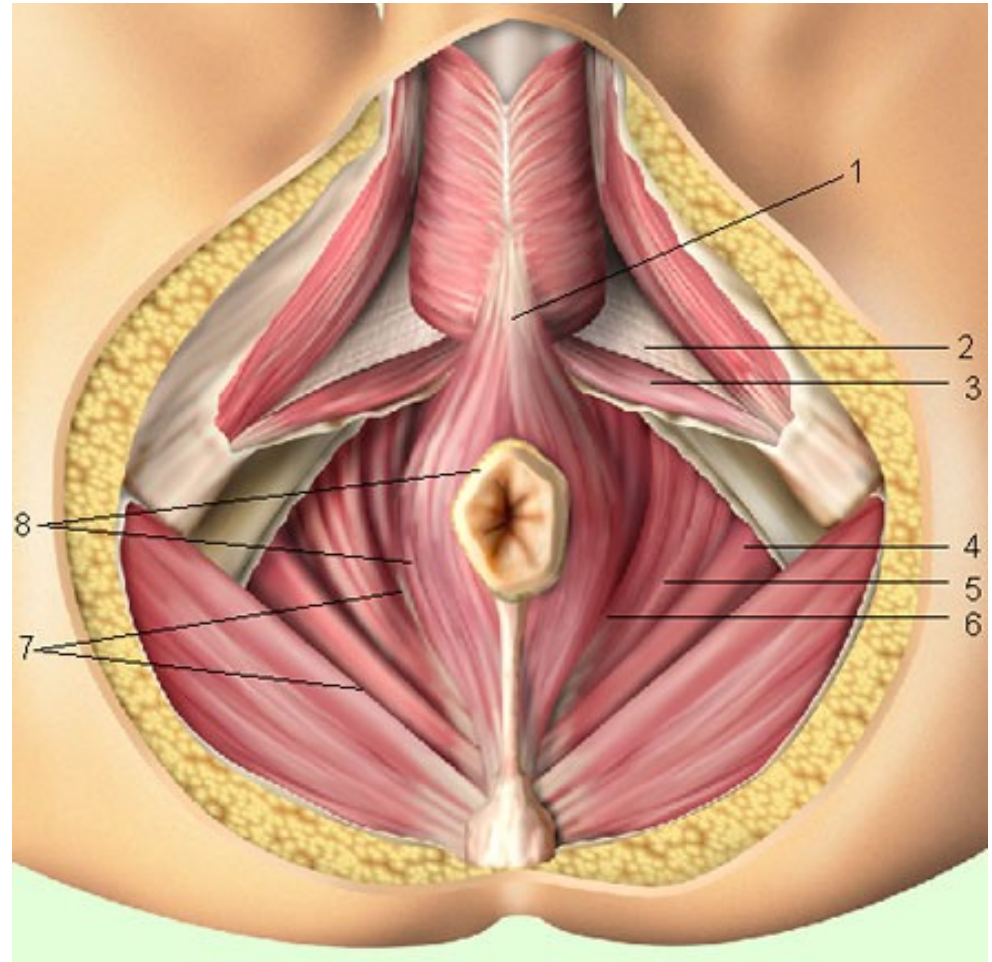
M. transversus perinei superficialis:

Začátek: tuber
ischiadicus

Úpon: centrum
tendineum perinei

Inervace: n.pudendus

Funkce: fixuje uretru a
vaginu



Svaly horní končetiny: *(mm . membri superioris)*

- **Ramenní svaly** *(mm . humeri)*
- **Pažní svaly** *(mm . brachii)*
- **Předloketní svaly** *(mm . antebrachii)*
- **Svaly ruky** *(mm . manus)*

M. deltoideus:

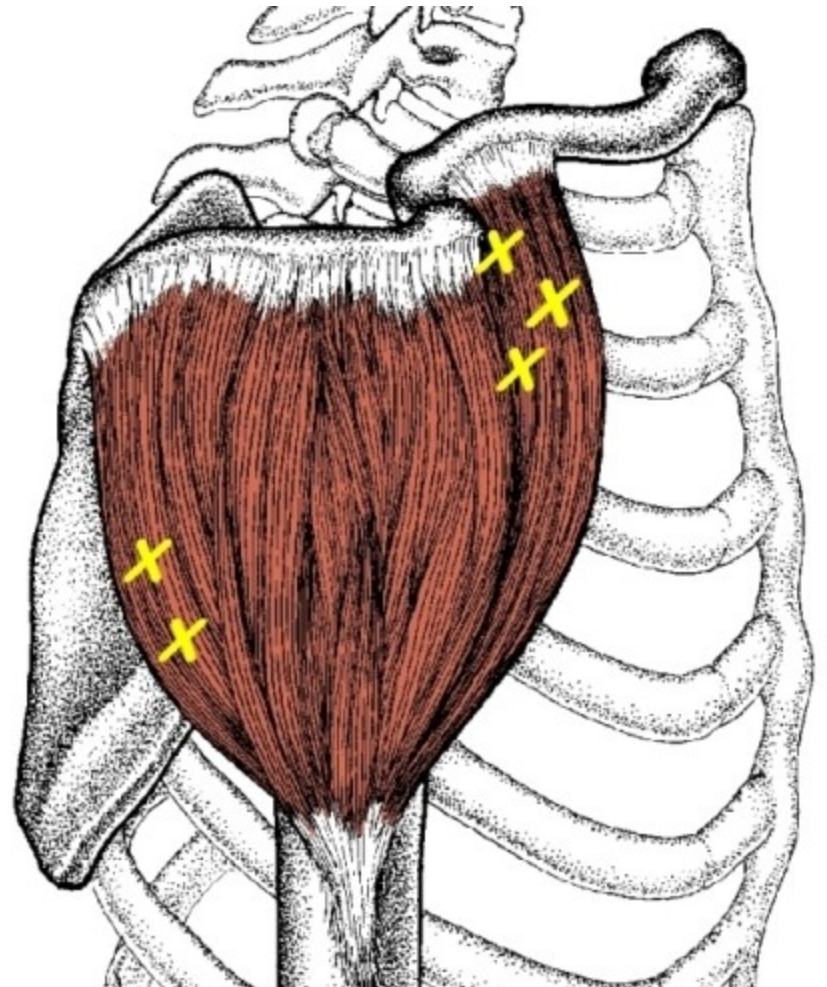
- překrývá ramenní kloub

Začátek: laterální část klíční kosti, akromion, *spina scapulae*

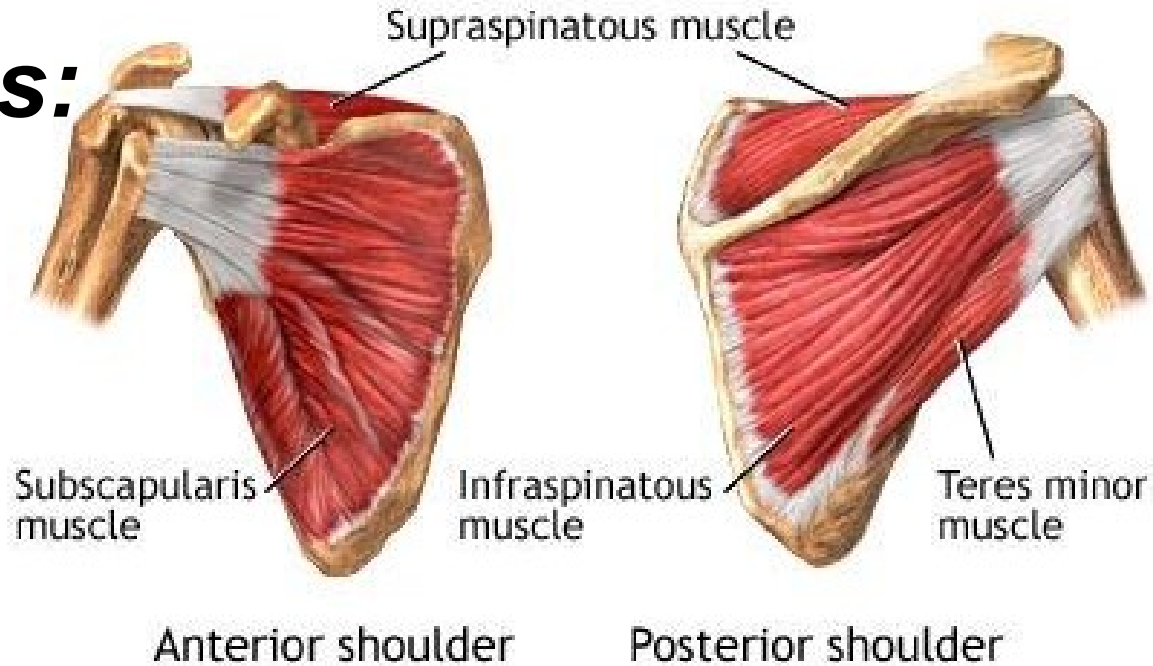
Úpon: *tuberositas deltoidea humeri*

Inervace: *plexus brachialis*

Funkce: hlavně upažení (abdukce), přitlačuje hlavici humeru do kloubní jamky,



M. supraspinatus:



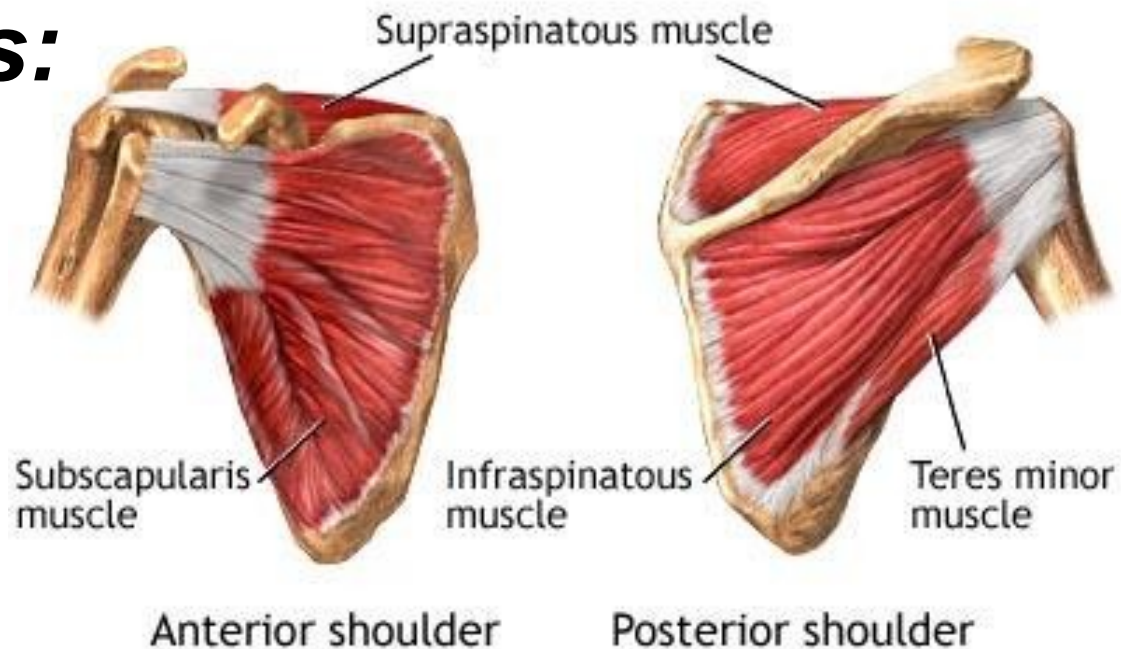
Začátek: *fossa supraspinata* lopatky

Úpon: *tuberculum majus humeri*

Inervace : *plexus brachialis*

Funkce: abdukce paže (upažení), fixuje hlavici humeru v kloubní jamce, napomáhá supinaci

M. infraspinatus:



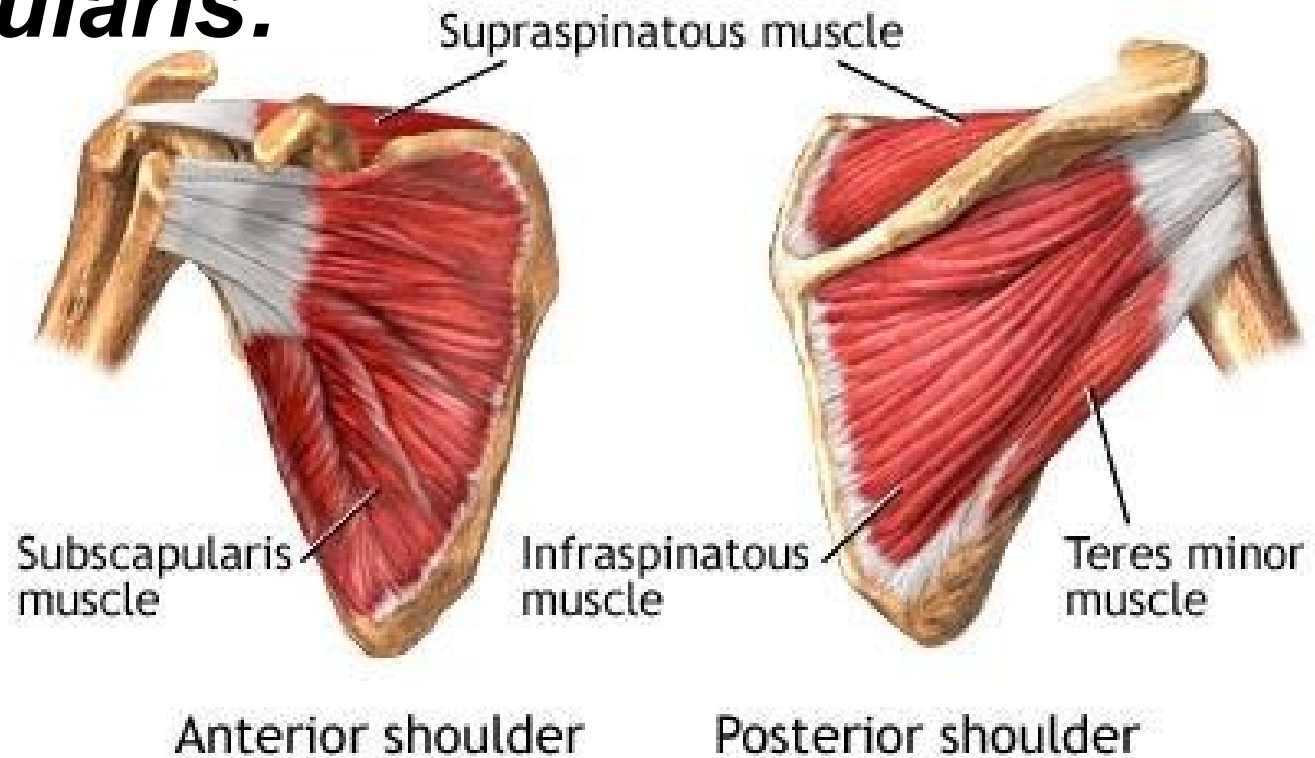
Začátek: *fossa infraspinata* lopatky.

Úpon: *tuberculum majus humeri* .

Inervace : *plexus brachialis*

Funkce: supinace, napomáhá fixaci hlavice humeru v kloubní jamce.

M. subscapularis:



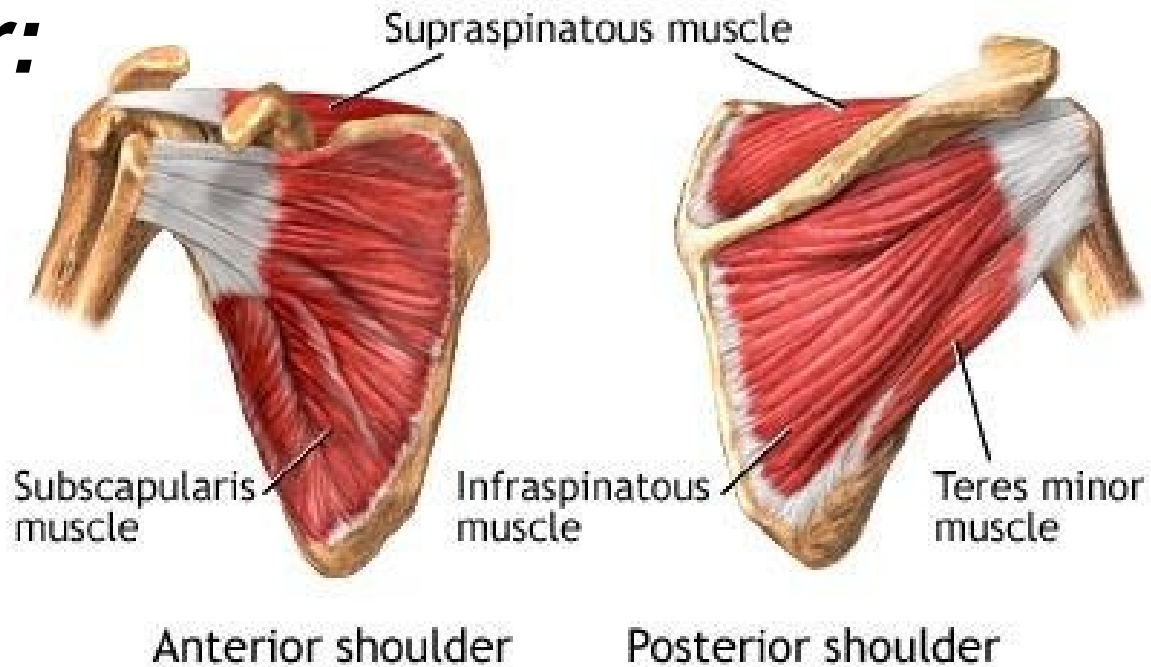
Začátek: *facies costalis scapulae*

Úpon: *tuberculum minus humeri*

Inervace : *plexus brachialis*

Funkce: humerální pronace a addukce

M. teres minor:



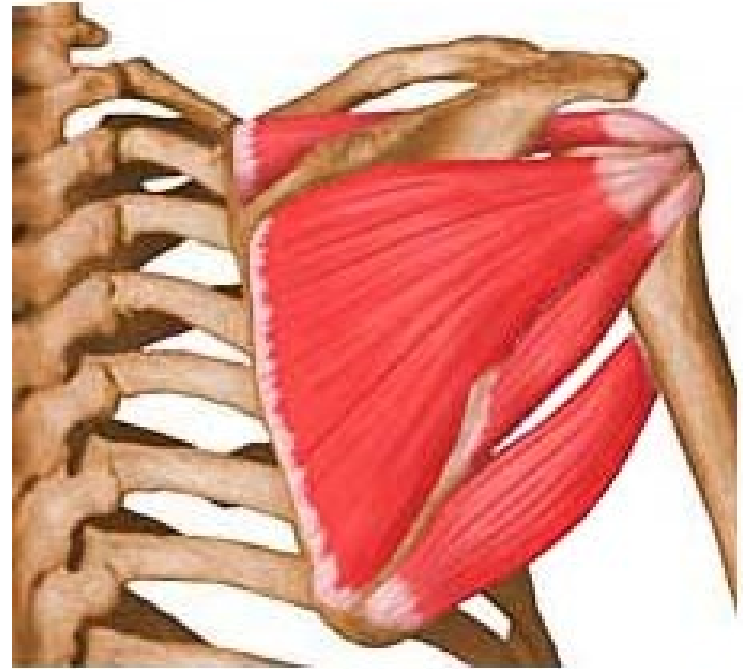Začátek: *margo lateralis scapulae*

Úpon: *tuberculum majus humeri*

Inervace : *n. axillaris (plexus brachialis)*

Funkce: humerální supinace

M. teres major:



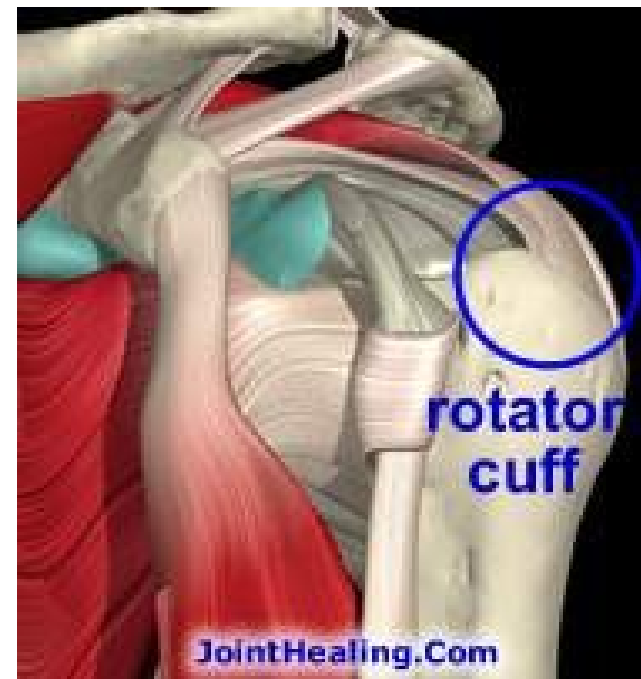
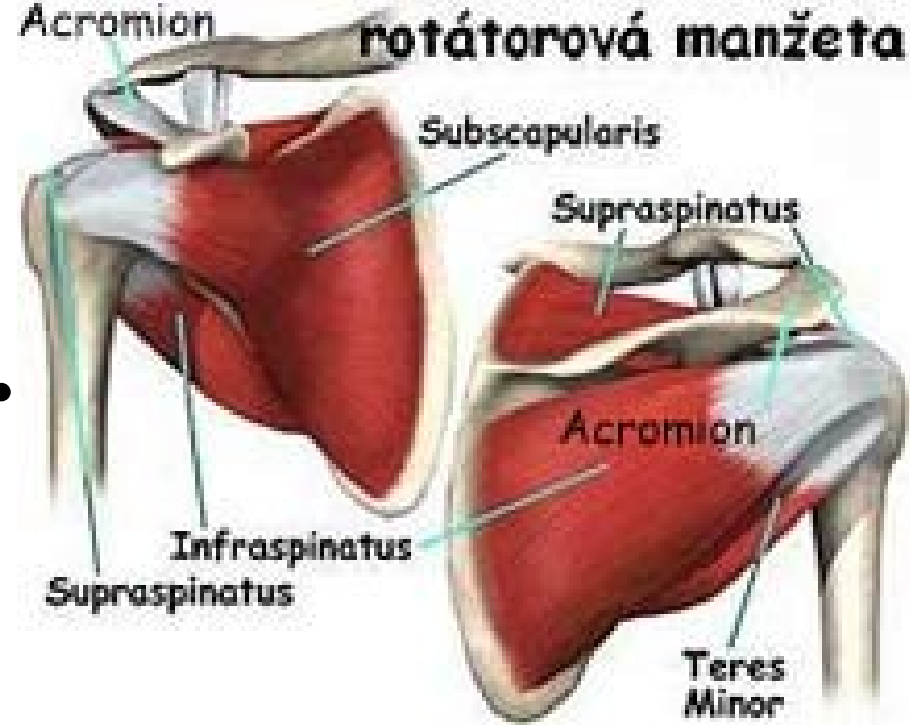Začátek: *angulus inferior scapulae*

Úpon: *crista tuberculi minoris humeri*

Inervace : *n. subscapularis*
(*plexus brachialis*)

Funkce: připažení, zapažení, humerální pronace

- Skupina ramenních svalů, které svými šlachami zpevňují ramenní kloub (*m. supraspinatus*, *m. infraspinatus*, *m. subscapularis* a *m. teres minor*) bývá nazývána **rotátorovou manžetou**
- lépe „svalově-šlachová manžeta“
- zajišťuje ramenní kloub proti subluxaci



Pažní svaly (*mm . brachii*)

M. biceps brachii:

- má dvě hlavy

Začátek:

Caput longum – *tuberculum*

supraglenoidale scapulae, klade do *sulcus intertubercularis* obalená synoviální membránou.

Caput breve - začíná na *processus coracoideus scapulae*, obě hlavy se spojují uprostřed paže.

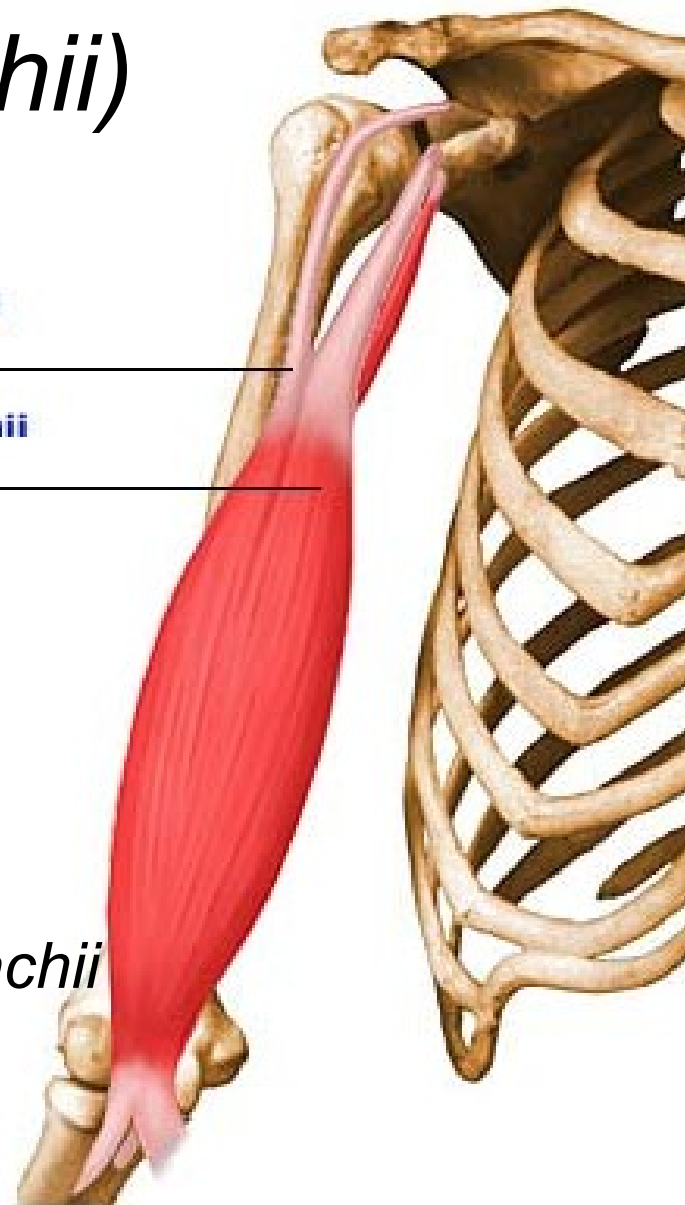
Úpon: *tuberositas radii a fascia antebrachii*

Inervace : *n. musculocutaneus (plexus brachialis)*

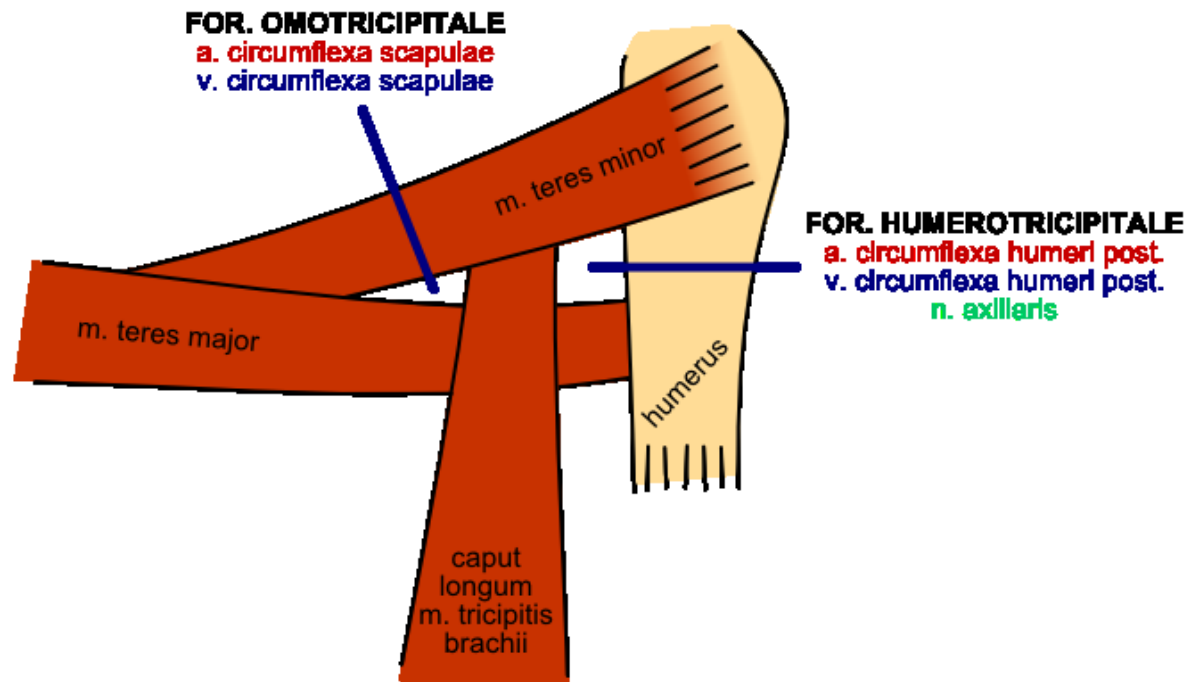
Funkce: flexe a supinace v loketním kloubu, upažení, připažení a předpažení

*m.biceps brachii
caput longum*

*m.biceps brachii
caput breve*



- Mezi okrajem *m. subscapularis*, *m. teres minor* a *m. teres major* je v dorzální stěně podpažní jamky štěrbina
- Probíhá **dlouhé hlava** trojhlavého pažního svalu
- štěrbina rozdělena na dva otvory – laterální **foramen humerotricipitale** (probíhá *n. axillaris*) a **foramen omotricipitale**



M. coracobrachialis:

Začátek: *processus coracoideus scapulae*

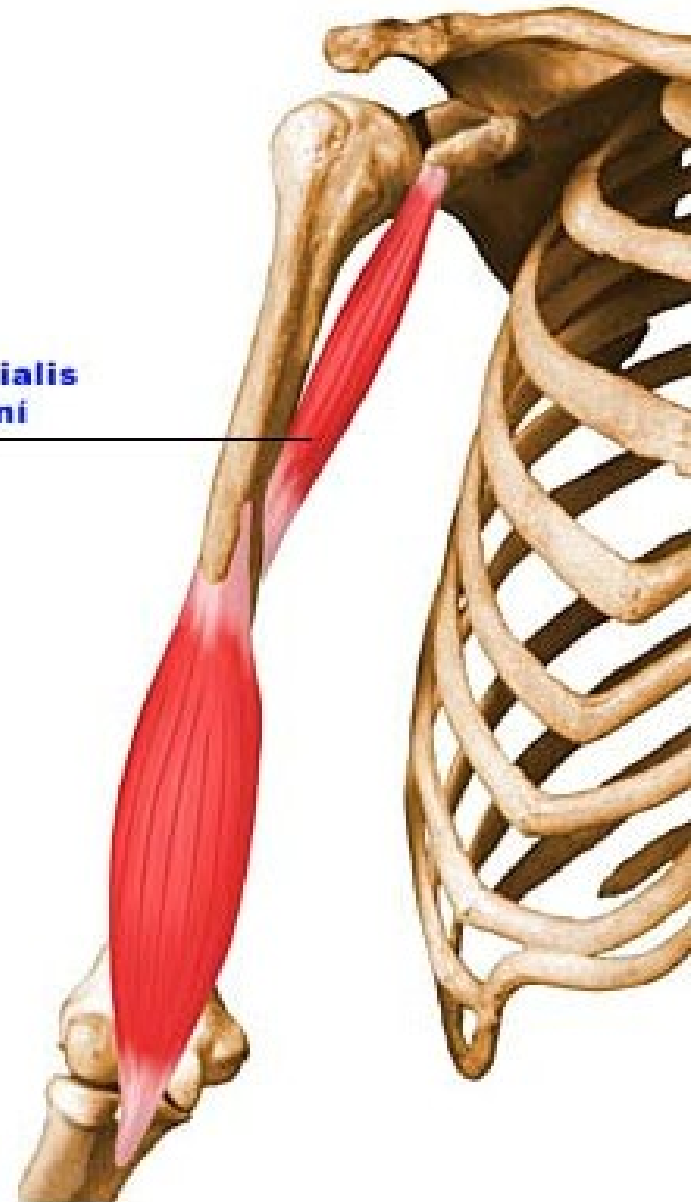
m. coracobrachialis
vnitřní sval pažní

Úpon: ventrální strana pažní kosti (asi v polovině)

Inervace :

n. musculocutaneus
(*plexus brachialis*)

Funkce: připažení a předpažení.



M. brachialis:

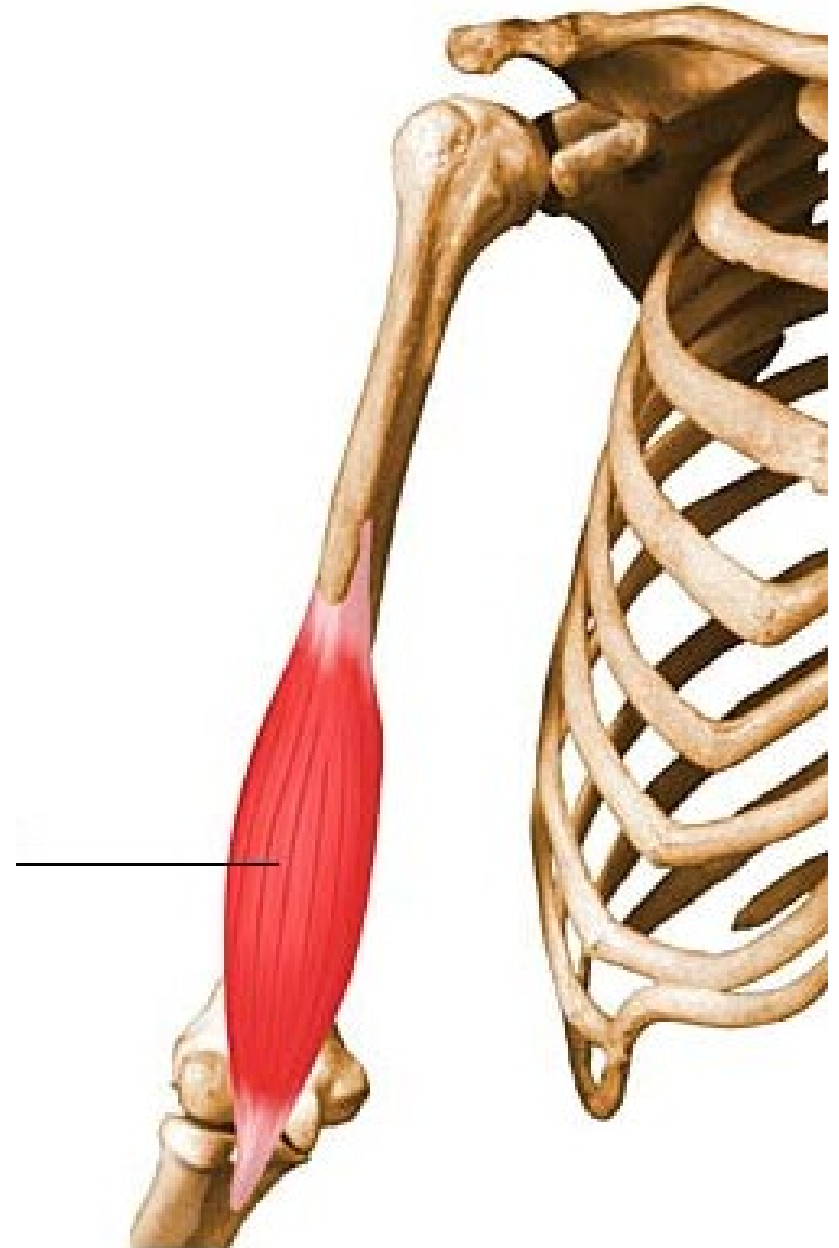
Začátek: distální část
(asi 1/3) ventrální strany
humeru

Úpon: *tuberositas ulnae* a
processus coronoideus
ulnae

Inervace :

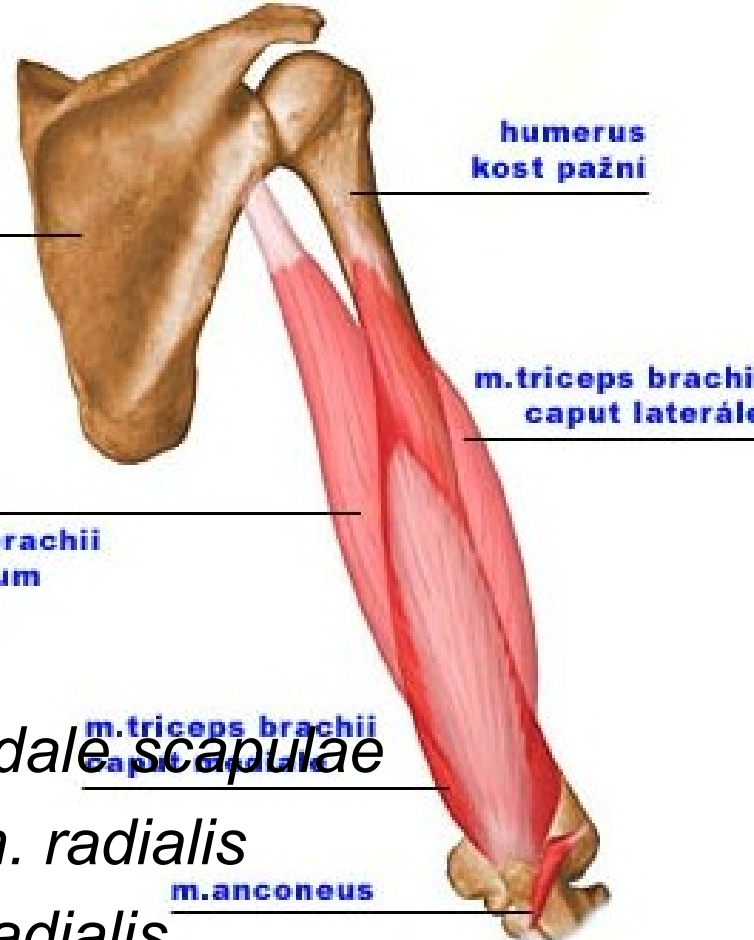
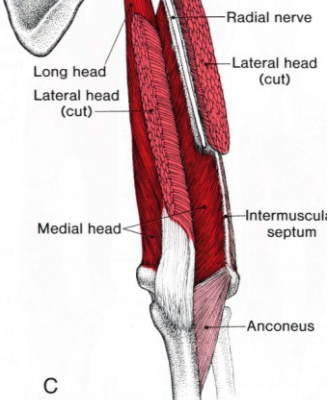
n. musculocutaneus
(*plexus brachialis*)

Funkce: flexe v loketním
kloubu



M. triceps brachii:

má tři hlavy,
čtvrtou (rudimentární)
představuje *m. anconeus*



Začátek:

caput longum – *tuberculum infraglenoidale scapulae*

caput laterale – proximálně od *sulcus n. radialis*

caput mediale – distálně od *sulcus n. radialis*

- spojují v distální části paže v jednotné břicho.

m. anconeus - od laterálního epikondylu humeru

Úpon: *olecranon ulnae*

Inervace : *n. radialis (plexus brachialis)*

Funkce: extenze v loketním kloubu, addukce v ramenním kloubu

Předloketní svaly (*mm . antebrachii*):

- **Přední skupina**
 - dělí se na povrchovou, prostřední a hlubokou vrstvu svalů.
- **Laterální skupina**
- **Zadní skupina**
 - dělí se na povrchová, hluboká

Přední skupina:

1. *M. pronator teres:*

Začátek: *epicondylus medialis humeri* a
processus coronoideus ulnae

Úpon: střední část laterální strany radia

Inervace: *n. medianus (plexus brachialis)*

Funkce: pronace a flexe v loketním kloubu

2. *M. palmaris longus:*

Začátek: *epicondylus medialis humeri*

Úpon: *aponeurosis palmaris*

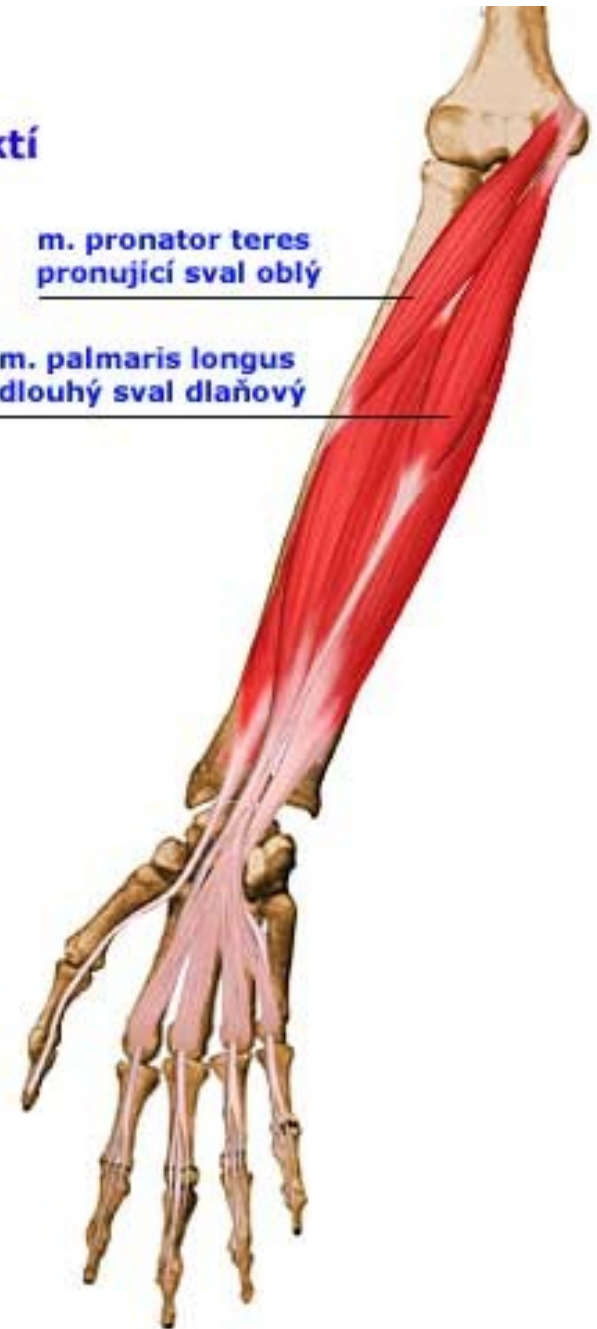
Inervace: *n. medianus (plexus brachialis)*

Funkce: flexe ruky

Přední
strana
předloktí

m. pronator teres
pronující sval oblý

m. palmaris longus
dlouhý sval dlaňový



3. *M. flexor carpi radialis*:

Začátek: *epicondylus medialis humeri*

Úpon: báze II. a III. metakarpu

Inervace: *n. medianus (plexus brachialis)*

Funkce: flexe ruky a její radiální dukce

4. *M. flexor carpi ulnaris*:

Začátek: *epicondylus medialis humeri*
a *olecranon ulnae*

Úpon: *os pisiforme* a prostřednictvím
lig. pisometacarpale na bázi IV. a V.
metakarpu

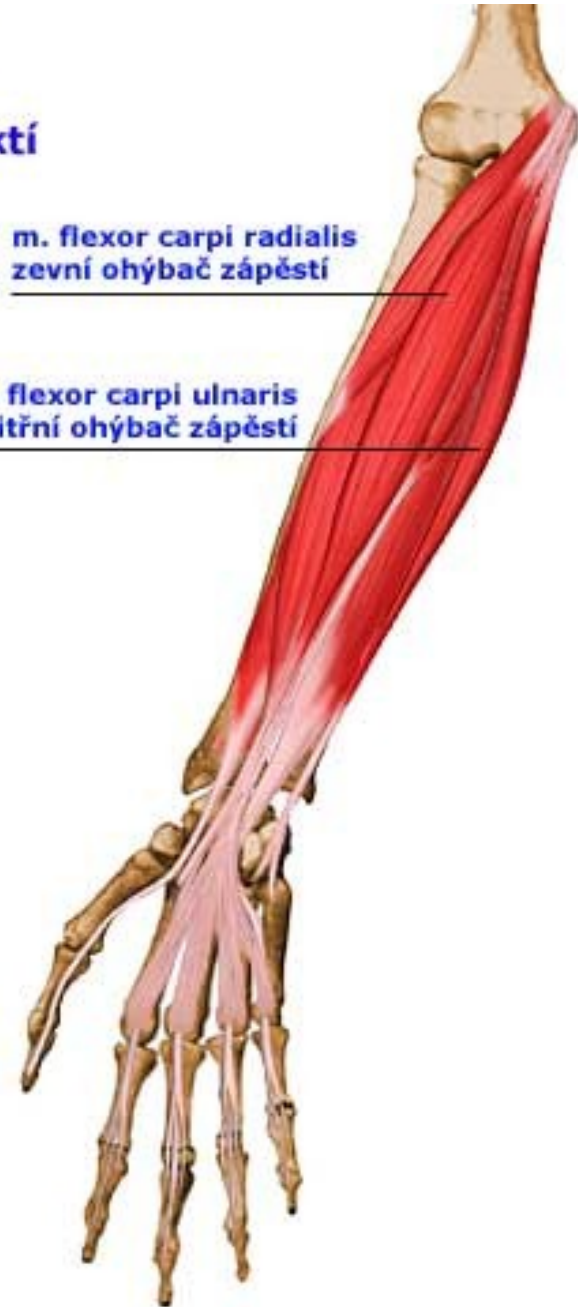Inervace: *n. ulnaris (plexus brachialis)*

Funkce: flexe ruky a její ulnární dukce

Přední
strana
předloktí

m. flexor carpi radialis
zevní ohýbač zápěstí

m. flexor carpi ulnaris
vnitřní ohýbač zápěstí



5. *M. flexor digitorum superficialis*:

Začátek: *epicondylus medialis humeri*
a proximální část radia

Úpon: přechází do čtyř šlach, u
proximálního článku tříčlankových
prstů dělí, inzerují na prostředním
článku prstů

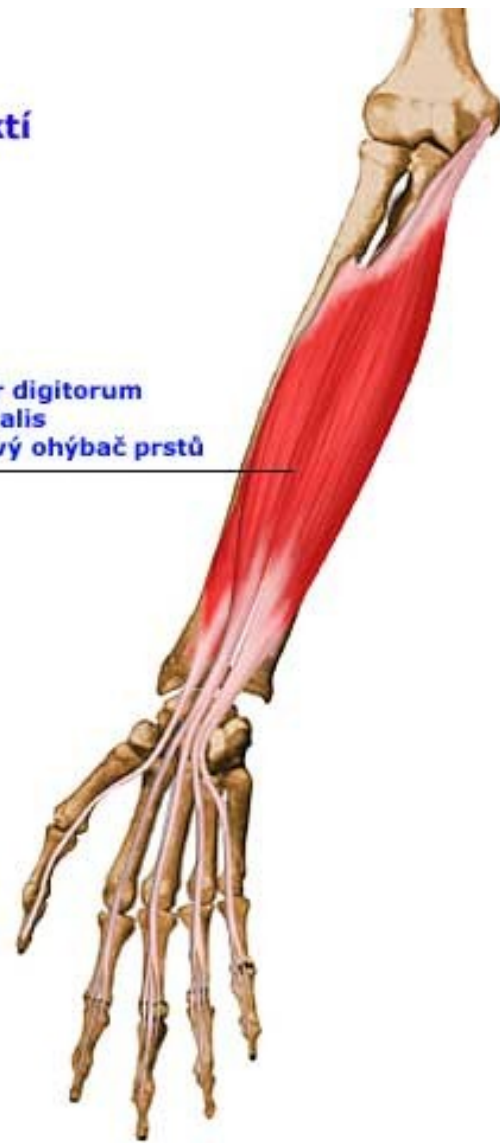- Rozštěpenými částmi procházejí
šlachy hlubokého ohýbače prstů
- Překřížení šlach flexorů prstů se
nazývá ***chiasma tendinum***

Inervace: *n. medianus (plexus
brachialis)*

Funkce: flexe proximálního a
středního článku prstů a flexe ruky

Přední
strana
předloktí

*m. flexor digitorum
superficialis*
povrchový ohýbač prstů



6. *M. flexor digitorum profundus*:

Začátek: přední strana ulny a *membrana interossea antebrachii*

Úpon: distální článek prstů po průchodu skrze *chiasma tendinum*

Inervace: *n. medianus*, *n. ulnaris* (*plexus brachialis*)

Funkce: flexe ruky a tříčlánekových prstů

7. *M. flexor pollicis longus*:

Začátek: přední strana radia a část *membrana interossea antebrachii*

Úpon: distální článek palce

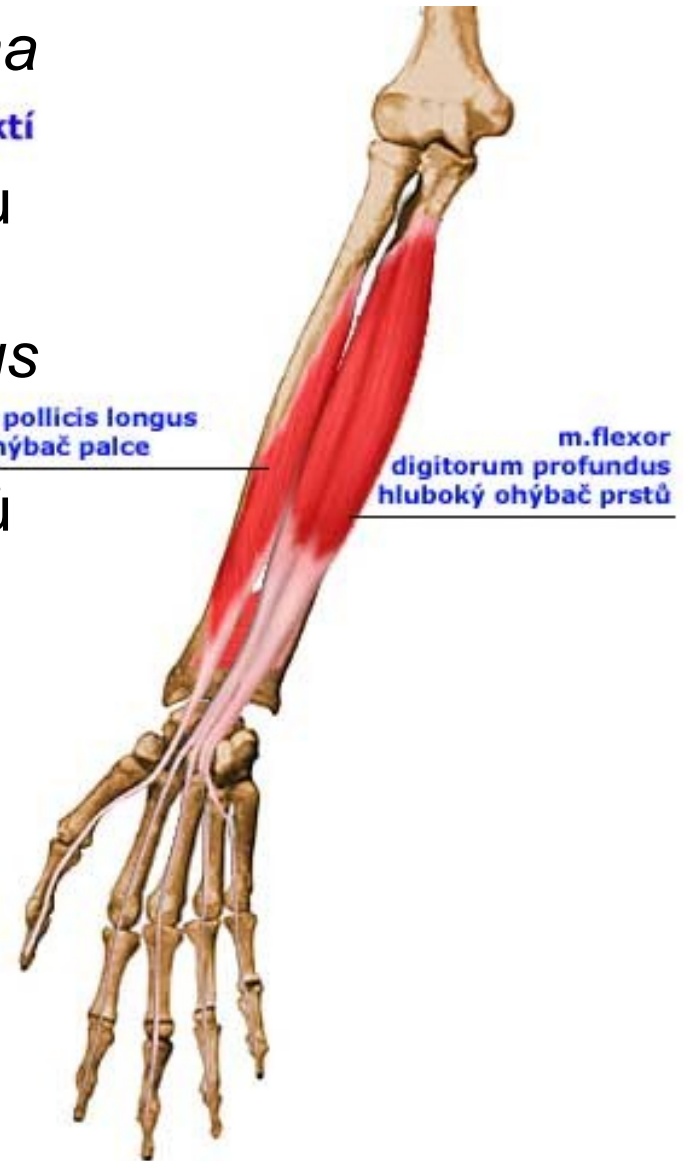
Inervace: *n. medianus* (*plexus brachialis*)

Funkce: flexe palce a ruky

přední
strana
předloktí

m. flexor pollicis longus
dlouhý ohýbač palce

m. flexor digitorum profundus
hluboký ohýbač prstů



8. *M. pronator quadratus*:

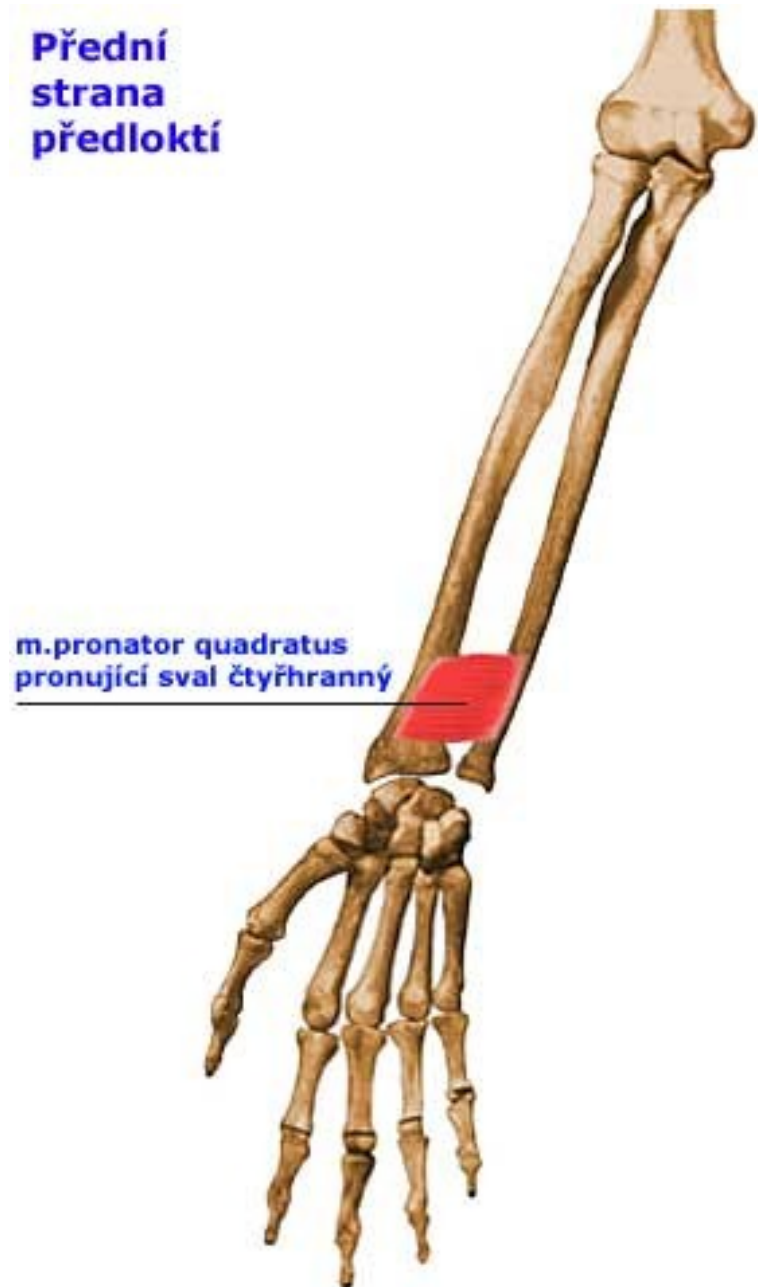
Začátek: palmární strana ulny v distální čtvrtině

Úpon: palmární strana radia v distální čtvrtině

Inervace : *n. medianus* (*plexus brachialis*)

Funkce: pronace předloktí

- Mezi *eminentia carpi radialis* a *eminentia carpi ulnaris* je napjatý vaz – ***retinaculum flexorum***, který mění *sulcus carpi* v *canalis carpi* (prochází *n. medianus* a šlachy flexorů předloktí a prstů)



Laterální skupina:

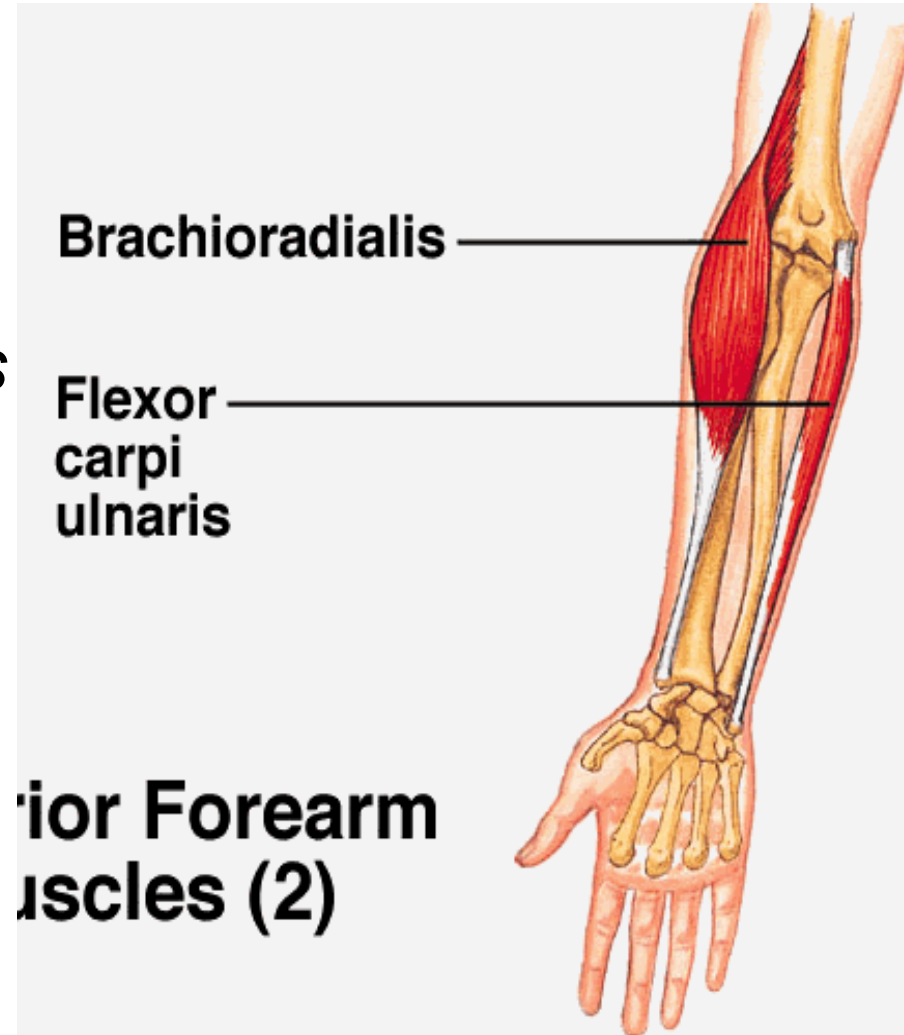
1. *M. brachioradialis*:

Začátek: laterální část
distálního konce humeru

Úpon: *processus styloideus
radii*

Inervace : *n. radialis
(plexus brachialis)*

Funkce: flexe předloktí, při
extendovaném předloktí
provádí supinaci, při
flektovaném pronaci



2. *M. extensor carpi radialis longus*

Začátek: distální konec laterální hrany humeru

Úpon: dorzální strana báze II. metakarpu

Inervace : *n. radialis*
(*plexus brachialis*)

Funkce: extenze ruky a její laterální dukce

Laterální
strana
předloktí

m. extensor carpi radialis longus
dlouhý zevní natahovač zápěstí



3. *M. extensor carpi radialis brevis*:

Začátek: *epicondylus lateralis humeri*

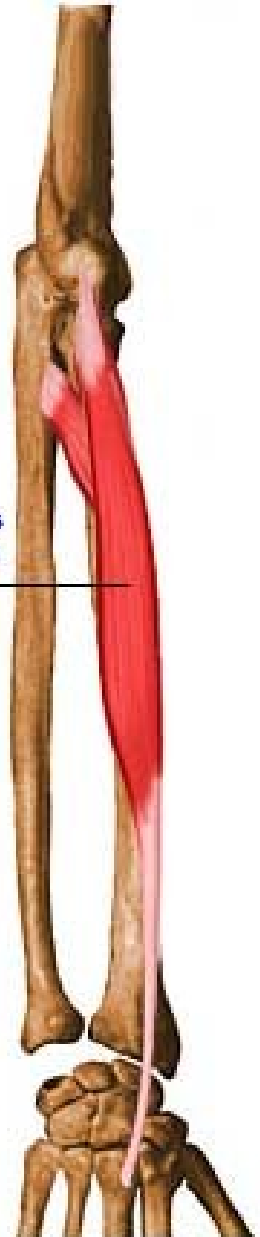
Úpon: dorzální strana báze III. metakarpu

Inervace : *n. radialis (plexus brachialis)*

Funkce: extenze ruky a její laterální dukce

Laterální
strana
předloktí

m. extensor carpi radialis brevis
krátký zevní natahovač zápěstí



4. *M. supinator*:

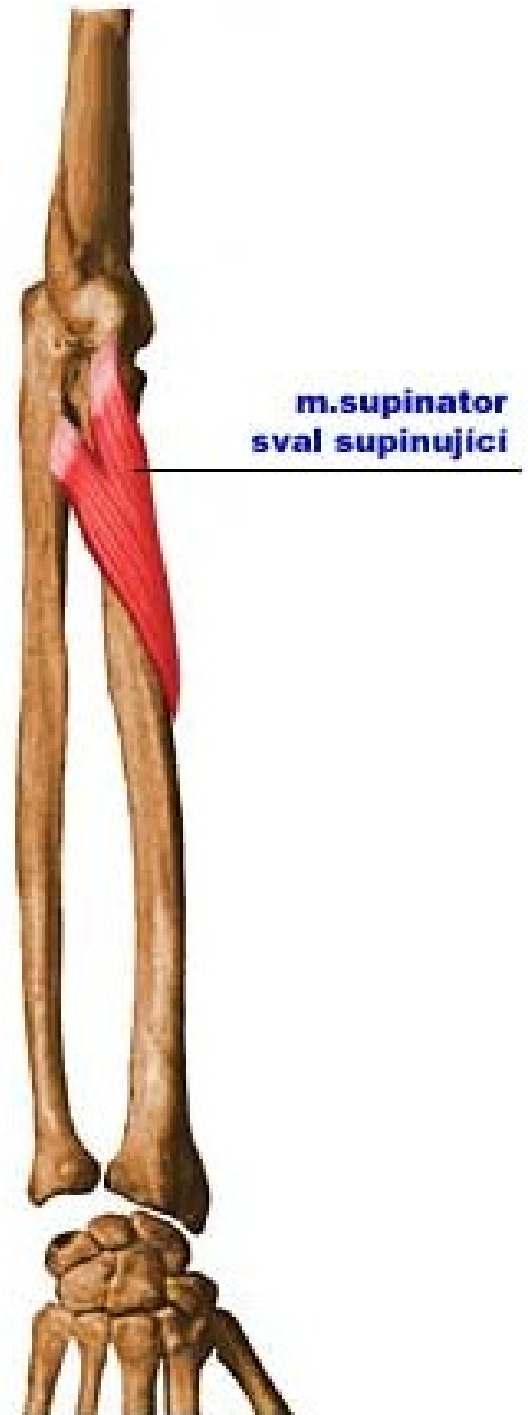- nejhlubší

Začátek: *epicondylus lateralis humeri*, *lig. collaterale radiale*, *lig. anulare radii* a *crista m. supinatoris* na ulně

Úpon: od *tuberositas radii* ke středu laterální hrany *radia*

Inervace: *n. radialis (plexus brachialis)*.

Funkce: supinace předloktí



Zadní skupina:

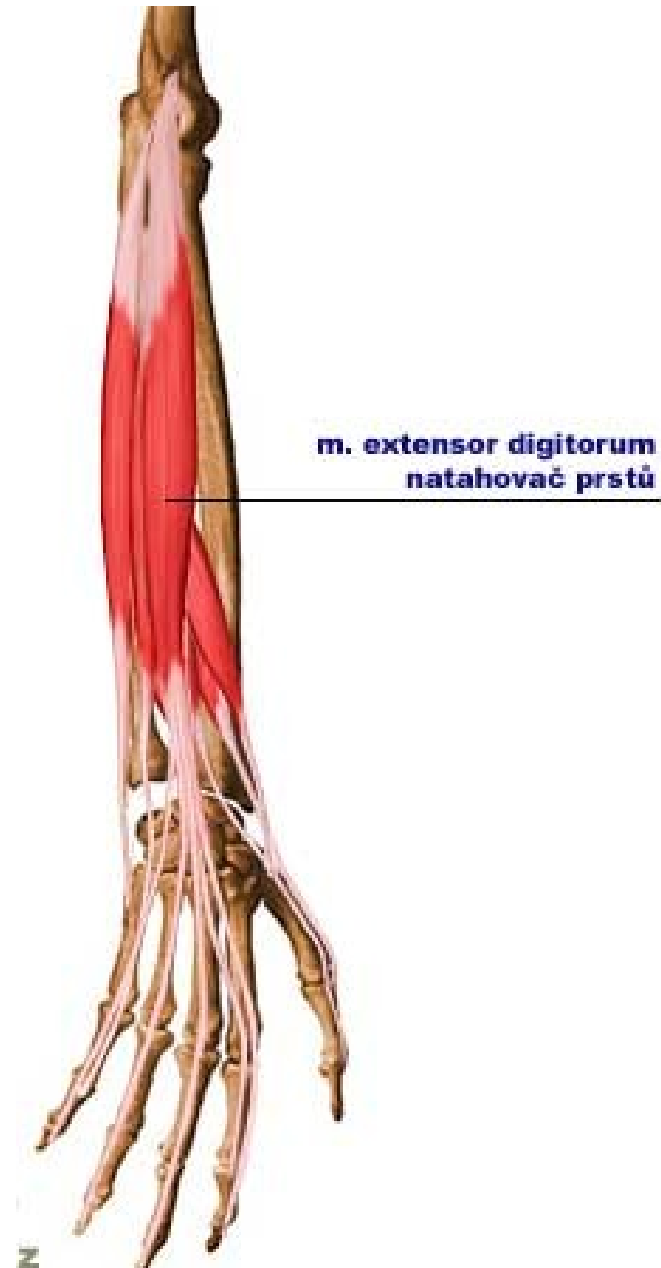
1. *M. extensor digitorum*:

Začátek: *epicondylus lateralis humeri*

Úpon: distálně se dělí na čtyři oploštělé šlachy pro tříčláňkové prsty, které končí v jejich dorzální aponeuróze

Inervace: *n. radialis (plexus brachialis)*

Funkce: extenze ruky a tříčláňkových prstů



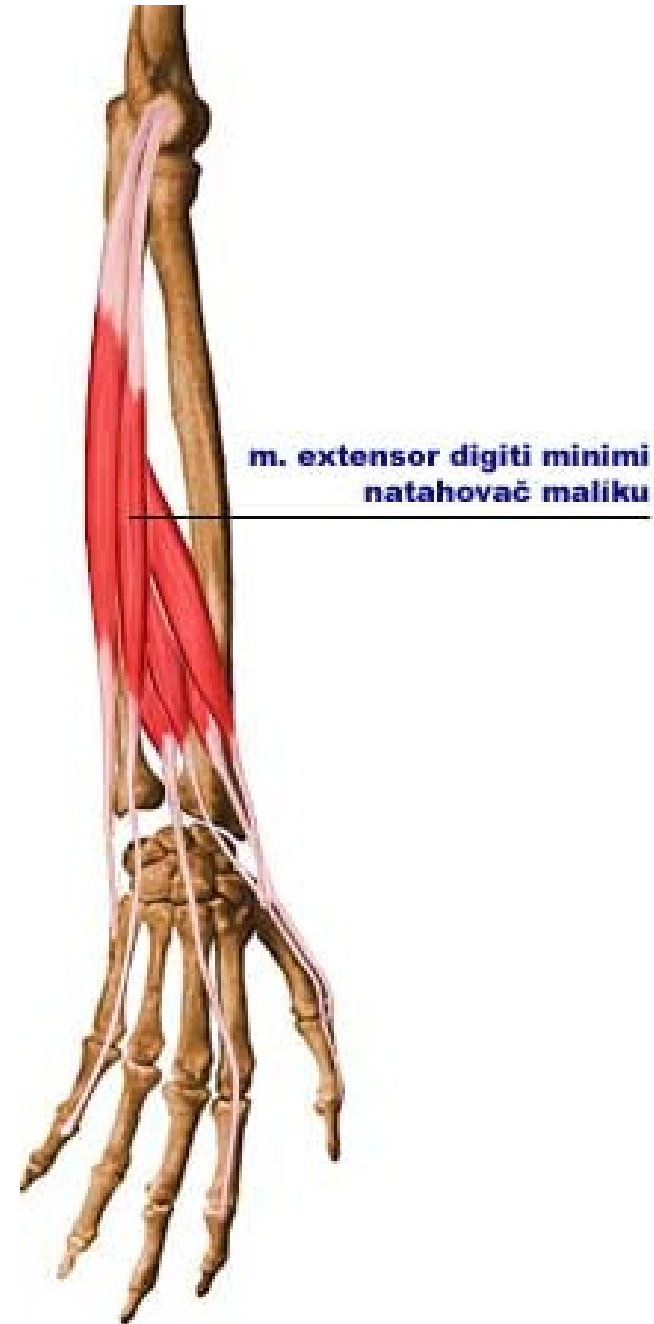2. *M. extensor digiti minimi*:

Začátek: *epicondylus lateralis humeri*

Úpon: dorzální aponeuróza 5. prstu.

Inervace: *n. radialis (plexus brachialis)*

Funkce: extenze 5. prstu a ruky



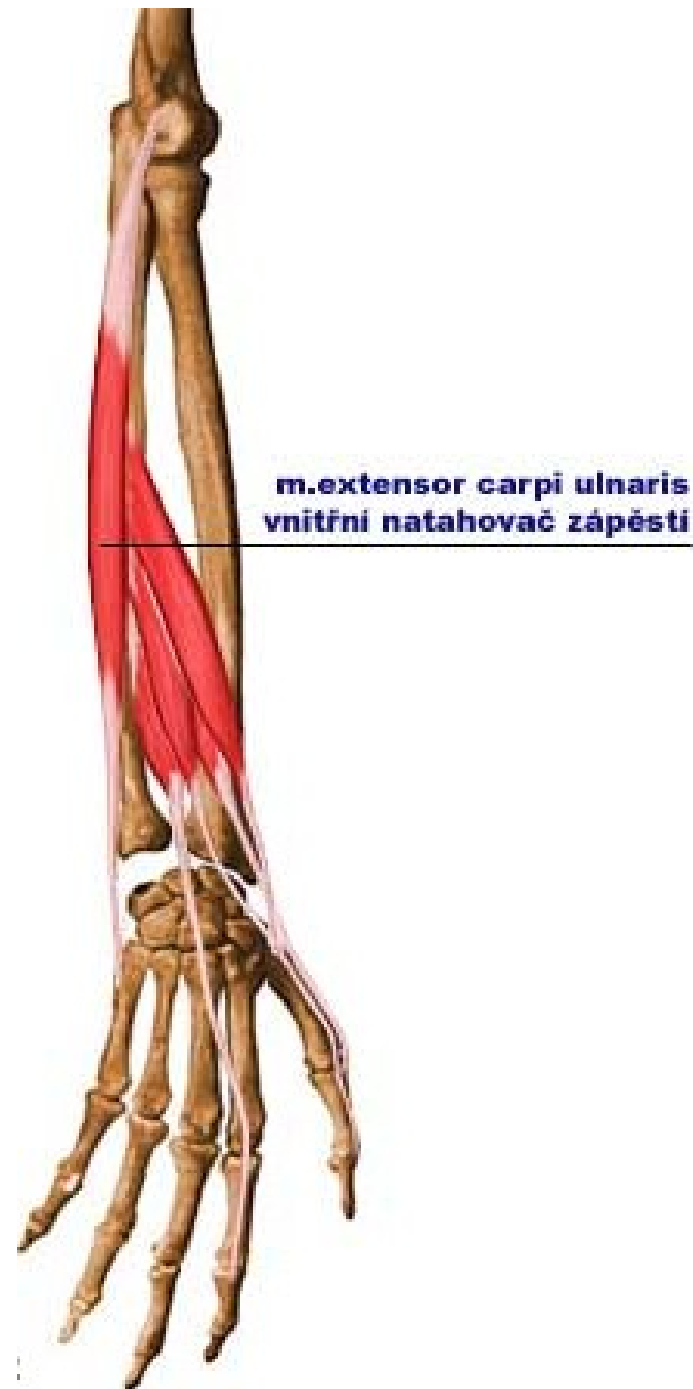3. *M. extensor carpi ulnaris:*

Začátek: *epicondylus lateralis humeri*

Úpon: dorzální strana báze V. metakarpu

Inervace: *n. radialis (plexus brachialis)*

Funkce: extenze ruky, ulnární dukce



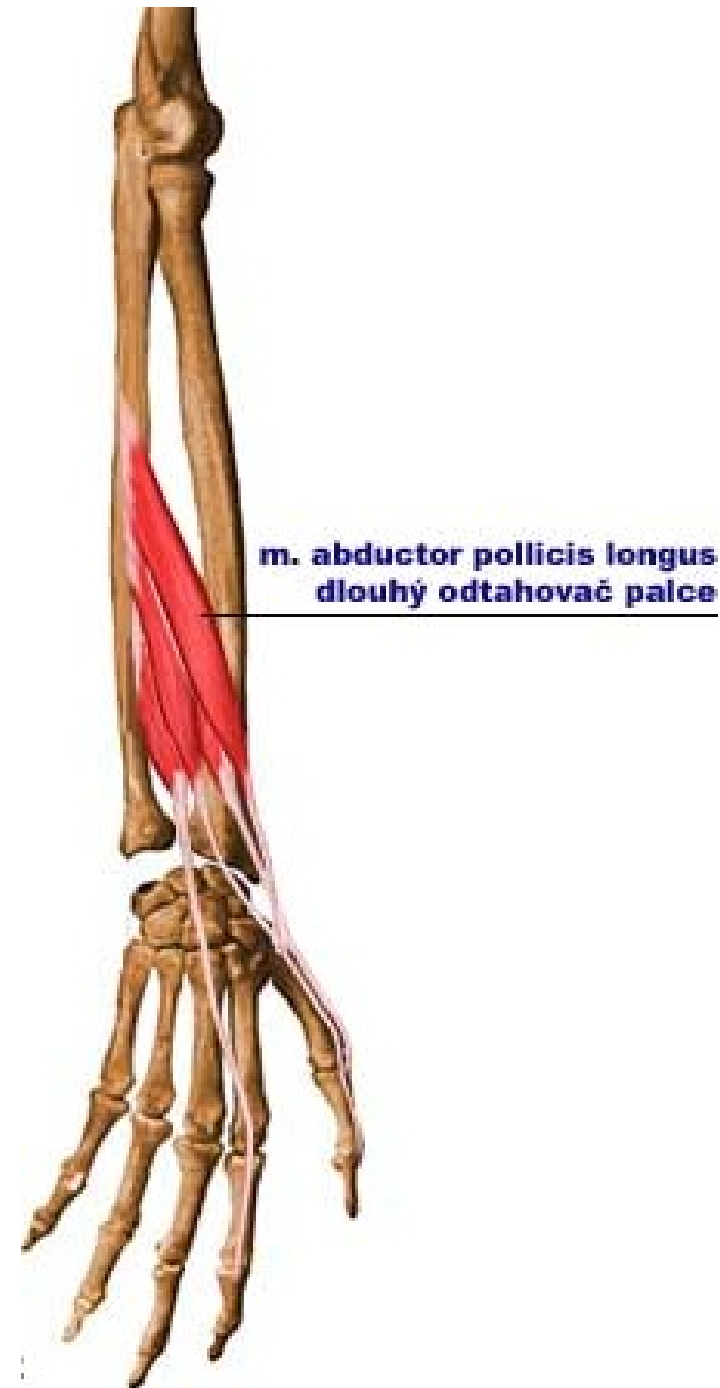4. *M. abductor pollicis longus*:

Začátek: dorzální strana ulny a *membrana interossea antebrachii*

Úpon: báze I. metakarpu
(laterální strana)

Inervace : *n. radialis (plexus brachialis)*.

Funkce: abdukce palce,
napomáhá dukci ruky



5. *M. extensor pollicis brevis*:

Začátek: dorzálně radius, *membrana interossea*

Úpon: dorzální aponeuróza **proximálního** článku palce

Inervace : *n. radialis (plexus brachialis)*

Funkce: extenze palce, abdukce palce

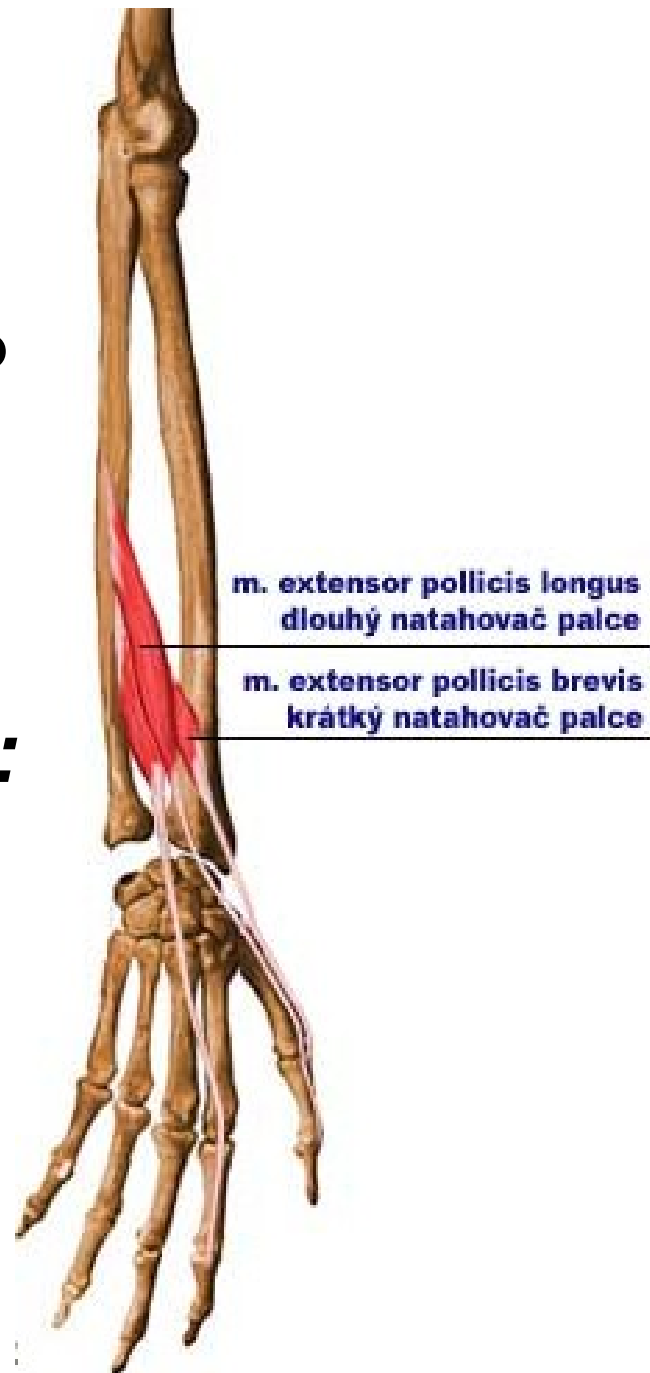
6. *M. extensor pollicis longus*:

Začátek: dolní třetina dorzálně ulny, *membrana interossea*

Úpon: dorzální aponeuróza **distálního** článku palce

Inervace : *n. radialis (plexus brachialis)*

Funkce: extenze palce



7. *M. extensor indicis*:

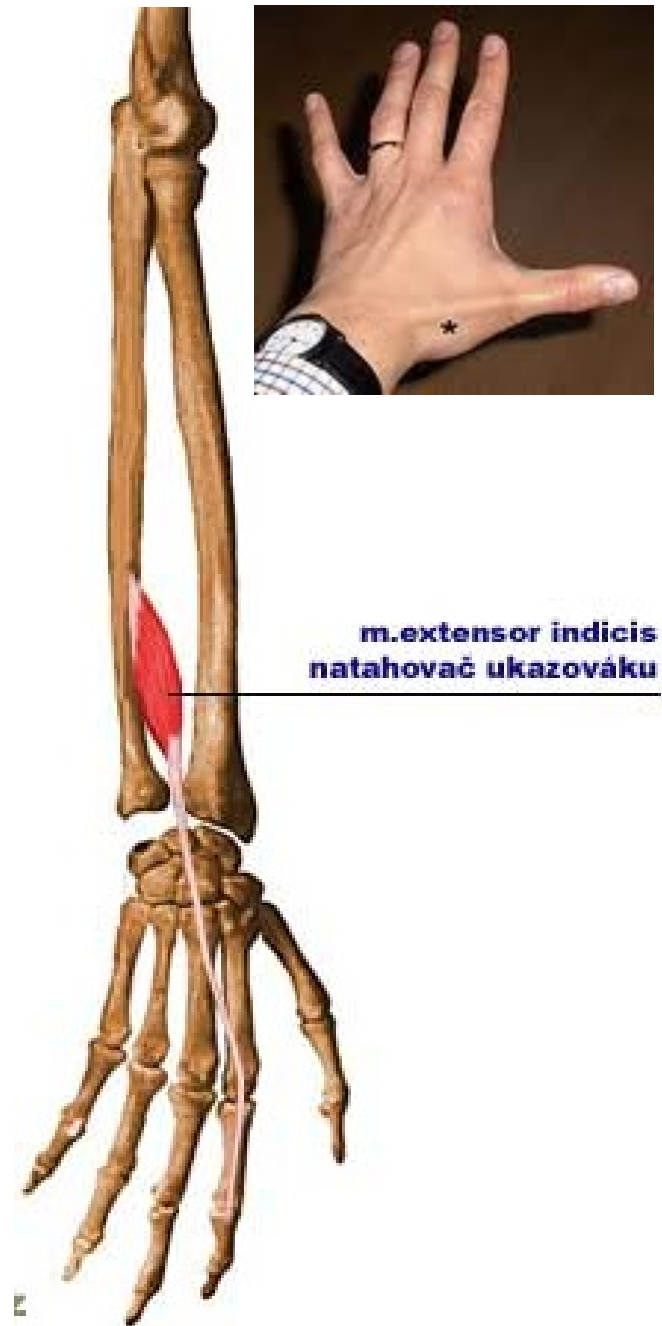
Začátek: distální třetina dorzální strany ulny, *membrana interossea*

Úpon: dorzální aponeuróza 2. prstu

Inervace : *n. radialis (plexus brachialis)*

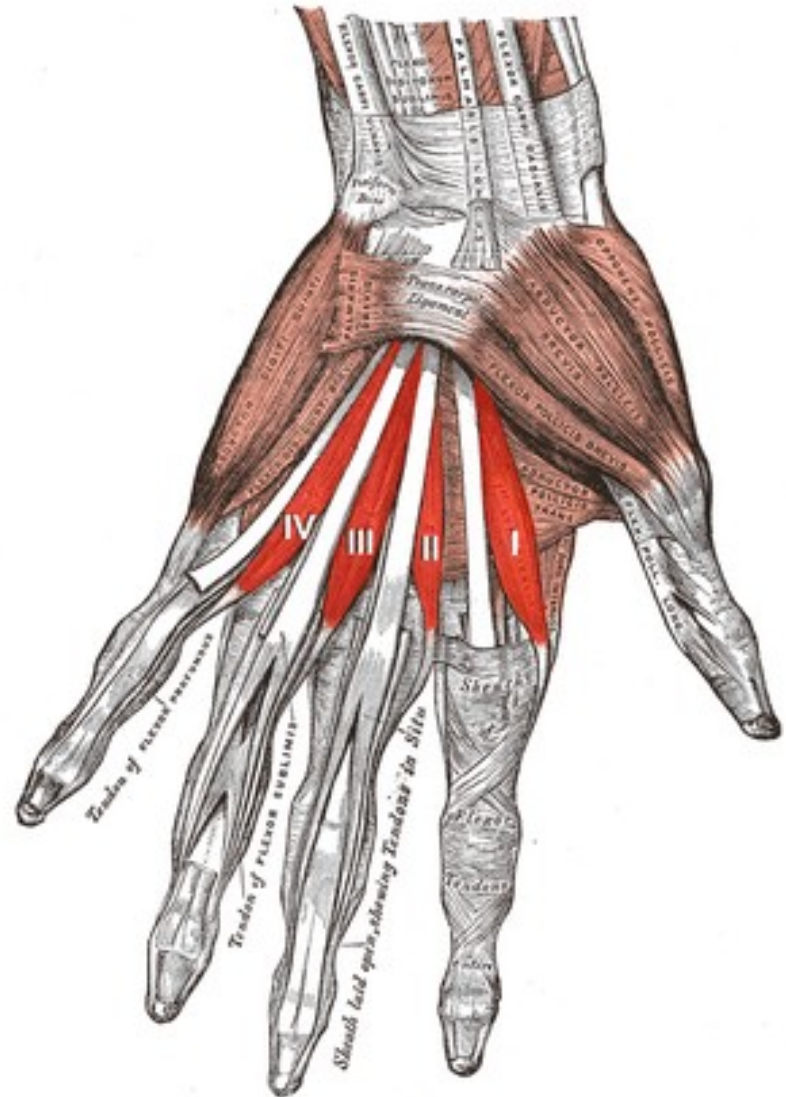
Funkce: extenze ukazováku

- Mezi šlachou *m. extensor pollicis longus a brevis* - ***foveola radialis***



Svaly ruky (*mm. manus*):

- Svaly thenaru
- Prostřední skupina svalů ruky
- Svaly hypothenaru



Svaly thenaru:

1. *M. abductor pollicis brevis*:

Začátek: *eminentia carpi radialis*

Úpon: radiální sesamská kost palce
a báze proximálního článku palce

Inervace: *n. medianus (plexus brachialis)*

Funkce: abdukce palce

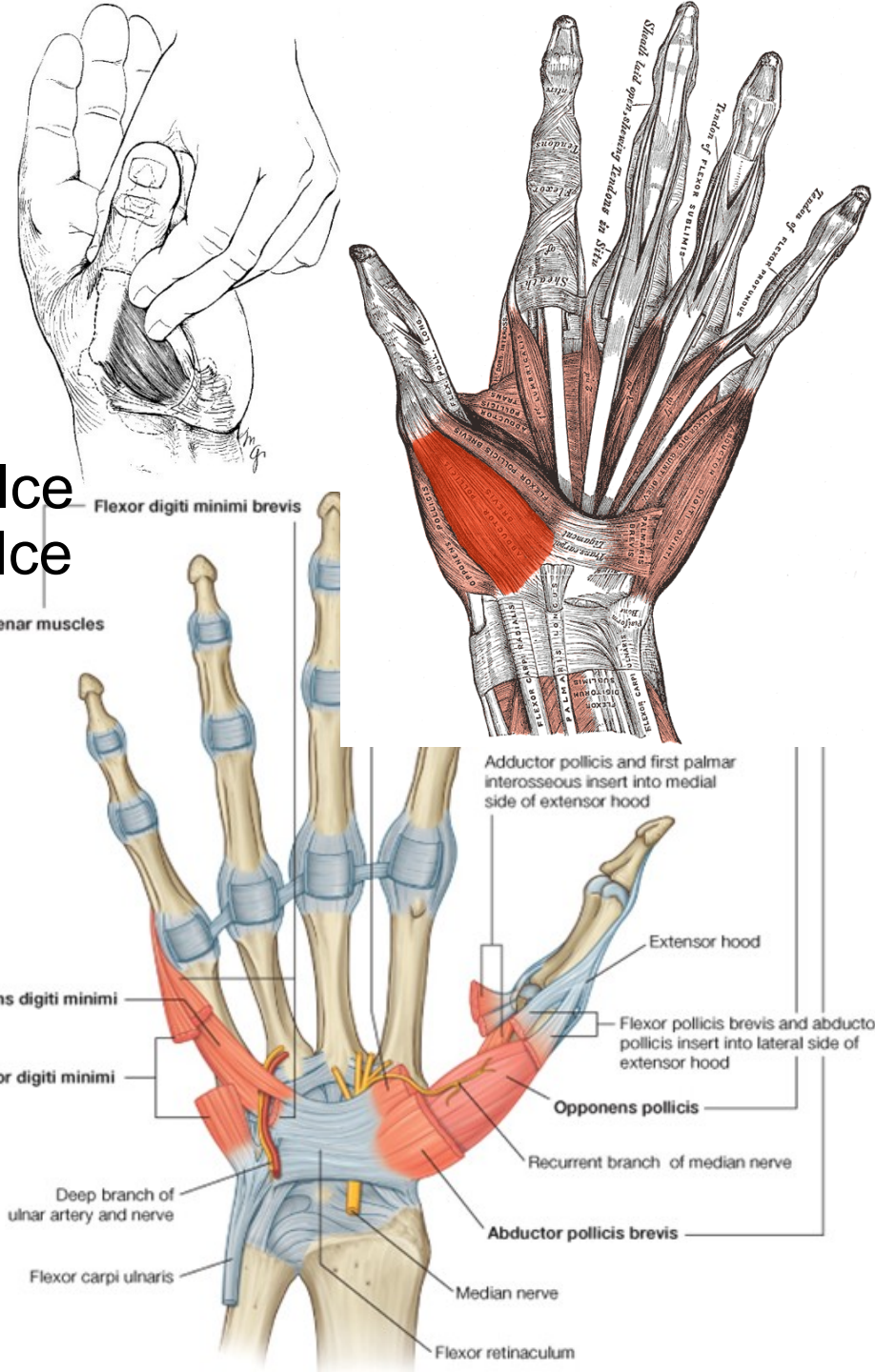
2. *M. opponens pollicis*:

Začátek: *eminentia carpi radialis*

Úpon: radiální okraj I. metakarpu

Inervace: *n. medianus (plexus brachialis)*

Funkce: opozice palce



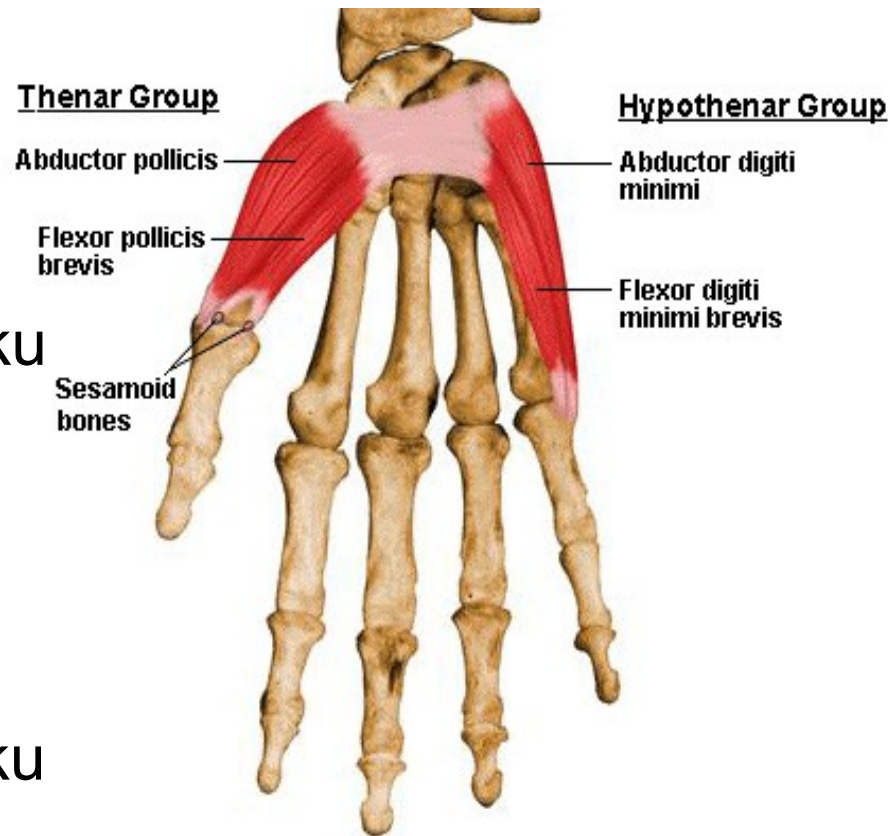
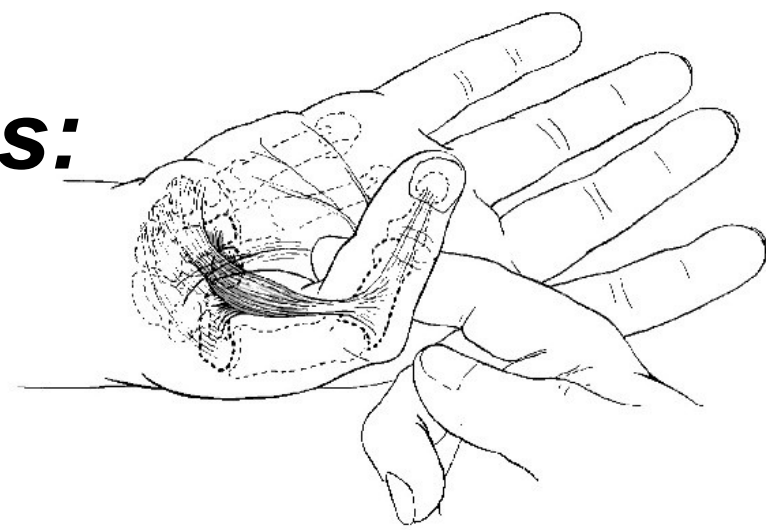
3. *M. flexor pollicis brevis*:

Začátek: *eminentia carpi radialis*
(sval se dělí na *caput superficiale* a *caput profundum*, mezi oběma hlavami prochází šlacha *m. flexor pollicis longus*)

Úpon: laterální sesamská kost palce, báze proximálního článku palce

Inervace: povrchová hlava – *n. medianus*, hluboká hlava – *n. ulnaris (plexus brachialis)*

Funkce: flexe proximálního článku palce, uvádí palec do opozice



4. *M. adductor pollicis*:

Začátek:

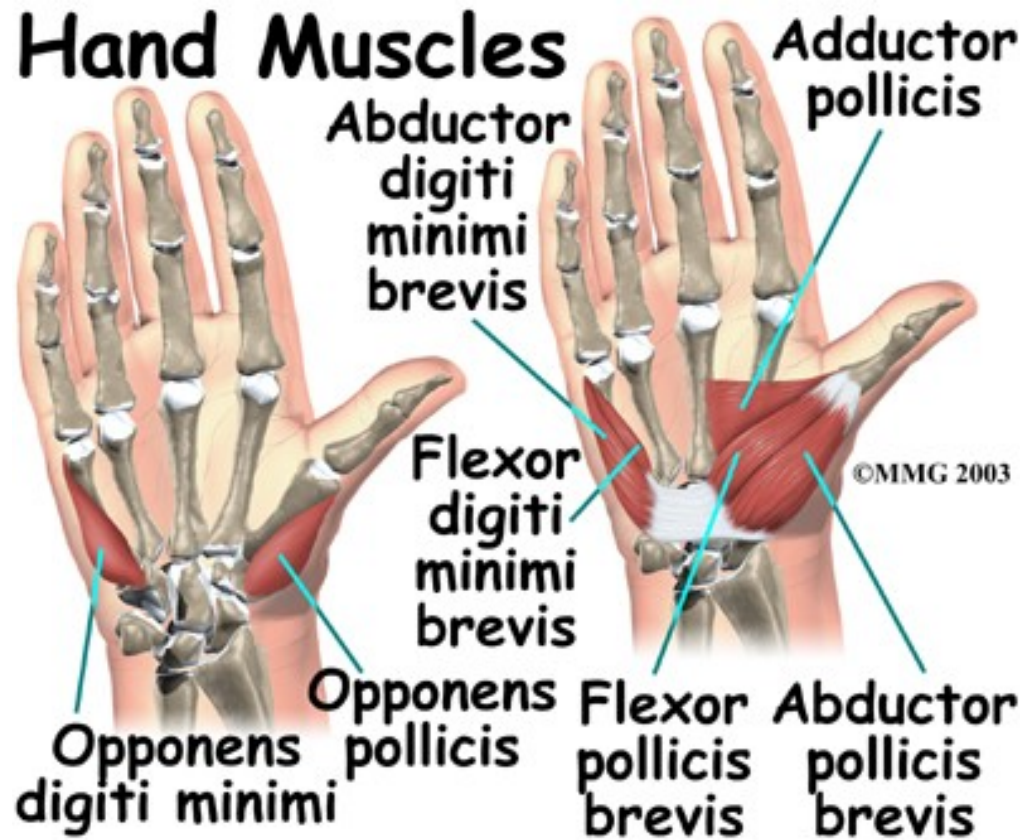
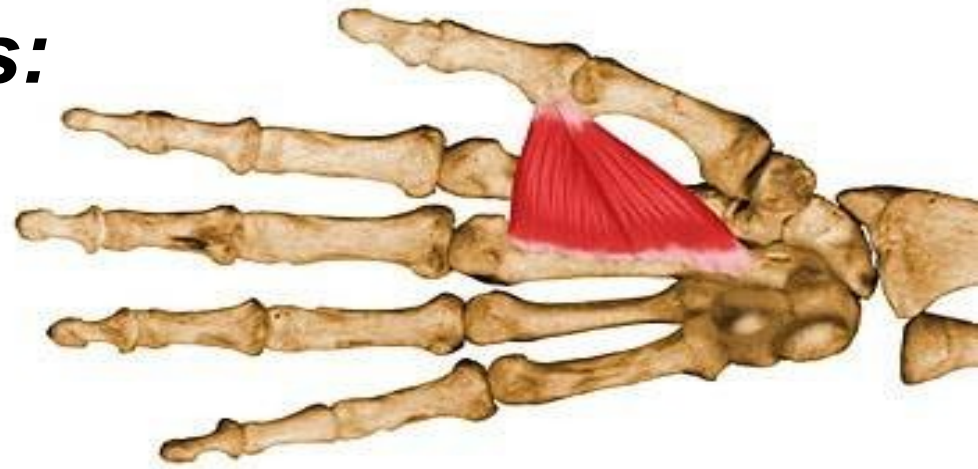
caput obliquum začíná od dorzální stěny *canalis carpi*,

caput transversum odstupuje od palmární plochy III. metakarpu

Úpon: mediální sesamská kost palce

Inervace: *n. ulnaris* (*plexus brachialis*)

Funkce: addukce palce



Prostřední skupina svalů ruky:

1. *Mm. interossei dorsales:*

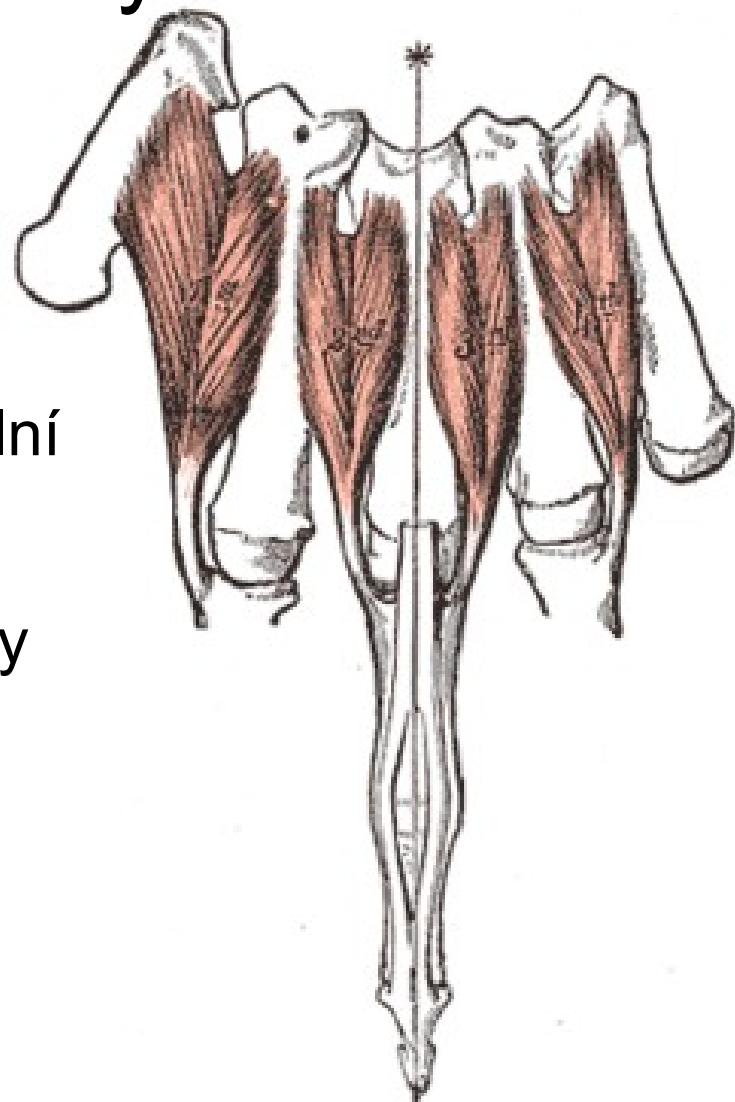- jsou čtyři svaly (I. – IV.) vyplňující štěrbiny mezi metakarpy

Začátek: sousední strany metakarpů

Úpon: proximální články prstů a dorzální **aponeuróza** na straně prstů odvrácených **od osy ruky**, procházející středem **3. prstu** (svaly se upínají po obou stranách 3., na laterální straně 2. a na mediální straně 4. prstu)

Inervace: *n. ulnaris (plexus brachialis)*

Funkce: flexe proximálního článku, extenze ostatních článků prstů, abdukce prstů od osy ruky



2. *Mm. interossei palmares:*

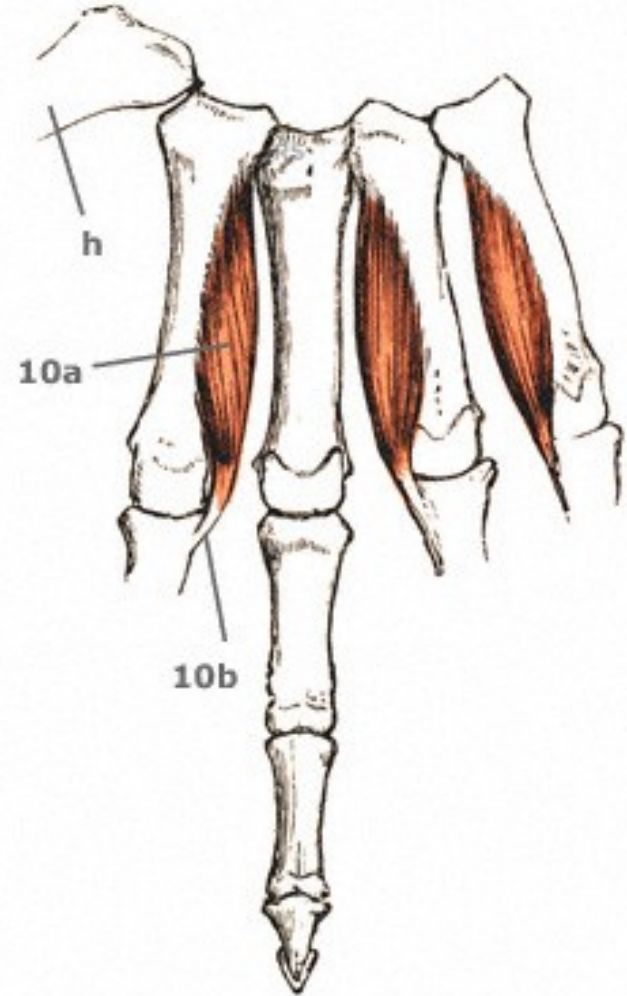
- jsou tři drobnější svaly (I. – III.)

Začátek: těla metakarpů na straně přivrácené k ose ruky

Úpon: proximální články prstů a dorzální aponeuróza na straně prstů přivrácených k ose ruky

Inervace: *n. ulnaris (plexus brachialis)*

Funkce: flexe proximálního článku, extenze ostatních článků prstů, addukce prstů k ose ruky



3. *Mm. lumbricales*:

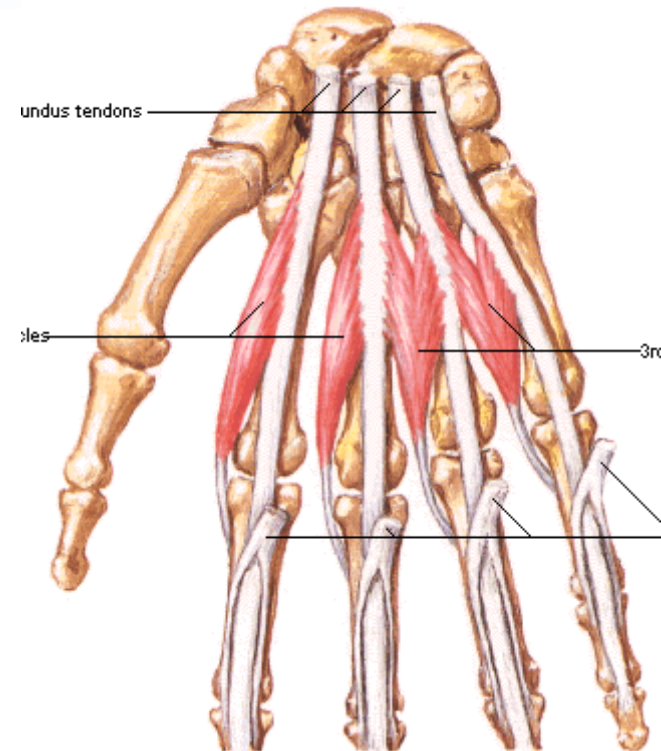
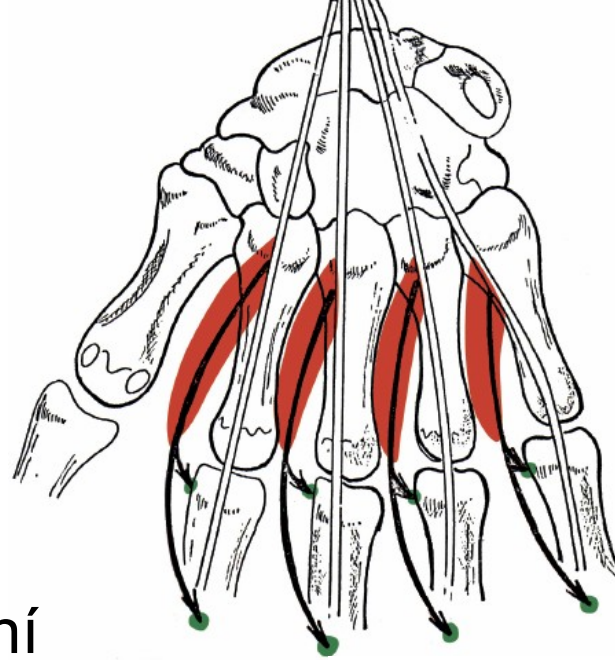
- čtyři štíhlé svaly (I. – IV.)

Začátek: na šlachách *m. flexor digitorum profundus*

Úpon: laterální strana báze proximálního článku a dorzální aponeuróza 2. – 5. prstu

Inervace : I. a II. – *n. medianus*,
III. a IV. – *n. ulnaris*
(*plexus brachialis*)

Funkce: flexe proximálního článku, extenze ostatních článků prstů, naklonění prstů k palci



Svaly hypothenaru:

1. *M. palmaris brevis*:

- kožní sval

Začátek: mediální okraj palmární aponeurózy

Úpon: kůže hypothenaru

Inervace: *n. ulnaris (plexus brachialis)*

Funkce: tvoří kožní rýhy

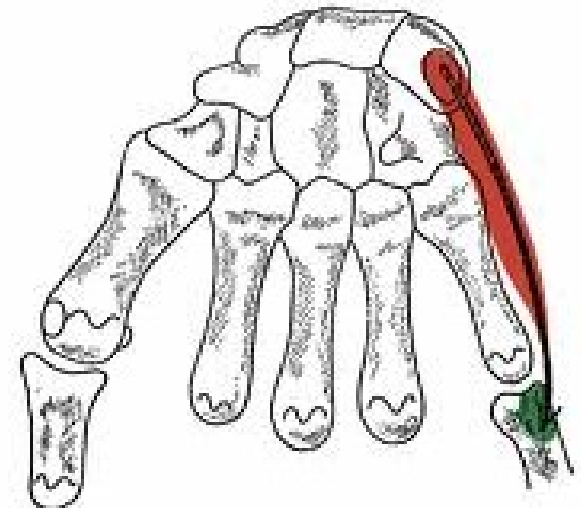
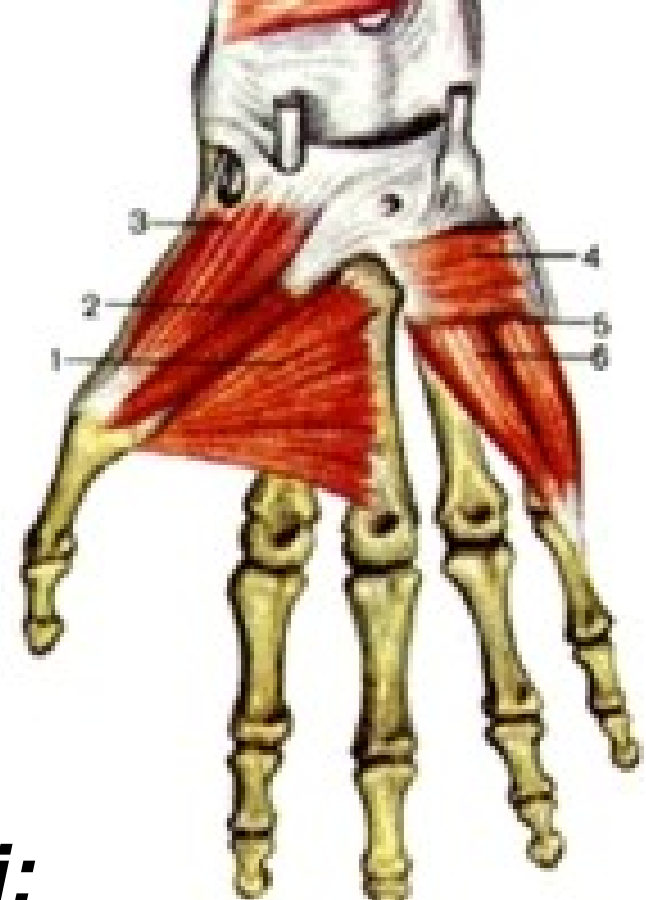
2. *M. abductor digiti minimi*:

Začátek: *os pisiforme*

Úpon: báze proximálního článku malíku

Inervace: *n. ulnaris (plexus brachialis)*

Funkce: abdukce malíku



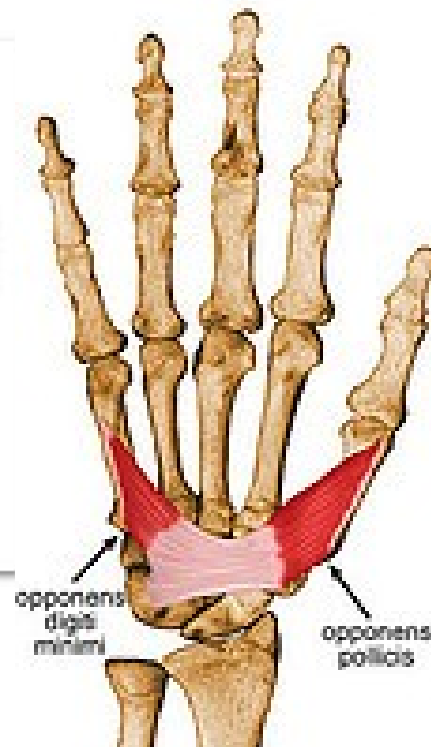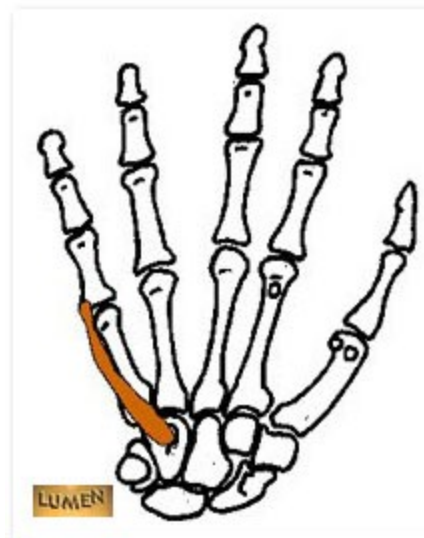
3. *M. flexor digiti minimi brevis*:

Začátek: *hamulus ossis hamati*.

Úpon: báze proximálního článku malíku.

Inervace : *n. ulnaris (plexus brachialis)*.

Funkce: flexe proximálního článku malíku.



4. *M. opponens digiti minimi*:

Začátek: *hamulus ossis hamati*.

Úpon: mediální okraj V. metakarpu

Inervace : *n. ulnaris (plexus brachialis)*.

Funkce: opozice malíku.

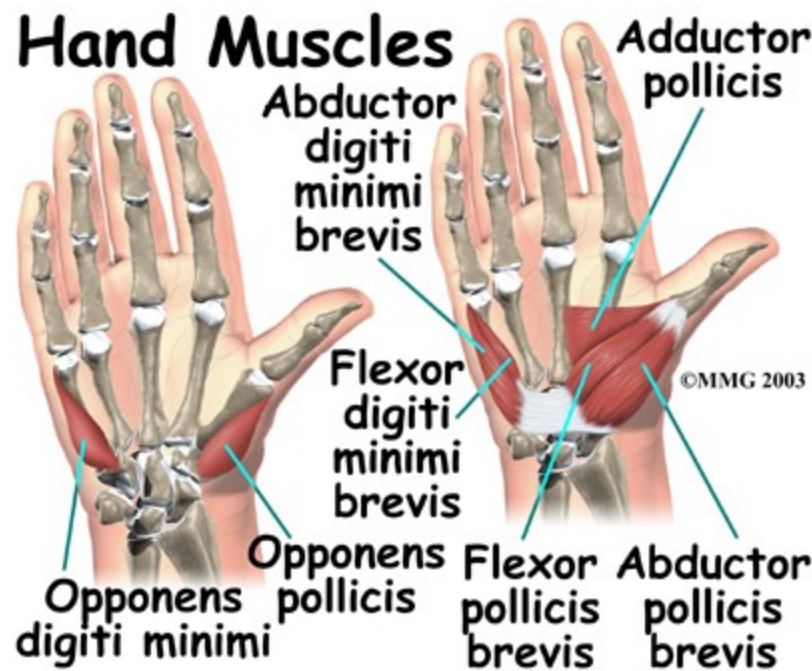


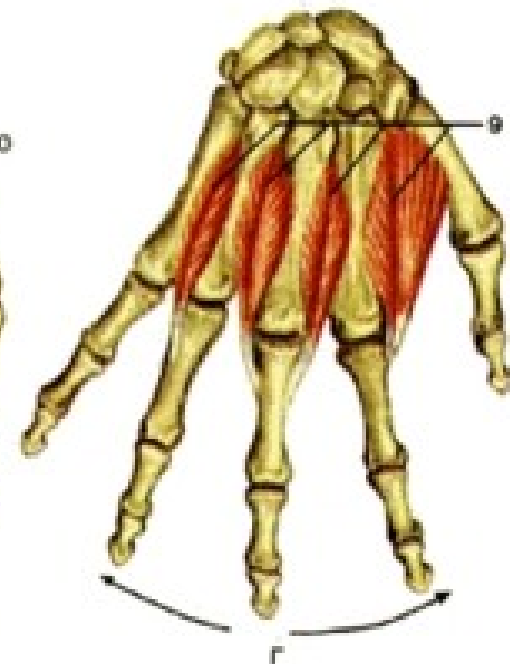
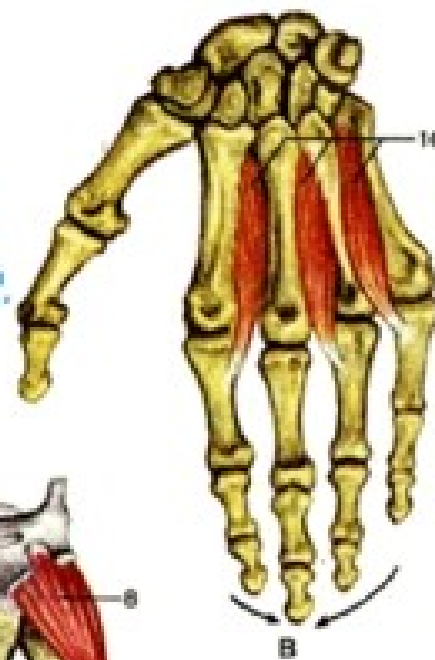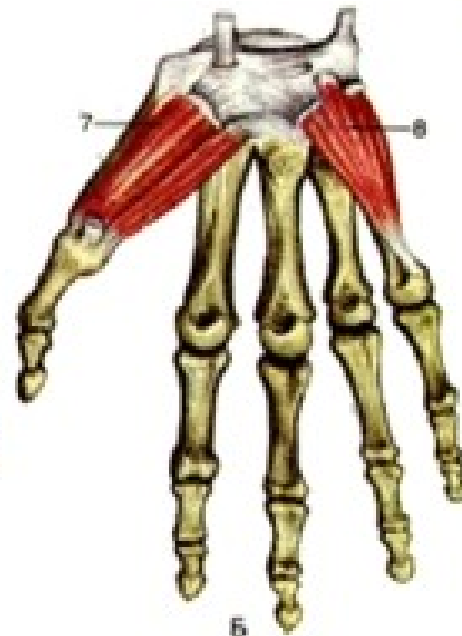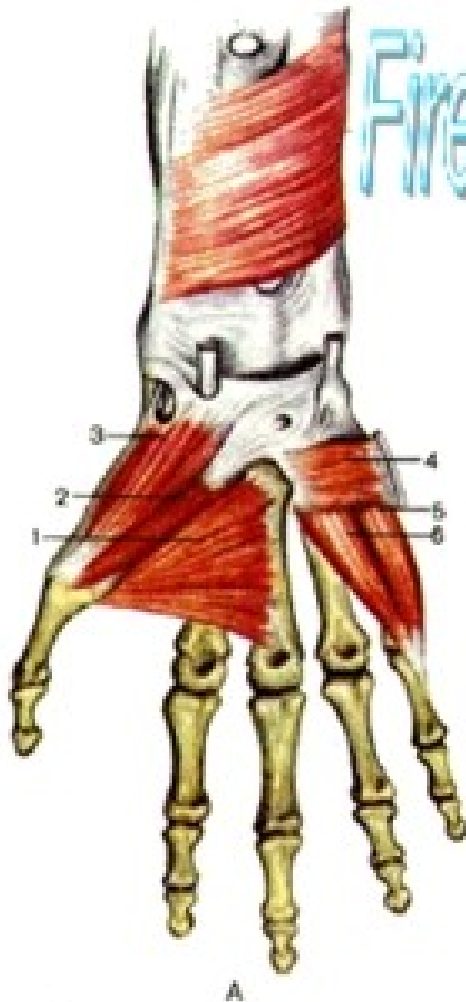
Рис. 146. Мышцы возвышения большого пальца правой кисти и мизинца.

А — поверхностный слой.

Б — глубокий слой.

В — ладонные межкостные мышцы.

Г — тыльные межкостные мышцы.



FireAid - все по
медицине.

- 1 — m. adductor pollicis;
- 2 — m. flexor pollicis brevis;
- 3 — m. abductor pollicis brevis;
- 4 — m. palmaris brevis;
- 5 — m. abductor digiti minimi;
- 6 — m. flexor digiti minimi;
- 7 — m. opponens pollicis;
- 8 — m. opponens digiti minimi;
- 9 — mm. interossei dorsales;
- 10 — mm. interossei palmares.

Svaly dolní končetiny: (*mm. membri inferioris*)

Kyčelní svaly (*mm. coxae*)

- Přední skupina
- Zadní skupina

Stehenní svaly (*mm. femoris*)

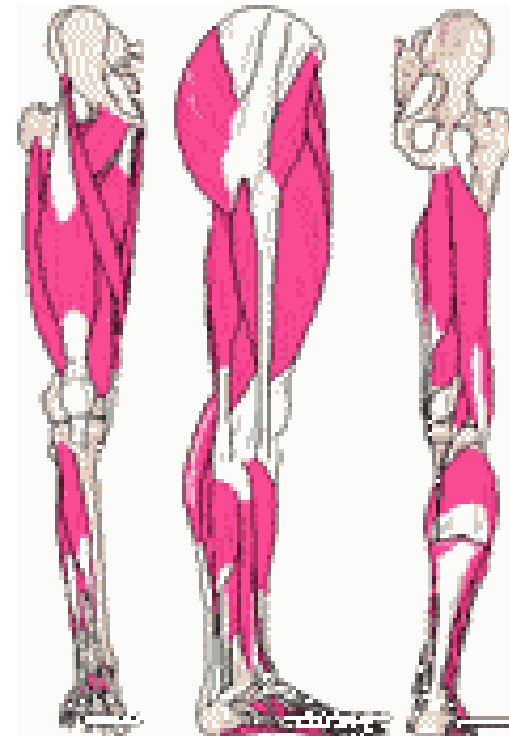
- Přední skupina
- Mediální skupina
- Zadní skupina

Bércové svaly (*mm. cruris*)

- Přední skupina
- Laterální skupina
- Zadní skupina

Zákolenní jáma (*fossa poplitea*)

Svaly nohy (*mm. pedis*)



Kyčelní svaly: (*mm. coxae*) - přední skupina

M. iliopsoas:

- dvě části – *m. psoas major*, *m. iliacus*

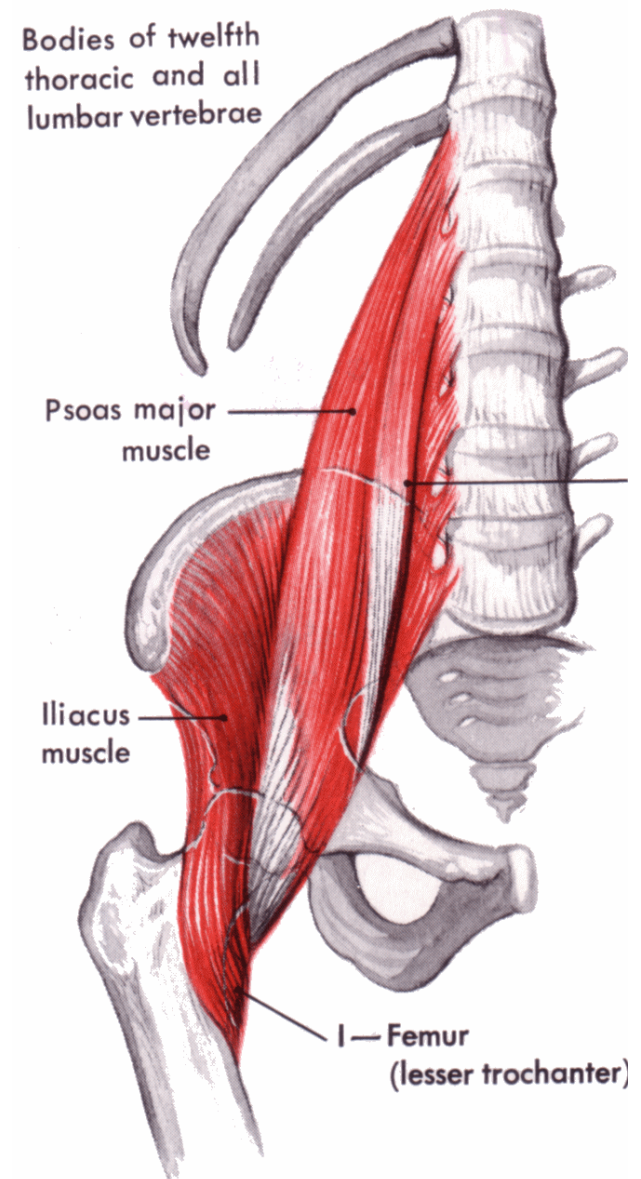
Začátek:

- ***m. psoas major*** - začíná od těl bederních obratlů a *disci intervertebrales* bederní páteře
- ***m. iliacus*** odstupuje od *fossa iliaca* pánevní kosti

Úpon: po prostupu skrze *lacuna musculorum* - na *trochanter minor femoris*

Inervace : *plexus lumbalis*

Funkce: flexe stehna, addukce a supinace, předklání trup, otáčí pánev a trup na opačnou stranu, napomáhá udržování rovnováhy trupu



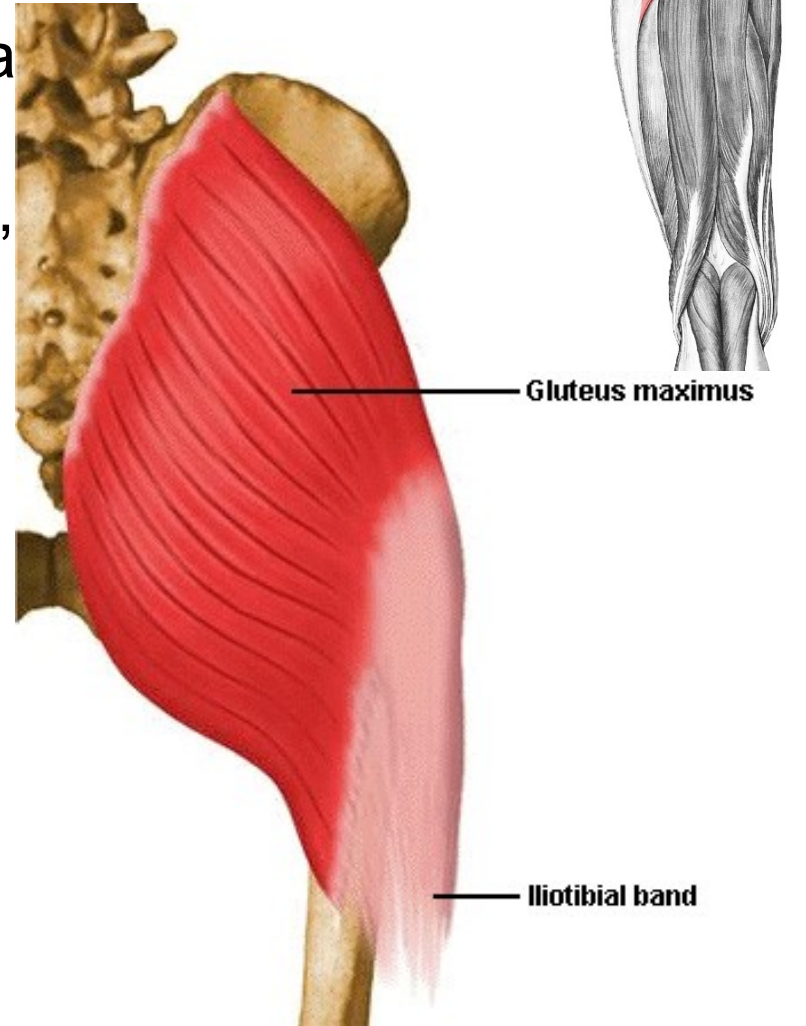
M. gluteus maximus: *zadní skupiny*

Začátek: dorzálně od *linea glutea posterior* na pánevní kosti, od laterálního okraje křížové kosti a *lig. sacrotuberale*

Úpon: *tuberositas glutea femoris*, *tractus iliotibialis*

Inervace: *n. gluteus inferior* (*plexus sacralis*)

Funkce: extenze v kyčelním kloubu, tahem za *tractus iliotibialis* napomáhá extenzi v kolenním kloubu a zabezpečuje tak vzpřímený postoj, spolupůsobí při abdukci a supinaci stehna



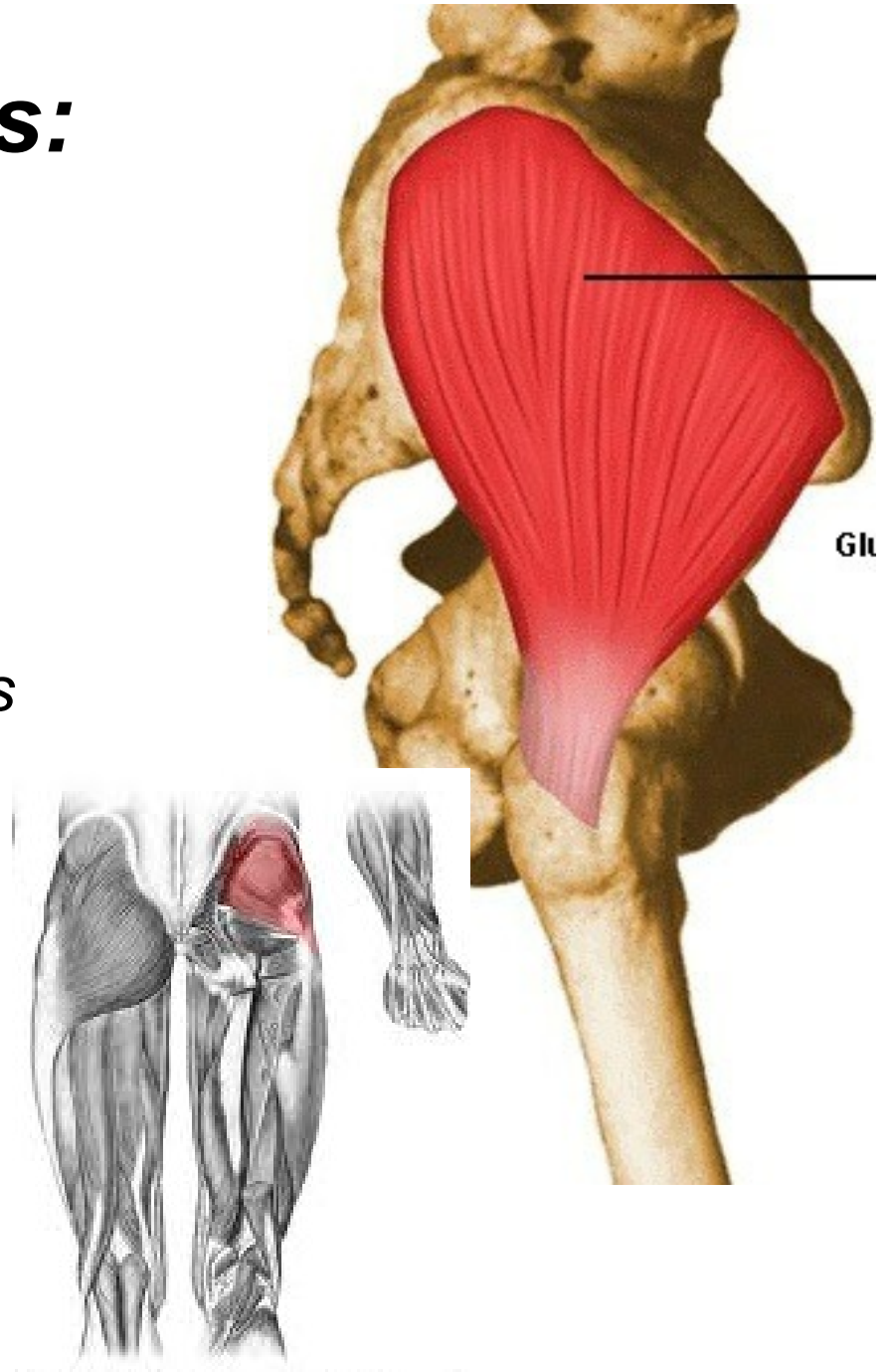
M. gluteus medius:

Začátek: mezi *linea glutea anterior* a *linea glutea posterior* na pánevní kosti, *labium externum cristae iliaca*

Úpon: *trochanter major femoris*

Inervace: *n. gluteus superior* (*plexus sacralis*)

Funkce: přednožení a pronaci, zanožení a supinaci, abdukce stehna



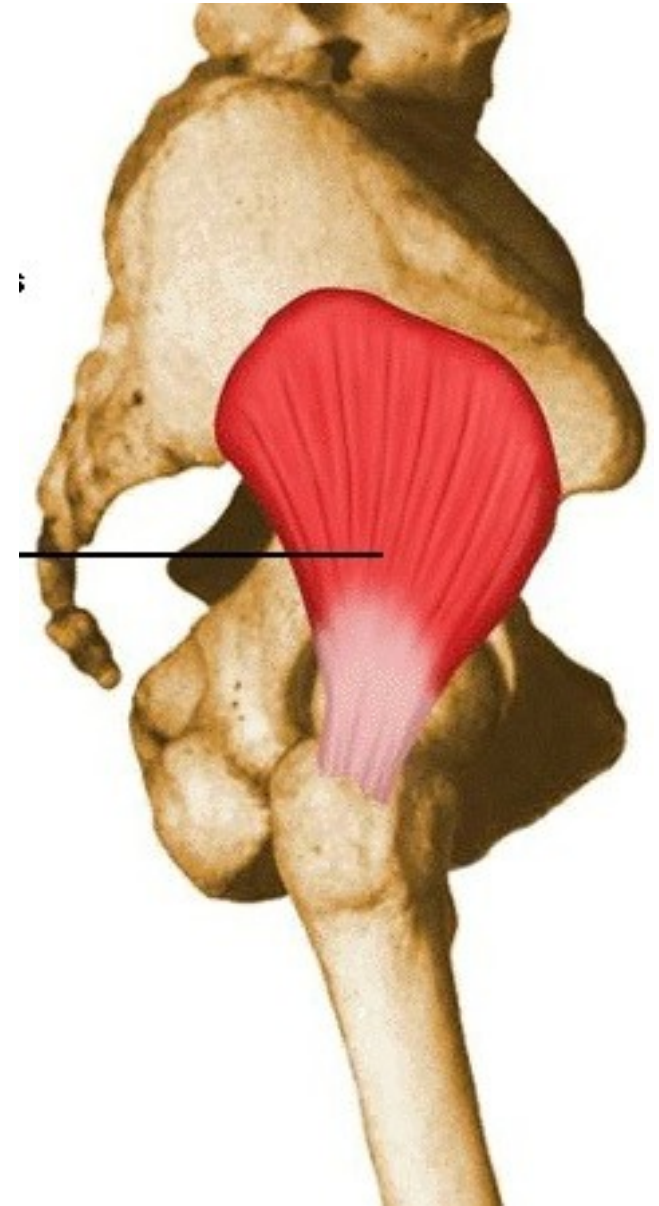
M. gluteus minimus:

Začátek: mezi *linea glutea anterior* a *linea glutea inferior* na pánevní kosti

Úpon: *trochanter major femoris*

Inervace: *n. gluteus superior (plexus sacralis)*

Funkce: přednožení, zanožení, celý sval napomáhá abdukci stehna



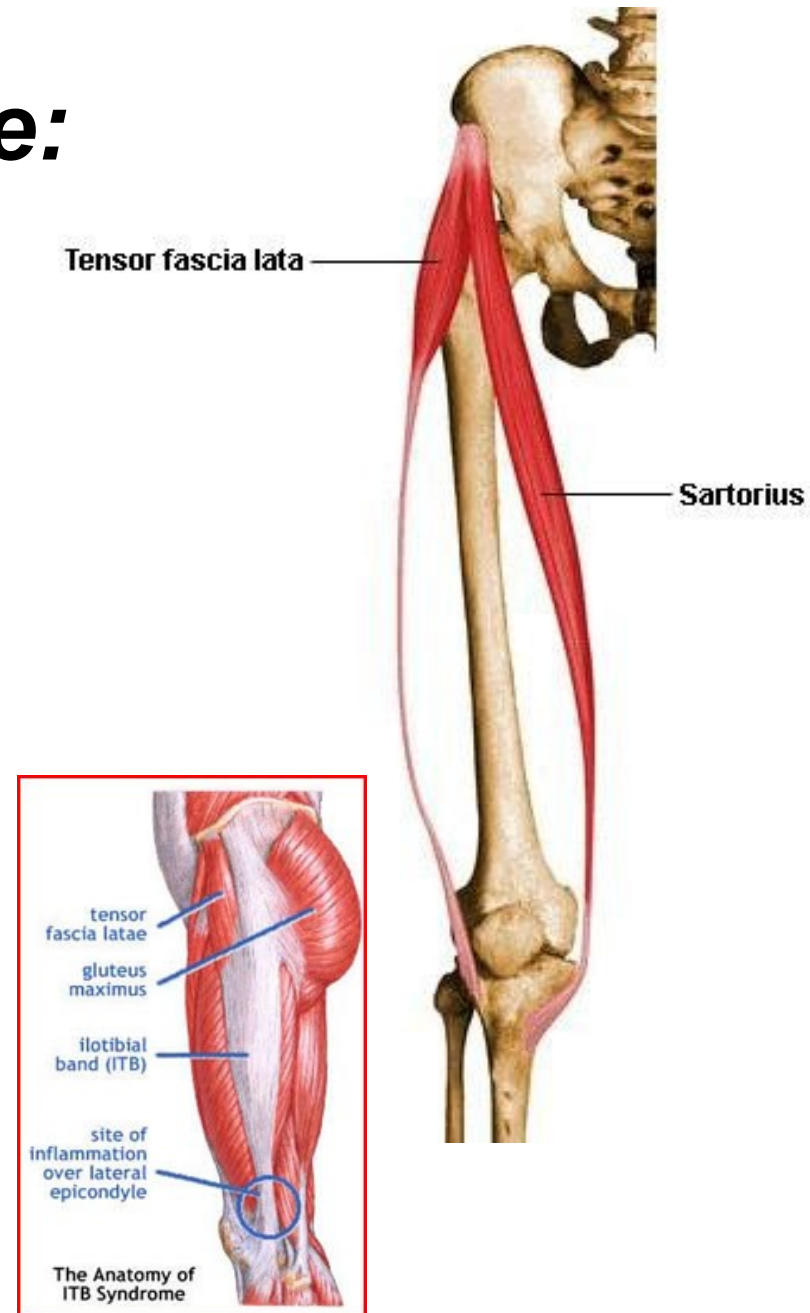
M. tensor fasciae latae:

Začátek: v blízkosti *spina iliaca anterior superior* na pánevní kosti

Úpon: *tractus iliotibialis*

Inervace: *n. glutaesus superior* (*plexus sacralis*)

Funkce: tahem za *tractus iliotibialis* zabezpečuje vzpřímený postoj (sám však extendovat kolenní kloub nedovede), flexi, abdukci a pronaci stehna



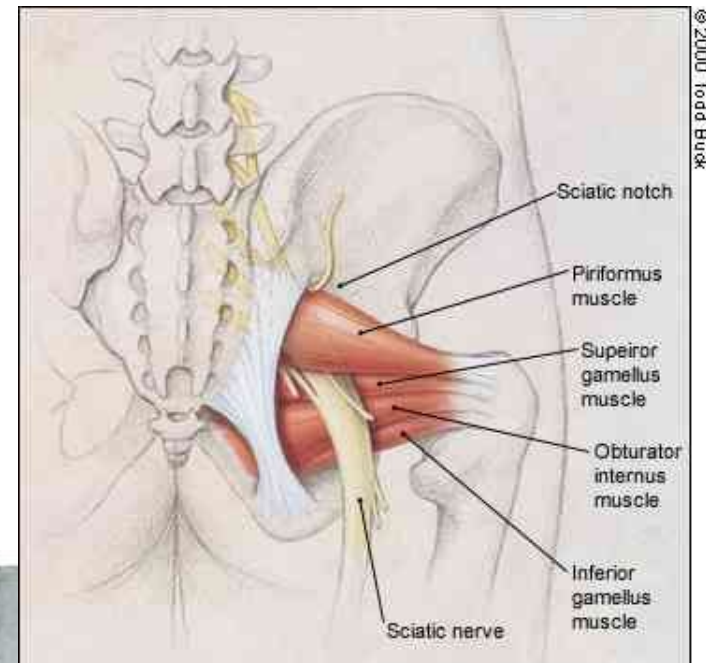
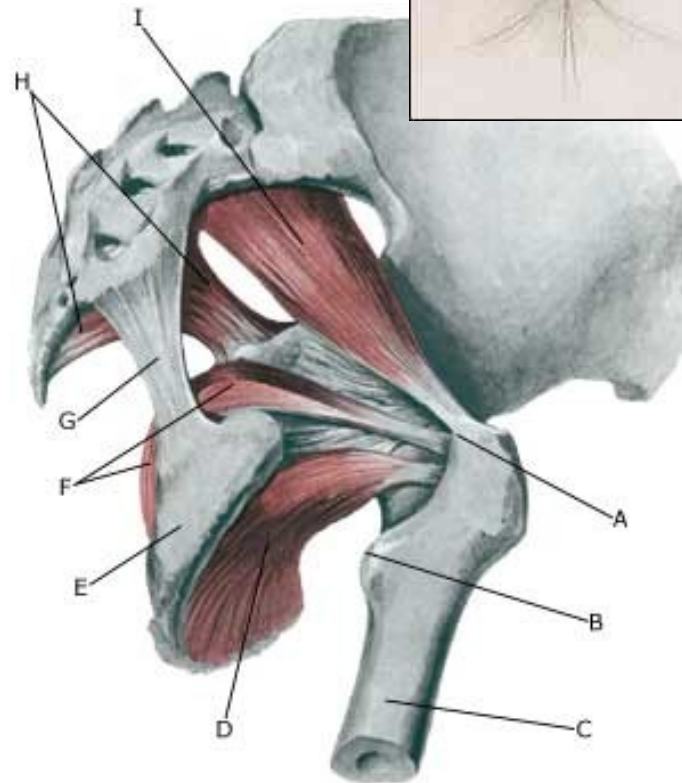
M. piriformis:

Začátek: laterální část
facies pelvina křížové
kosti

Úpon: *trochanter major*
femoris

Inervace: svalové větve
plexus sacralis

Funkce: femorální
supinace



M. obturatorius internus:

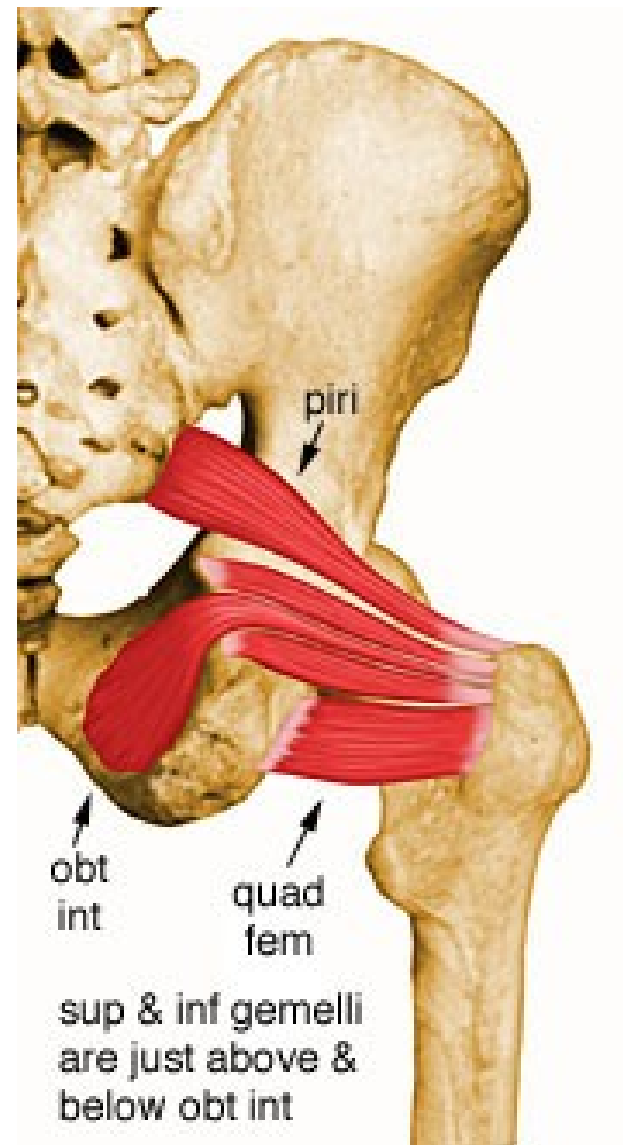
Začátek: vnitřní plocha
membrana obturatoria a
okraje kostí, které ji lemují

Průběh: prostupuje skrze
foramen ischiadicum minus,
zahýbá laterálním směrem

Úpon: *fossa trochanterica*
femoris

Inervace: *plexus sacralis*

Funkce: femorální supinace



M. gemellus superior:

Začátek: *spina ischiadica*
pánevní kosti

Úpon: spolu se šlachou *m. obturatorius internus* končí ve *fossa trochanterica femoris*

Inervace: *plexus sacralis*

Funkce: femorální supinace

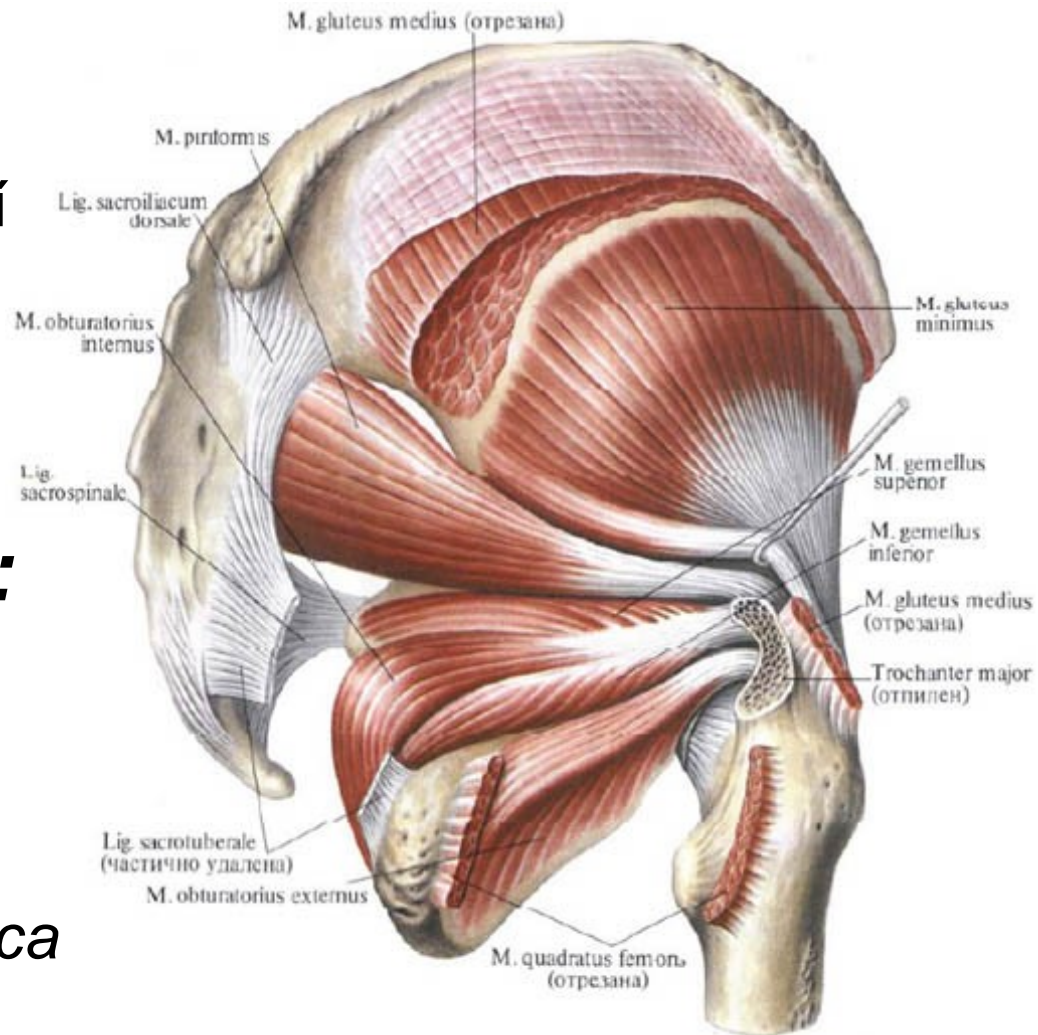
M. gemellus inferior:

Začátek: *tuber ischiadicum*
pánevní kosti.

Úpon: spolu se šlachou *m. obturatorius internus* se upíná do *fossa trochanterica femoris*

Inervace: *plexus sacralis*

Funkce: femorální supinace



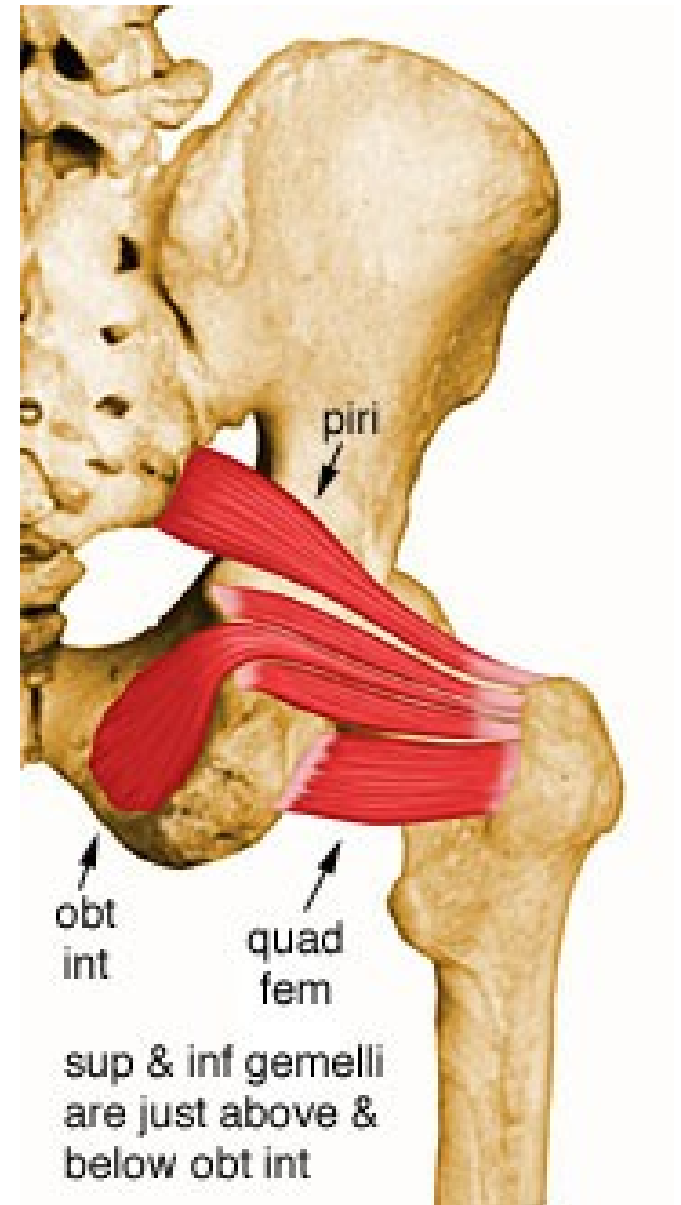
M. quadratus femoris:

Začátek: *tuber ischiadicum*
pánevní kosti

Úpon: *crista*
intertrochanterica a
trochanter major femoris

Inervace : svalové větve
plexus sacralis

Funkce: femorální supinace



Stehenní svaly (*mm . femoris*): Přední skupina -

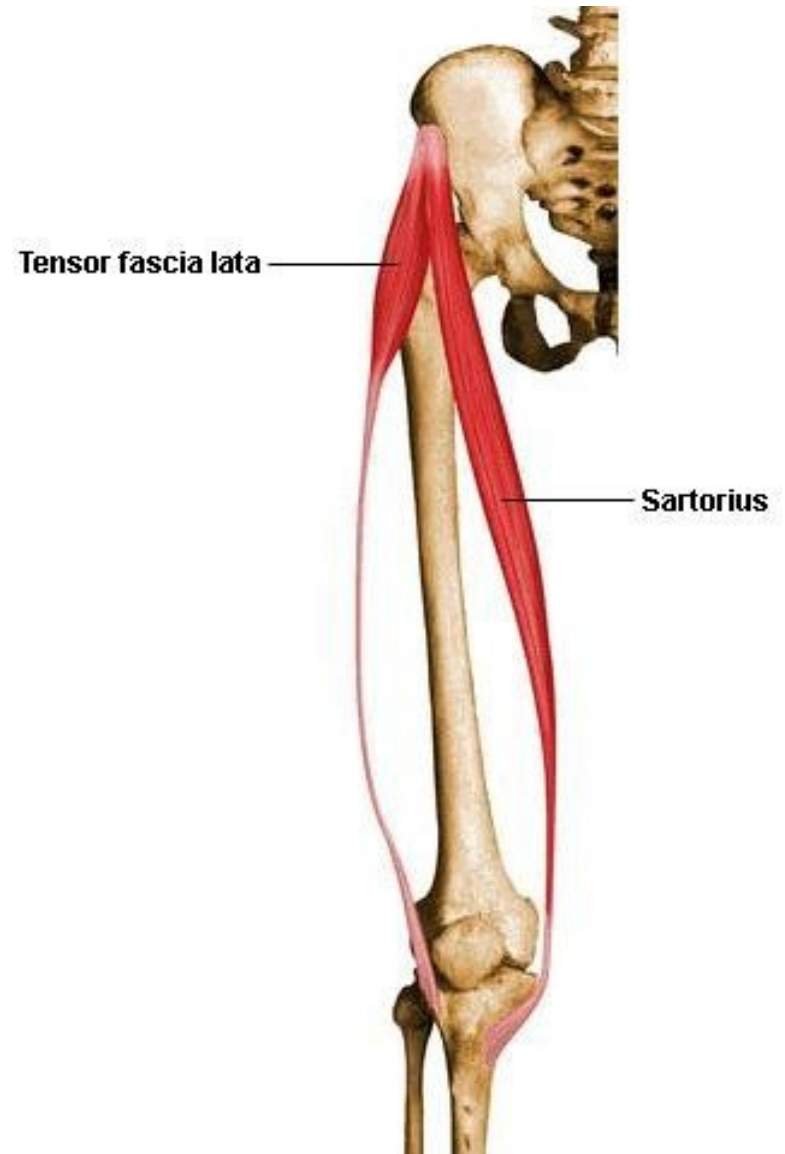
1. *M. sartorius*:

Začátek: *spina iliaca anterior superior* pánevní kosti

Úpon: na mediální straně tibie v blízkosti *tuberositas tibiae*

Inervace : *n. femoralis (plexus lumbalis)*

Funkce: flexe v kyčelním kloubu a kolenním kloubu



2. *M. quadriceps femoris*:

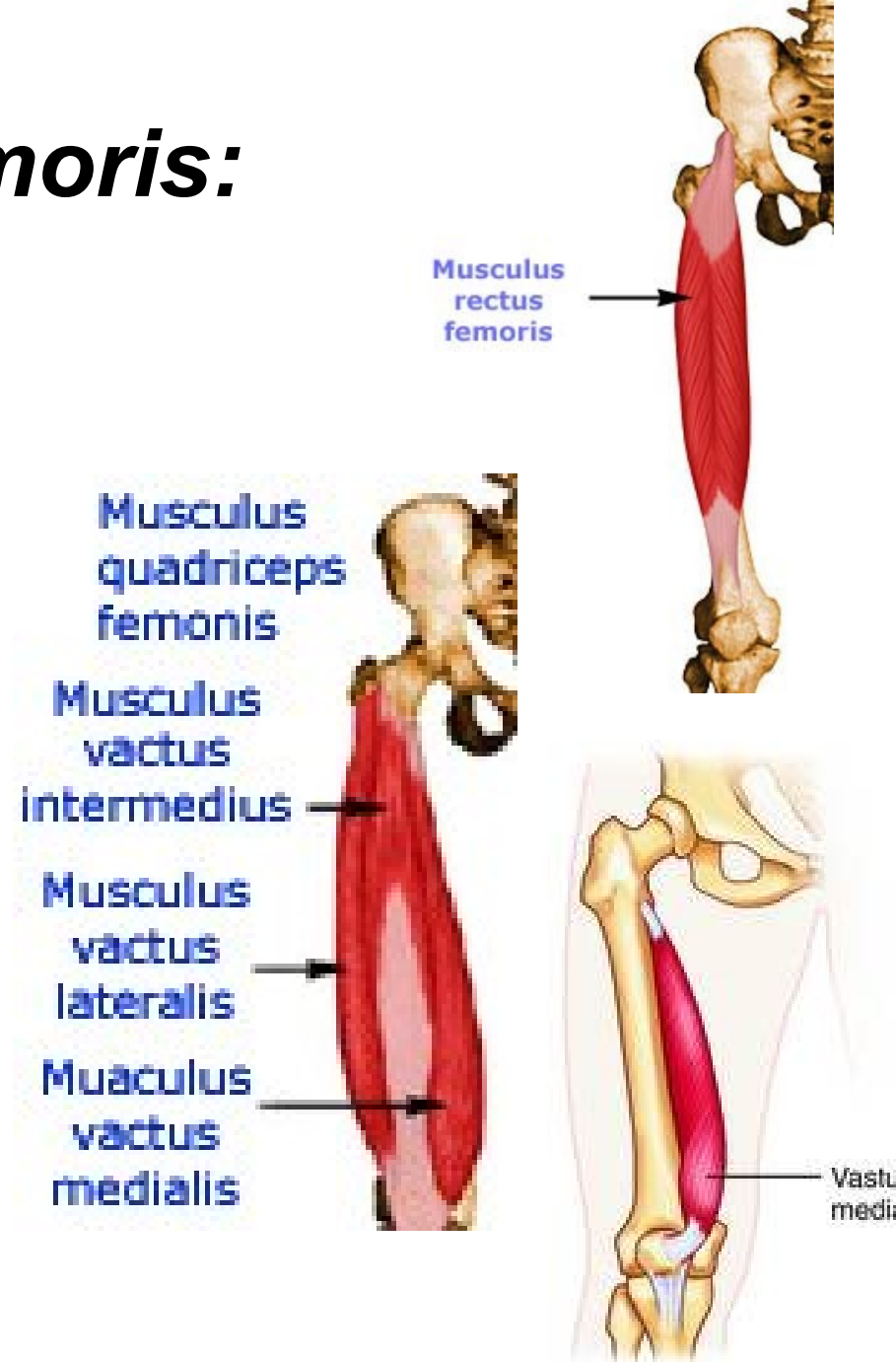
Začátek:

M. rectus femoris – *caput rectum* na *spina iliaca anterior inferior* a *caput reflexum* na kyčelní kosti nad acetabulem

M. vastus medialis – *labium mediale lineae asperae* femuru

M. vastus lateralis – *labium laterale lineae asperae* femuru

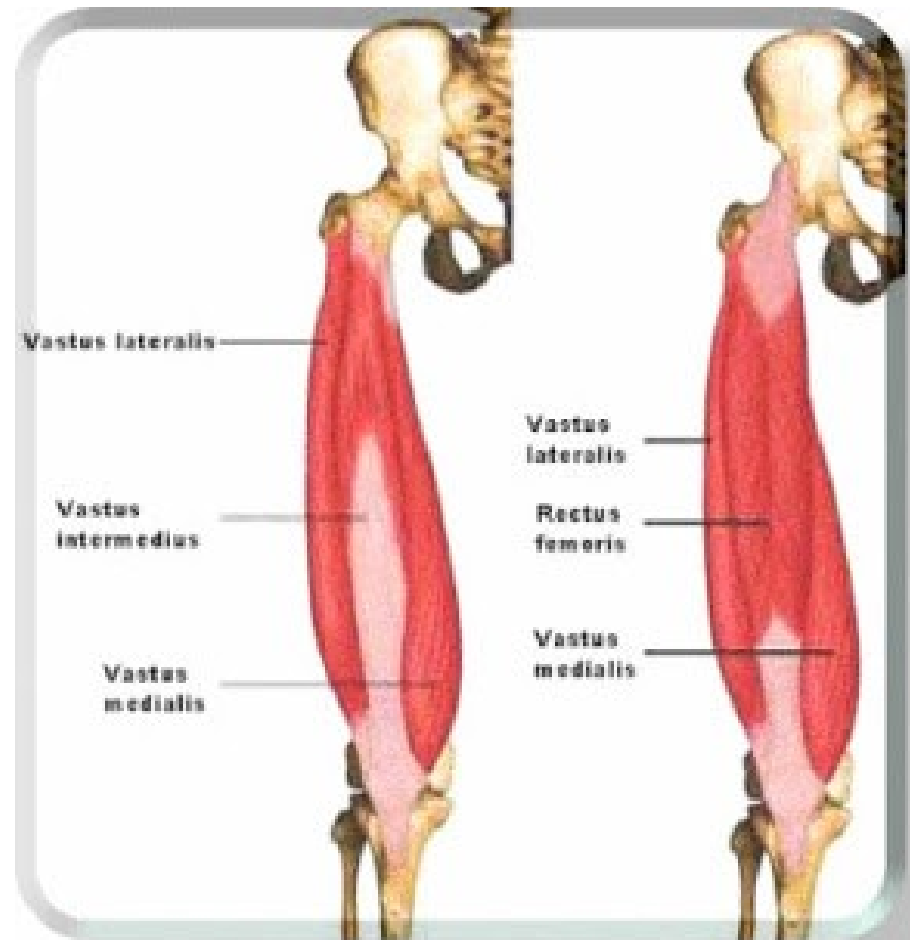
M. vastus intermedius – *corpus femoris*



Úpon: *basis patellae* a prostřednictvím *lig. patellae* na *tuberositas tibiae*

Inervace: *n. femoralis* (*plexus lumbalis*)

Funkce: extenze v kolenním kloubu, flexe v kyčelním kloubu



Mediální skupina:

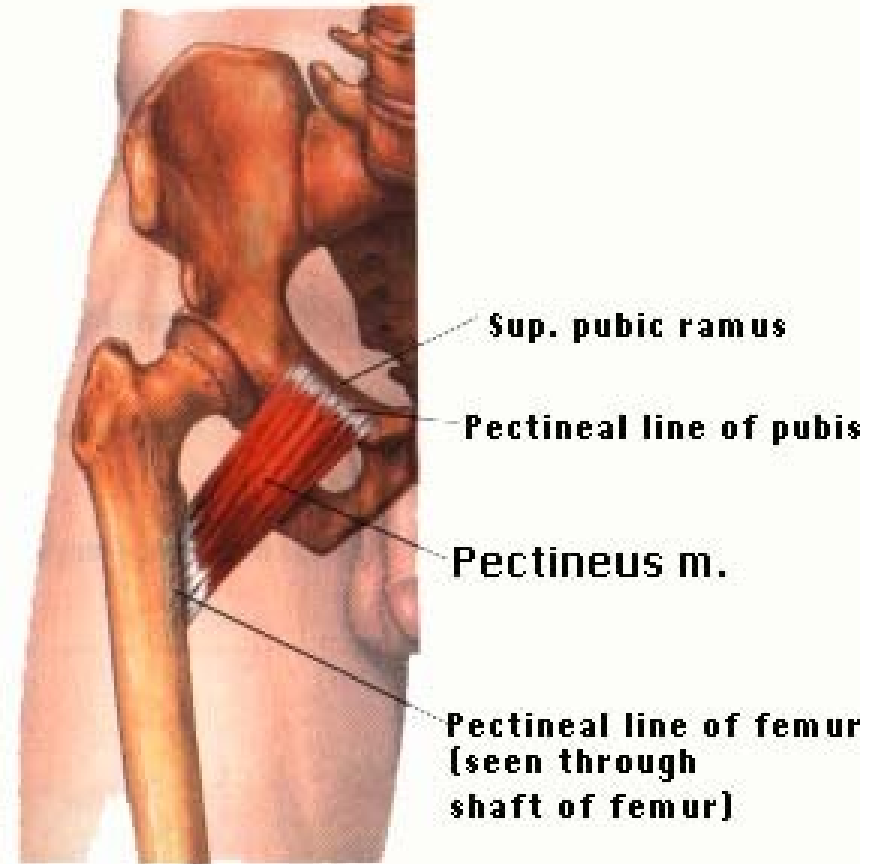
1. *M. pectineus*:

Začátek: *pecten ossis pubis*

Úpon: *linea pectinea
femoris*

Inervace : *n. obturatorius a
n. femoralis (plexus
lumbalis)*

Funkce: addukce, flexe a
supinace v kyčelním
kloubu



2. *M. adductor longus*:

Začátek: *ramus superior ossis pubis*
mezi symfýzou a *tuberculum pubicum*

Úpon: střední část *linea aspera femoris*

Inervace: *n. obturatorius (plexus lumbalis)*

Funkce: addukce, flexe a supinace v kyčelním kloubu

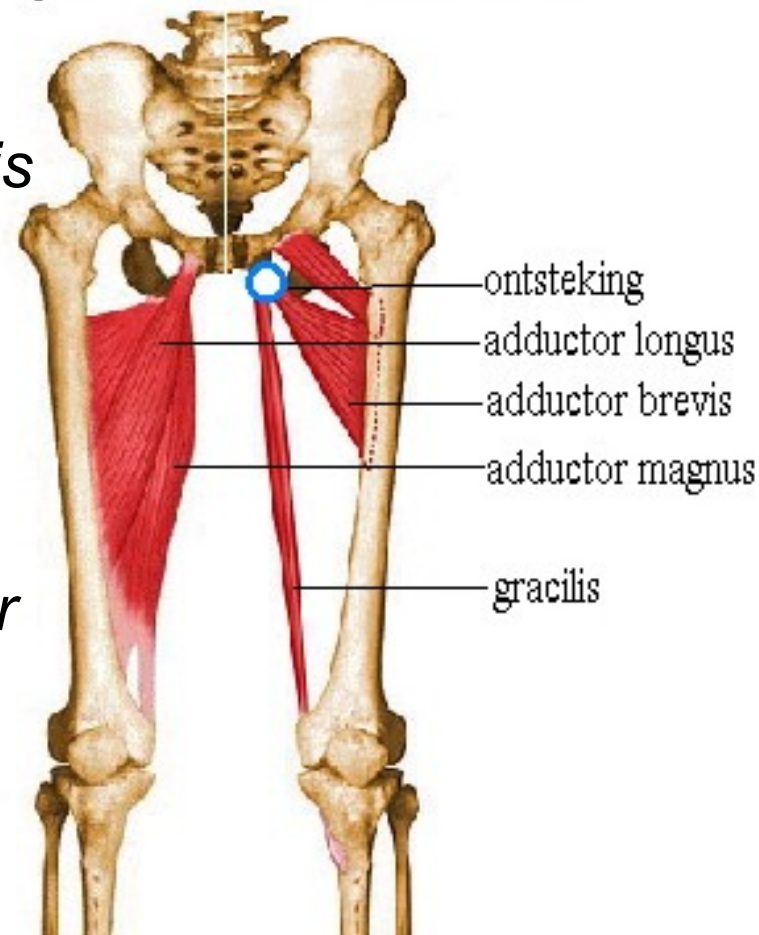
3. *M. adductor brevis*:

Začátek: přechod mezi *ramus superior*
a *ramus inferior ossis pubis*

Úpon: proximální třetina *linea aspera femoris*

Inervace : *n. obturatorius (plexus lumbalis)*

Funkce: addukce stehna; spolupůsobí při flexi a supinaci v kyčelním kloubu



4. *M. adductor magnus*:

Začátek: dolní okraj sedací kosti po *tuber ischiadicum*

Úpon: *labium mediale lineae asperae femoris* a mediální kondyl femuru

Inervace: *n. obturatorius (plexus lumbalis)* a *n. ischiadicus (plexus sacralis)*

Funkce: hlavní adduktor kyč. kloubu, pomáhá i extenzi stehna

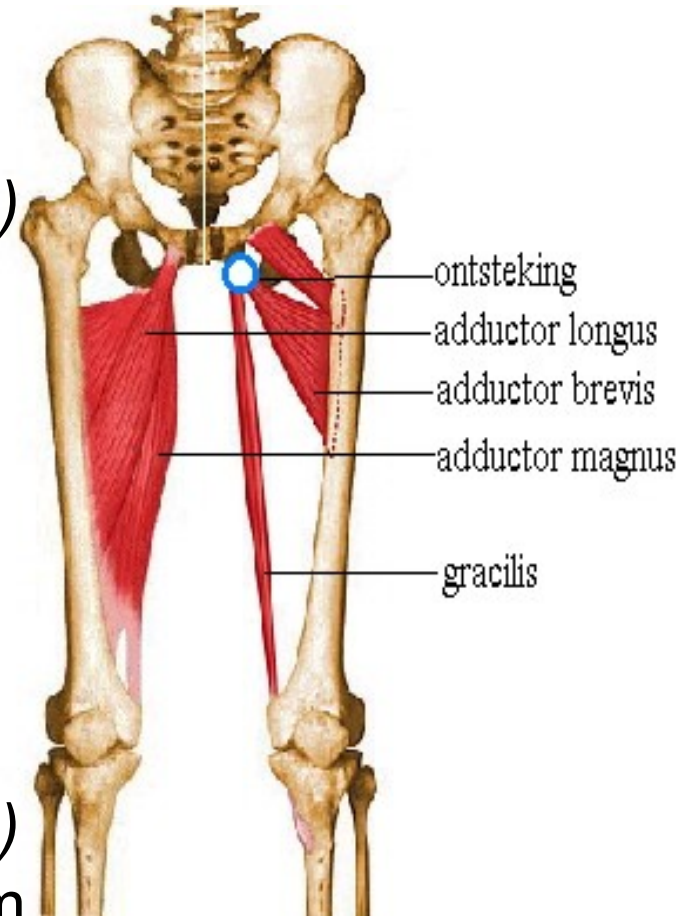
5. *M. gracilis*:

Začátek: v sousedství symfýzy

Úpon: mediální straně tibie v blízkosti *tuberositas tibiae*

Inervace: *n. obturatorius (plexus lumbalis)*

Funkce: addukce stehna, flexe v kolenním kloubu, flektované koleno pronuje



6. *M. obturatorius externus*:

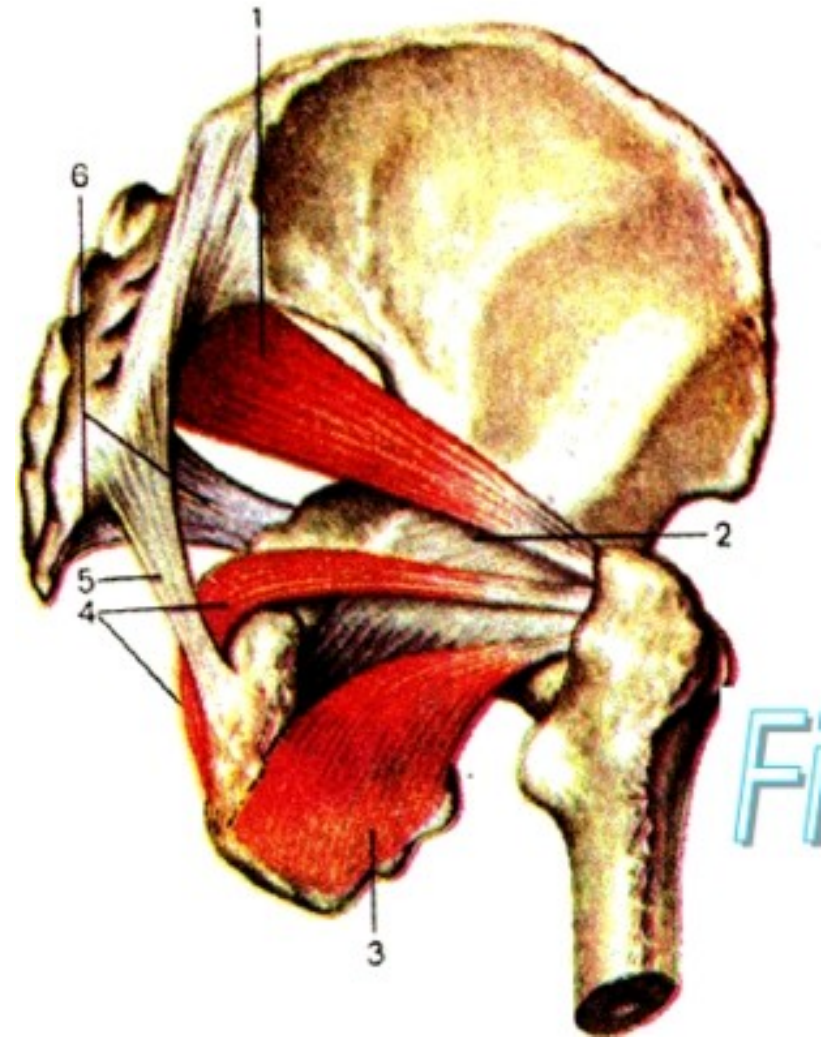
Začátek: zevní plocha
membrana obturatoria
a okraje kostí, které ji
lemují

Úpon: *fossa*
trochanterica femoris

Inervace:

n. obturatorius
(*plexus lumbalis*)

Funkce: supinace
stehna, napomáhá při
jeho addukci a flexi



Zadní skupina:

1. *M. biceps femoris*

Začátek:

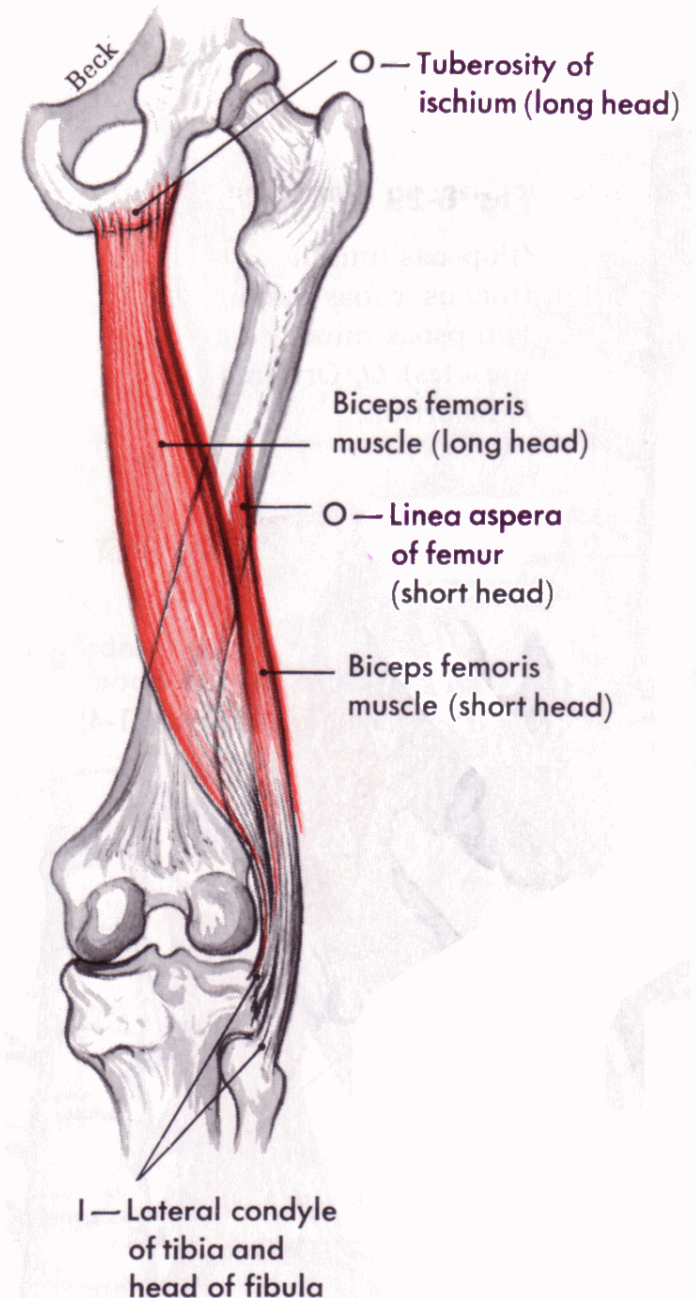
caput longum - na *tuber ischiadicum*

caput breve - na prostřední části *labium laterale lineae asperae*

Úpon: *caput fibulae*

Inervace: *n. ischiadicus (plexus sacralis)*

Funkce: flexe v kolenním kloubu, flektovaný bércec supinuje, *caput longum* – extenze a addukce v kyčli



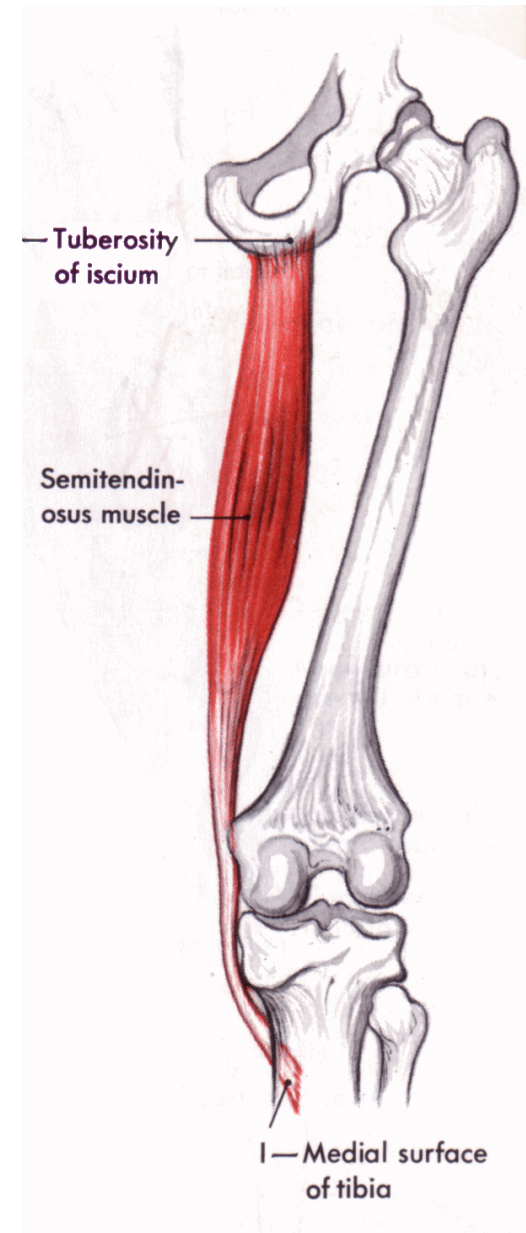
2. *M. semitendinosus*:

Začátek: *tuber ischiadicum*

Úpon: na mediální straně
tibie v blízkosti *tuberositas
tibiae*

Inervace: *n. ischiadicus*
(*plexus sacralis*)

Funkce: flexe v kolenním
kloubu, extenze, addukce a
vnitřní rotace v kyčli



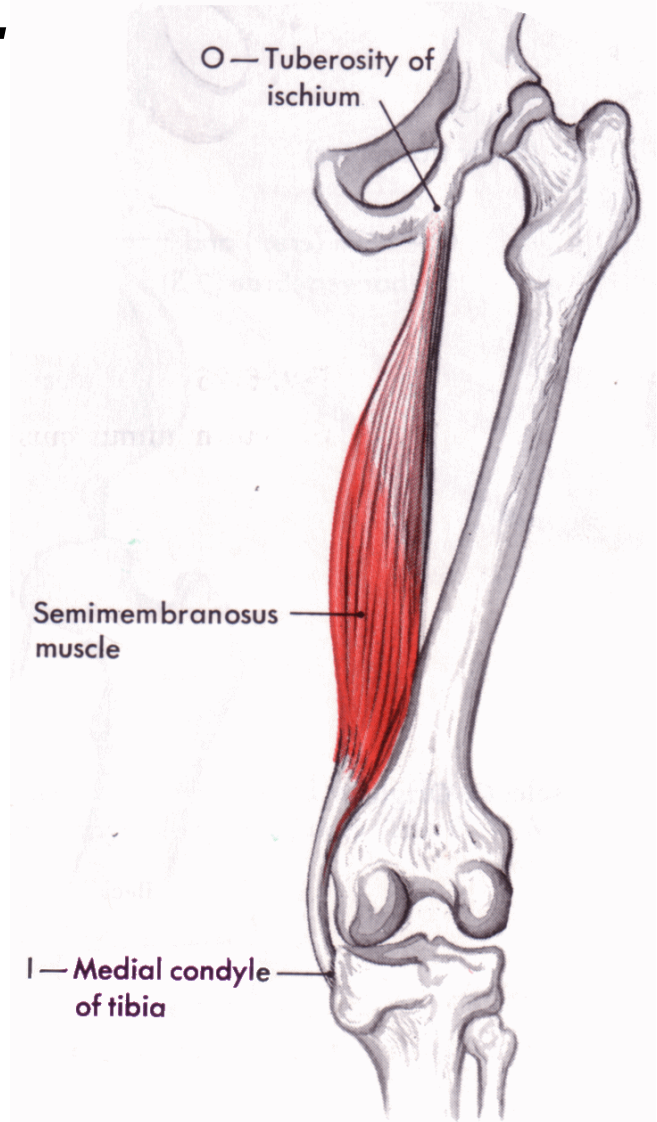
3. *M. semimembranosus*:

Začátek: *tuber ischiadicum*

Úpon: mediální strana tibie,
mediální kondyl tibie,
část snopců přechází v
lig. popliteum obliquum

Inervace: *n. ischiadicus*
(*plexus sacralis*)

Funkce: flexe v kolenním
kloubu, extenze,
addukce a vnitřní rotace
v kyčli.



Bércové svaly (*mm. cruris*)

Přední skupina:

1. *M. tibialis anterior*:

Začátek: laterální strana tibie,
přilehlá část *membrana
interossea cruris*

Úpon: *os cuneiforme mediale*,
báze I. metatarzu

Inervace: *n. peronaeus
profundus (plexus sacralis)*

Funkce: dorzální flexe nohy a
její supinace Zabezpečuje
podélnou klenbu nohy

Musculus
tibialis
anterior



2. *M. extensor hallucis longus*:

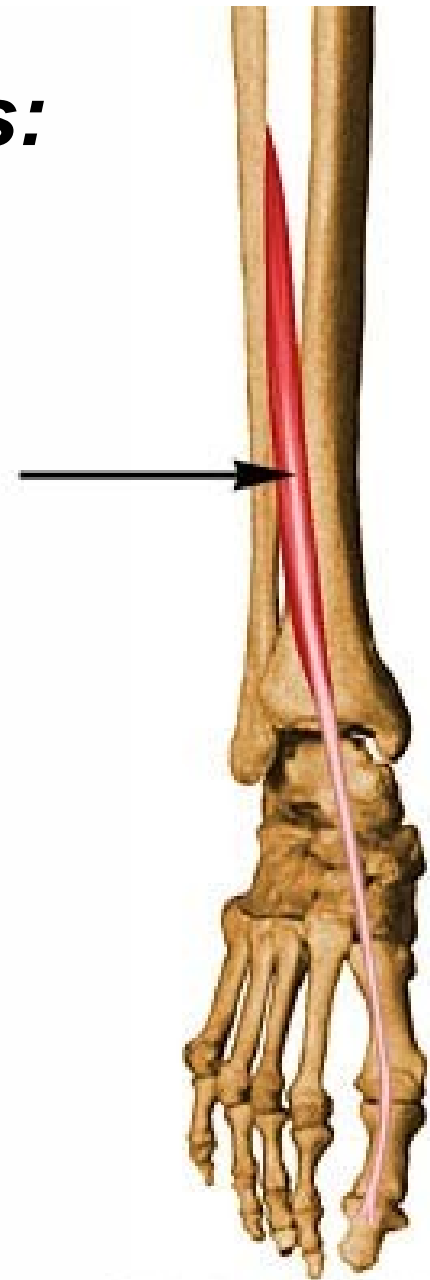
Začátek: mediální strana fibuly, přilehlá část *membrana interossea cruris*

Úpon: dorzální aponeuróza palce

Inervace: *n. peronaeus profundus* (plexus *sacralis*)

Funkce: dorzální flexe palce a nohy

Musculus
extensor
hallucis
longus



3. *M. extensor digitorum longus*:

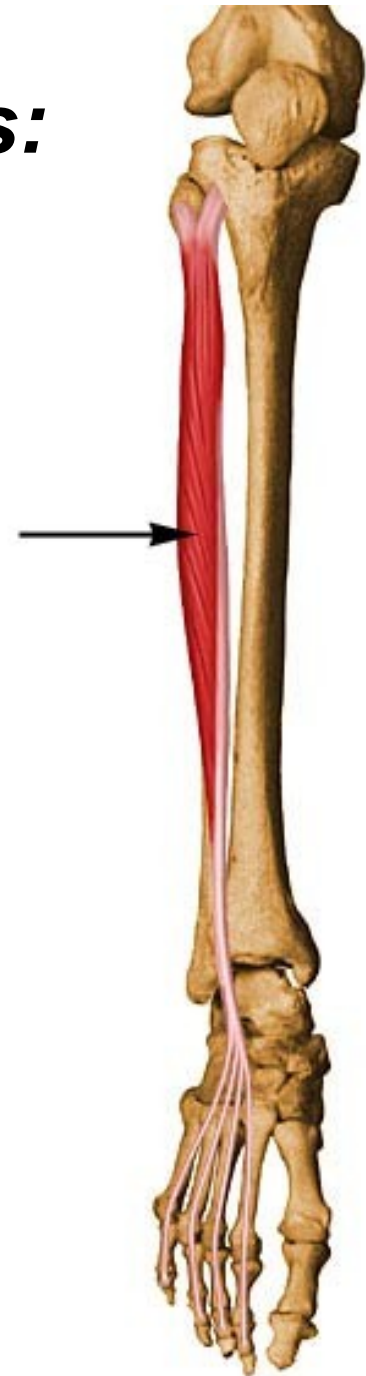
Začátek: laterální kondyl tibie,
proximální část fibuly a přilehlá
část *membrana interossea cruris*

Úpon: štěpí na pět šlach,
přecházejí do dorzálních
aponeuróz tříčlánkových prstů
(**pátá** šlacha se upíná na
tuberositas ossis metatarsalis V.
jako takzvaný *m. peronaeus*
tertius)

Inervace : *n. peronaeus profundus*
(*plexus sacralis*)

Funkce: extenze prstů a nohy, *m.*
peronaeus tertius provádí i
pronaci nohy

Musculus
extensor
digitorum
longus



Laterální skupina:

1. *M. peroneus longus*:

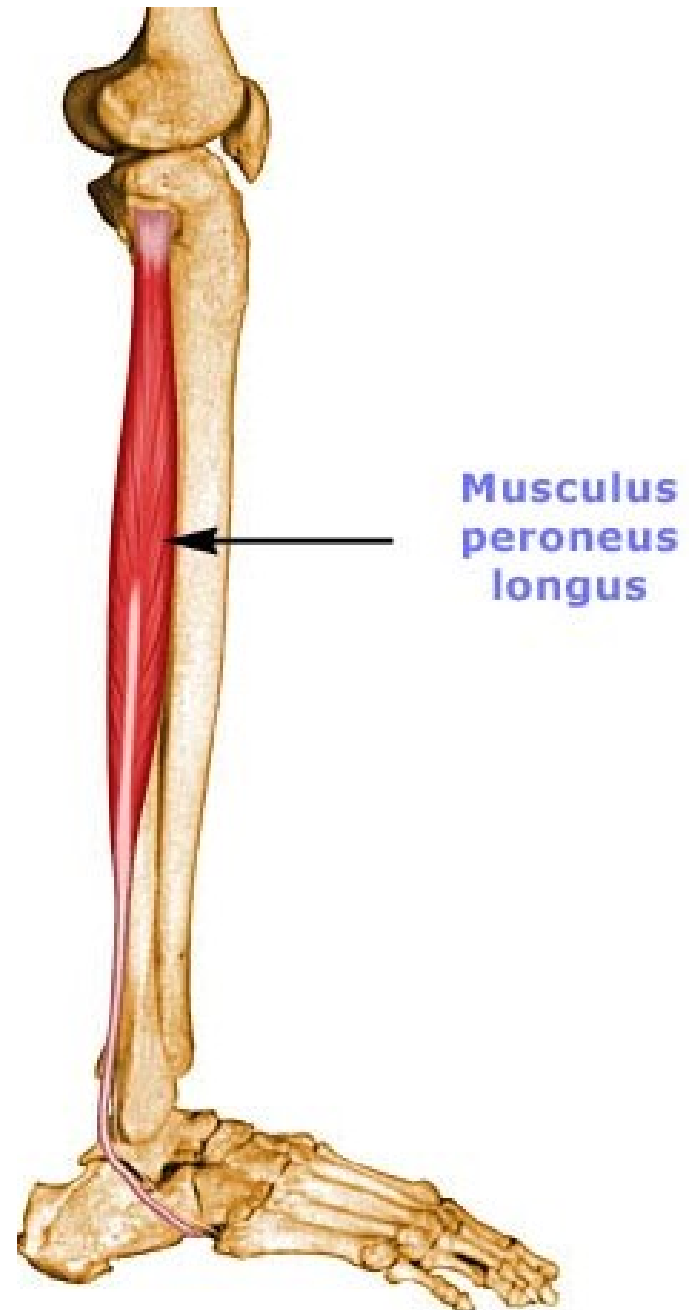
Začátek: *caput fibulae*, proximální část zevní plochy fibuly

Průběh: šlacha se klade za laterální kotník, na patní kosti pod ***trochlea peronealis***, přechází na chodidlo do ***sulcus tendinis musculi peronei longi*** na *os cuboideum*

Úpon: *os cuneiforme mediale*, báze I. metatarzu

Inervace: *n. peroneus superficialis* (*plexus sacralis*)

Funkce: plantární flexe nohy a její pronace, udržuje příčnou nožní klenbu



2. *M. peroneus brevis*:

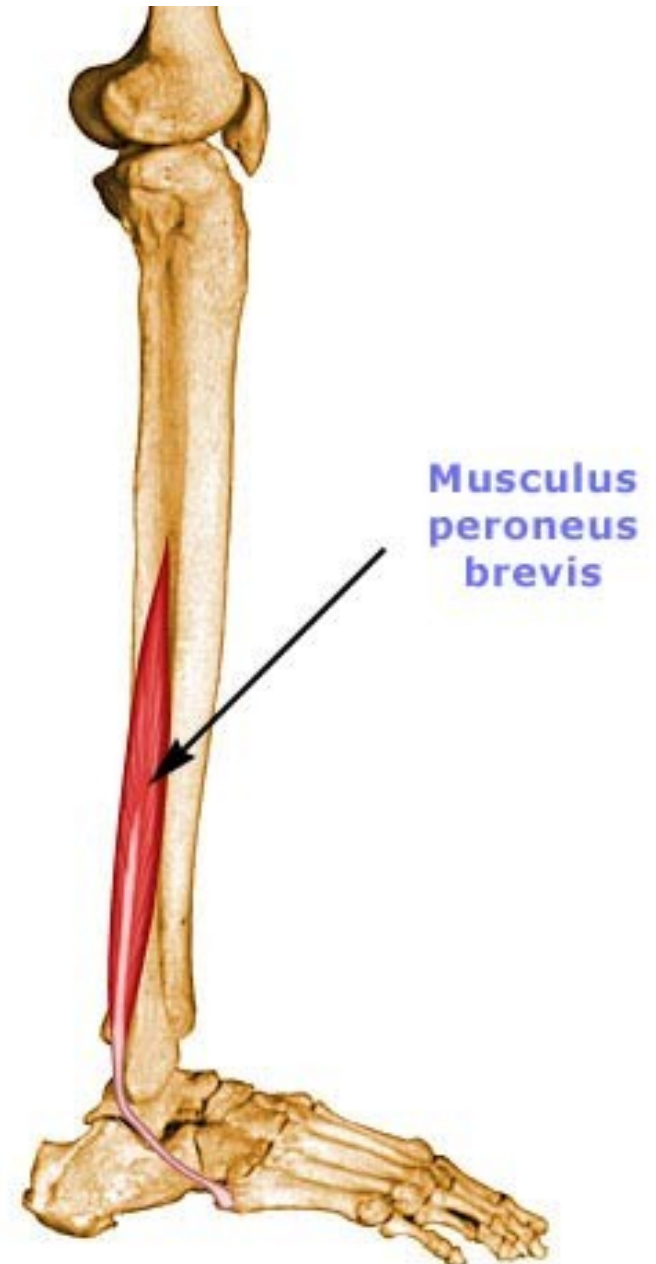
Začátek: distální polovina zevní plochy fibuly

Průběh: šlacha se klade za laterální kotník, na patní kosti probíhá nad *trochlea peronealis*

Úpon: *tuberositas ossis metatarsalis V.*

Inervace: *n. peroneus superficialis (plexus sacralis)*

Funkce: plantární flexe nohy a její pronace



Zadní skupina:

1. *M. triceps surae*:

Začátek:

m. gastrocnemius – *caput mediale* a *caput laterale* začínají na příslušných epikondylech femuru

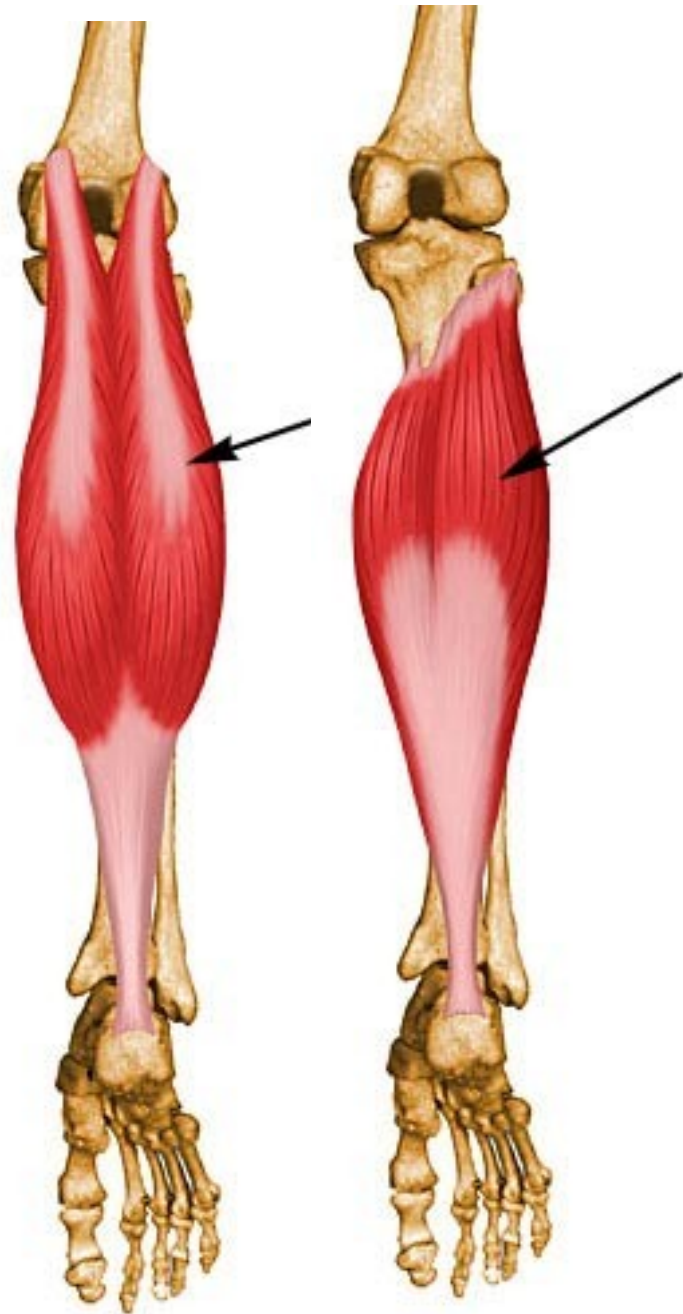
m. soleus - na *caput fibulae* a *arcus tendineus m. solei* (probíhá od hlavice fibuly k *linea m. solei* na tibiai)

Průběh: bříška přecházejí ve společnou šlachu – *tendo calcaneus* (Achillovu šlachu – *tendo Achillis*)

Úpon: *tuber calcanei*

Inervace: *n. tibialis (plexus sacralis)*

Funkce: plantární flexe nohy, uplatňuje se při chůzi



2. *M. plantaris*:

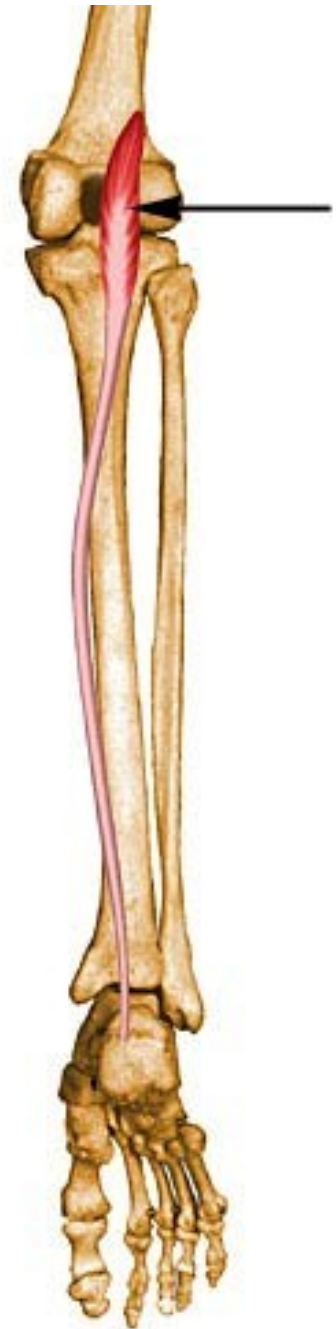
Začátek: *epicondylus lateralis femoris*

Průběh: svalové bříško je velmi krátké s dlouhou úponovou šlachou

Úpon: šlacha splývá s Achillovou šlachou

Inervace: *n. tibialis (plexus sacralis)*

Funkce: napomáhá plantární flexi nohy a flexi v kolenním kloubu



3. *M. tibialis posterior*:

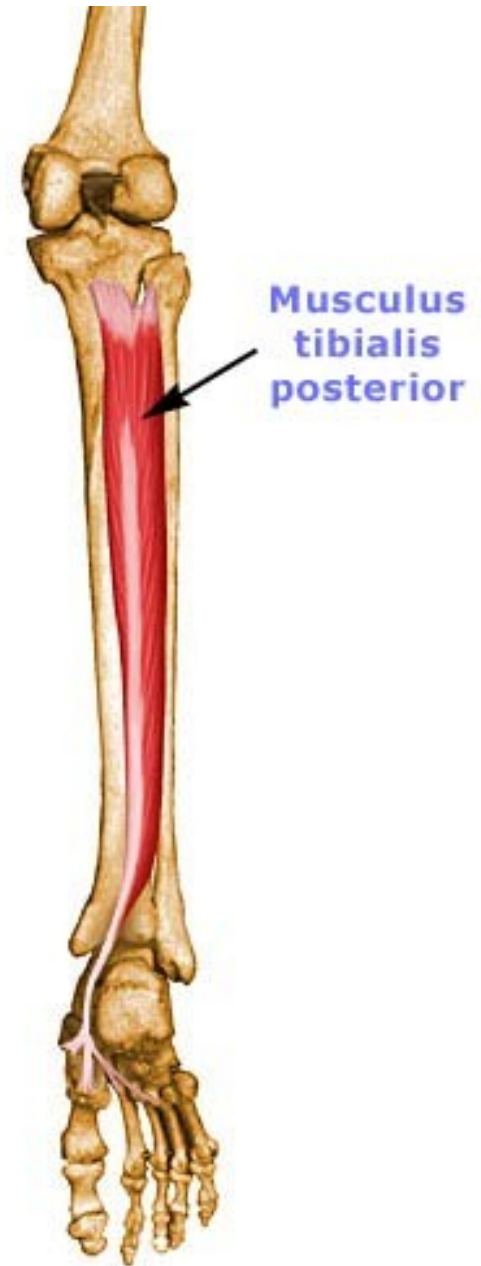Začátek: zadní strana tibie, vnitřní plocha fibuly a *membrana interossea cruris*

Průběh: šlacha probíhá za mediálním kotníkem

Úpon: *tuberositas ossis navicularis* a plantární plocha *ossa cuneiformia*

Inervace: *n. tibialis (plexus sacralis)*

Funkce: plantární flexe, mírná supinace, zabezpečuje podélnou klenbu nožní



4. *M. flexor hallucis longus*:

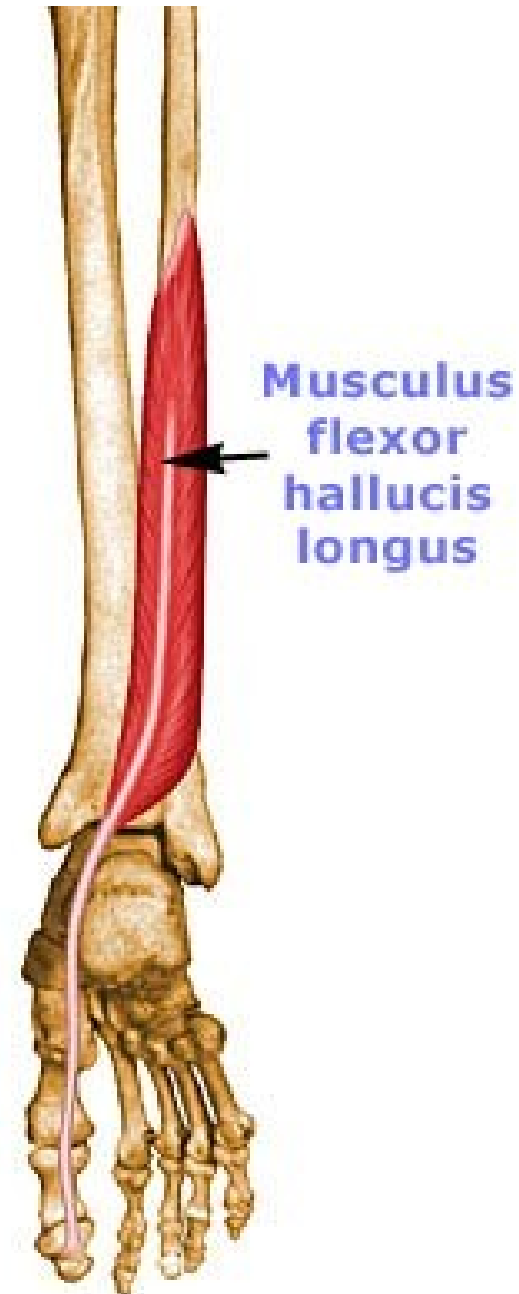
Začátek: zadní plocha fibuly a
membrana interossea cruris

Průběh: šlacha probíhá za mediálním
kotníkem, vkládá se do *sulcus*
tendinis m. flexoris hallucis longi na
processus posterior tali, běží pod
sustentaculum tali na patní kosti

Úpon: distální článek palce nohy

Inervace: *n. tibialis (plexus sacralis)*

Funkce: flexe palce a nohy,
zabezpečuje podélnou klenbu nožní



5. *M. flexor digitorum longus*:

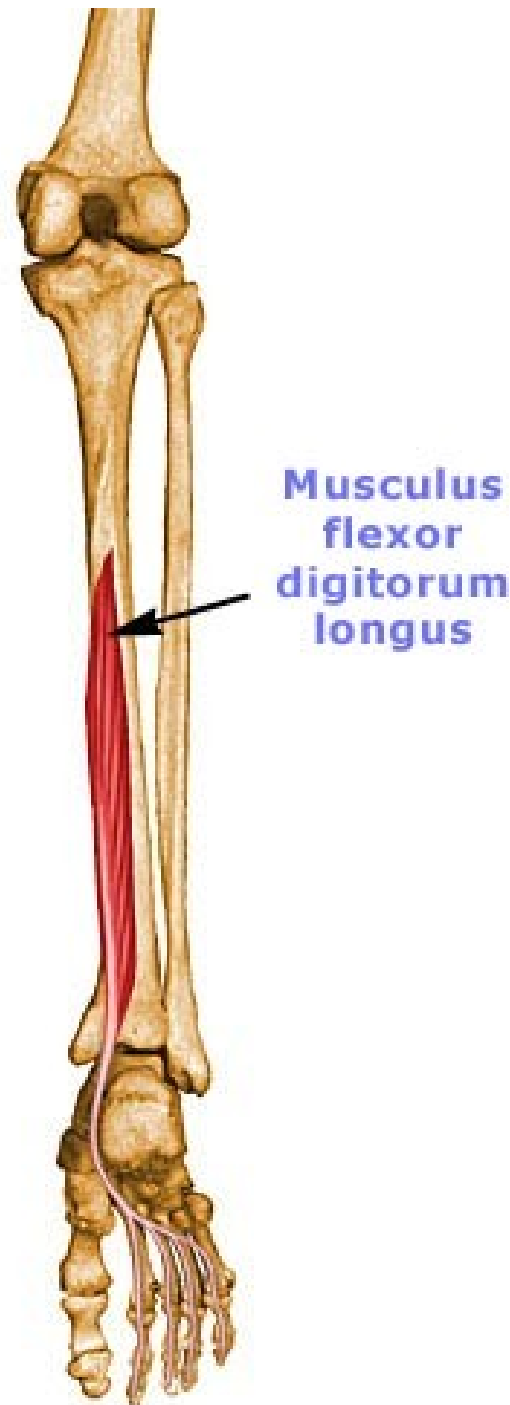
Začátek: zadní plocha tibie

Průběh: šlacha probíhá za mediálním kotníkem, na plantě probíhá rozštěpenou šlachou *m. flexor digitorum brevis* (*chiasma tendinum*)

Úpon: distální články tříčlánkových prstů

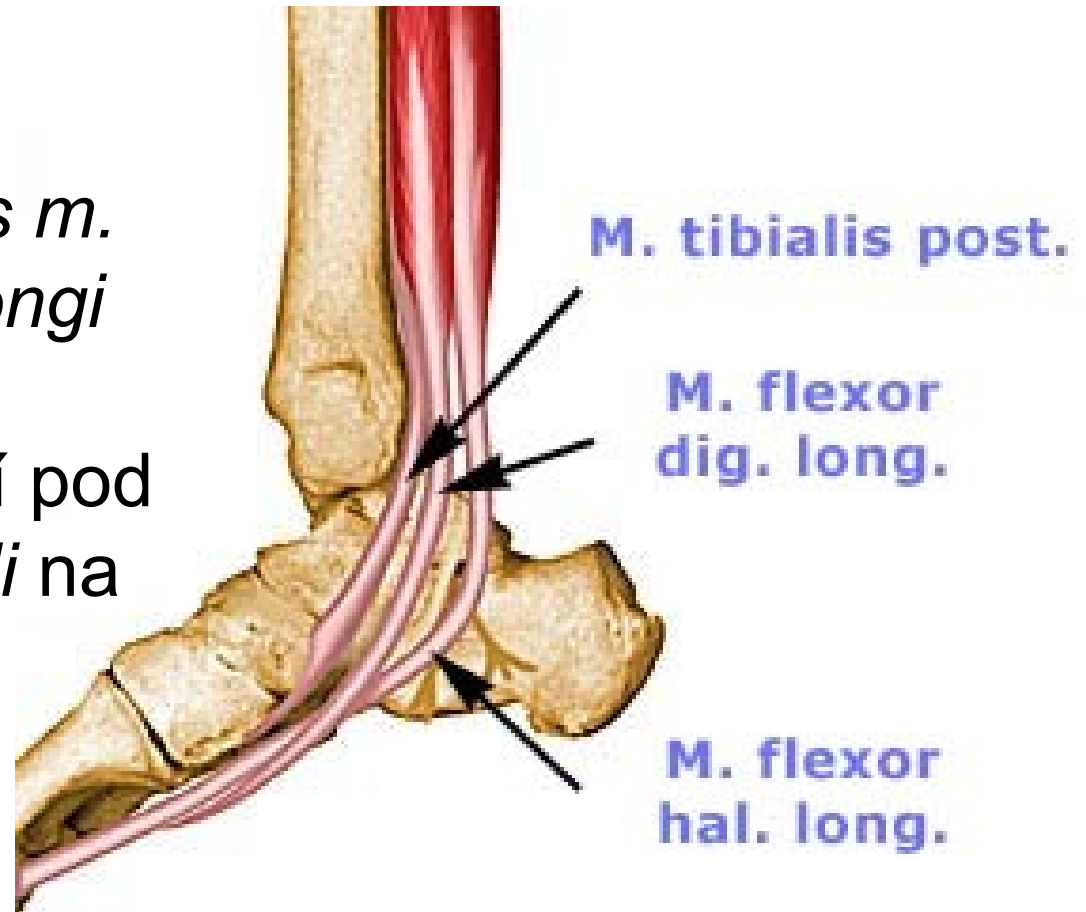
Inervace: *n. tibialis* (*plexus sacralis*)

Funkce: flexe prstů a nohy, supinace nohy, zabezpečuje podélnou klenbu nožní



Průběh šlach:

- za mediálním kotníkem
- do *sulcus tendinis m. flexoris hallucis longi* na *processus posterior tali*, běží pod *sustentaculum tali* na patní kosti



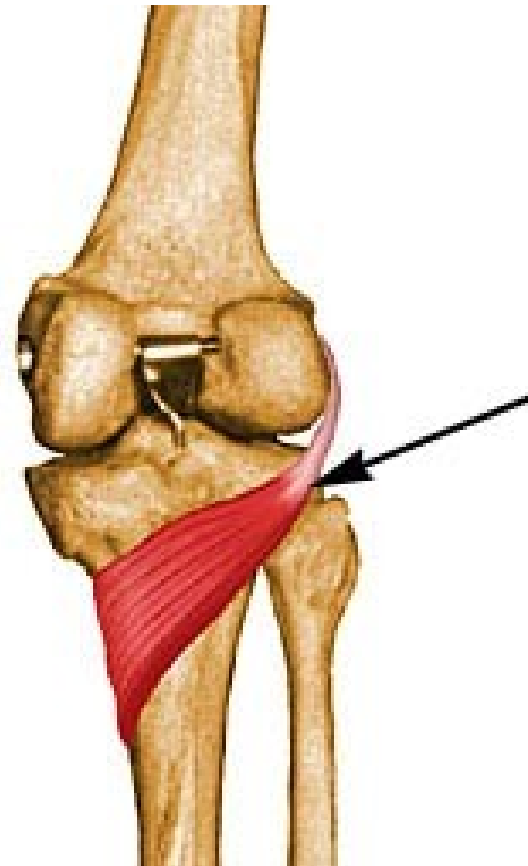
6. *M. popliteus*:

Začátek: *epicondylus lateralis femoris*

Úpon: proximálně od *linea m. solei* na tibiai

Inervace: *n. tibialis*
(*plexus sacralis*)

Funkce: flexe v kolenním kloubu, při flektovaném koleni napomáhá pronaci bérce



Musculus
popliteus

Svaly nohy (*mm . pedis*)

Dorzální skupina:

1. *M. extensor hallucis brevis*:

Začátek: sousedství *sinus tarsi*

Úpon: dorzální aponeuróza palce.

Inervace: *n. peronaeus profundus*
(*plexus sacralis*)

Funkce: extenze palce.

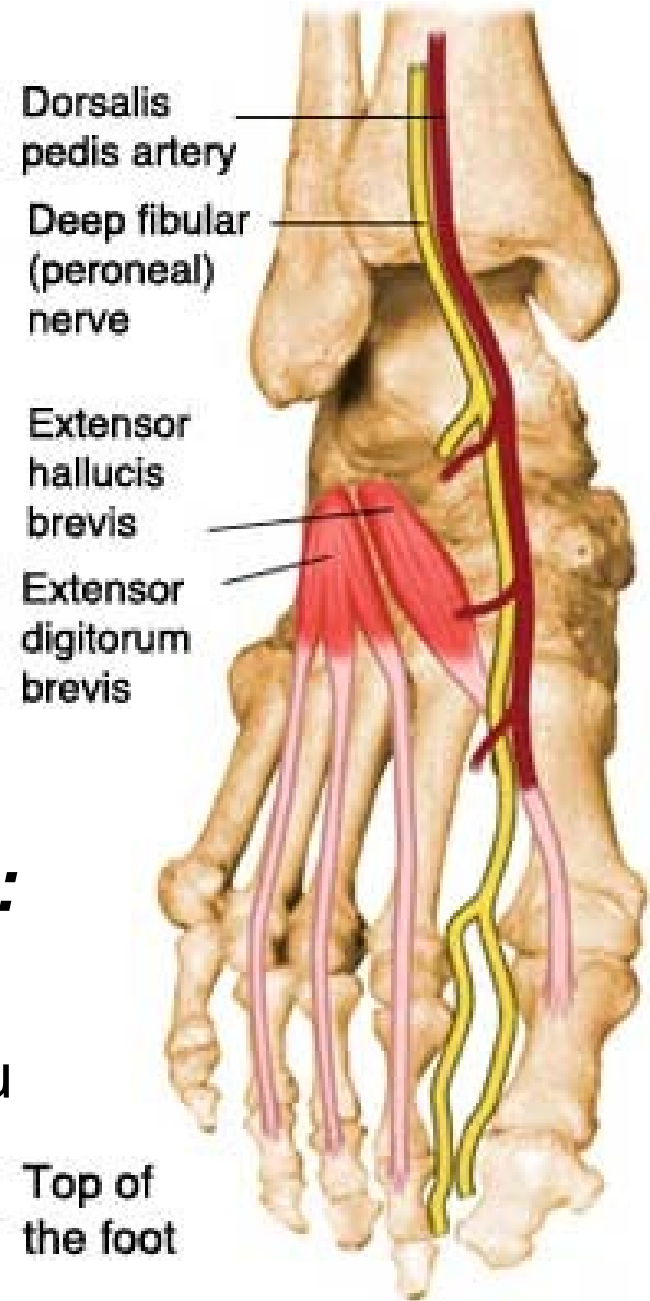
2. *M. extensor digitorum brevis*:

Začátek: sousedství *sinus tarsi*

Úpon: dorzální aponeuróza 2.– 4. prstu

Inervace: *n. peronaeus profundus*
(*plexus sacralis*).

Funkce: extenze 2.– 4. prstu nohy



Plantární skupina: (Povrchová vrstva)

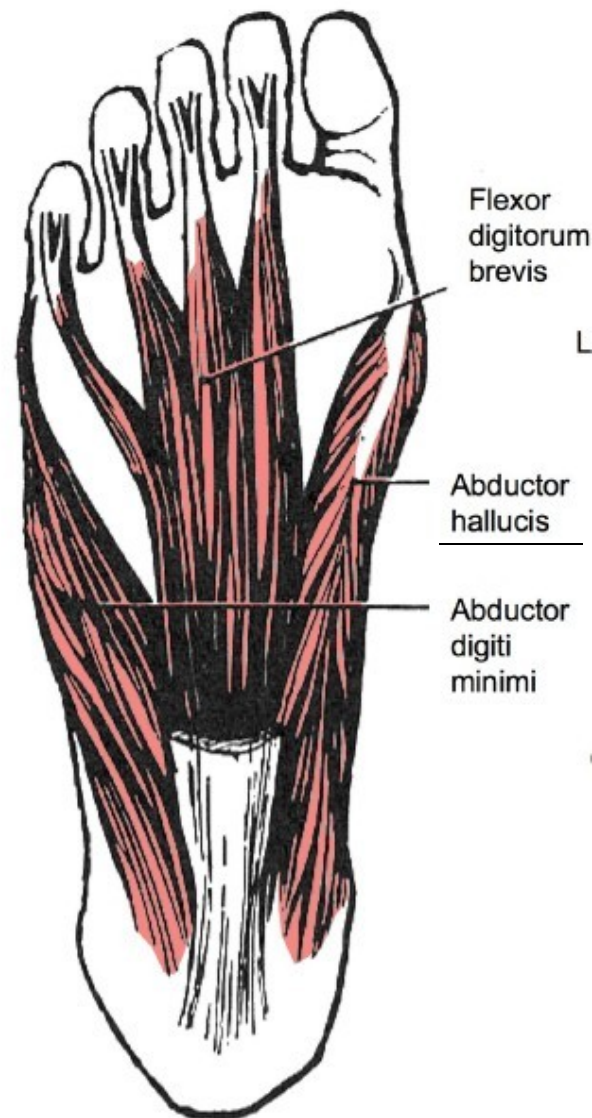
1. *M. abductor hallucis*

Začátek: *tuber calcanei*
(*processus medialis*)

Úpon: mediální sesamská
kost metatarzofalangového
kloubu a báze
proximálního článku palce

Inervace: *n. plantaris*
medialis (*plexus sacralis*)

Funkce: abdukce a flexe
proximálního článku palce



2. *M. flexor digitorum brevis*

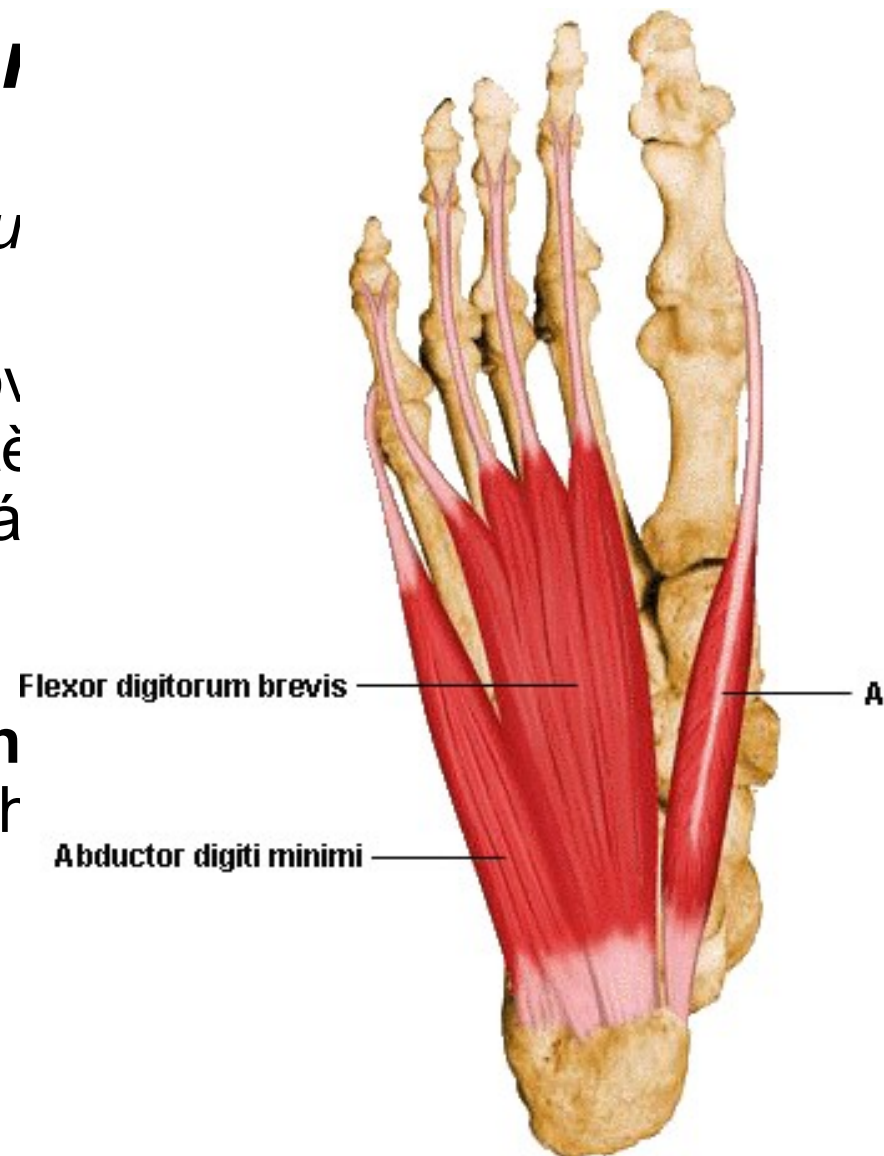
Začátek: *tuber calcanei (processu medialis)*

Průběh: čtyři šlachy ke tříčlávkovým prstům. U prox. článku se rozštělí na **dvě části**; mezi nimi probíhá šlacha dlouhého flexoru prstů (*chiasma tendinum*)

Úpon: plantární plocha **prostředního** článku u tříčlávkových prstů nohy

Inervace: *n. plantaris medialis*
(*plexus sacralis*)

Funkce: flexe proximálních a prostředních článků prstů



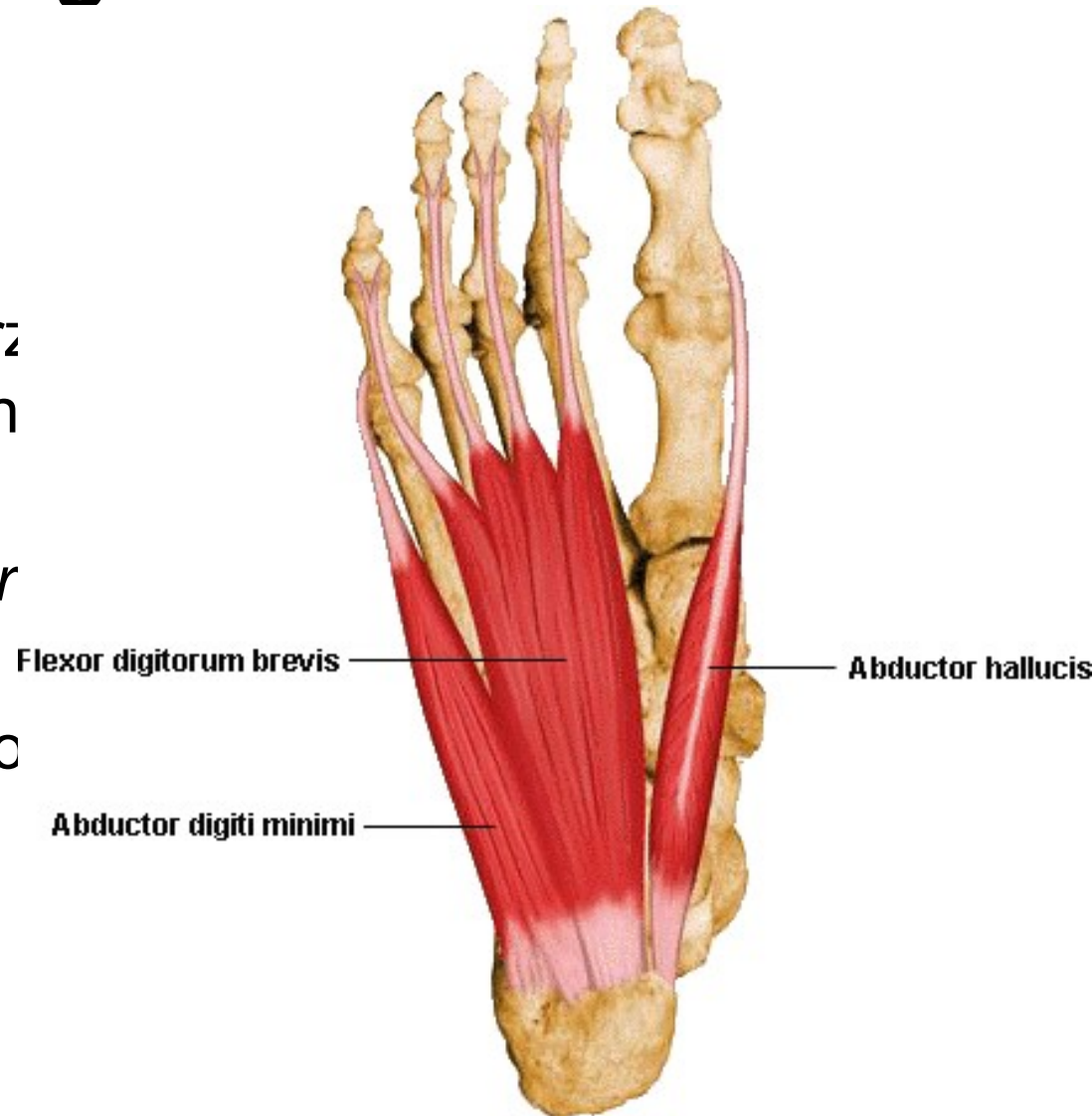
3. *M. abductor digiti minimi*:

Začátek: *tuber calcanei*
(*processus lateralis*)

Úpon: od báze V. metatarz
k bázi proximálního člán
malíku

Inervace: *n. plantaris later*
(*plexus sacralis*)

Funkce: abdukce malíku o
IV. prstu a mírná flexe



(Prostřední vrstva)

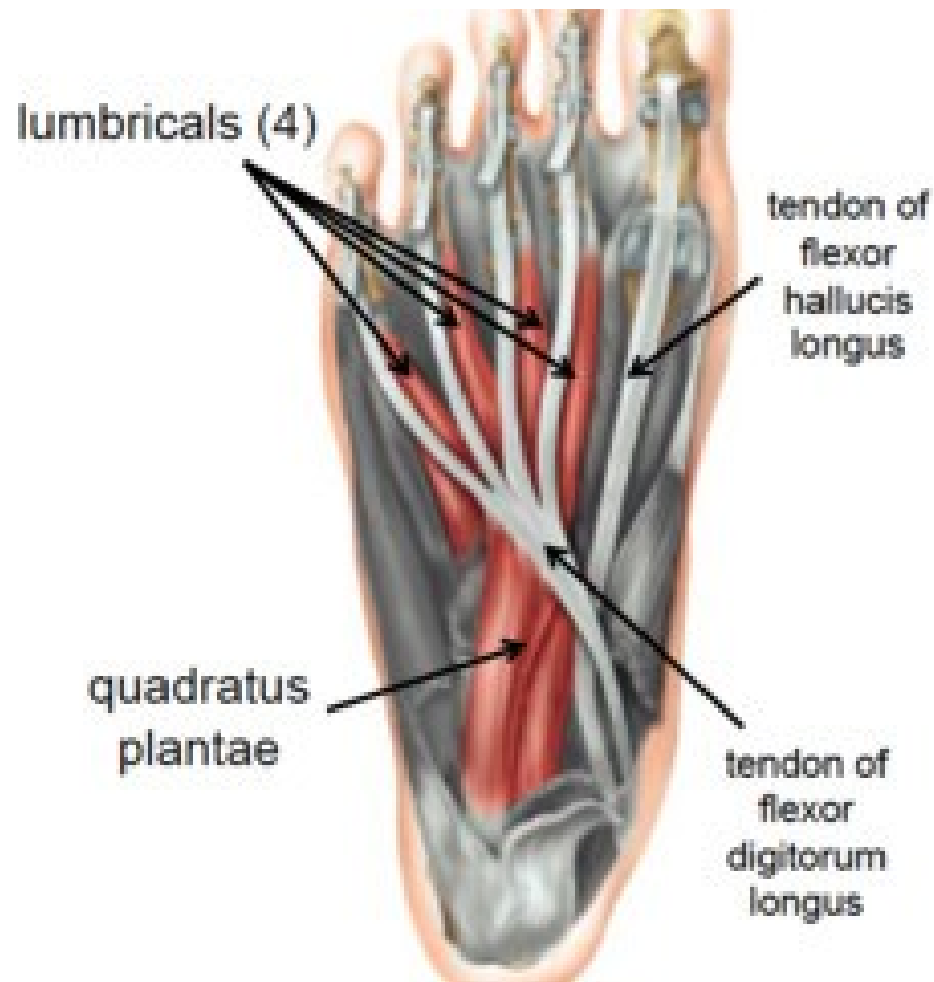1. *M. quadratus plantae*:

Začátek: *tuber calcanei*

Úpon: šlacha *m. flexor digitorum longus*

Inervace: *n. plantaris lateralis* (plexus *sacralis*)

Funkce: napomáhá flexi prstů (usměrňuje tah *m. flexor digitorum longus*)



2. *Mm. lumbricales*:

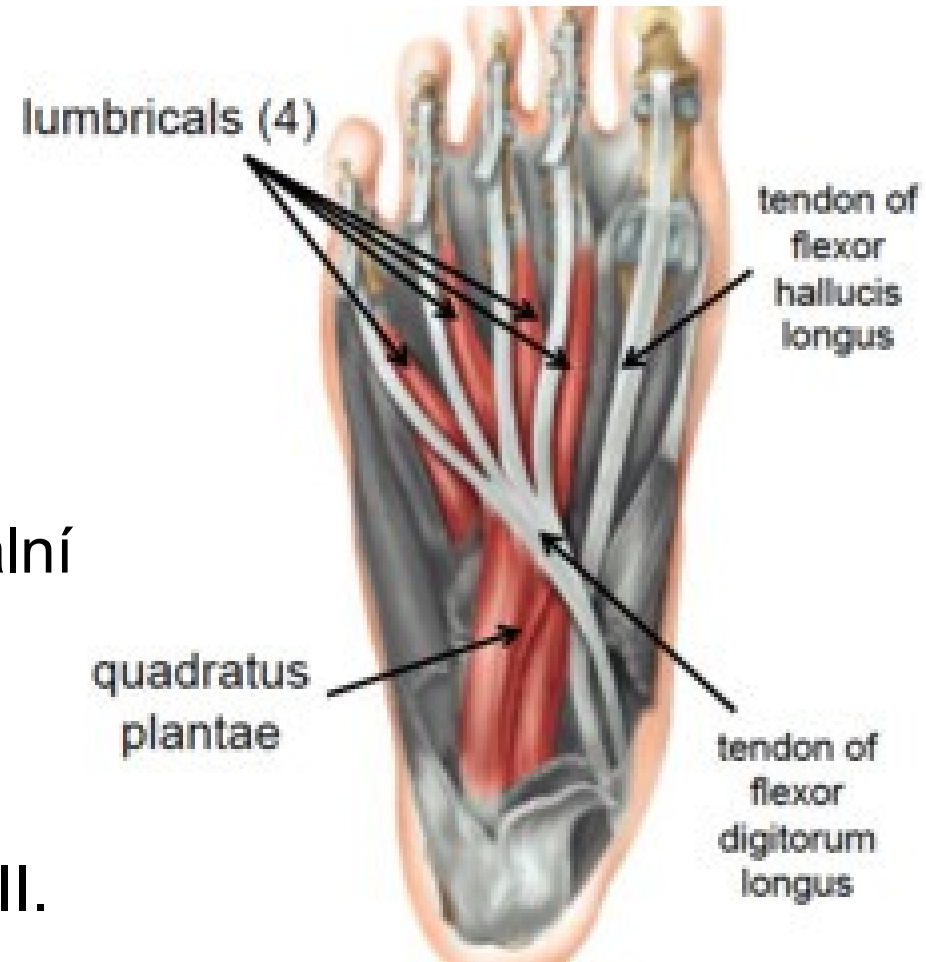
- čtyři štíhlé svaly na palcové straně (I.–IV.)

Začátek: šlachy *m. flexor digitorum longus*

Úpon: mediální strana báze proximálních článků a dorzální aponeuróza 2.–5. prstu.

Inervace: *n. plantaris*

Funkce: flexe proximálních, extenze distálních článků u II. až IV. prstu, naklání prsty k palci



(Hluboká vrstva)

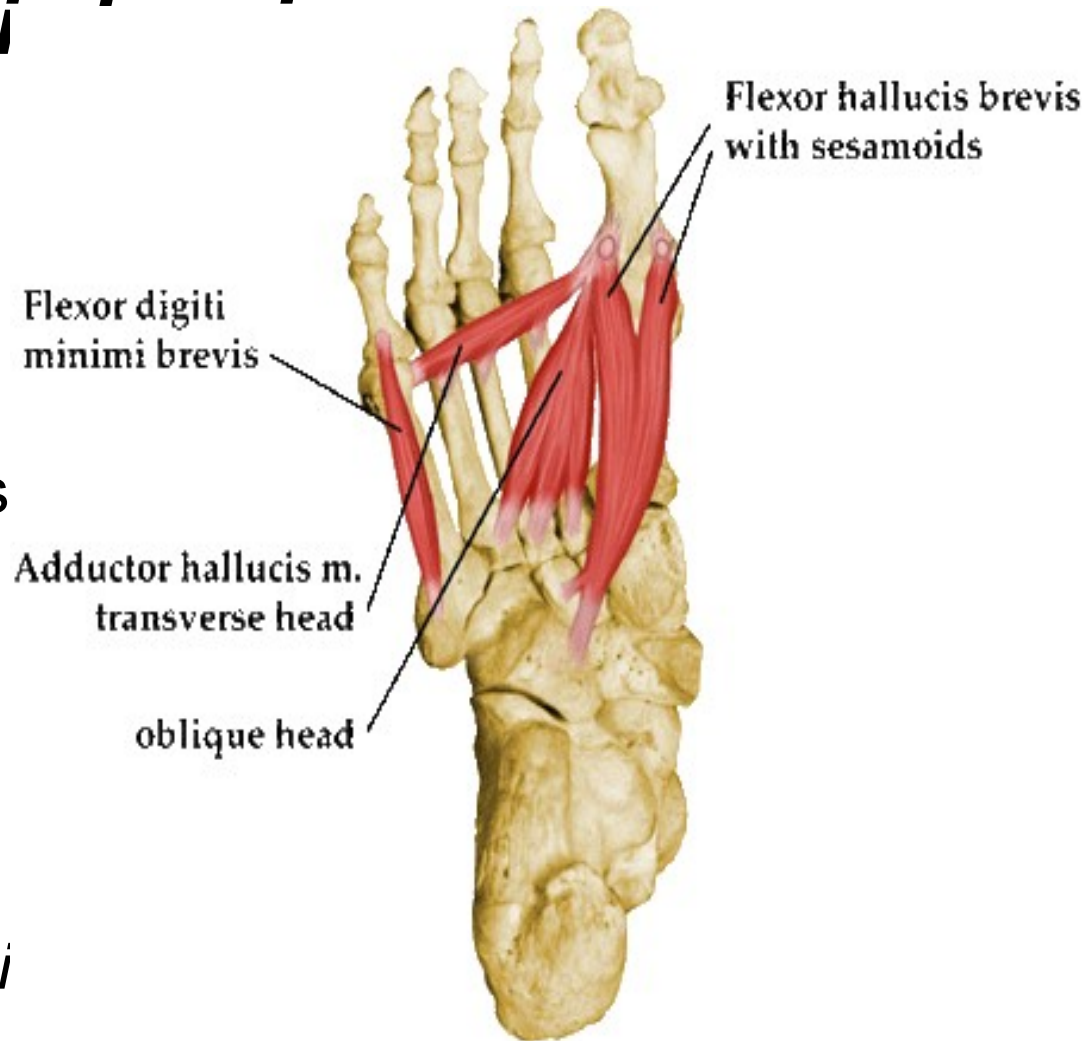
1. *M. flexor hallucis*

Začátek: plantární strana klínových kostí a plantární vazy v jejich okolí

Úpon: obě sesamkové kos metatarzofalangového kloubu a báze proximálního článku palce

Inervace : *n. plantaris medialis (plexus sacrali*

Funkce: flexe palce



2. *M. adductor hallucis*:

Začátek:

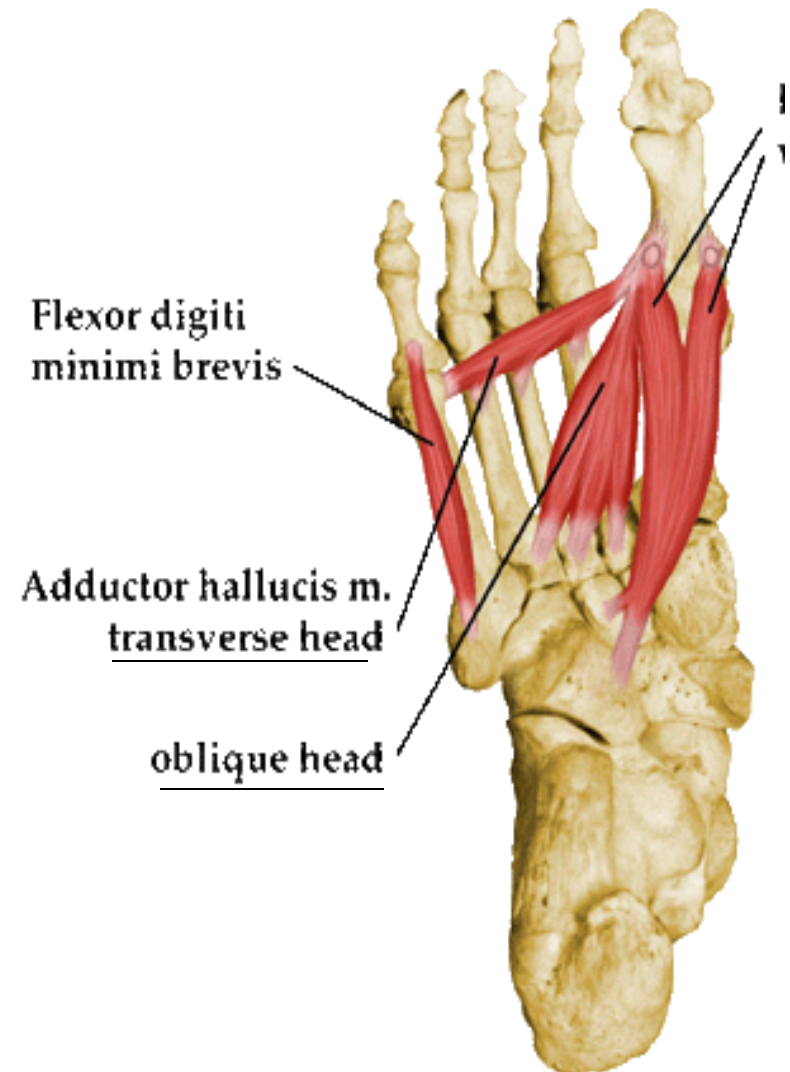
caput obliquum – plantární strana distální řady tarzálních kostí

caput transversum – plantární strana 3. – 5. metatarzofalangového kloubu.

Úpon: laterální sesamská kost metatarzofalangového kloubu palce

Inervace: *n. plantaris lateralis* (*plexus sacralis*)

Funkce: addukce a mírná flexe palce



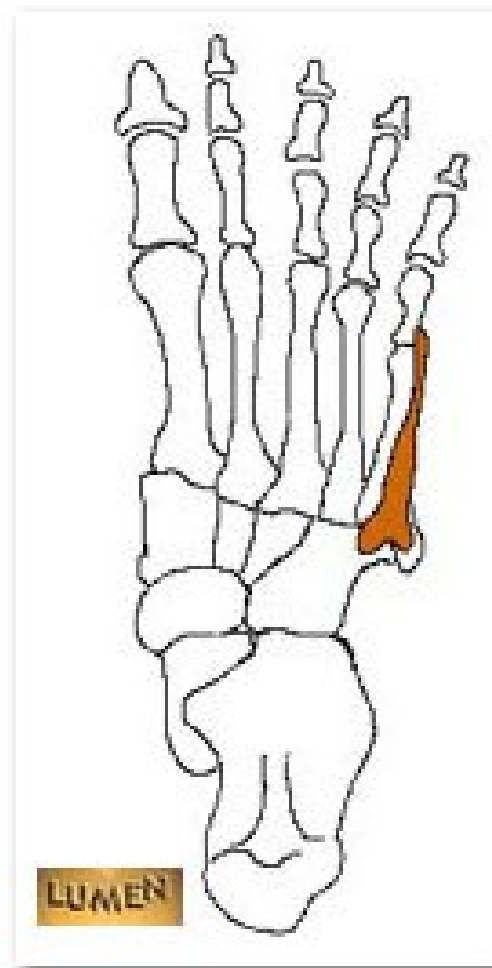
3. *M. flexor digiti minimi brevis*:

Začátek: plantární strana
krychlové kosti a báze V.
metatarzu

Úpon: báze proximálního
článku malíku

Inervace: *n. plantaris*
lateralis (plexus sacralis)

Funkce: flexe proximálního
článku 5. prstu



4. *M. opponens digiti manini*:

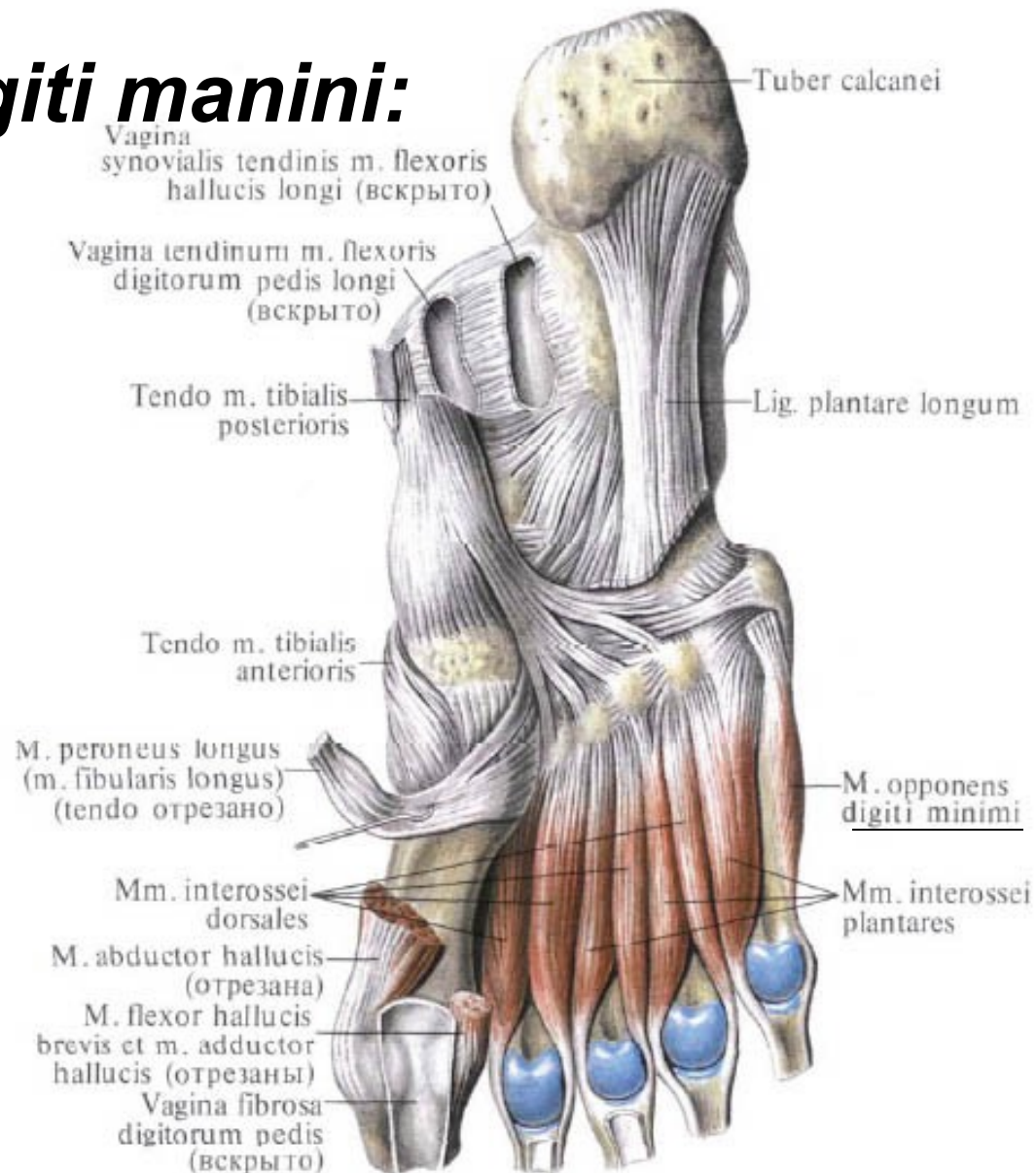
Začátek:

plantární strana
krychlové kosti

Úpon: tělo V.
metatarzu

Inervace : *n. plantaris*
(*plexus sacralis*)

Funkce: opozice 5.
prstu



(interosseální s.)

1. *Mm. interossei dorsales:*

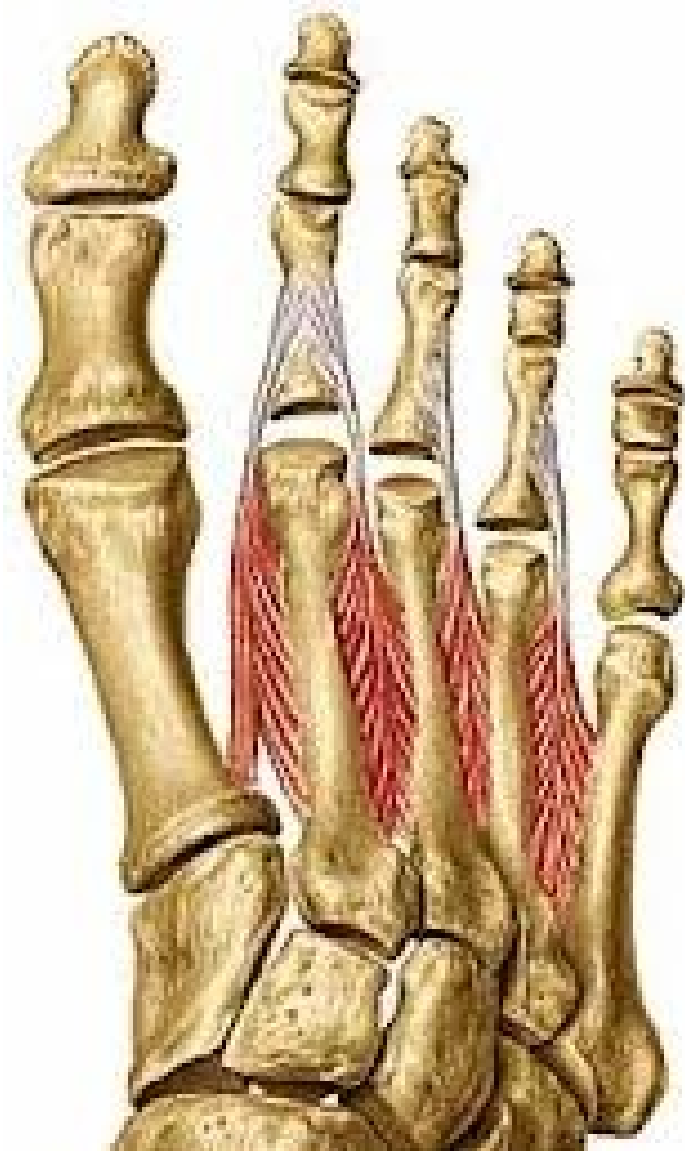- čtyři svaly

Začátek: sousední strany metatarzů, „dvouhlavé“

Úpon: báze proximálních článků a dorzální **aponeuróza** strany prstů odvrácená od osy nohy (**osa** probíhá 2. prstem)

Inervace: *n. plantaris lateralis (plexus sacralis)*

Funkce: flexe proximálních, extenze středních a distálních článků prstů, odtažení prstů od osy nohy – abdukce



2. *Mm. interossei plantar*

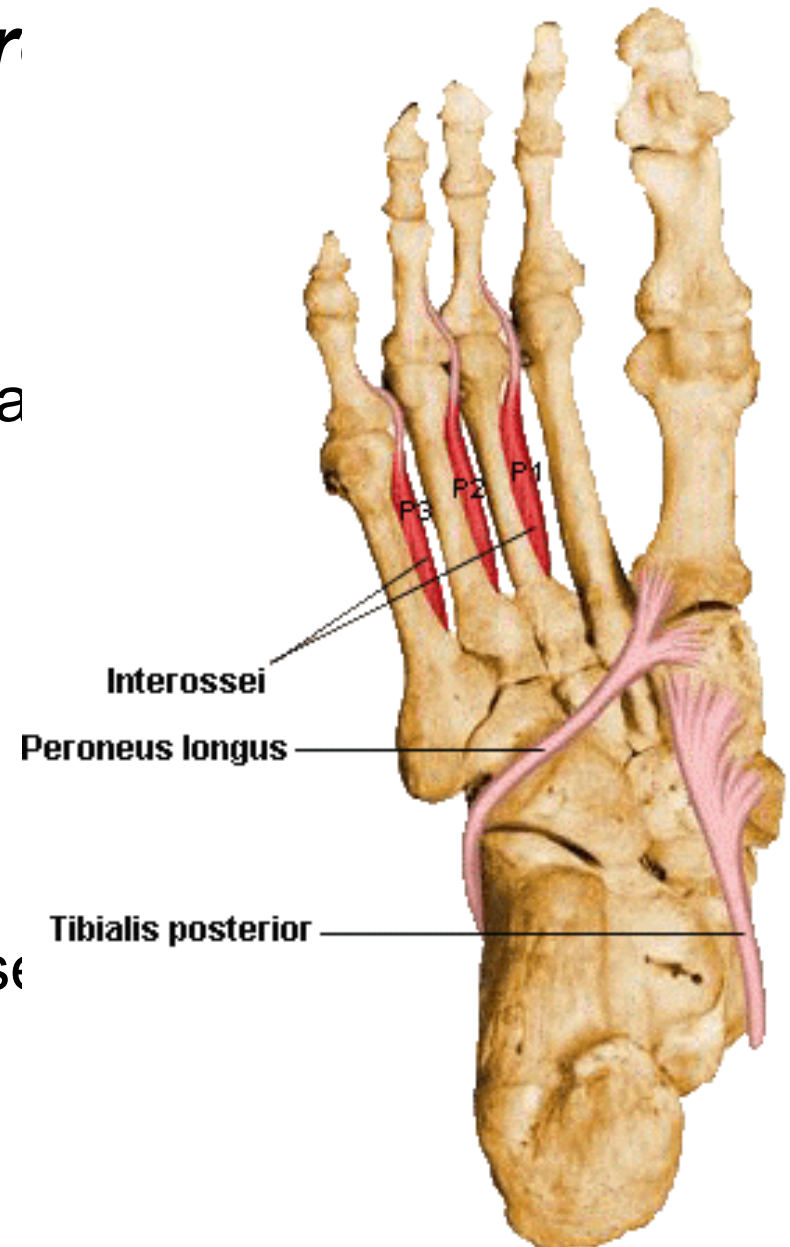
- (tři svaly)

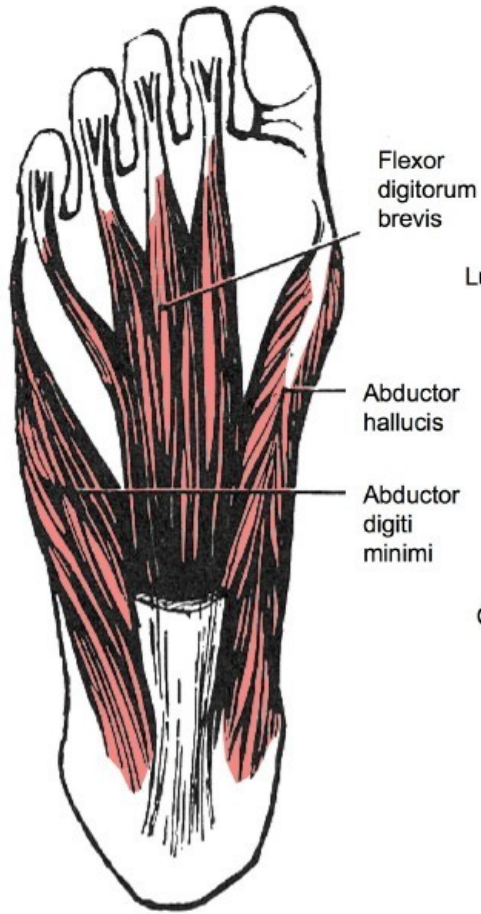
Začátek: báze 3.– 5. metatarzu

Úpon: báze **proximálních** článků a dorzální **aponeuróza** prstů na straně přivrácené k ose nohy

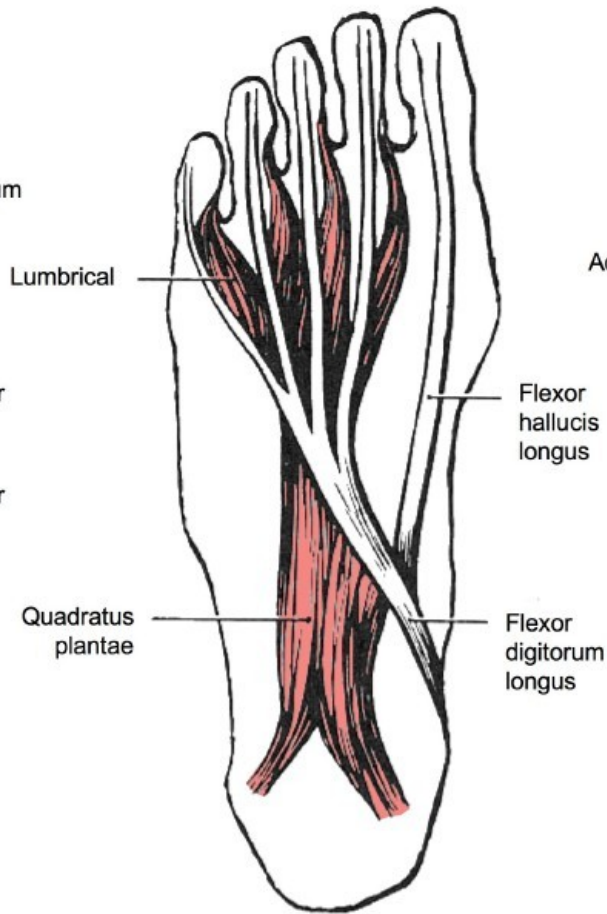
Inervace : *n. plantaris lateralis*
(*plexus sacralis*)

Funkce: flexe proximálních, extenze středních a distálních článků prstů, přitažení prstů k ose nohy – addukce

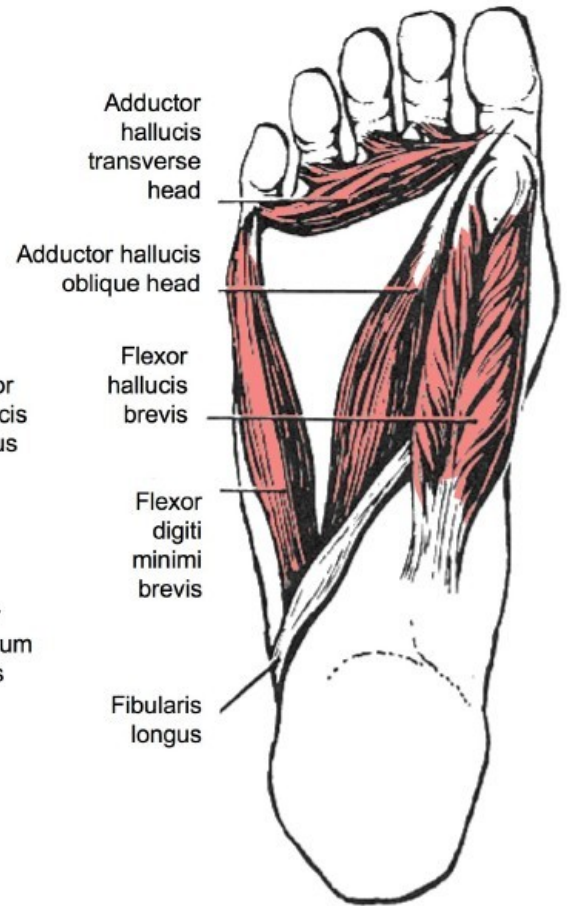




A



B



C