

Bonus k parazitologii (téma P06 pro Bi7170c)

Rozšířené povídání o parazitech
Obsahuje mnohé ze základního materiálu,
ale i mnohé navíc

Obsah prezentace

Obečné vlastnosti parazitů

Prvoci

Bičíkovci

Améby

Sporozoa

Obrvení (nálevníci)

Více-
buněční
parazité

Motolice

Tasemnice

Hlístice

Členovci a další parazité

Diagnostické metody v parazitologii

Na úvod...



„Ty si opravdu myslíš, že tvůj nový kelon obří štěnice naplňuje moje představy o skvělém dátku k životnímu jubileu?!“

Přehled

- **Obecná parazitologie**
- **Speciální parazitologie**
 - Parazitičtí prvoci
 - Ploší červi – tasemnice
 - Ploší červi – motolice
 - Ploší červi – hlístice
 - Hmyz a roztoči
 - Ostatní parazité
- **Parazitologická diagnostika**

Co je to vlastně parazit

- **Parazitismus jako způsob života** se může týkat i virů, bakterií a hub
- Vžilo se ale používat pojmy jako „parazitologie, diagnostika parazitů“ pro případy, kdy **patogenem je mikroskopický prvok či vícebuněčný živočich**
- **Ne každý parazit je mikrobem**, například tasemnice má mikroskopická jen vajíčka a členovci nejsou vůbec mikroby. Členovci nás ovšem zajímají jako přenašeči.


Obecná charakteristika parazitů

- Parazité mají většinou více či méně složitý **životní cyklus**, mají různá vývojová stádia, která se často k nepoznání liší.
- Parazité **se liší od ostatních mikrobů životními projevy** (místo klasických zánětů se jejich choroby projevují jinak)
- Parazité se liší také **způsobem diagnostiky**
- Parazité se také liší **způsobem léčby** – používají se antiprotozoární preparáty a anthelmintika, často dlouhodobě

Rozdělení parazitů dle místa působení

- **Ektoparazité** (na kůži či ve vlasech)
- **Endoparazité** (uvnitř těla)
 - **Střevní parazité** – nejběžnější
 - **Krevní parazité**, kteří se dále dělí na
 - erytrocytární (v červených krvinkách)
 - extraerytrocytární
 - **Tkáňoví parazité**
 - **Kožní a slizniční parazité**
 - **Urogenitální parazité**
 - **Oční a jiní parazité**

Systematická klasifikace parazitů



- Z řad endoparazitů:
 - **Prvoci** (améby, bičíkovci a další)
 - **Hlístice** (roup, škrkavka dětská, tenkohlavec, škrkavka psí a kočičí)
 - **Motolice** (motolice jaterní, schistosoma)
 - **Tasemnice** (tasemnice bezbranná a dlouhočlenná, škulovec, tasemnice dětská a rybí)
- Z řad ektoparazitů
 - různé **členovci**, ať už hmyz (vši, blechy) či roztoči (klíšťaťata)
 - výjimečně i **další organismy**, např. pijavice

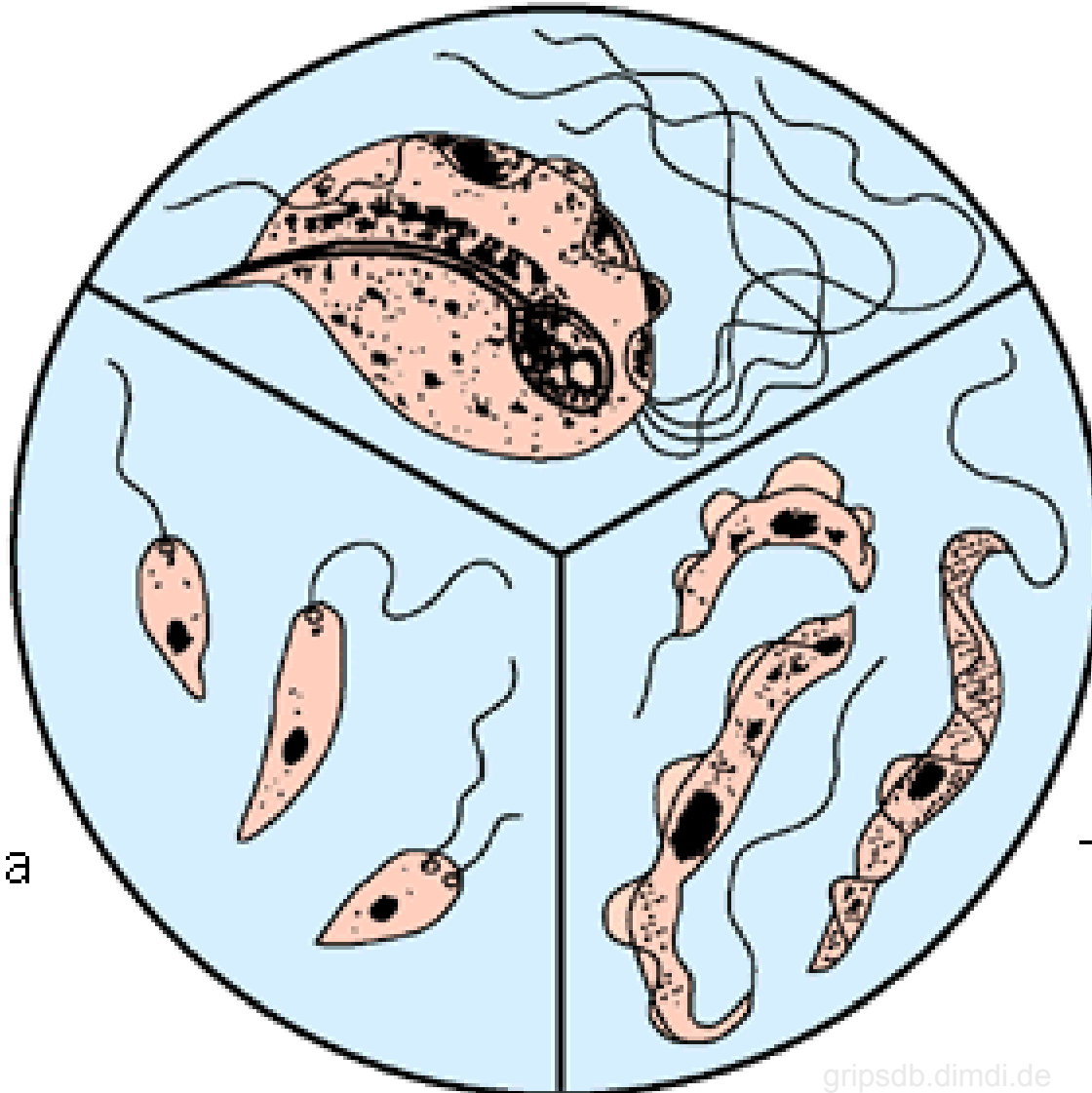
Prvo ci

Prvoci (protozoa)

- **Jsou z parazitů nejmenší, přesto jsou mnohem větší než bakterie** a zpravidla i o něco větší než kvasinky
- Na rozdíl od ostatních parazitů se **někteří z nich dají i kultivovat**, i když vyžadují velmi speciální kultivační média
- Dále se dělí na
 - améby
 - bičíkovce
 - další prvoky

1. Prvoci – bičíkovci

Trichomonas



Leishmania

Trypanosoma

Trichomonas vaginalis –

Bičenka poševní

- **Urogenitální prvok**, způsobující hnisavé poševní výtoky, vyskytující se po celém světě
- Kromě výtoku je typické **svědění pochvy**
- **Přenos** převážně pohlavní, avšak možný i přenos např. ručníkem apod.
- V posledních letech **počet případů klesá**, zřejmě vzhledem k dobré dostupnosti léčby
- **U mužů jsou velmi často bezpříznakové**
- **Léčba:** metronidazol, je nutno léčit oba (všechny) sexuální partnery

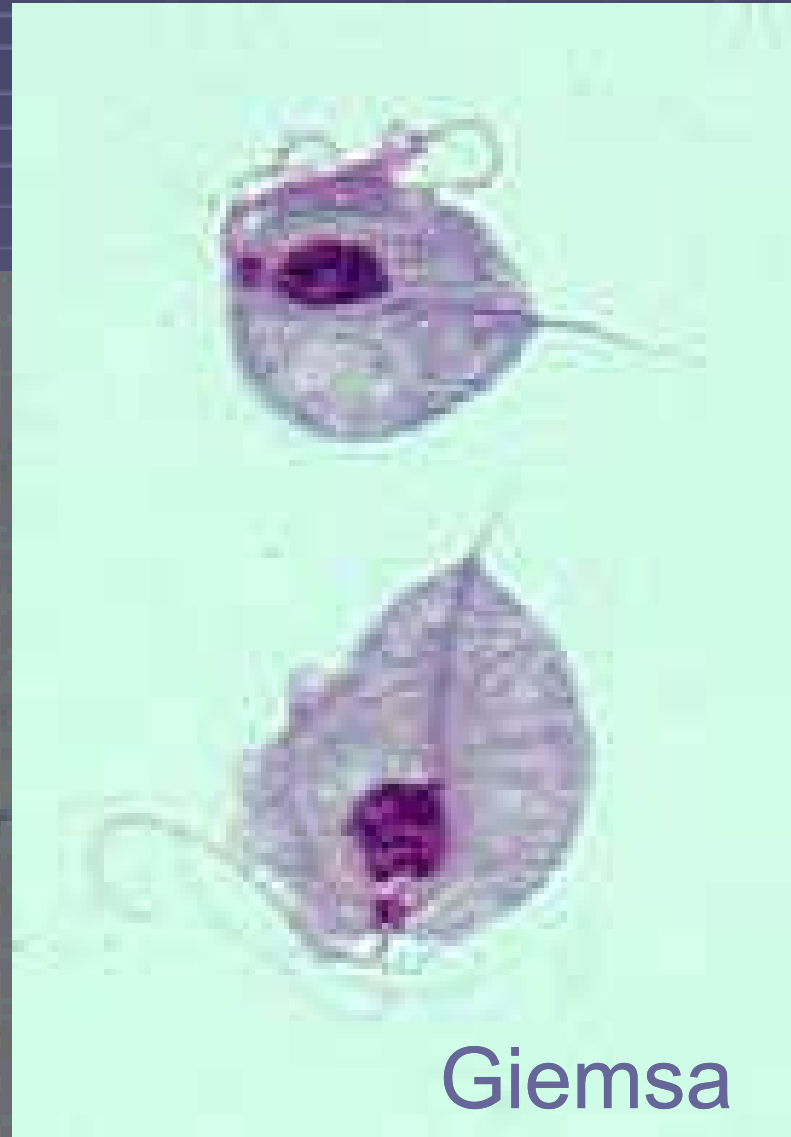
Příběh – trichomonády

- **Jolana** měla gynekologické potíže, což se jí stávalo opakovaně. Tentokrát však bakteriologické vyšetření nepomohlo. Lékařka tedy zaslala k vyšetření soupravu C. A. T., a konečně byl na světě výsledek.
- Viníkem byla ***Trichomonas vaginalis***, česky **bičenka poševní**, bičíkovec, který se přenáší téměř výhradně sexuálně, i když výjimečně je možný i jiný způsob přenosu

Trichomonas vaginalis, česky bičenka poševní

Obrázky převzaty z CD-ROM „Parasite-Tutor“ – Department of Laboratory
Medicine, University of Washington, Seattle, WA

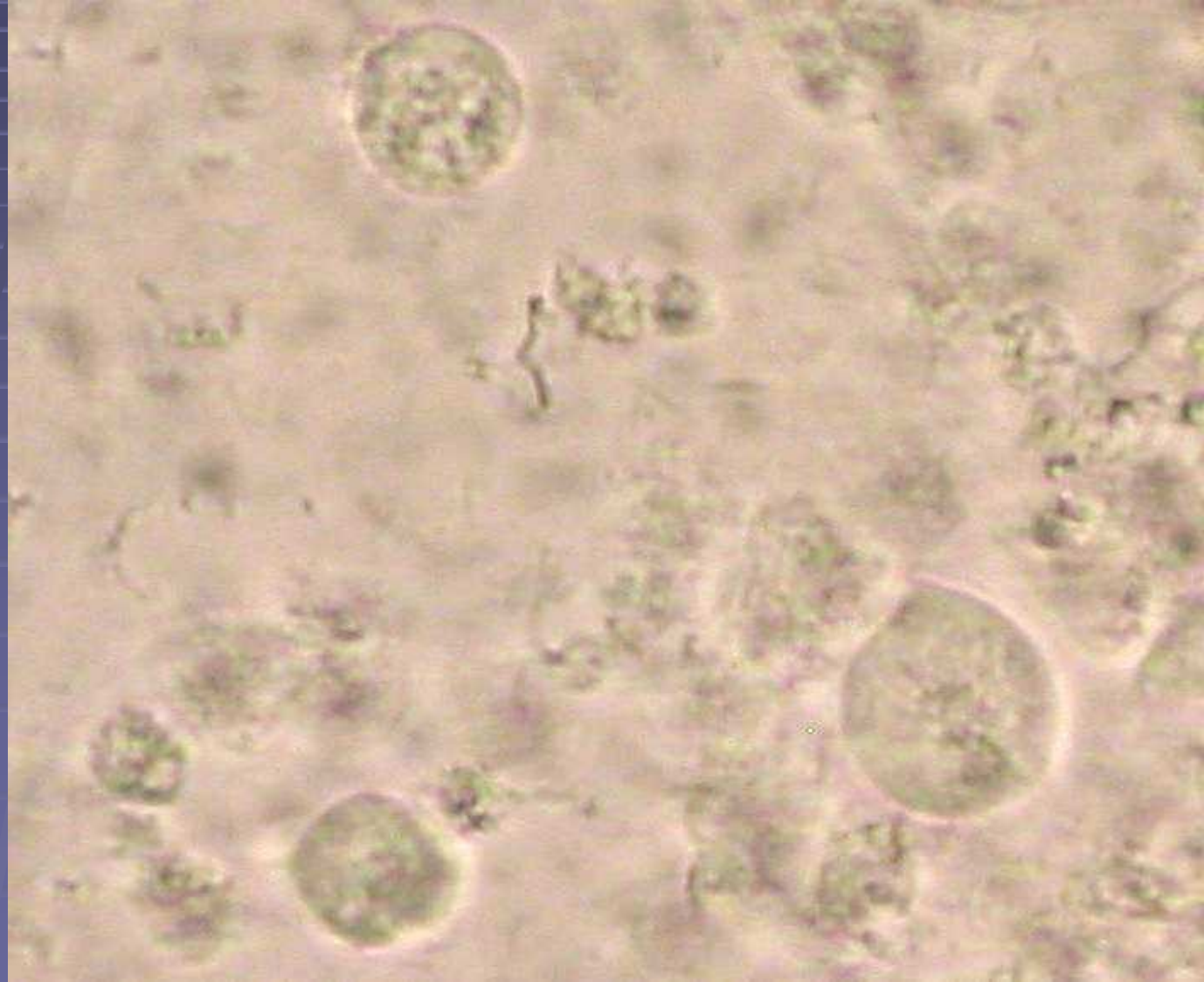
Nativní
preparát



Giemsa

Trichomonas vaginalis

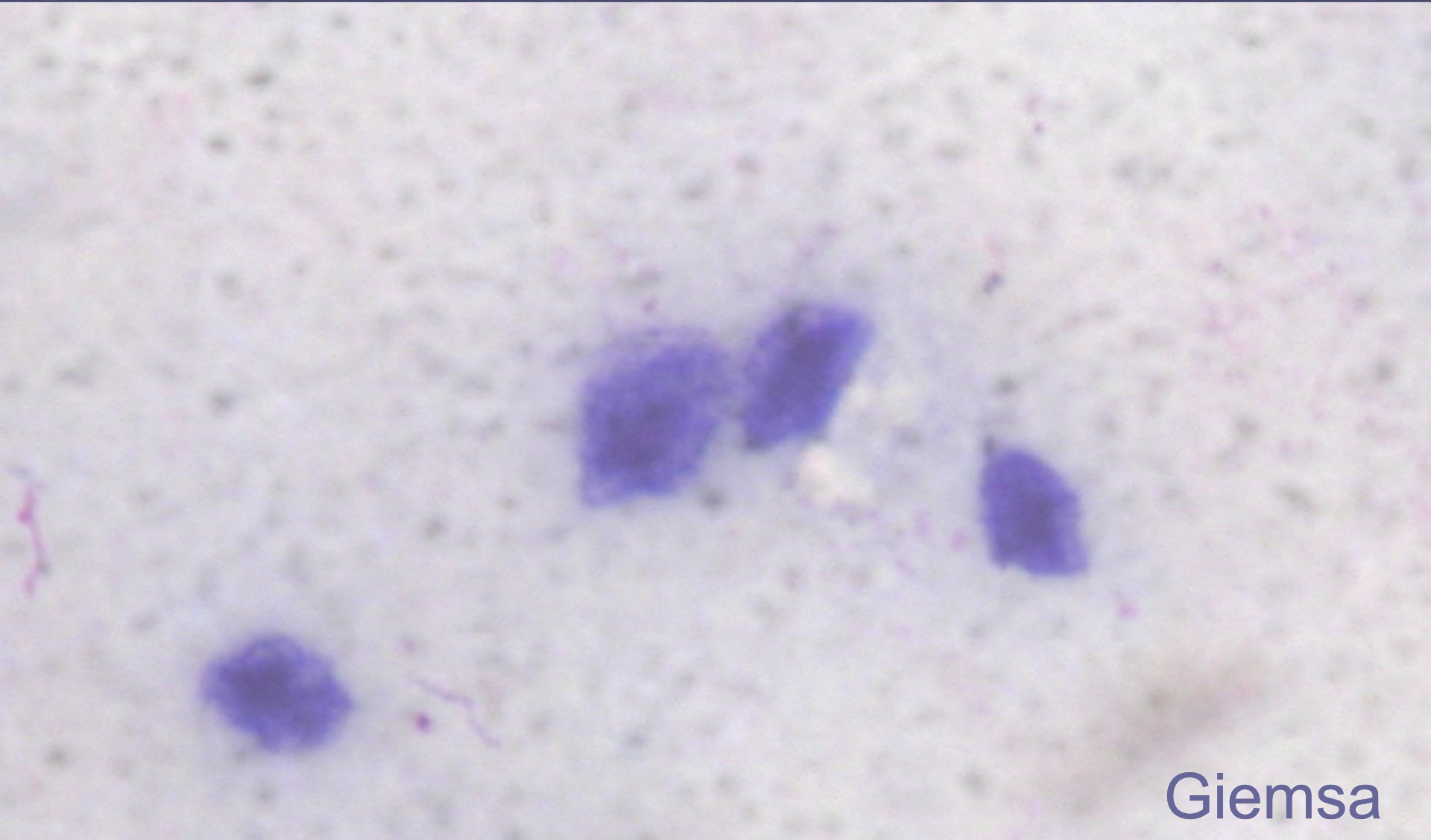
Foto Ondřej Zahradníček



Nativní
preparát

Trichomonas vaginalis

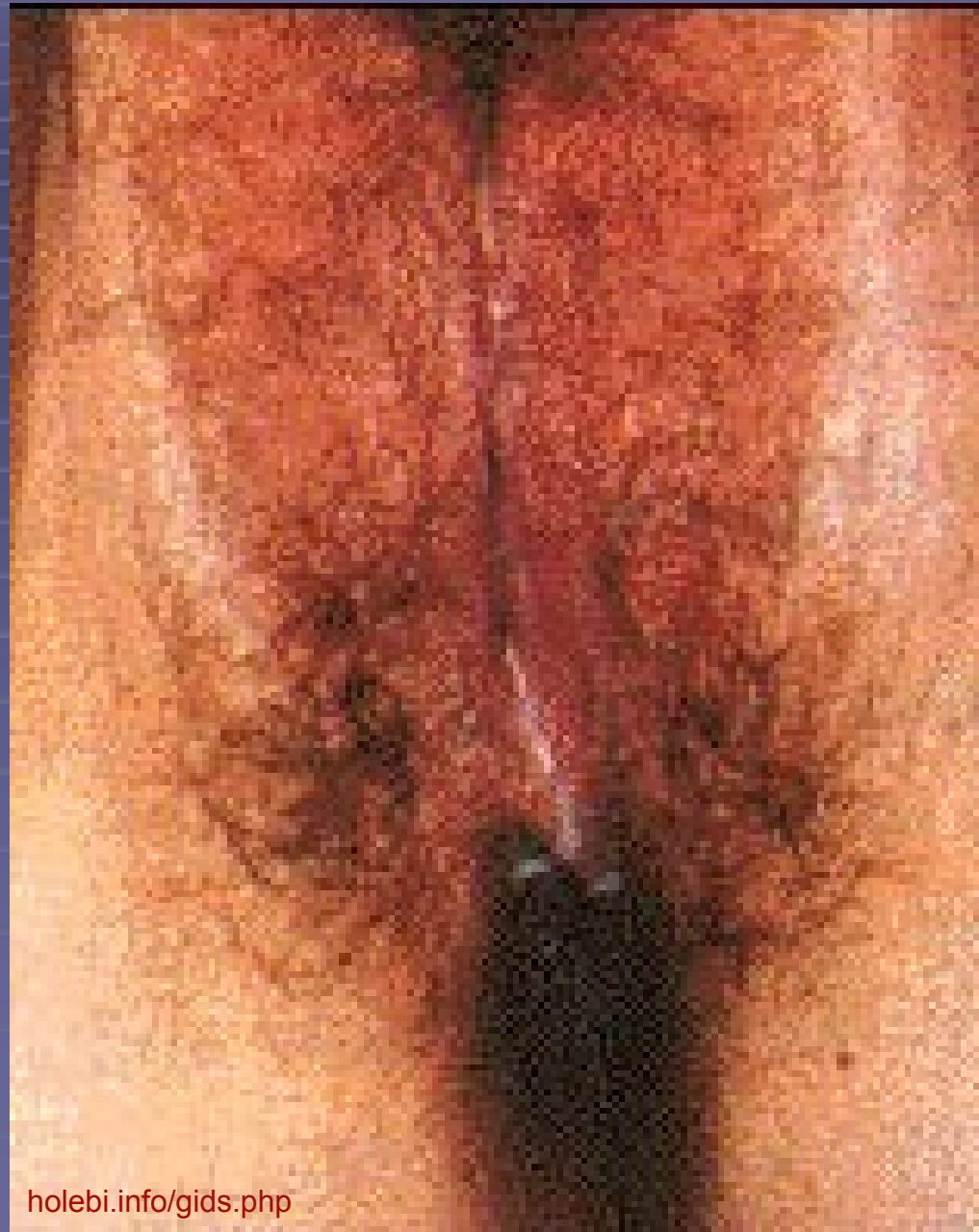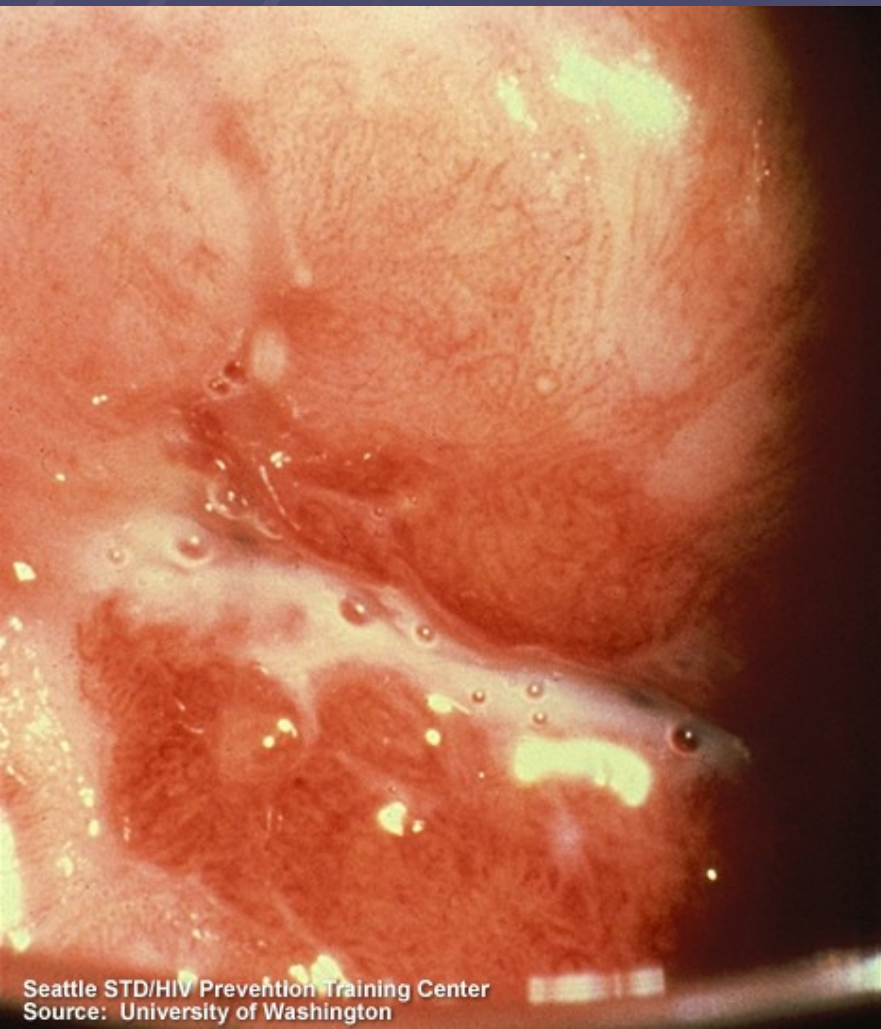
Foto O. Zahradníček



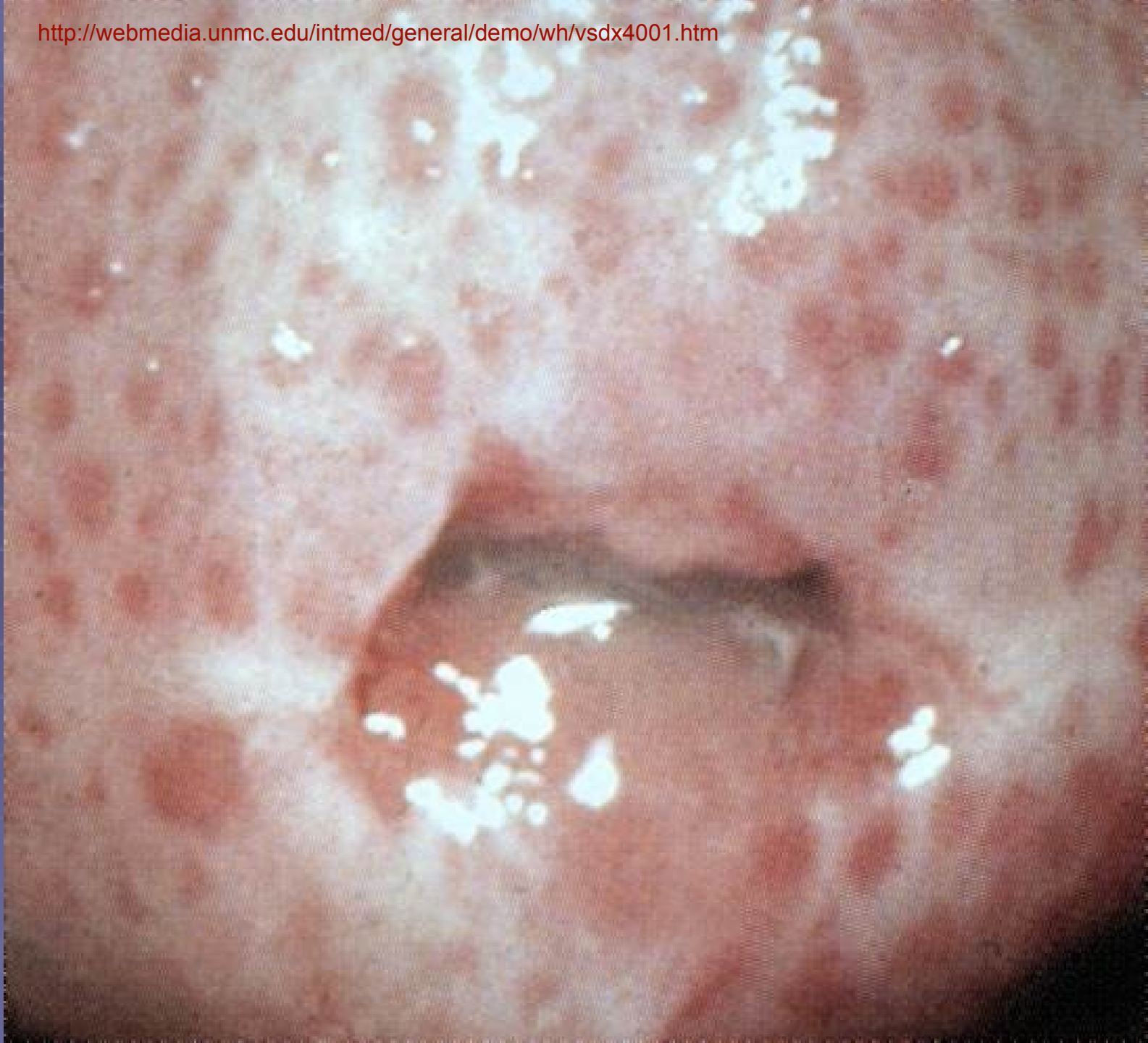Giemsa

Trichomonádový výtok

http://depts.washington.edu/nnptc/online_training/std_handbook/gallery/images/trichomonasDschg.JPG



Tzv. jahodový cervix



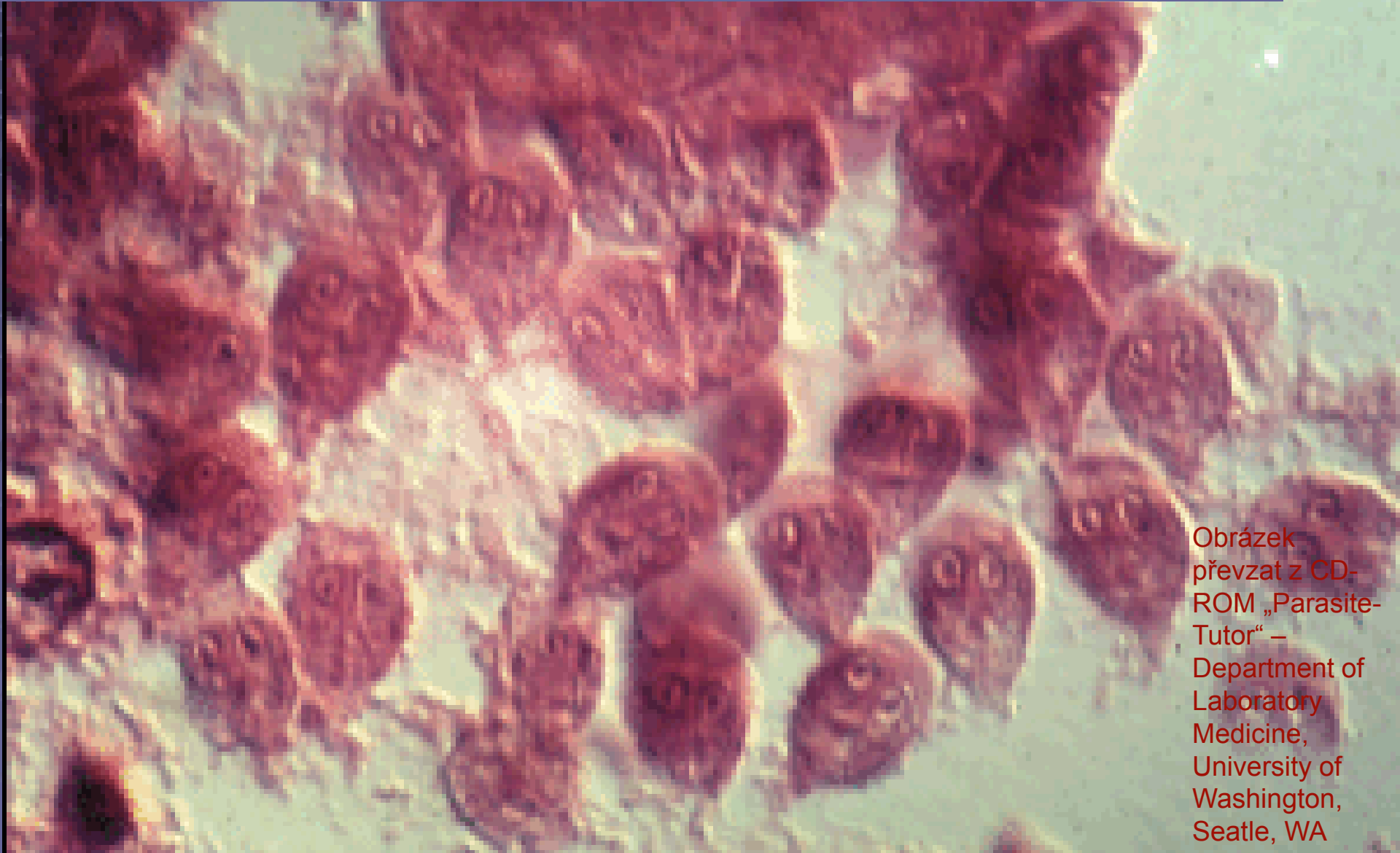
Giardia intestinalis (Lamblia intestinalis, Giardia lamblia)

- Pozoroval je už 1681 Leeuwenhoek, ale popsal je až Vilém Dušan Lambl 1859. Byl to milenec Boženy Němcové
- **Mají většinu organel v těle zdvojených:** dvě stejná jádra, dvakrát čtyři bičíky atd. Mají přísavku, kterou se přisají na stěnu střeva. Mohou způsobovat zánět dvanáctníku, a střeva. Stolice je hlenovitá, bez krve
- Vyskytují se **po celém světě, hlavně v teplých oblastech s horší hygienou**
- **Léčba:** metronidazol, ornidazol, mebendazol

Vilém Dušan Lambl

- Narodil se 5. prosince 1824 v obci Letiny u Plzně.
- Koncem roku 1851 Lambl poznává o něco málo starší spisovatelku **Boženu Němcovou**. Jejich cesty by se však nestřetly, nebýt tuberkulózy, jíž onemocněl dosavadní rodinný lékař Němcových J. R. Čejka.
- Lambl i přes zmíněné peripetie toho zvládal opravdu hodně a **nezanedbával ani lékařskou vědu**. Matka mu nejednou vytýkala, že vyprovází Němcovou večer přes celou Prahu domů a poté ještě pozdě do noci studuje a píše, tedy dohání to, co přes den zameškal.
- Z poznámek v listech Sofii Rottové lze soudit, že Lambl psal Němcové prý “velmi srdečně” (jednalo se o dopisy s čistě milostnou tematikou).
- Více viz:

Giardia intestinalis (Lamblie) (trofozoiti)

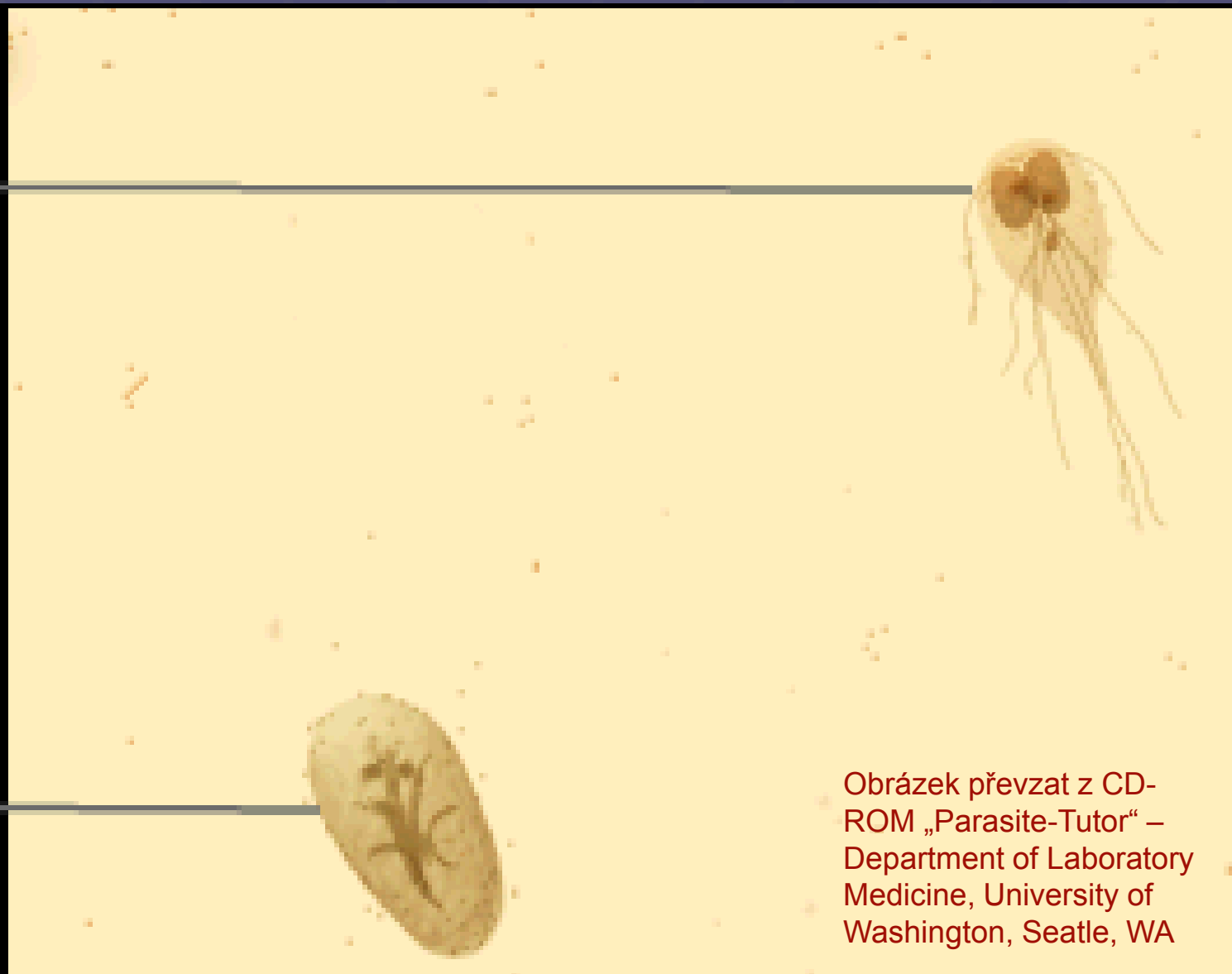


Obrázek
převzat z CD-
ROM „Parasite-
Tutor“ –
Department of
Laboratory
Medicine,
University of
Washington,
Seattle, WA

Giardia intestinalis (Lamblie)

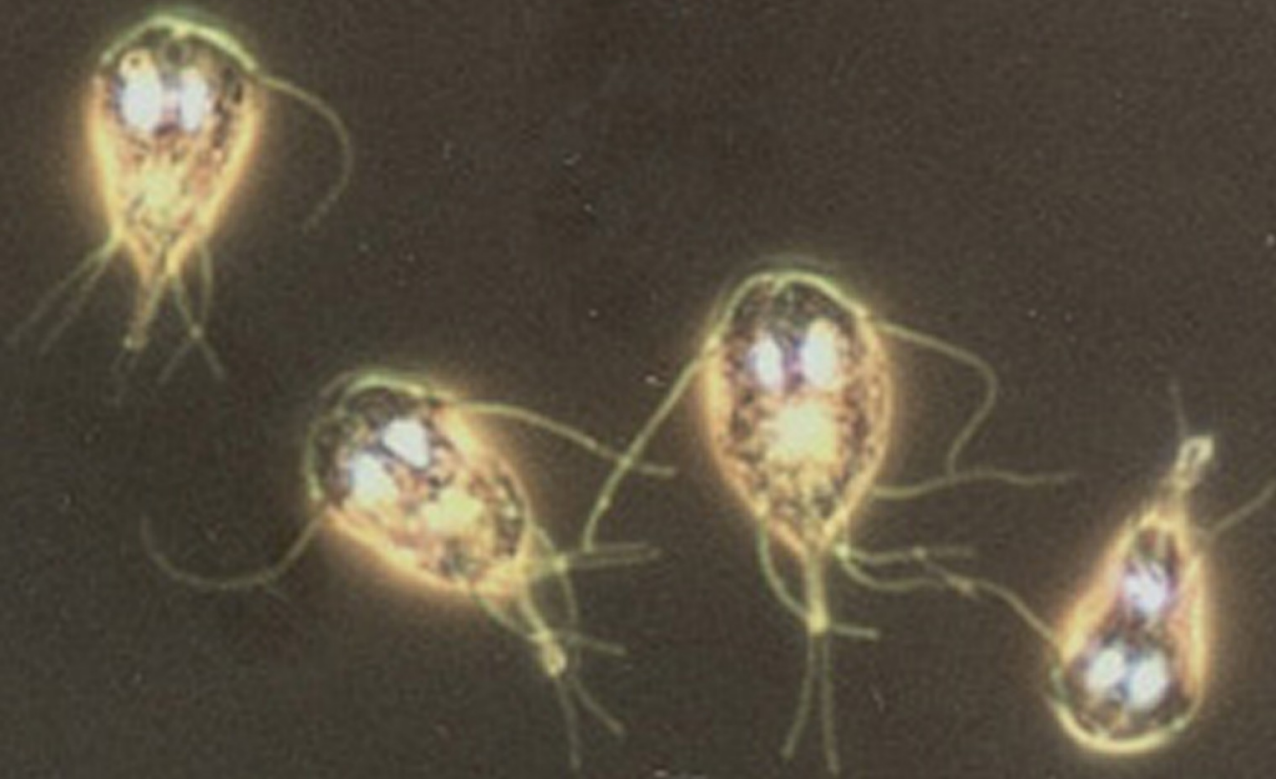
Trophozoite

Cyst

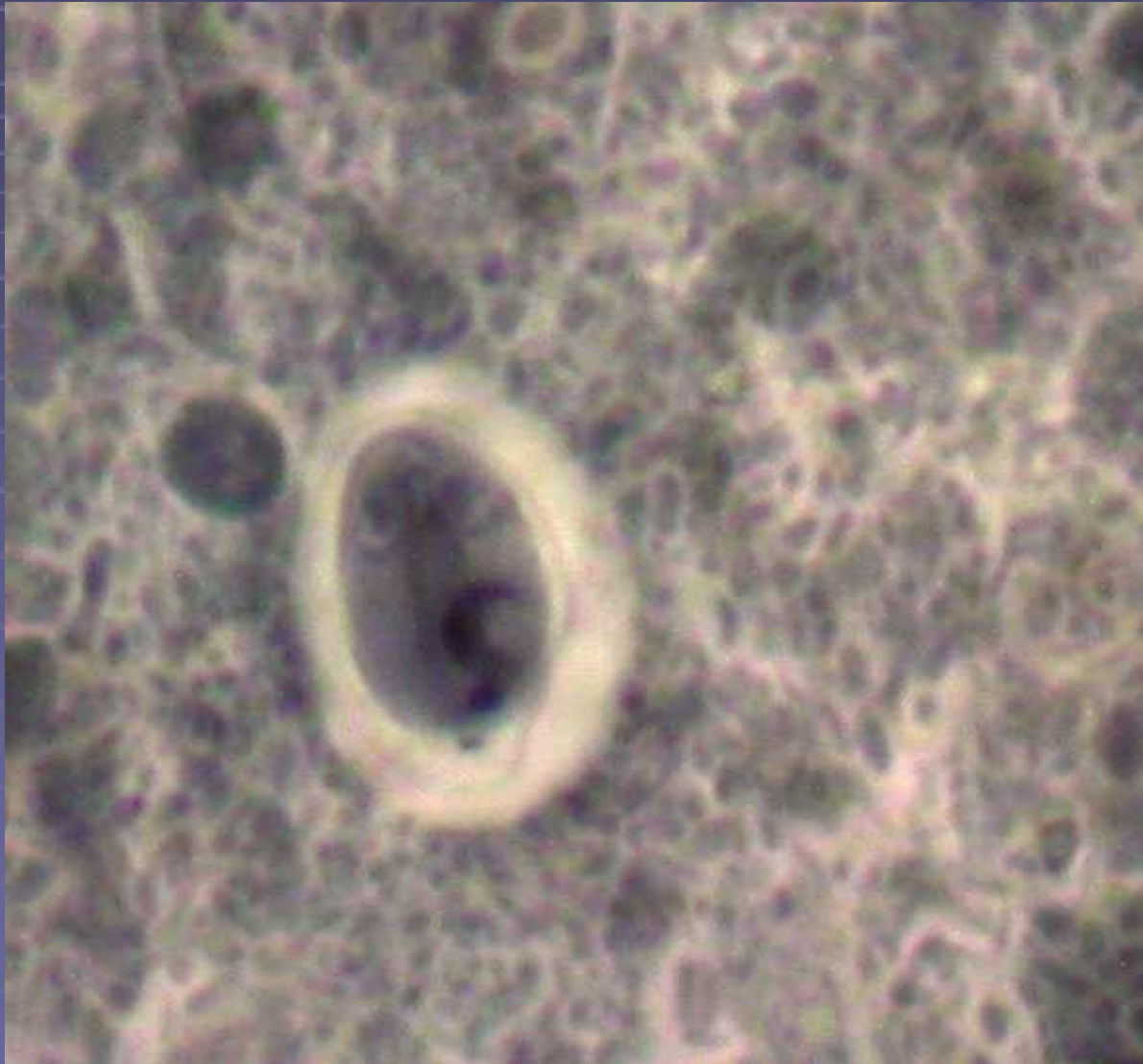

Obrázek převzat z CD-ROM „Parasite-Tutor“ – Department of Laboratory Medicine, University of Washington, Seattle, WA

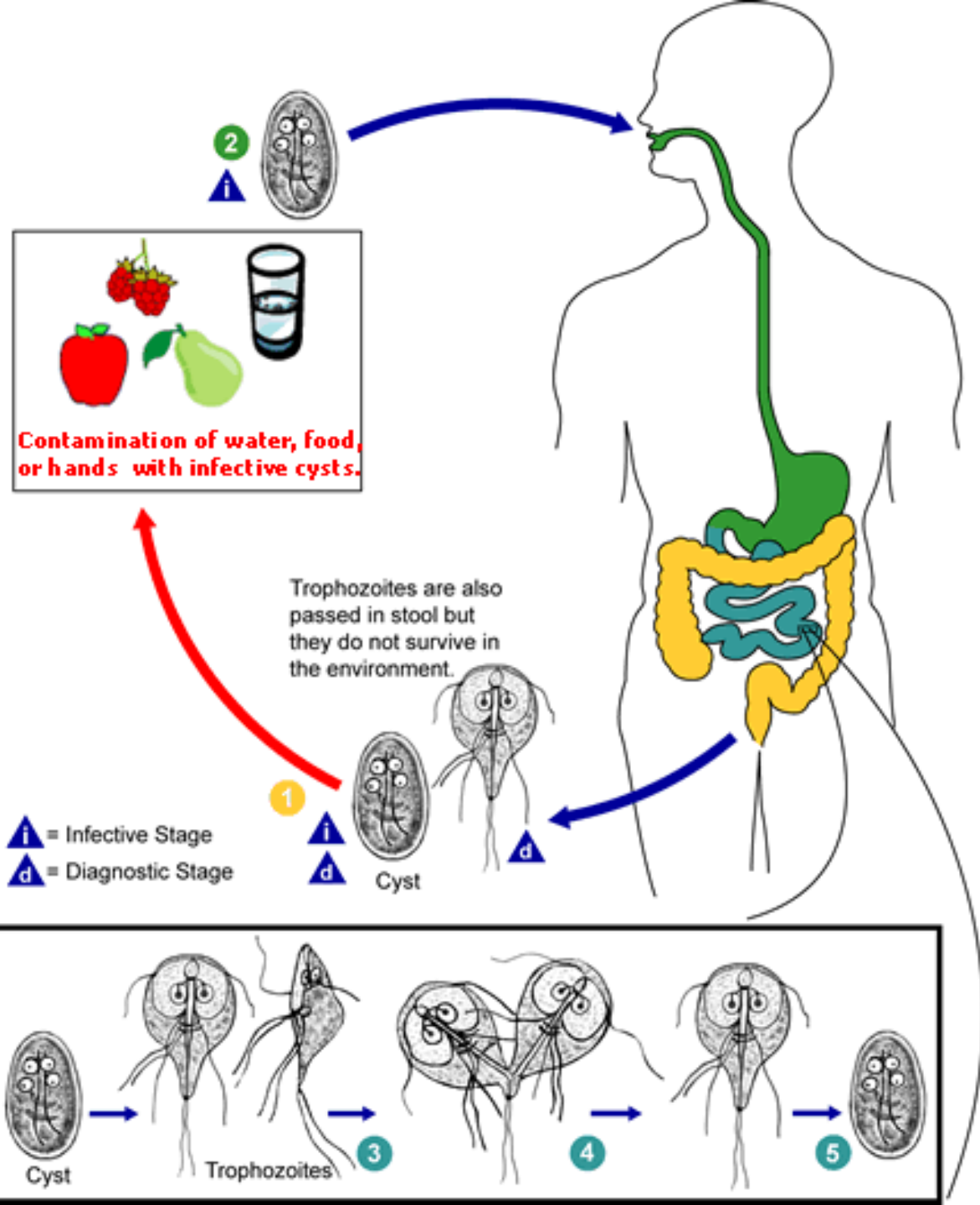
Giardia intestinalis – trofozoiti



Giardia intestinalis – cysta



Životní cyklus lamblíí

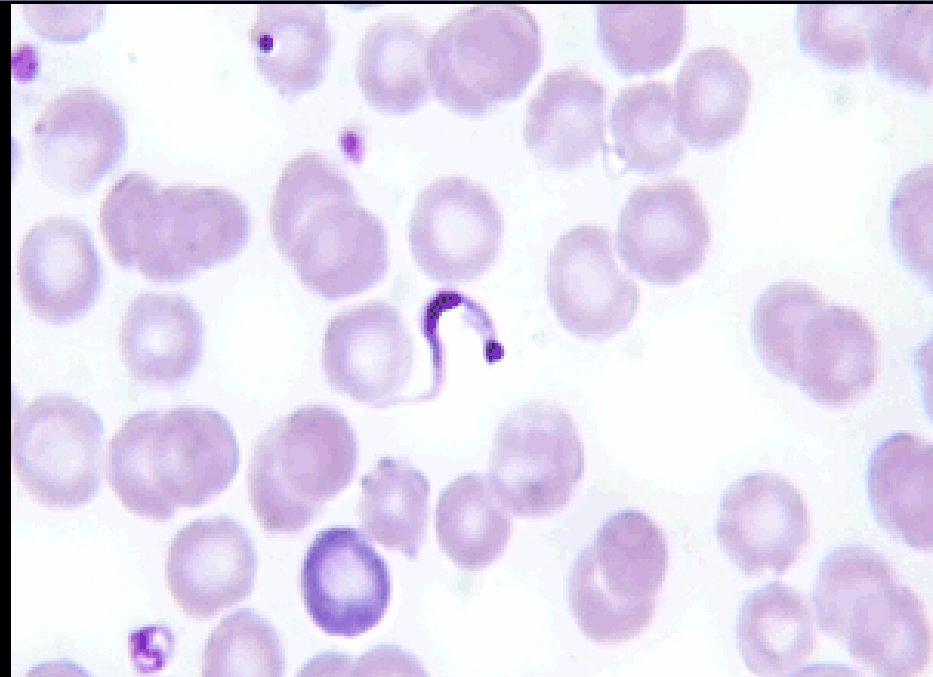

Trypanosomy

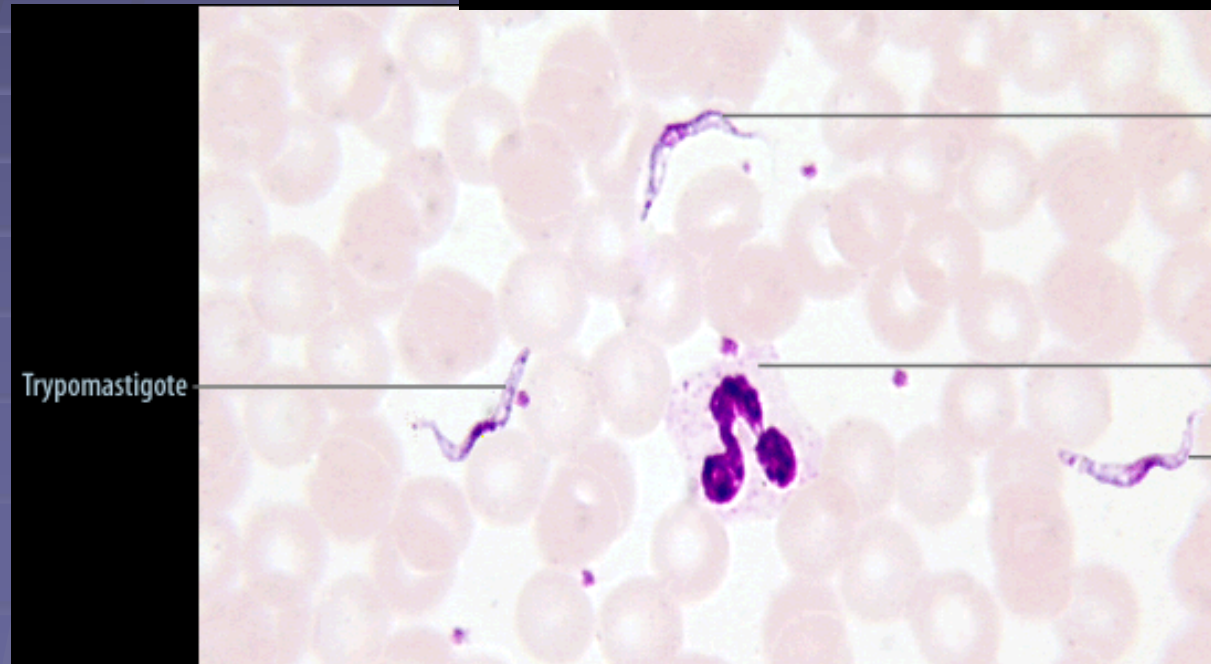
- Jsou to štíhlí bičíkovci (cca $20 \times 2 \mu\text{m}$), mají jeden bičík, který je připojený k tělu a jeho připojená část tvoří vlnící se membránu
- Jsou to **krevní extraerytrocytární paraziti**
- ***Trypanosoma brucei*** se dvěma poddruhy (západoafrickým a východoafrickým) způsobuje **spavou nemoc** – postižení CNS, letargie, vyčerpání organismu
- ***Trypanosoma cruzi*** z Jižní Ameriky způsobuje **Chagasovu nemoc** s vysokými horečkami a opět postižením CNS

*Trypanosoma
brucei*

*Trypanosoma
cruzi*



Giemsa stain (1000X)



Trypomastigote

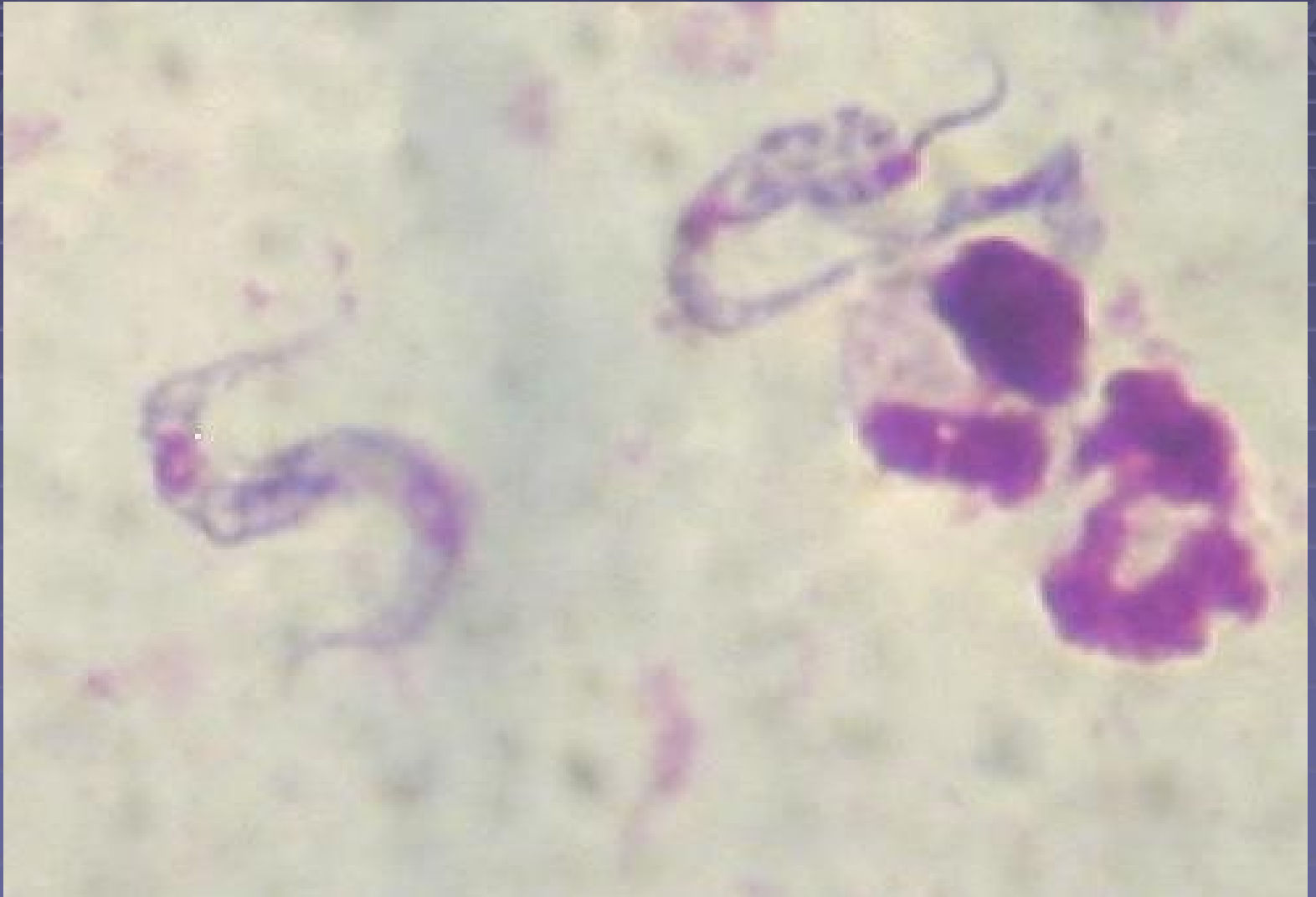
Trypomastigote

White blood cell

Trypomastigote

Giemsa stain (1000X)

Trypanosoma brucei, tlustá kapka (Giemsa)



Triatoma sp., přenašeč Chagasovy nemoci

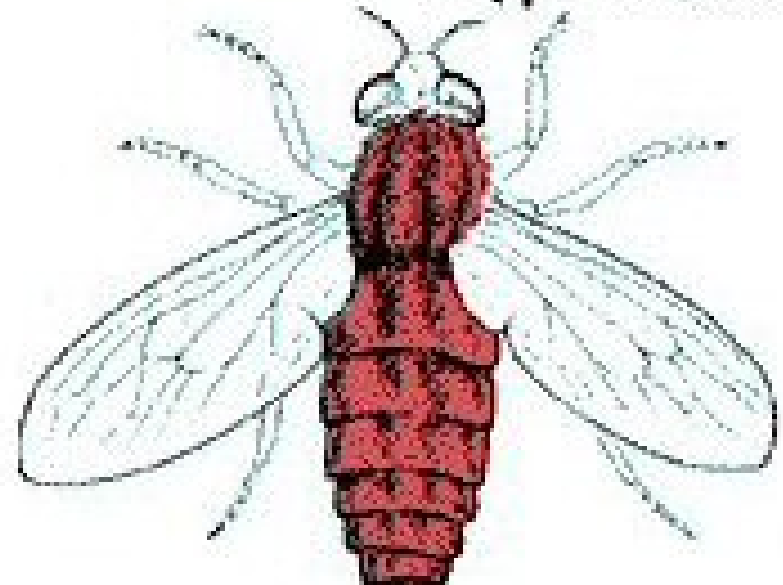


Moucha tse-tse (*Glossina*), přenašeč spavé nemoci



Glossina
Tsetse Fly

**Insect
Vector
for African
Trypanosomiasis**



O. Zahradníček: Vánoce v Africe

Veselé vánocece
Přeje mi ráno tse-tse



Leishmanie

- Vyskytují se v celém tropickém a subtropickém pásmu
- **Přenašečem** je drobný dvoukřídlý krevsající hmyz (koutule, flebotom) rodu *Phlebotomus*
- Existuje jich **asi dvacet významných druhů**, které se dělí jednak na **leishmanie „Starého“ a „Nového“ světa**, jednak na **kožní, kožně-slizniční a viscerální**
- Mohou způsobovat **od znetvoření kůže až po postižení jater a sleziny**, často smrtelné

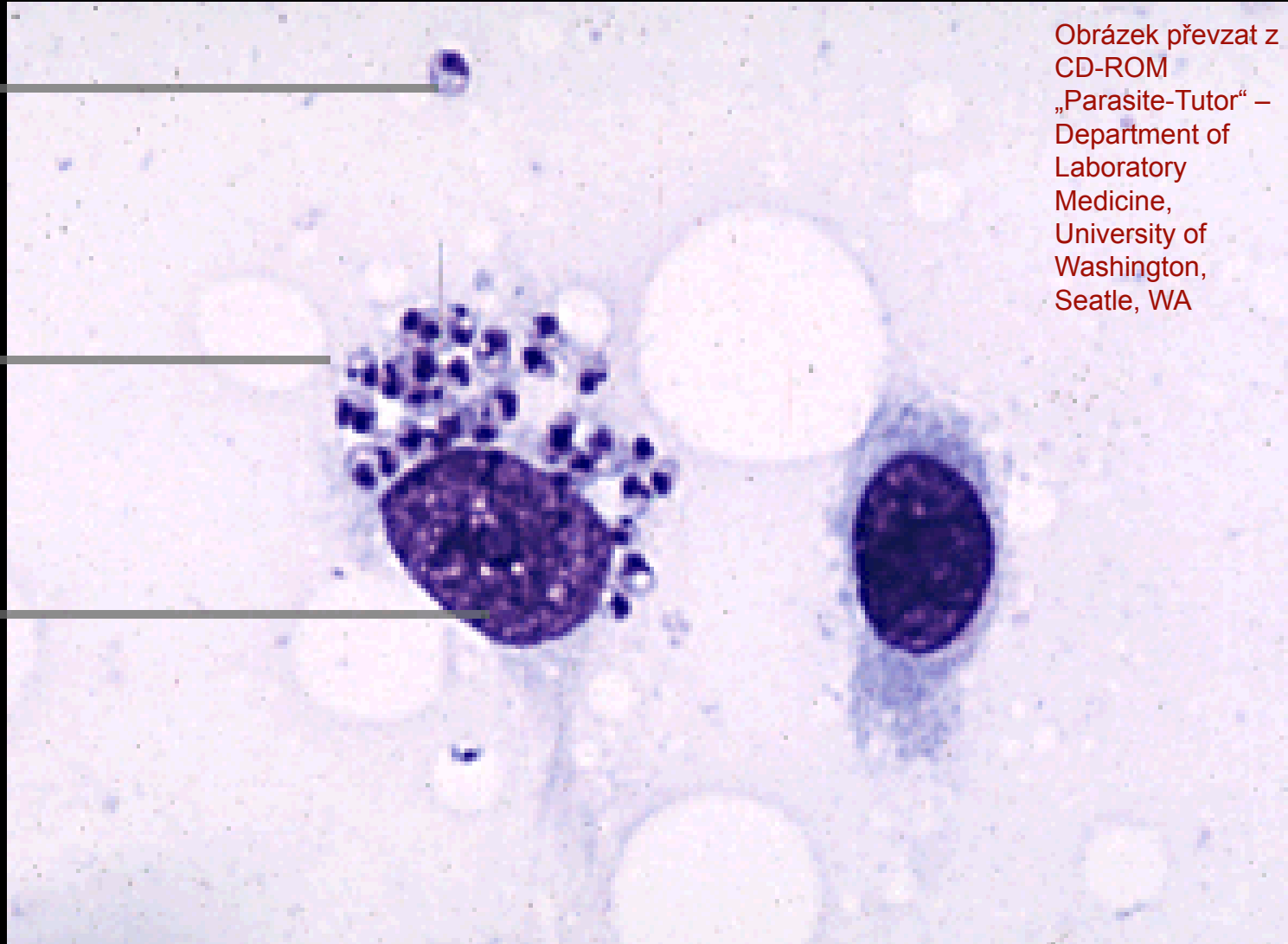
Leishmania sp.

Obrázek převzat z
CD-ROM
„Parasite-Tutor“ –
Department of
Laboratory
Medicine,
University of
Washington,
Seattle, WA

Free amastigote

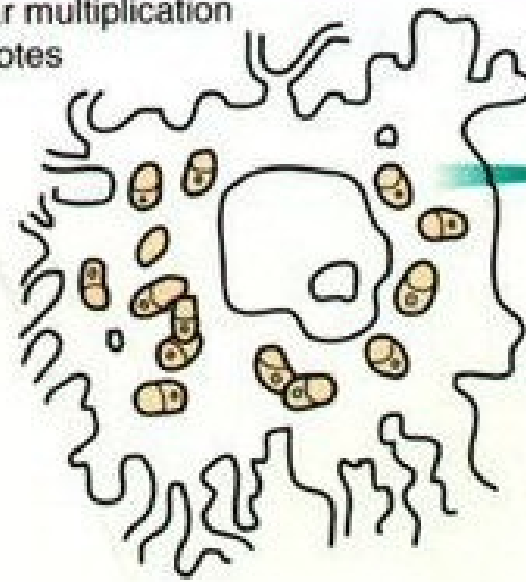
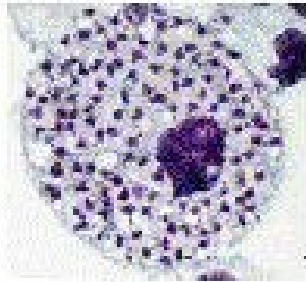
Amastigotes

Histiocyte
nucleus




Imprint smear (Giemsa stain 1000X)

Intracellular multiplication
of amastigotes

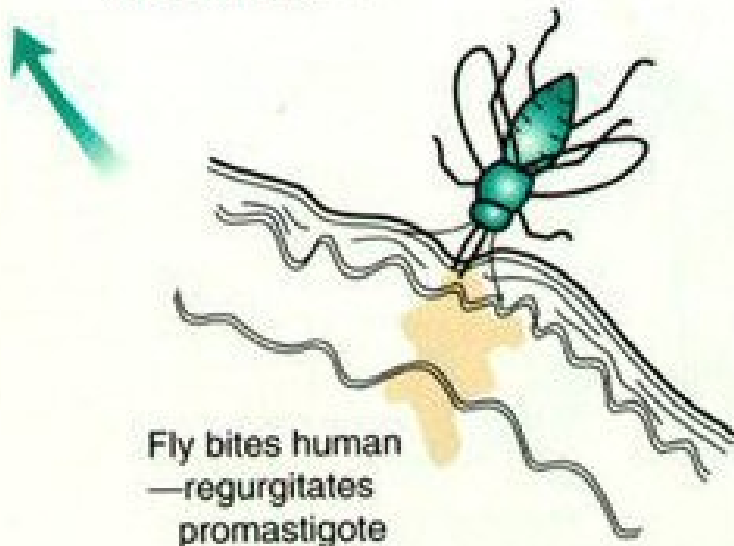
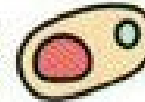


Sand fly
ingests
amastigote

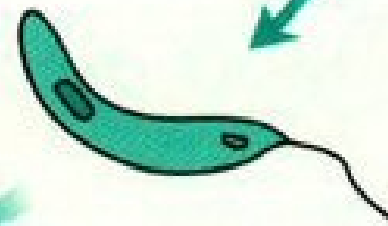

Phagocytosed by
macrophage, transformed
into amastigote

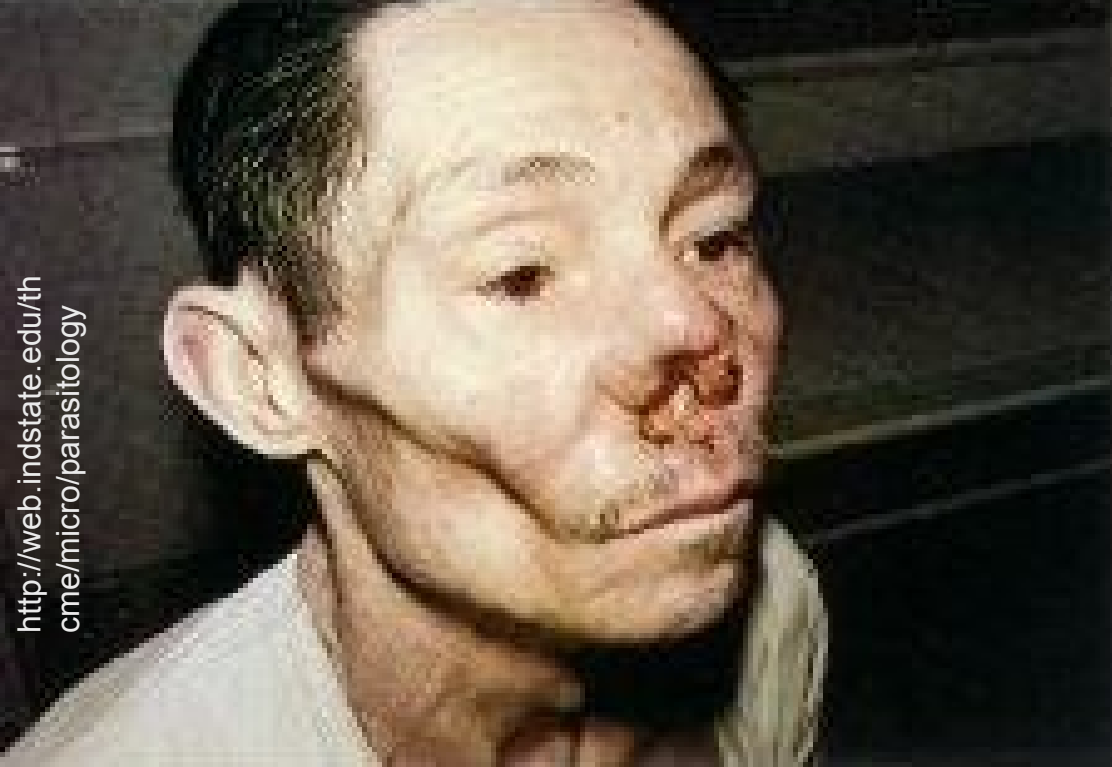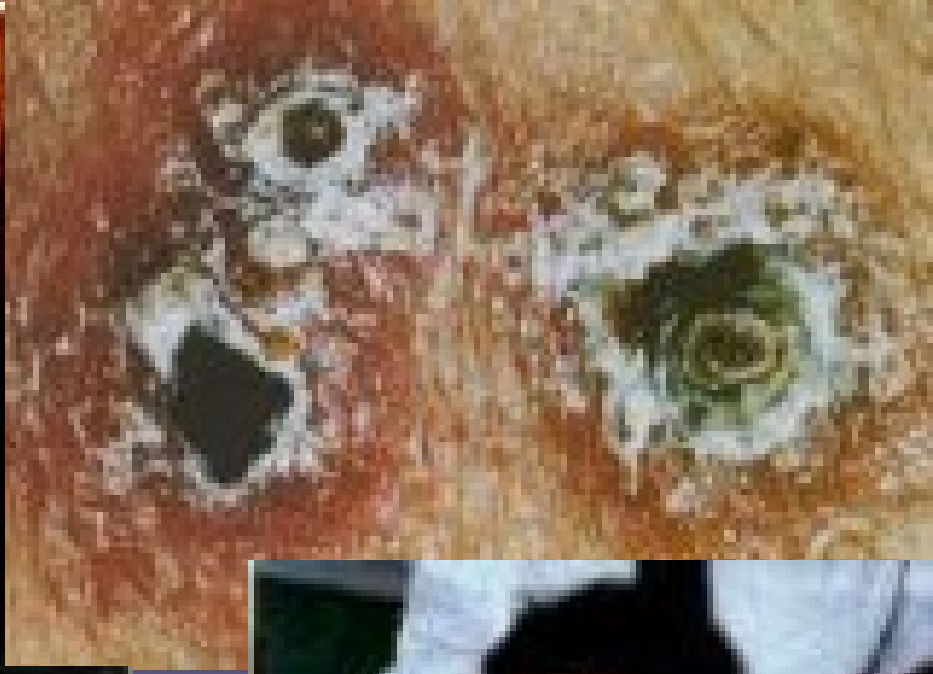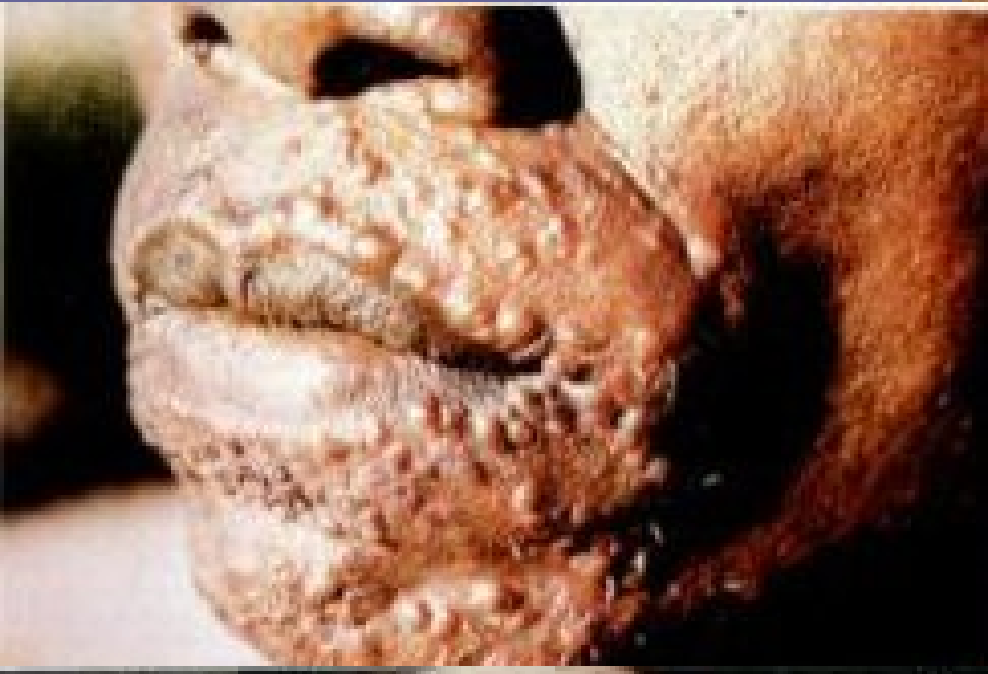
Transforms into
promastigote in
midgut of fly



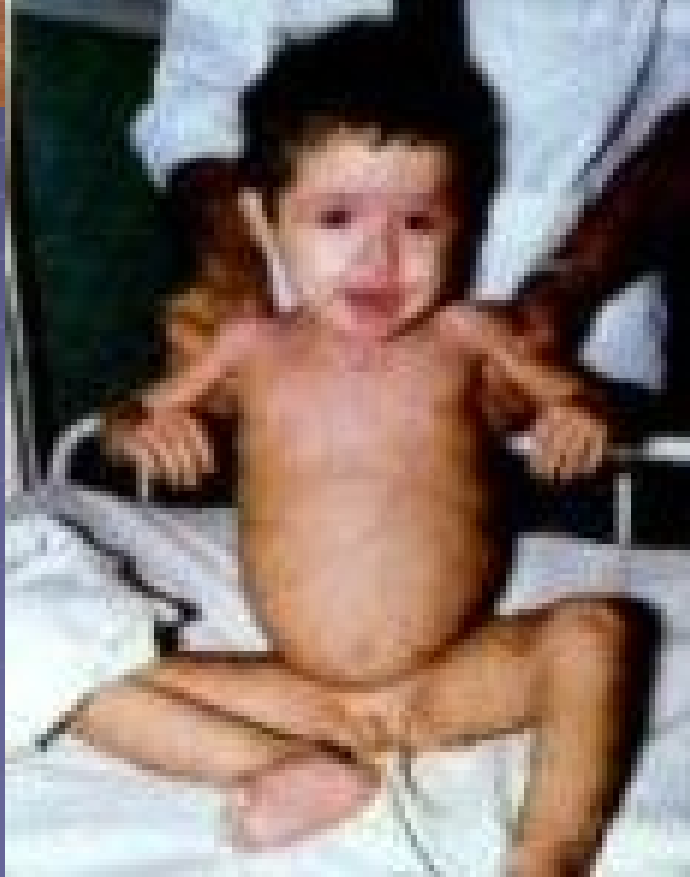Fly bites human
—regurgitates
promastigote




Leishmania
Species
Life Cycle



Leishmanióza

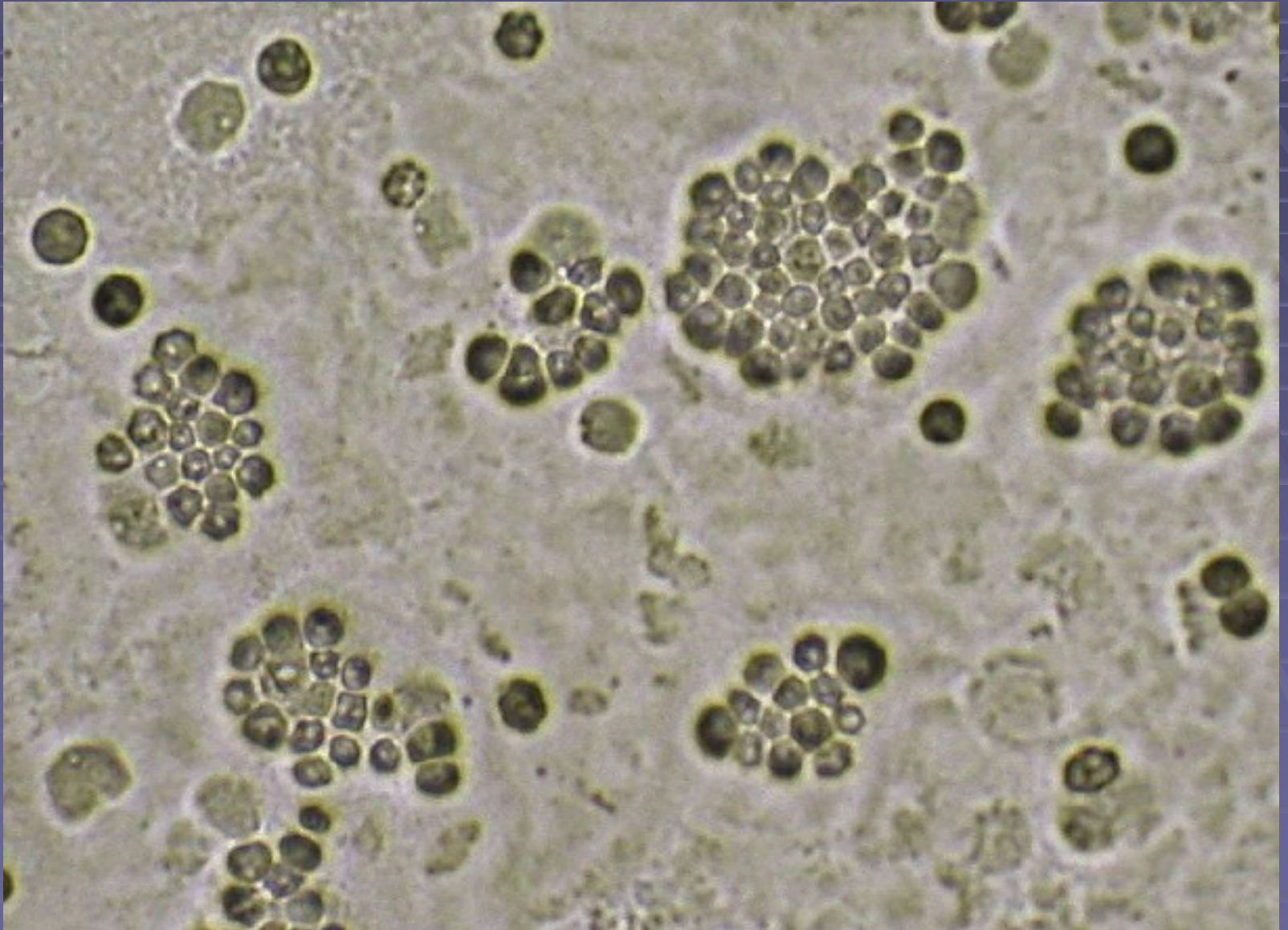


Další bičíkovci



- ***Chilomastix mesnili*** je střevní komenzál, který občas může způsobovat průjmy. Léčba se nedoporučuje
- ***Enteromonas hominis*** se nachází ve střevě lidí a zvířat, a je asi nepatogenní
- ***Dientamoeba fragilis*** je bičíkovec, i když má v názvu „amoeba“. Může způsobovat onemocnění s hlenovitými průjmy.

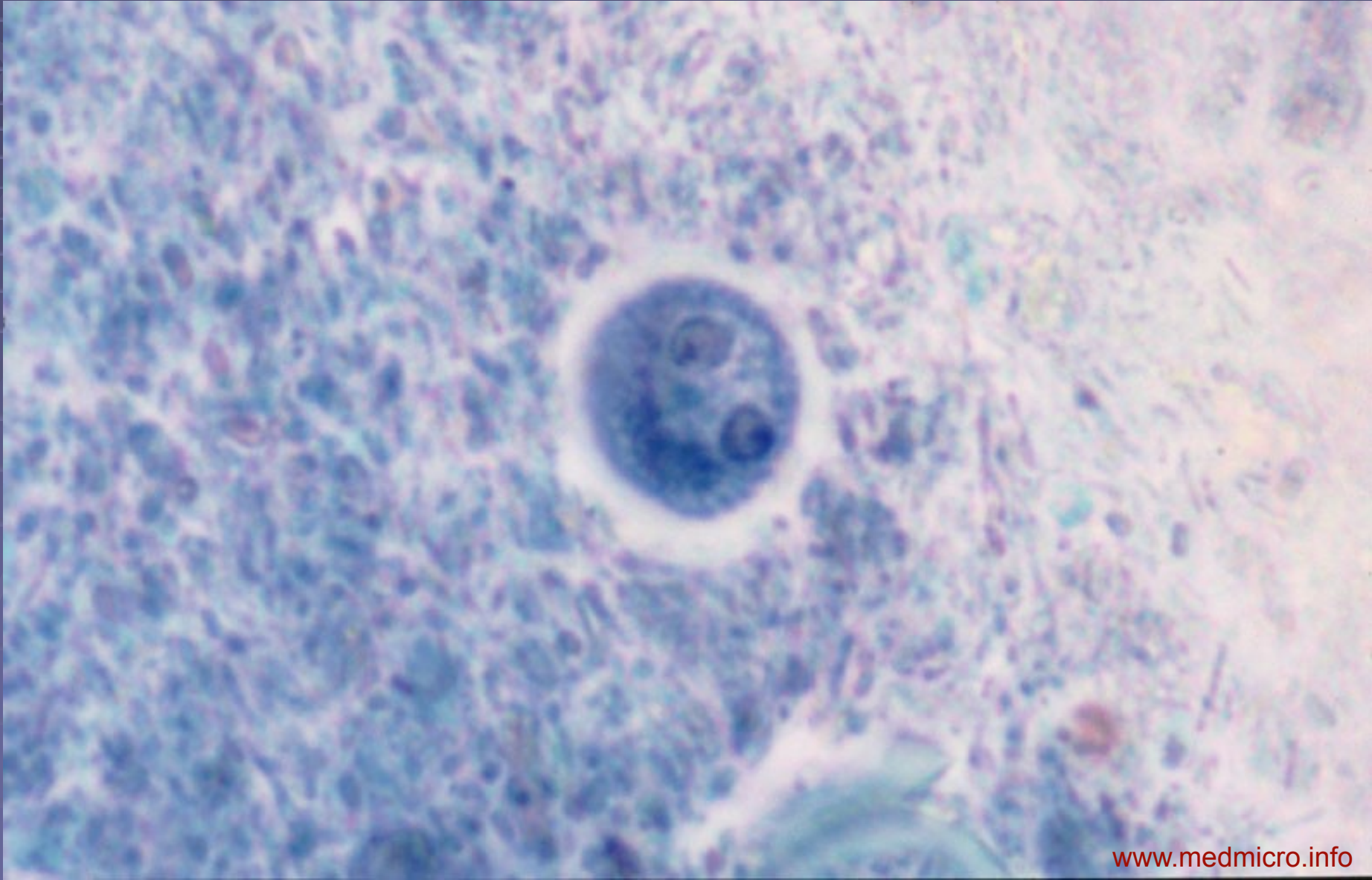
2. Prvoci – améby (měňavky)



Entamoeba histolytica (měňavka úplavičná)

- Vyskytuje se v **tropech a subtropech**, u nás bývá spíše zavlečena. Člověk se nakazí od jiného člověka, není zvířecí rezervoár
- Nákaza může být **bezpríznaková**, nebo může být **akutní průjmové onemocnění**, jehož příznaky jsou podobné příznakům shigellózy (proto se o obou onemocněních mluví jako o úplavici). Stolice jsou bolestivé, ne časté
- Výjimečně se může vyskytnout **absces jater**

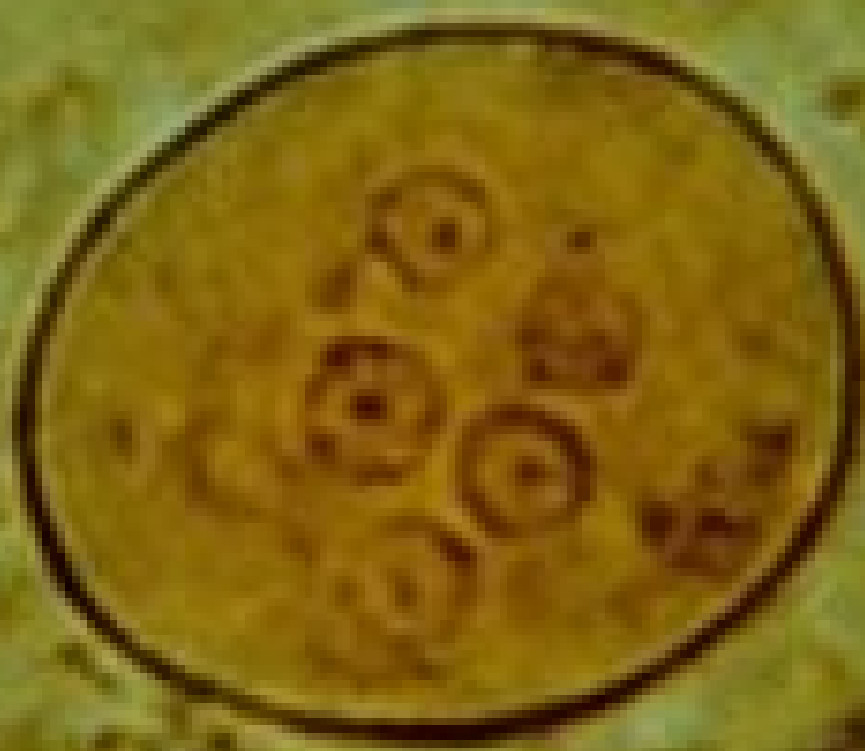Entamoeba histolytica, trichrom



Potenciálně patogenní střevní améby

- Kromě *Entamoeba histolytica* můžeme ve střevě nacházet i jiné améby, které jsou **prakticky nepatogenní, i když zejména u dětí mohou způsobovat průjmy**
- Z nich ***Entamoeba dispar*** je při mikroskopicky neodlišitelná od *Entamoeba histolytica*, lze odlišit jen pomocí PCR
- Z dalších jsou významné ***Entamoeba coli*, *Iodamoeba buetschlii*, *Entamoeba hartmanni* a *Endolimax nana***

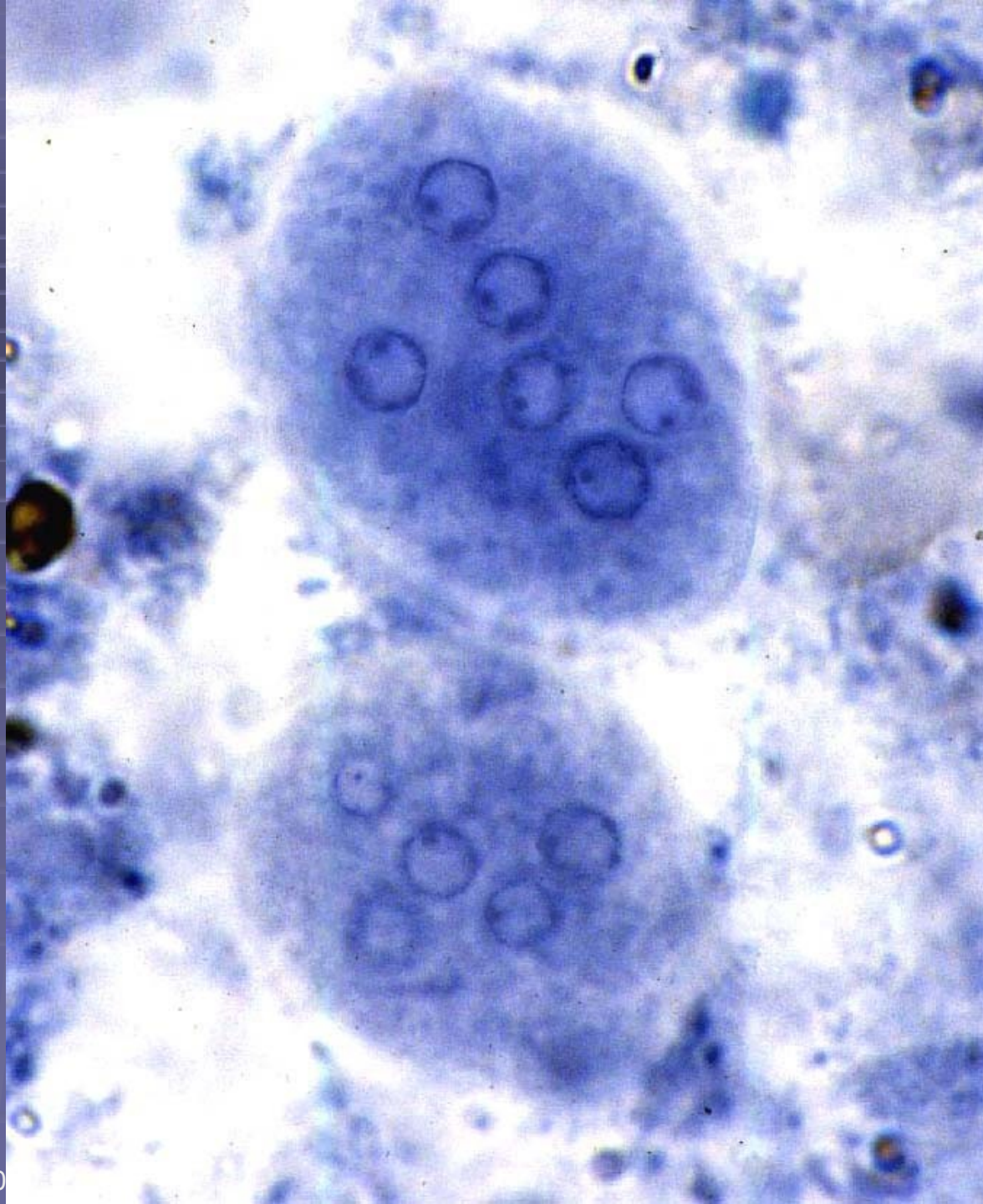
Entamoeba coli (cysta)



www.msu.edu/course/zol/316/ameba.htm

Image from DPDx, the CDC Parasitology Website

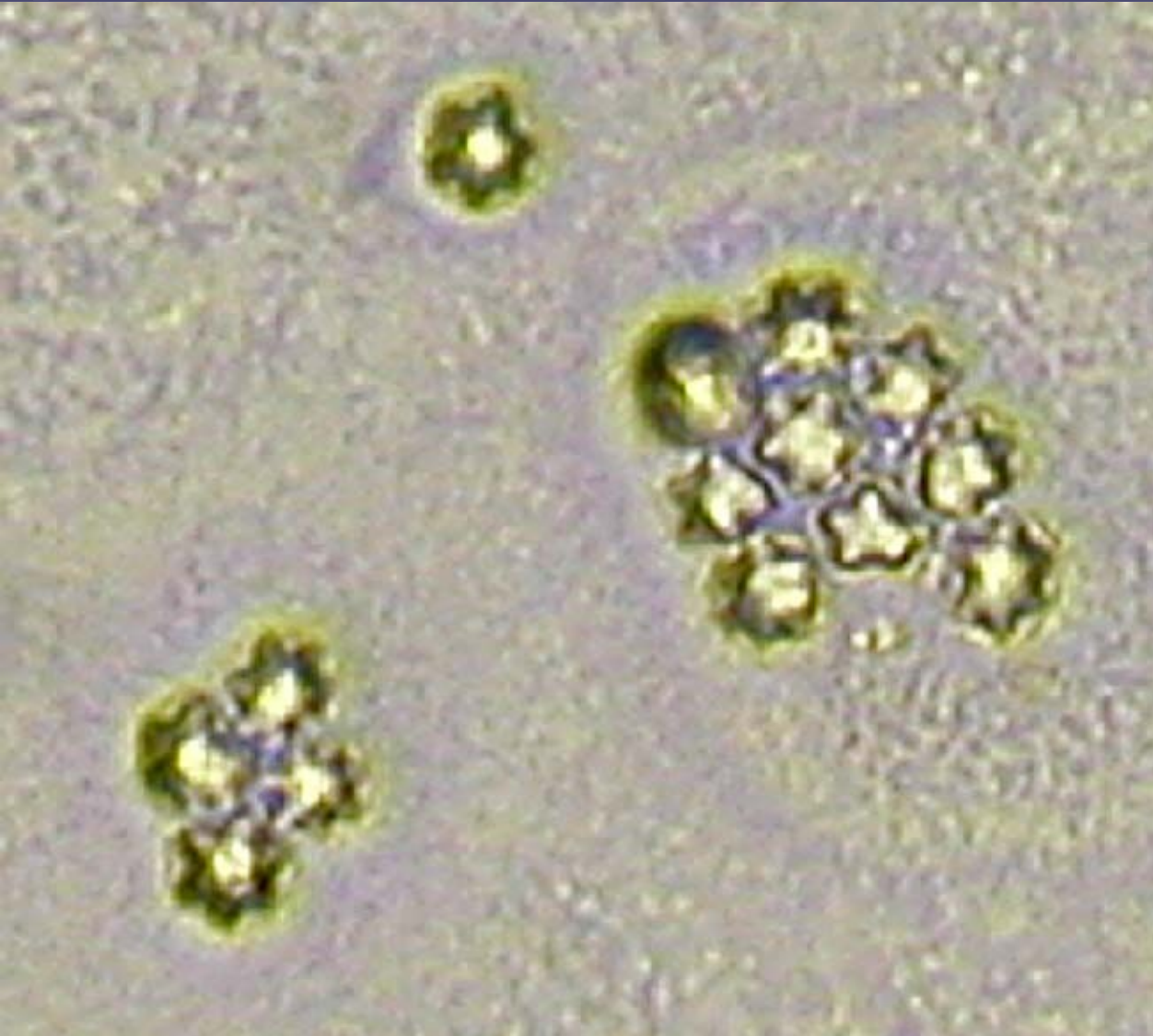

Entamoeba coli (cysta)



Volně žijící měňavky

- Vyskytují se běžně ve vlhké zemi, bahně, ve vodě. Onemocnění nejsou běžná, ale jsou často velice závažná, zejména u HIV pozitivních osob
- ***Naegleria fowleri*** a ***Balamuthia mandrillaris*** způsobují těžká onemocnění CNS
- ***Acanthamoeba*** způsobuje dlouhodobý, bolestivý zánět rohovky, zejména u osob, které mají kontaktní čočky.
- **Léčba** je obtížná až nemožná

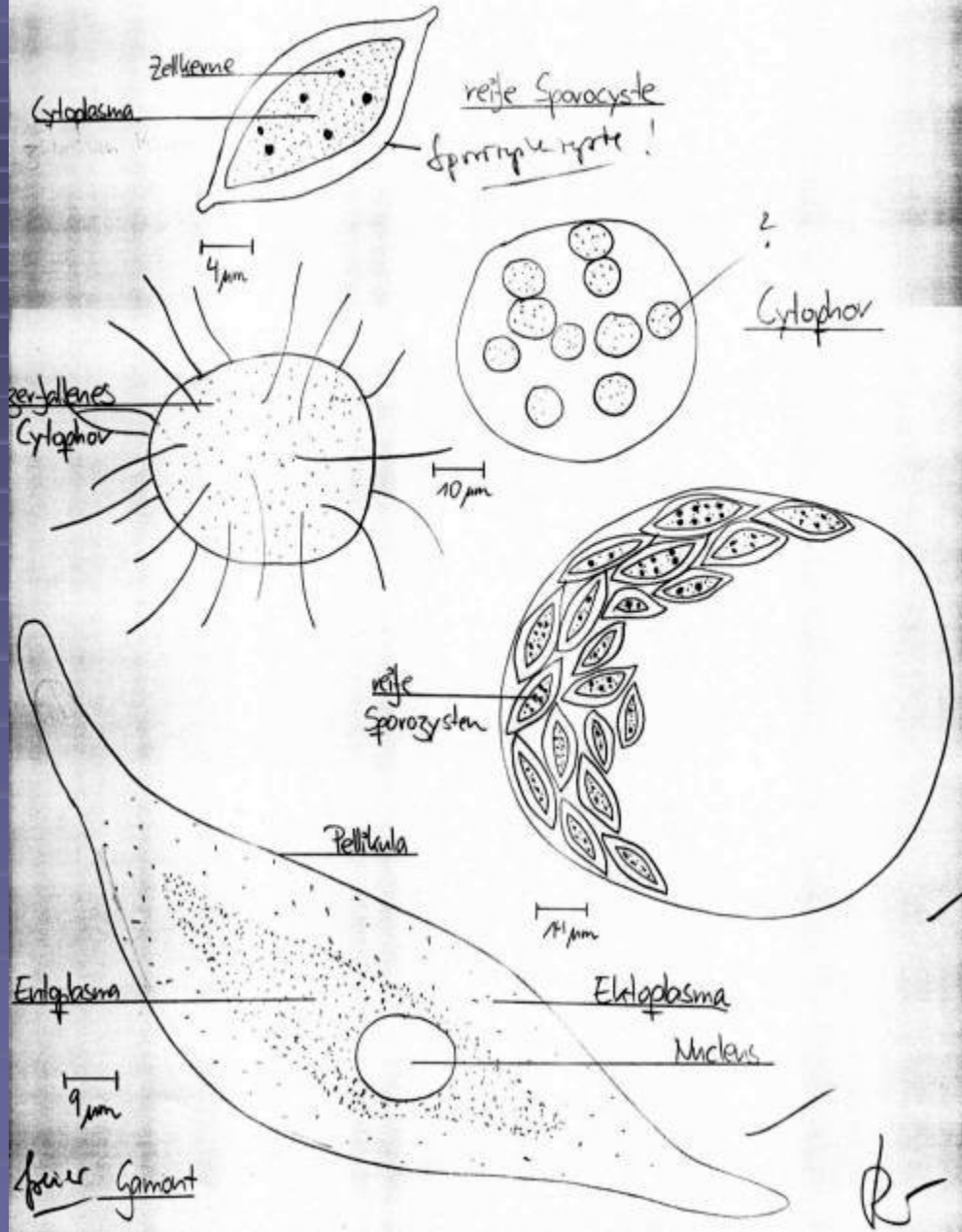
Acantamoeba sp.



3. Prvoci – Apicomplexa (dříve Sporozoa)

Stephanie
BTA-UH
18.09.01

Kotogoa
Sporozoa
Monocystis spec.



Toxoplasma gondii

- Je to prvok, jehož definitivním hostitelem (a tedy zdrojem infekce) je kočka, i když **chovatelé psů jsou ve větším riziku** (protože na srsti donesou domů částičky kočičího trusu)
- Většina infekcí u imunokompetentních osob je **bez příznaků** nebo se projeví jen **zvětšenými uzlinami**, které zase odezní
- Nebezpečná je **oční forma**
- Nebezpečná je také **infekce plodu**, zejména v prvním trimestru

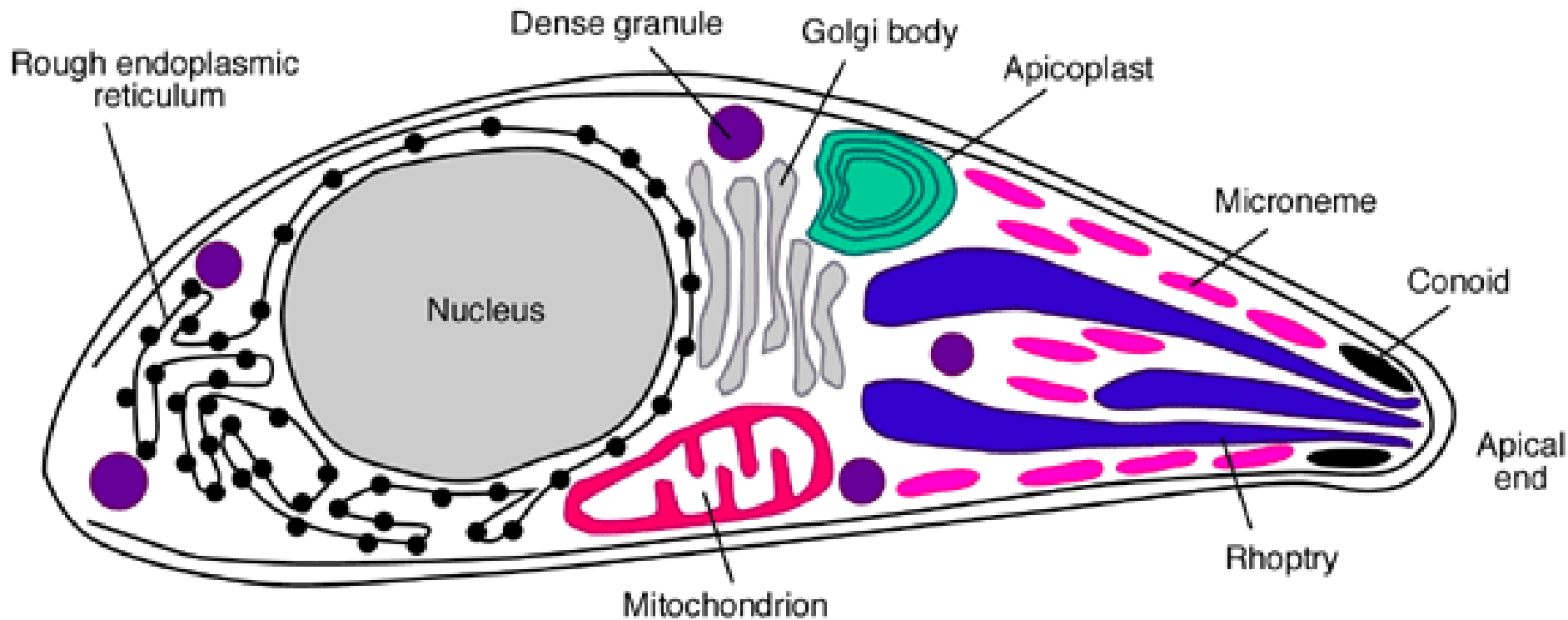
Příběh – toxoplasma

- Blanka měla delší dobu **zvětšené uzliny**, a pořád se nemohlo přijít na to, co jí je. Výtěry z krku nic neukázaly, ani výsledky dalších vyšetření nebyly průkazné
- Blanka se **chystala otěhotnět**, a tak měla obavy. Jak se ukázalo, byly oprávněné: viník, zodpovědný za její uzlinový syndrom, totiž opravdu bývá těhotným nebezpečný. Je to ***Toxoplasma gondii***.

Latentní infekce toxoplasmami

- Často dochází po akutní infekci ke stavu, kdy se někde v těle zapouzdří toxoplasmová cysta
- Cysta je jen **minimálně aktivní**, imunita nedovolí, aby se infekce reaktivovala
- **Někteří badatelé tvrdí, že** toxoplasmové cysty v mozku nenápadně **ovlivňují lidskou psychiku** a jsou např. zodpovědné za dopravní nehody.

Toxoplasma gondii



Ultrastructure of a *Toxoplasma gondii* tachyzoite

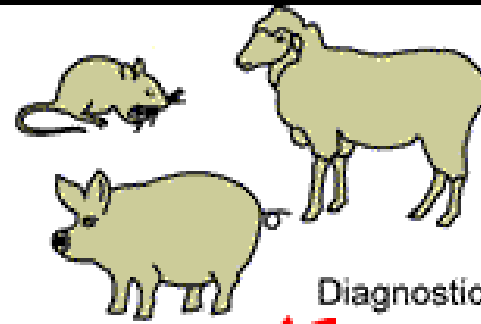
Expert Reviews in Molecular Medicine ©2001 Cambridge University Press

Životní cyklus toxoplasem

Dole:
toxoplasmová
cysta v mozku

http://www.antoranz.net/CURIO/SA/ZBIOR3/C0311/03-QZC08043-3_Toxoplasma.jpg

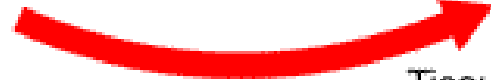Definitive Host



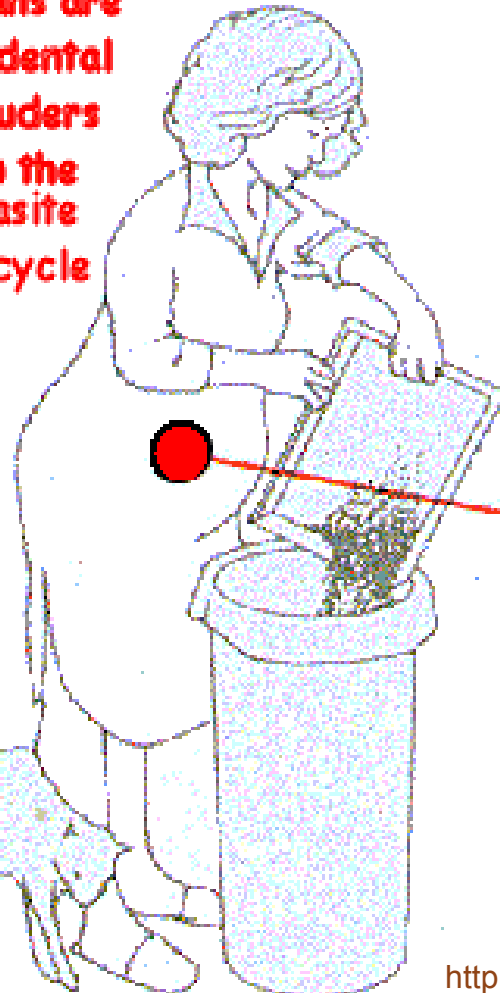
Diagnostic Stage



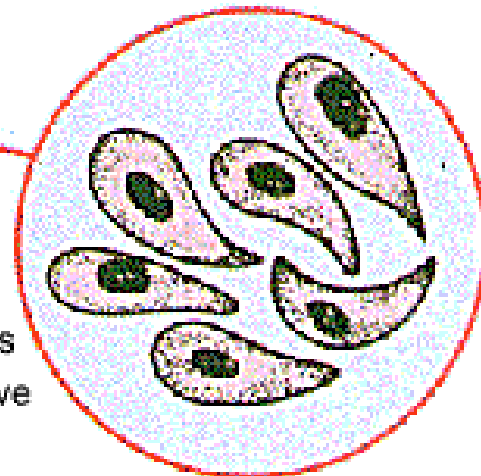
Tissue Cysts



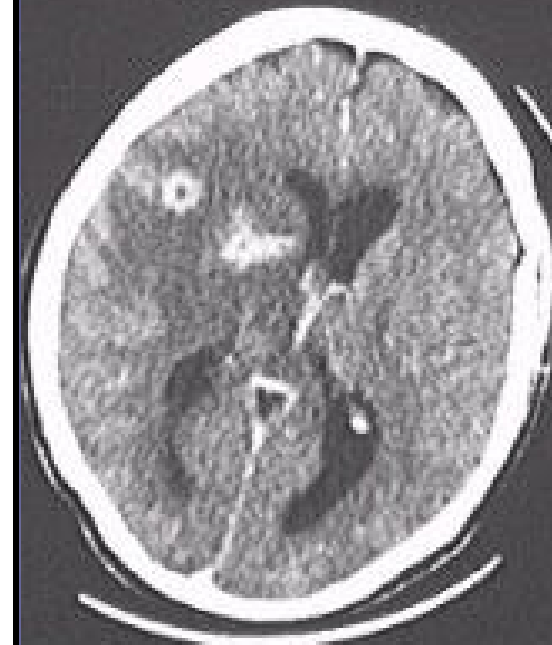
Humans are accidental intruders into the parasite life cycle



Both oocysts and tissue cysts transform into tachyzoites shortly after ingestion. Tachyzoites localize in neural and muscle tissue and develop into tissue cyst bradyzoites. If a pregnant woman becomes infected, tachyzoites can infect the fetus via the bloodstream.



Fecal Oocysts = Infective Stage

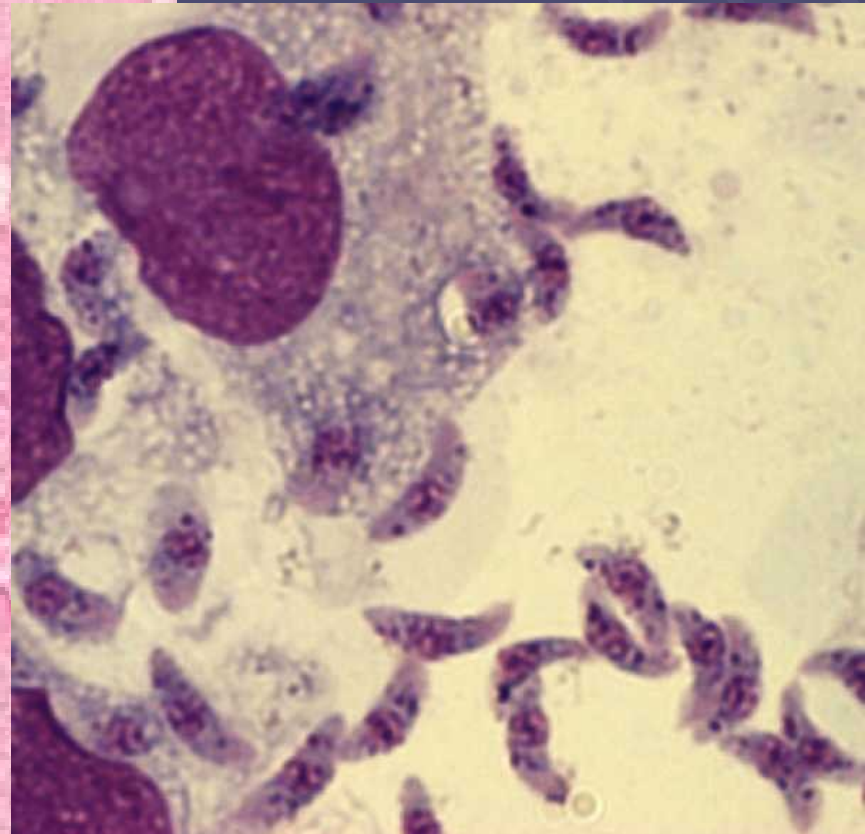
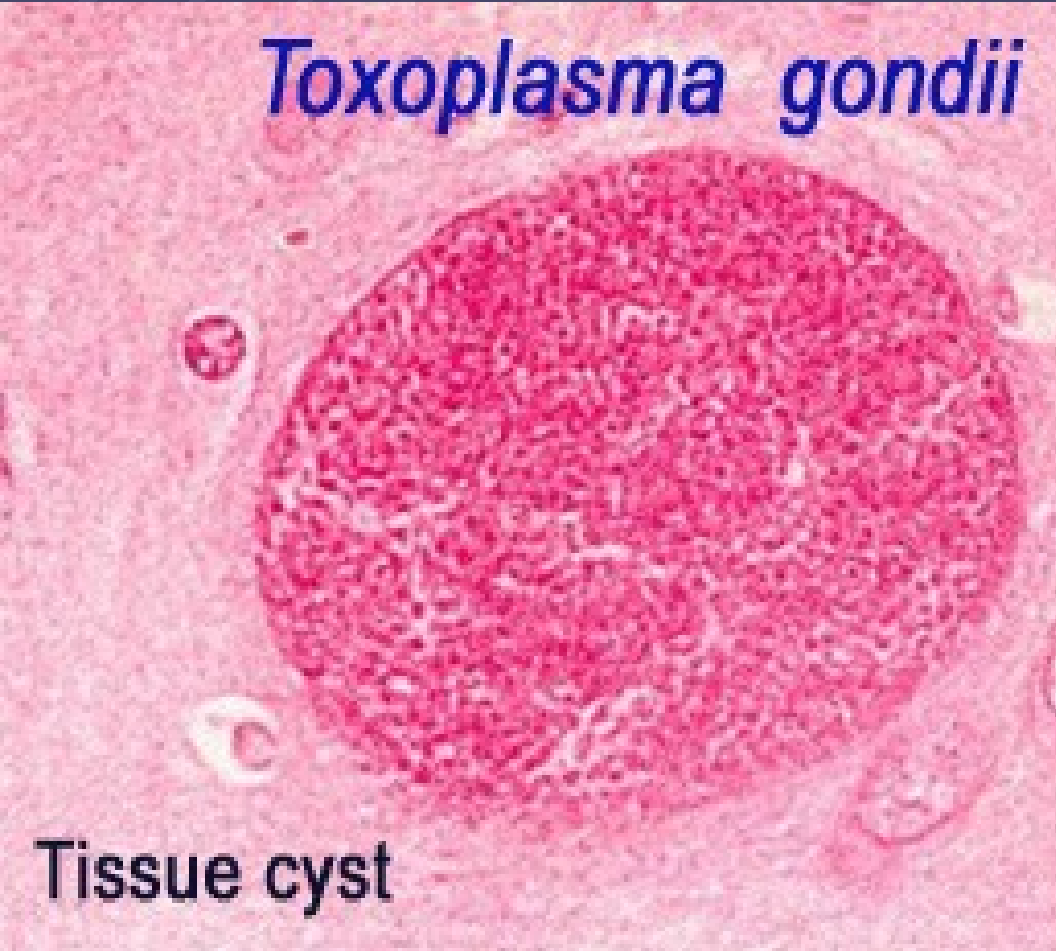


Toxoplasma gondii

http://webdb.dmsc.moph.go.th/ifc_nih/applications/pics/Toxoplasma.jpg

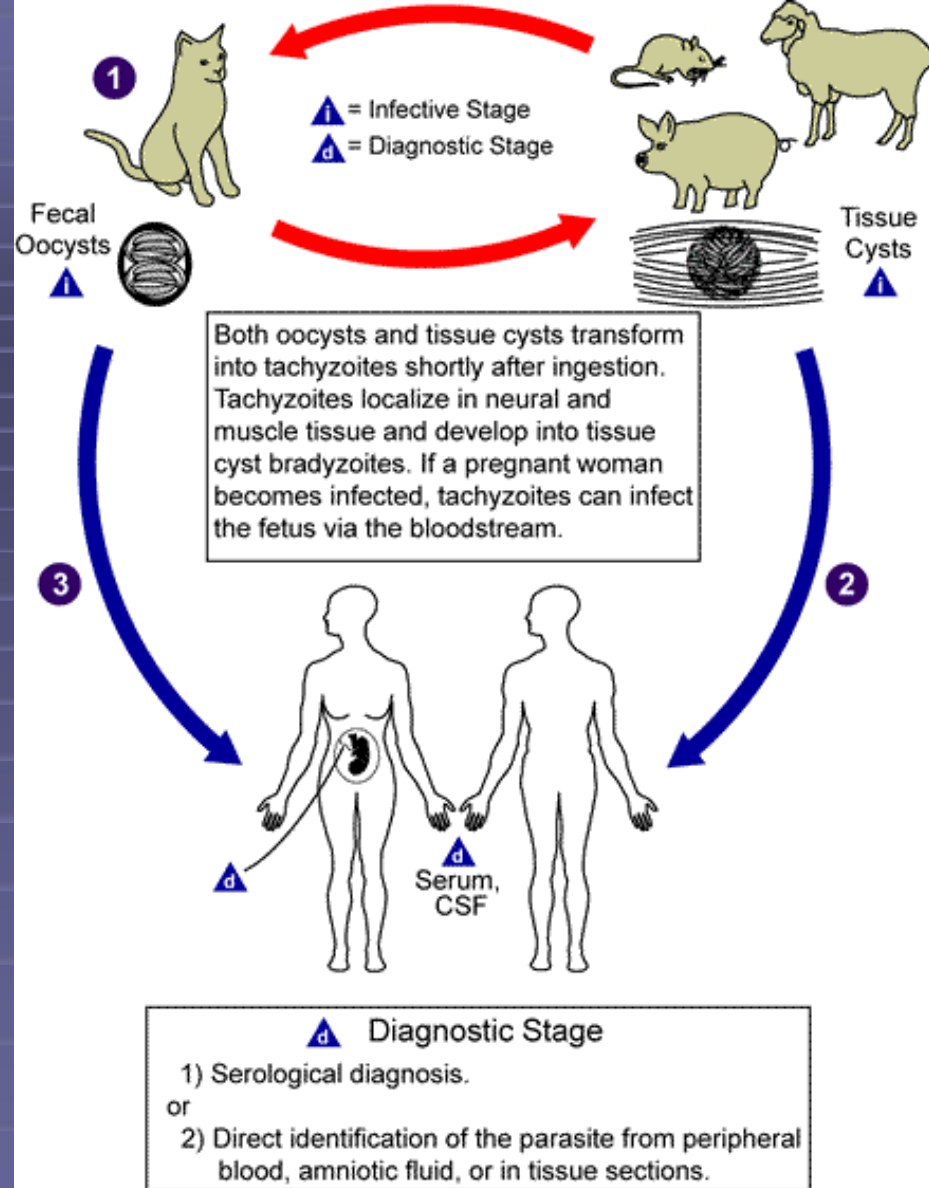
Toxoplasma gondii

<http://www.smittskyddsinstitutet.se/upload/Analys/ToxoplasmaSB.jpg>



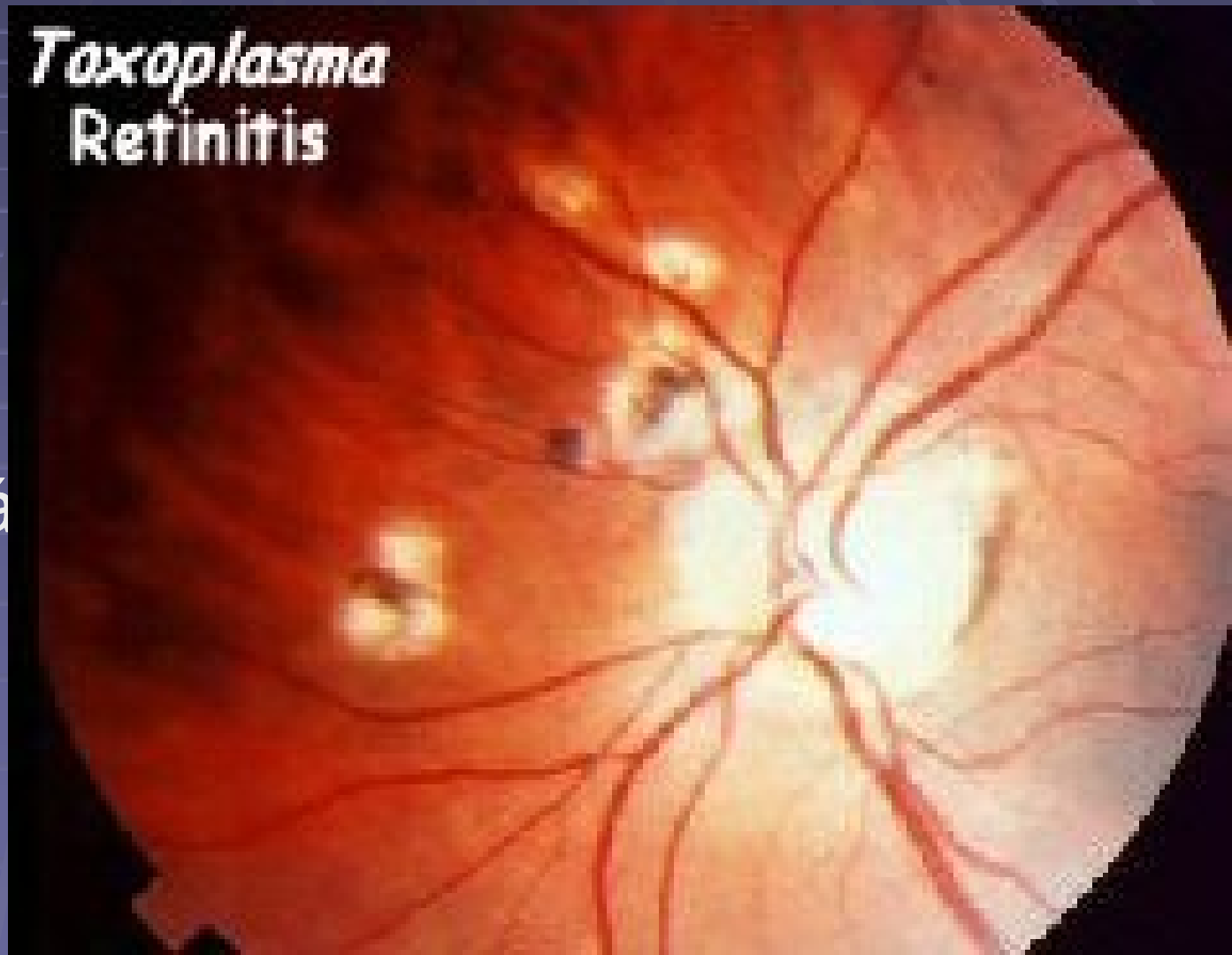Vánoce jsou, padá vločka, toxoplasmu nese kočka (z básně O. Z.)

Toxoplasma – životní cyklus



U některých
osob ovšem
může
vzniknout
například
toxoplasmová
retinitida...

Toxoplasma Retinitis



Malarická plasmodia

- **Malárie** je celosvětově jednou z těch úplně nejzávažnějších chorob. Onemocní na ni denně mnoho lidí, včetně cestovatelů z Evropy.
- Plasmodia jsou **intraerytrocytární parazité**. Před vstupem do krvinek se množí v játrech.
- Existují **čtyři malarická plasmodia**:
 - Nejhorší průběh má „tropika“ neboli „maligní terciána“, působená ***P. falciparum***.
 - Mírnější jsou obě „benigní terciány“, působené ***P. vivax*** a ***P. ovale***.
 - Kvartána, působená ***P. malariae***, je vzácná

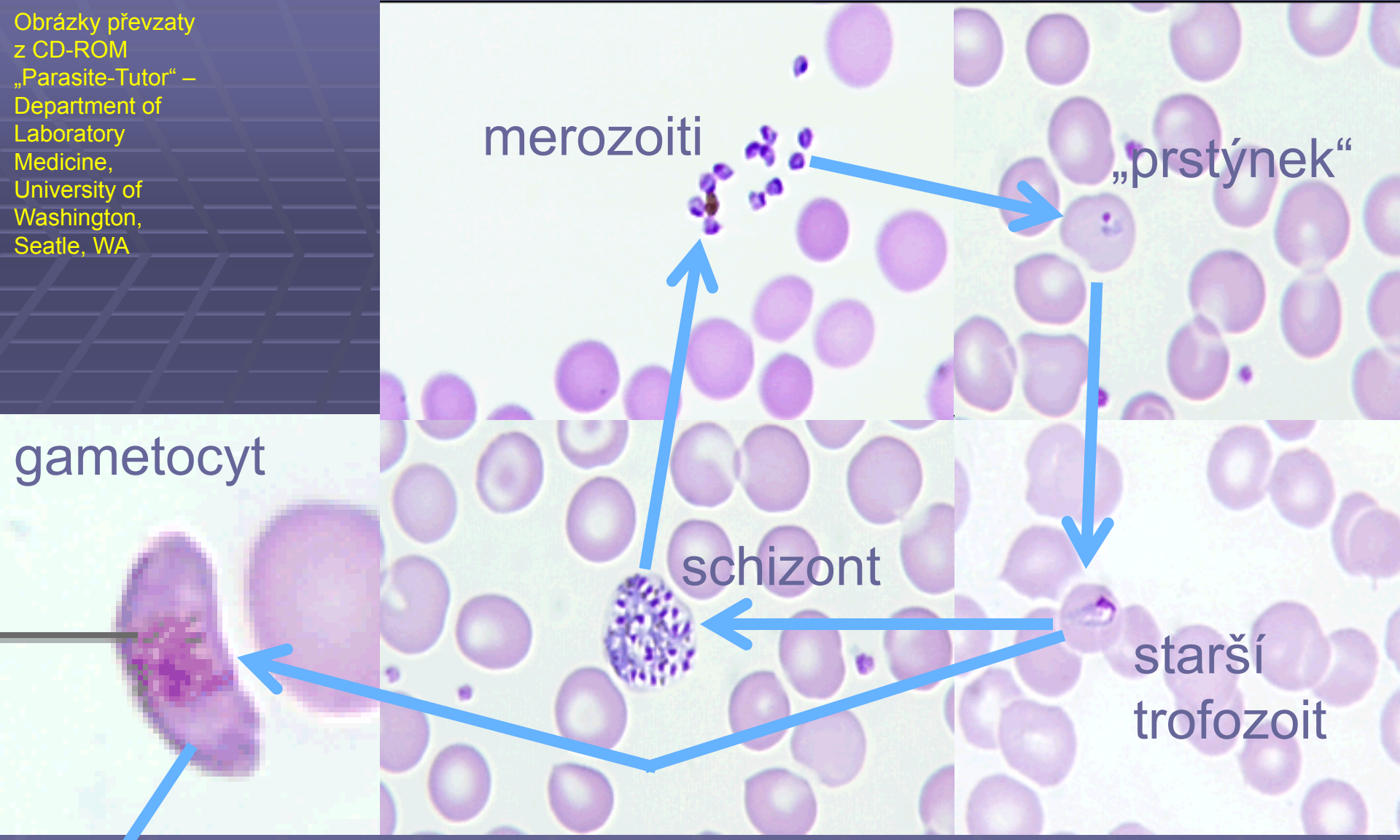
Klinický průběh malárie

- Malárie se projevuje **záchvaty vysoké horečky s třesavkou a následným pocením**, které se objevují každý 1., 3., 5., 7., ..., resp. 1., 4., 7., 10., ... den, popřípadě (u tropické malárie) nepravidelně či pořád. Mezi záchvaty se pacient může i cítit zdráv
- Záchvaty souvisejí s **životním cyklem** parazita. Vždycky, když v erythrocytech dozrají tzv. trofozoiti v tzv. merozoity, obsahující schizonty, dochází k popsaným projevům.
- U nás jde o zavlečené onemocnění. V Evropě jsou popsány i případy tzv. **letištní malárie**

Příběh – malárie

- **Cestomil** rád jezdil křížem krážem po celém světě. Po návratu z poslední cesty mu začalo být nějak divně, měl horečku, pak ho to přešlo, ale **za dva dny** se mu to celé zase vrátilo. Obvodní lékař ho poslal na **infekční oddělení**. Tam mu vzali krev a natřeli ji na dvě sklíčka – na každé jinak. Všichni tušili, kdo by mohl být pachatelem. A opravdu, viníkem zde bylo *Plasmodium vivax*, jedno ze čtyř malarických plasmodií.

Obrázky převzaty
z CD-ROM
„Parasite-Tutor“ –
Department of
Laboratory
Medicine,
University of
Washington,
Seattle, WA



merozoiti

„prstýnek“

schizont

starší
trofozoit

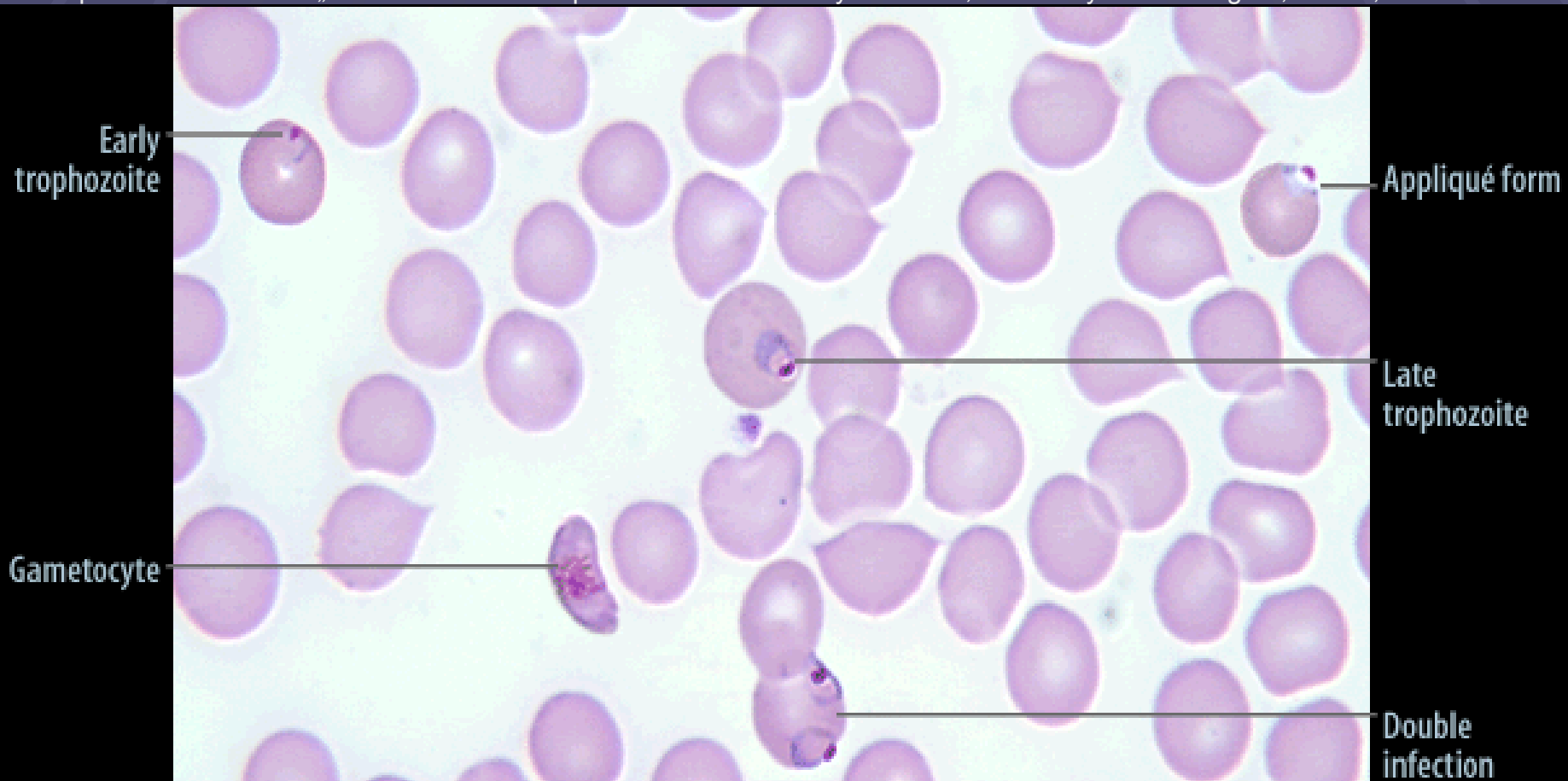
gametocyt

komáří
stádia

Erytrocytární cyklus plasmodií

Plasmodium falciparum – „prstýnky“ (trofozoity) a gametocyt

Obrázek převzat z CD-ROM „Parasite-Tutor“ – Department of Laboratory Medicine, University of Washington, Seattle, WA



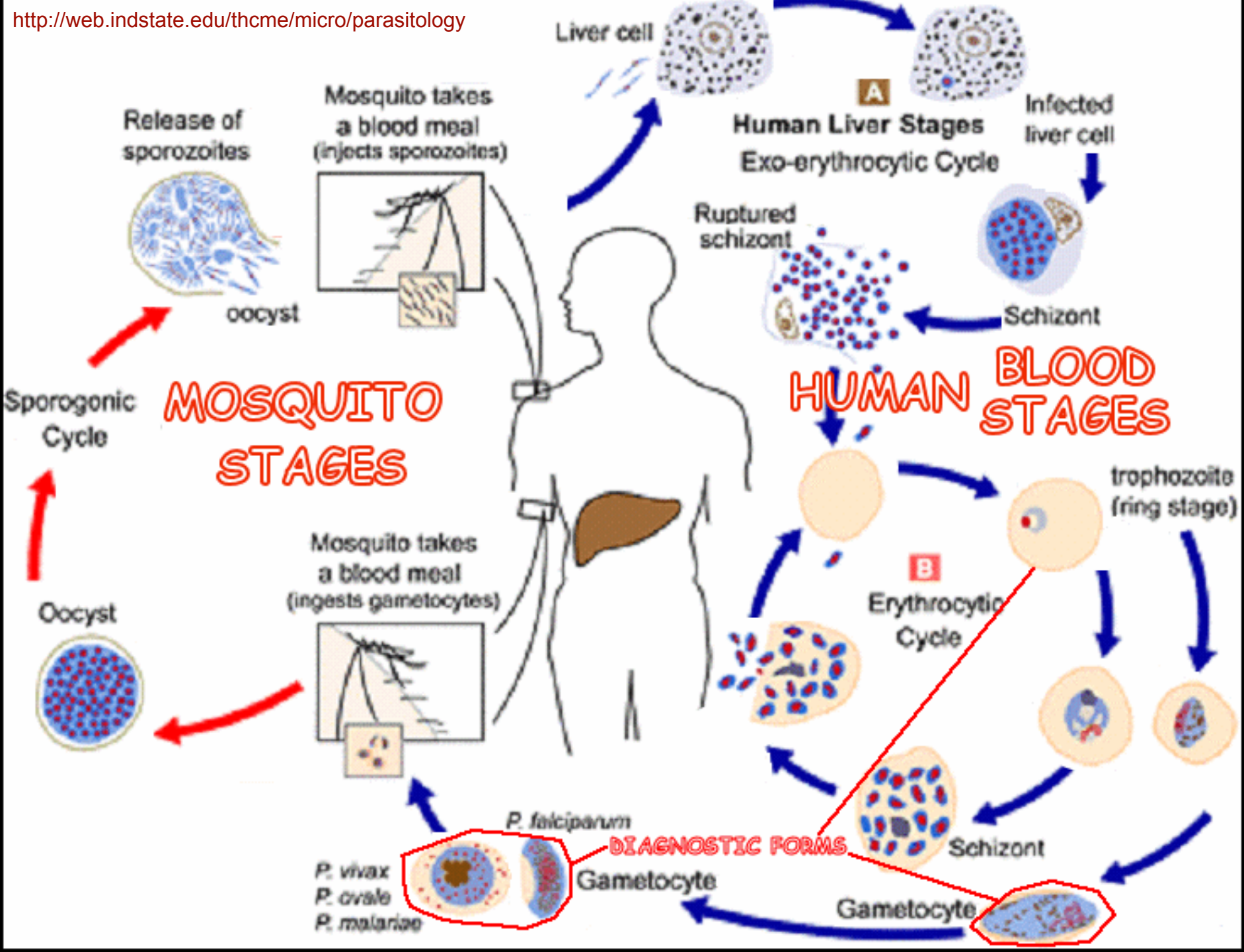
Wright's stain (1000X)

Anopheles sp., přenašeč malárie



Anopheles mosquito (female)

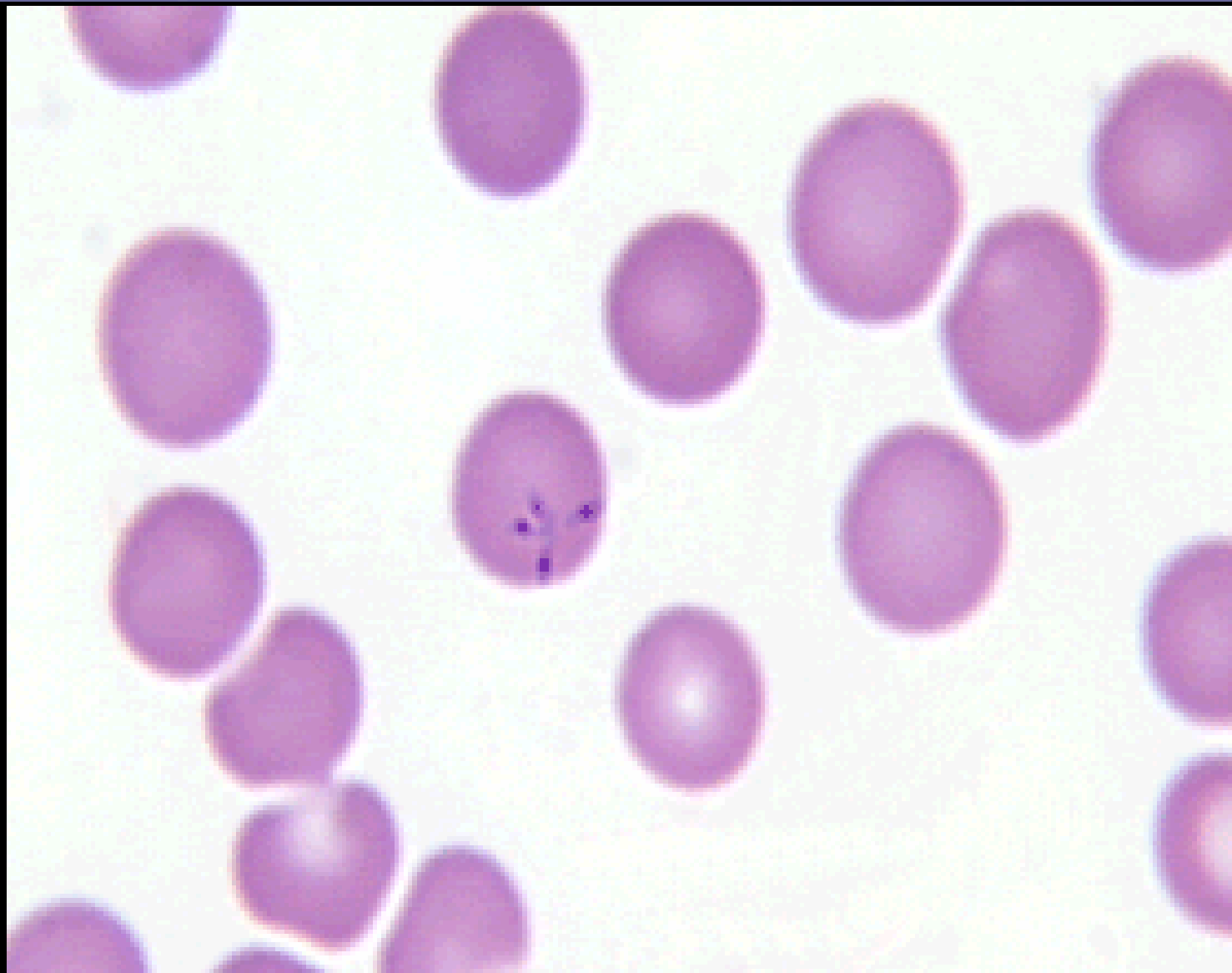
Obrázek převzat z CD-ROM
„Parasite-Tutor“ – Department
of Laboratory Medicine,
University of Washington,
Seattle, WA



Babesie

- Jsou to prvoci **příbuzní malarickým plasmodiím**
- **Přenašečem je klíště**, zdrojem zvířata
- Onemocnění se vyskytuje i v Evropě, ale je velmi vzácné. Zato může být smrtelné, zejména u osob, kterým byla odňata slezina
- **Léčba** je podobná léčbě malárie

Babesie



Wright's stain (1000X)

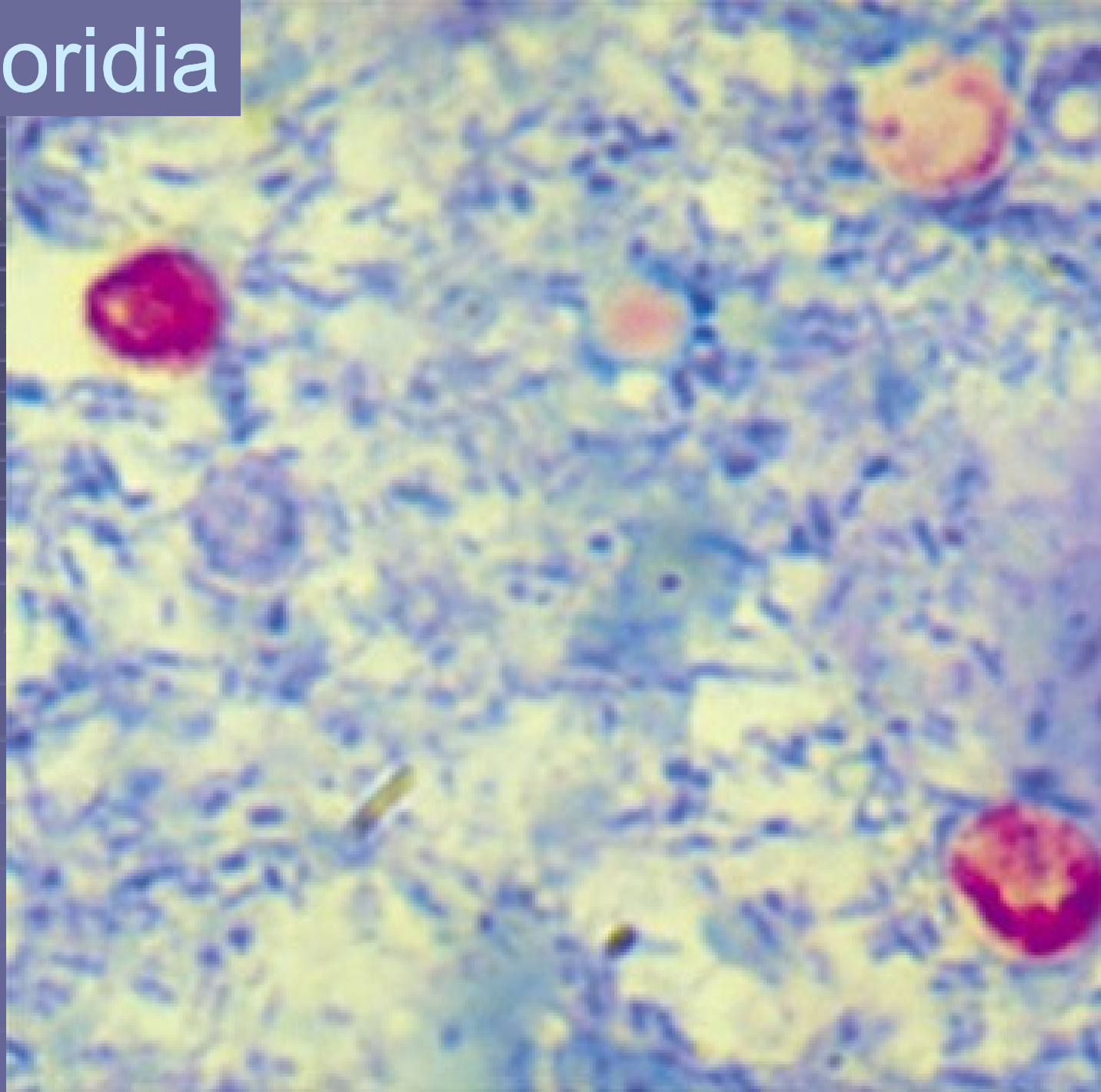
Obrázky převzaty z CD-ROM „Parasite-Tutor“ – Department of Laboratory Medicine, University of Washington, Seattle, WA

Typické jsou tetrády ve tvaru maltézského kříže

Kryptosporidia

- ***Cryptosporidium parvum*** patří mezi tzv. střevní kokcidie, které jsou kosmopolitně rozšířené. Napadá člověka i jiná zvířata. Kulovité oocysty jsou 2–5 μm velké
- Člověk se **nakazí vodou či potravou**. Úporné průjemy mohou být např. **u HIV pozitivních i smrtelné** – častá příčina jejich smrti
- Podobné jsou další dva mikroby: ***Isospora belli*** a ***Cyclospora cayetanensis***

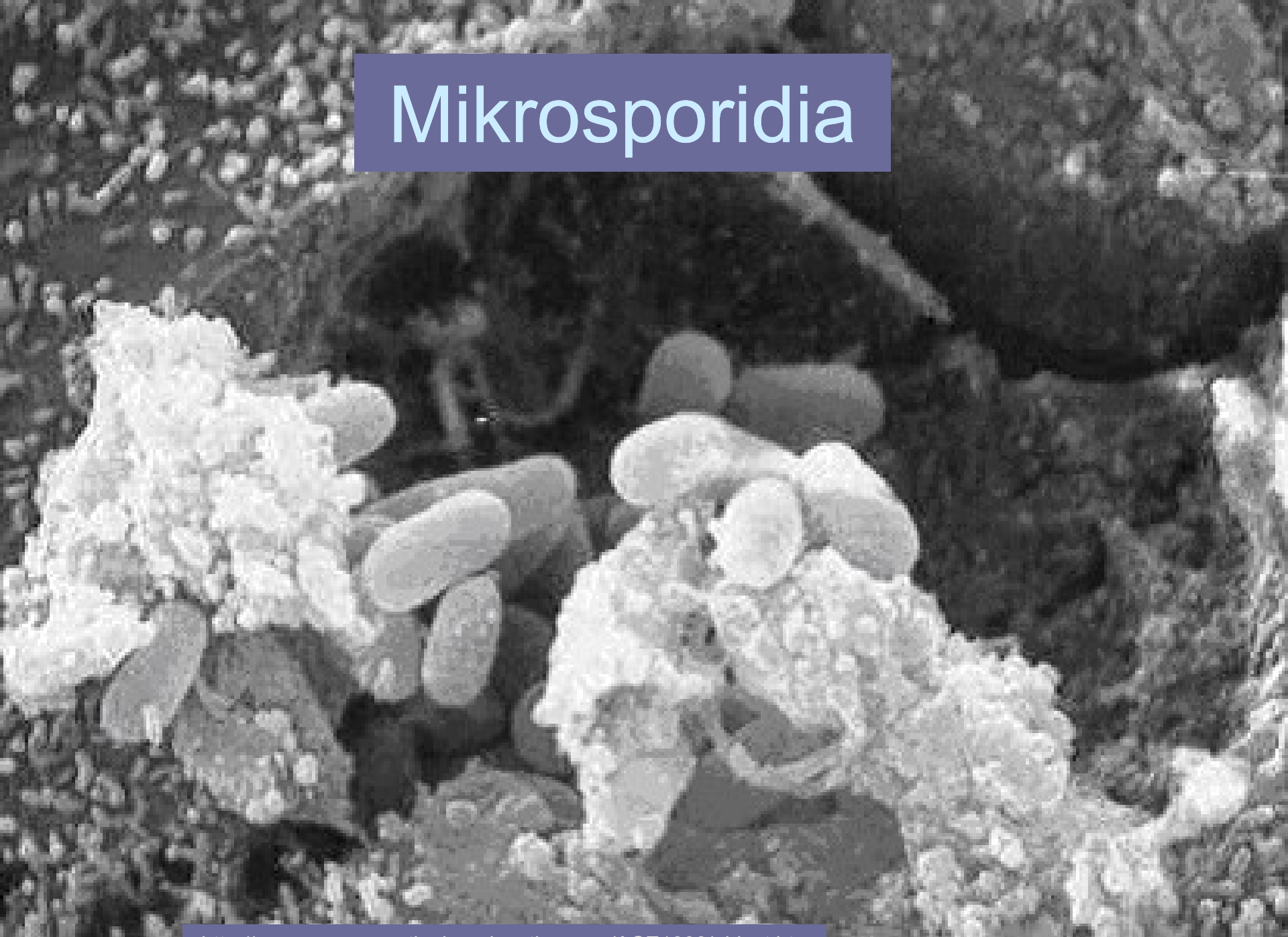Kryptosporidia



Mikrosporidia

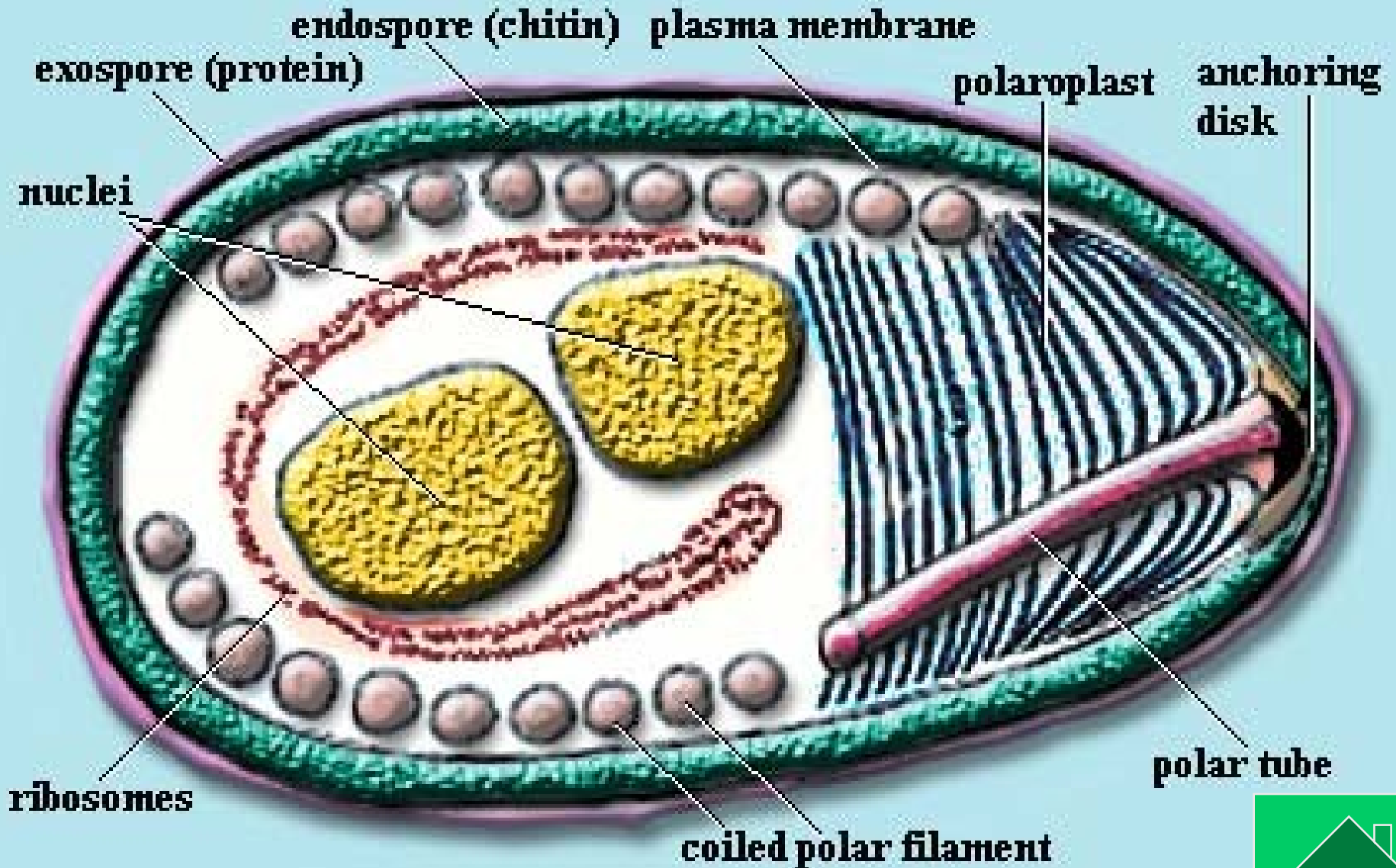
- *Stále se jimi zabývají parazitologové, avšak podle aktuální taxonomie patří mezi **houby***
- *Klinicky významných je asi 14 rodů, které **mohou způsobovat střevní infekce, oční, případně i celkové infekce***
- *Nejdůležitější jsou rody *Enterocytozoon*, *Ecepthalitozoon* a *Nosema*.*
- *Jsou velmi drobné (1,5–2 μm), tedy **jen o málo větší než bakterie**. Diagnostika je proto velice obtížná, používá se optických běličů. Druhové určení umožní jen elektronová mikroskopie.*

Mikrosporidia



Mikrosporidium

http://www.stanford.edu/class/humbio103/ParaSites2006/Microsporidium/microsporidia1_files/image004.jpg



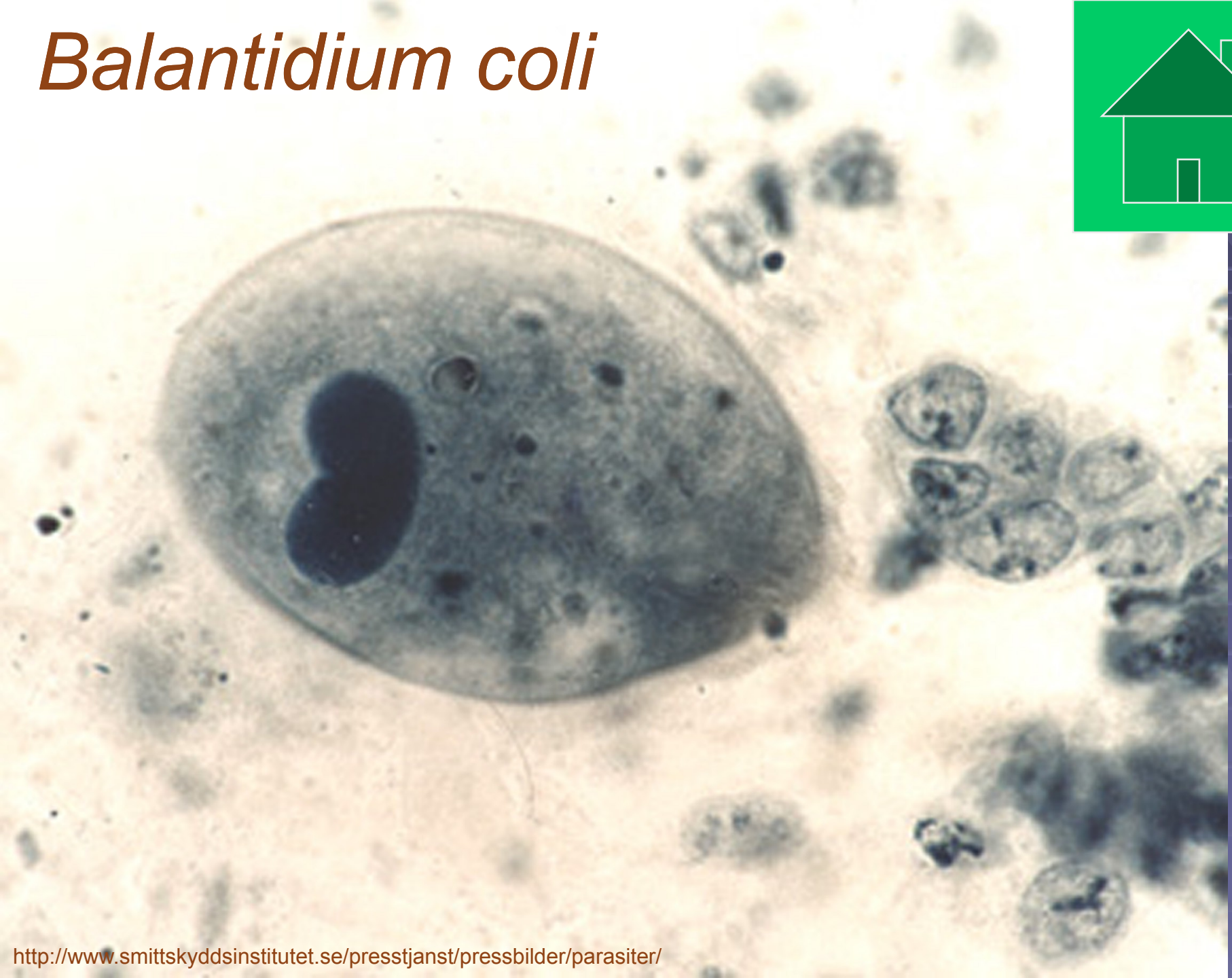
Generalized microsporidian spore



4. Prvoci – obrvení (nálevníci)

- Jediným významným zástupcem této skupiny je **vakovka střevní – *Balantidium coli***. Vyskytuje se v celém světě, i když u nás moc ne, spíše na Slovensku.
- Člověk se **nakazí** zpravidla od vepře
- **Probíhá** bezpříznakově, nebo se projevuje krvavě bolestivými průjmy. Parazit se může dostat i do jater či plic, kde je velice nebezpečný.
- **Léčí** se metronidazolem

Balantidium coli



Vícebuněční parazité

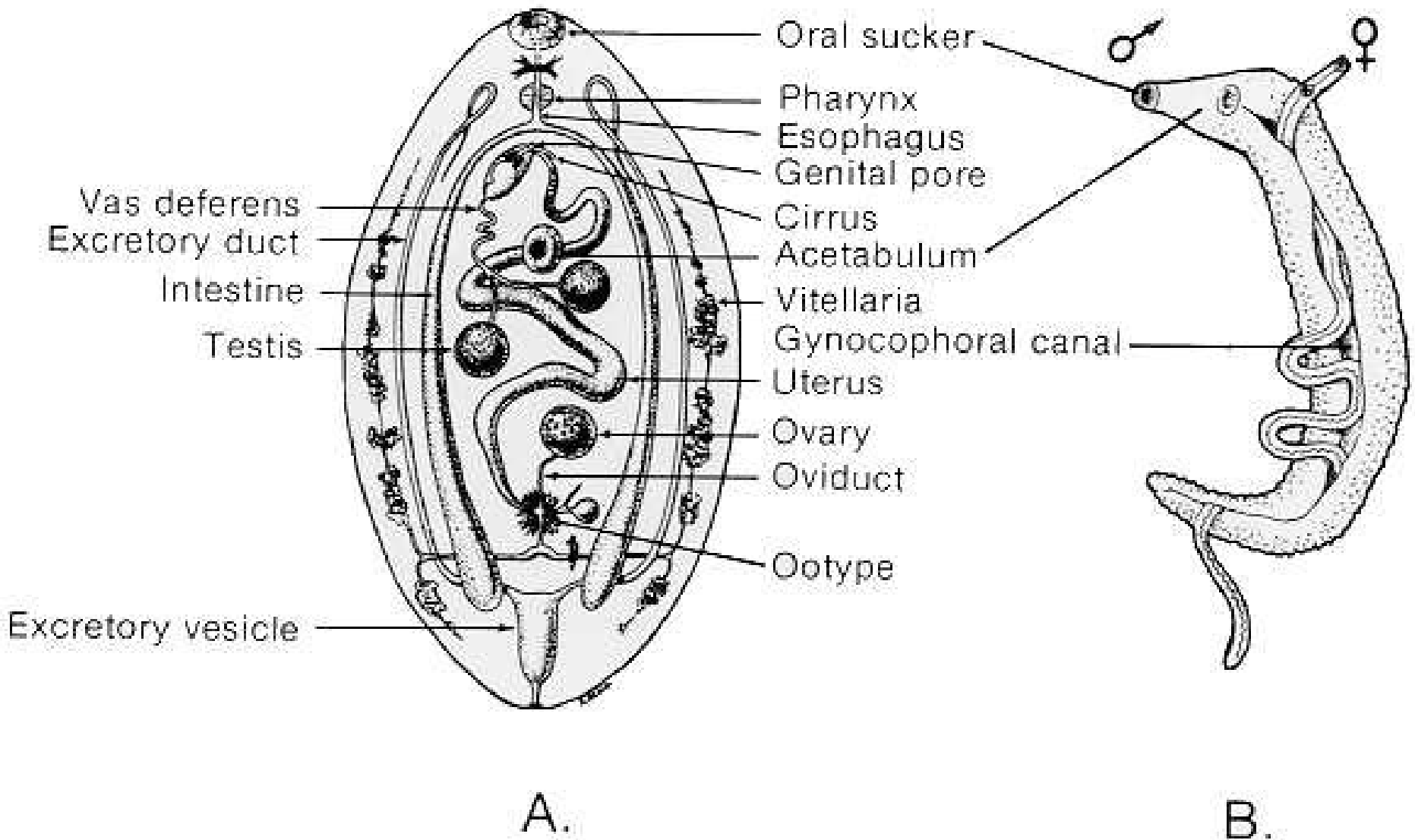
Historický pojem „červi“

- Pojem „červi“, případně jeho latinský ekvivalent „helminti“ se historicky používal pro označení organismů s protáhlým tvarem těla.
- Ovšem z praktických důvodů se občas tento pojem stále ještě používá
- Většinou jsou **viditelní pouhým okem či nanejvýš pod lupou**. Někteří dosahují i značných rozměrů (např. 10 m u tasemnice). Mikroskopická jsou jen jejich vajíčka

Červi ploší a oblí

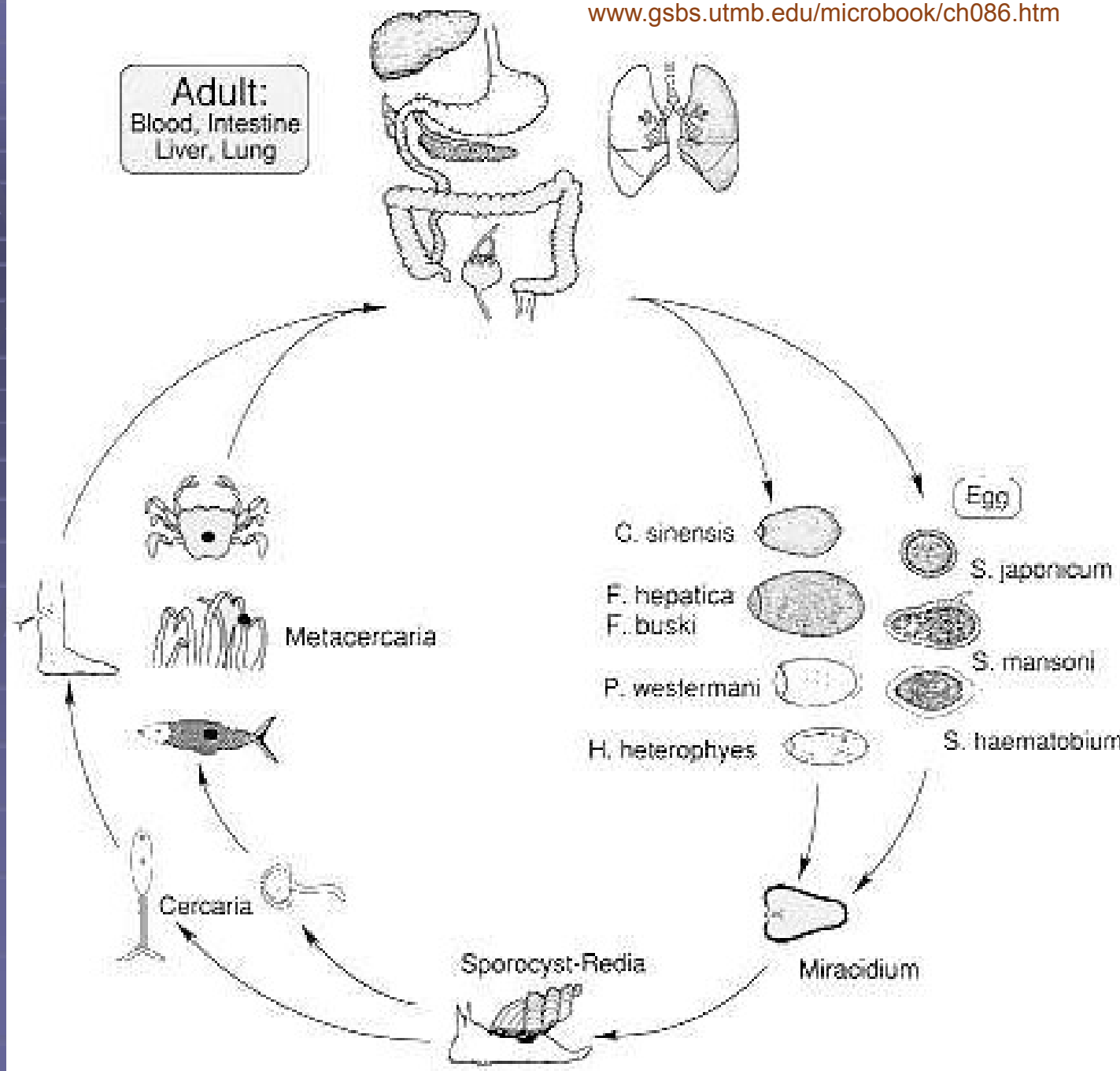
- Dnes už tedy dávno víme, že zoologicky jde o **nejméně dvě vzájemně naprosto nepříbuzné skupiny organismů.**
- **Ploštěnci (ploší červi, Plathelminthes)** jsou skutečně na řezu ploší. Z klinicky významných organismů sem patří dvě skupiny
 - **Motolice (Trematoda)** a
 - **Tasemnice (Cestoda)**
- **Oblovci (červi oblí, Nematelminthes)** jsou na řezu kulatí. Patří sem **hlístice (Nematoda)**

Motolice



Motolice

životní cykly

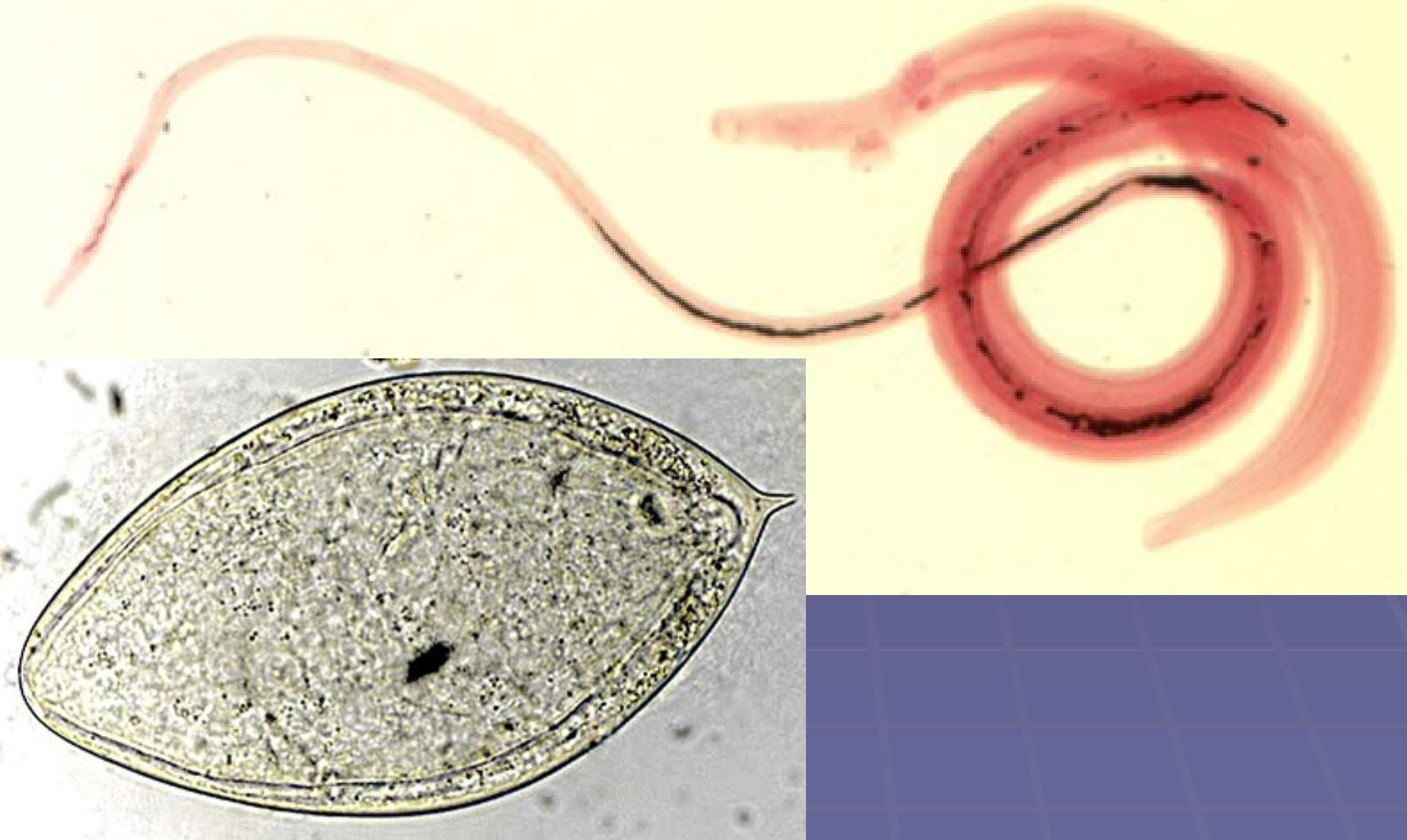


Schistosomy

- Vyvolávají u člověka onemocnění – schistosomózu či bilharziózu, známé už od dob faraonů. Je to **urogenitální, jaterní a střevní onemocnění v subtropích a tropech**
- Člověk se nakazí tzv. **cerkáriemi**, které se dostanou do vody z vodních plžů
- **Prevence:** nekoupat se ve sladké vodě, která na zimu nezamrzá, raději ani necachtat nohy v loužích – pronikají i neporušenou kůží
- **Druhy:** např. *S. mansoni*, *S. haematobium* aj.

Schistosoma haematobium

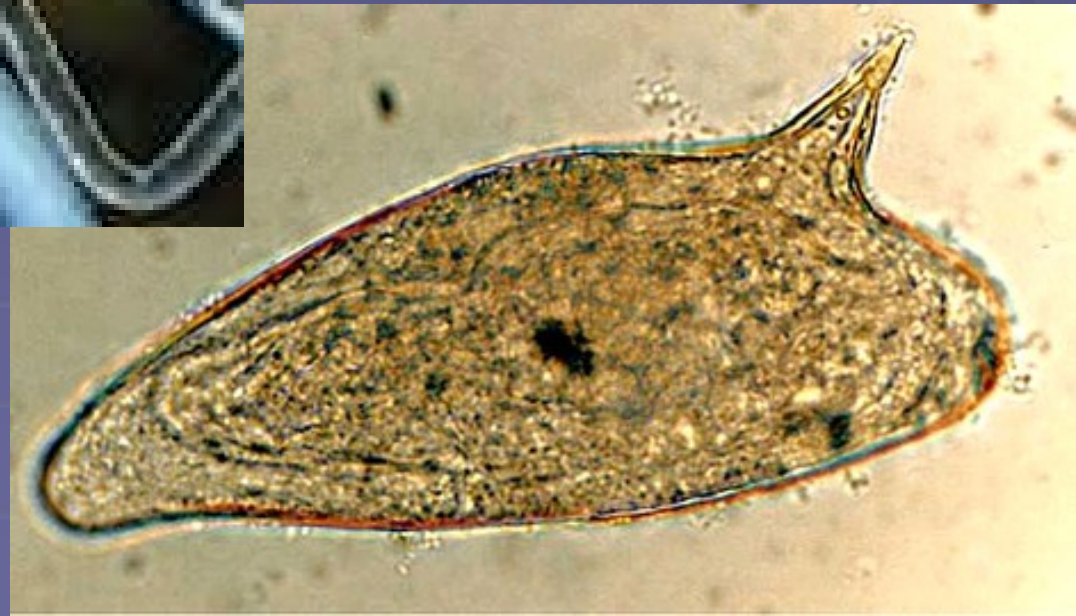<http://www.infovek.sk/predmety/biologia/metodicke/ploskavce/index.php>



<http://www.smittskyddsinstitutet.se/presstjanst/pressbilder/parasiter/>



Schistosoma mansoni

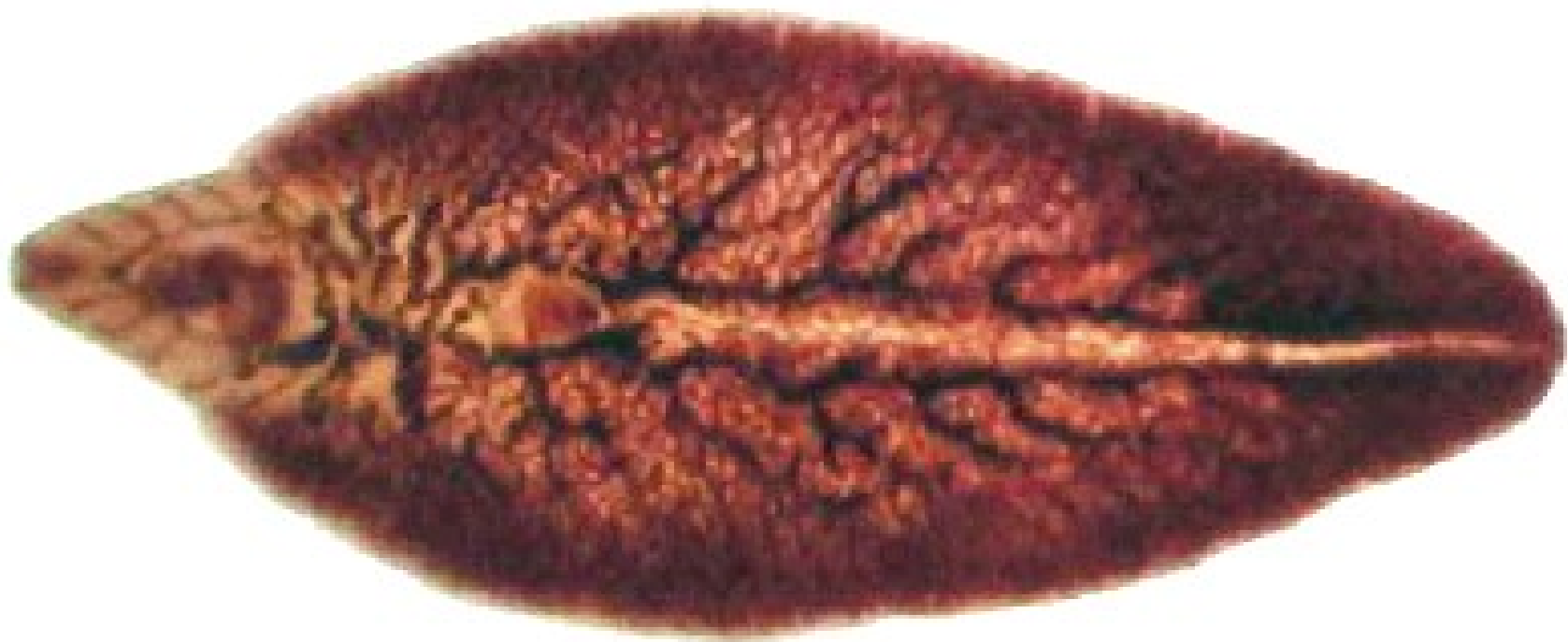


http://encarta.msn.com/media_461526409_761553247_-1_1/Blood_Flukes.html

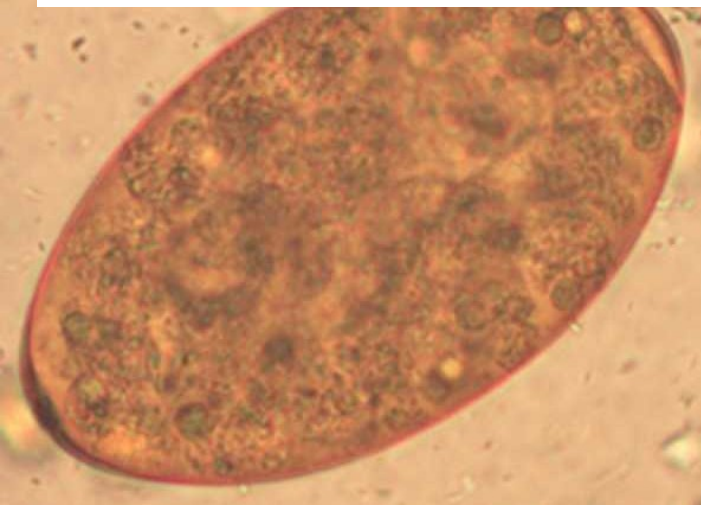
<http://www.smittskyddsinstitutet.se/presstjanst/pressbilder/parasiter/>

Motolice plicní a jaterní

- Do této skupiny patří ***Clonorchis sinensis***, která způsobuje bolesti břicha, průjmy a popř. žloutenku. Člověk se nakazí konzumací sladkovodních ryb. Vyskytuje se hlavně v Číně.
- Motolice rodu ***Opistorchis*** vyvolávají podobné onemocnění v Thajsku a Laosu
- ***Fasciola hepatica*** se dříve vyskytovala i u nás, dnes je k nám jen někdy zavlečena. Vyskytují se jaterní obtíže, hubnutí, abscesy
- **Prevence:** Neokusovat traviny, nejíst spadané ovoce, v cizině nejíst neznámé saláty



<http://www.infovek.sk/predmety/biologia/metodicke/ploskavce/index.php>



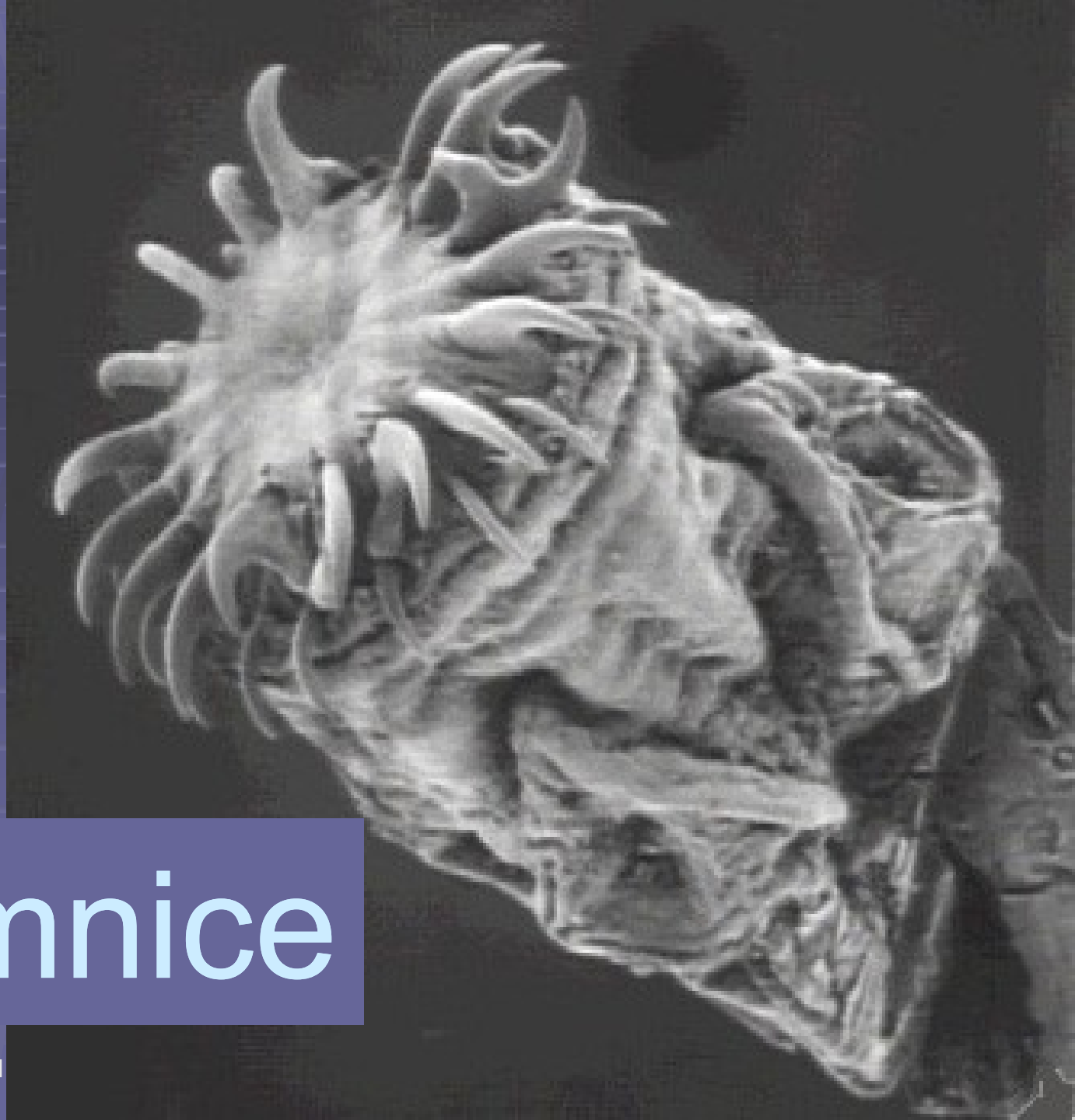<http://www.smittskyddsinstitutet.se/presstjanst/pressbilder/parasiter/>

Motolice střevní

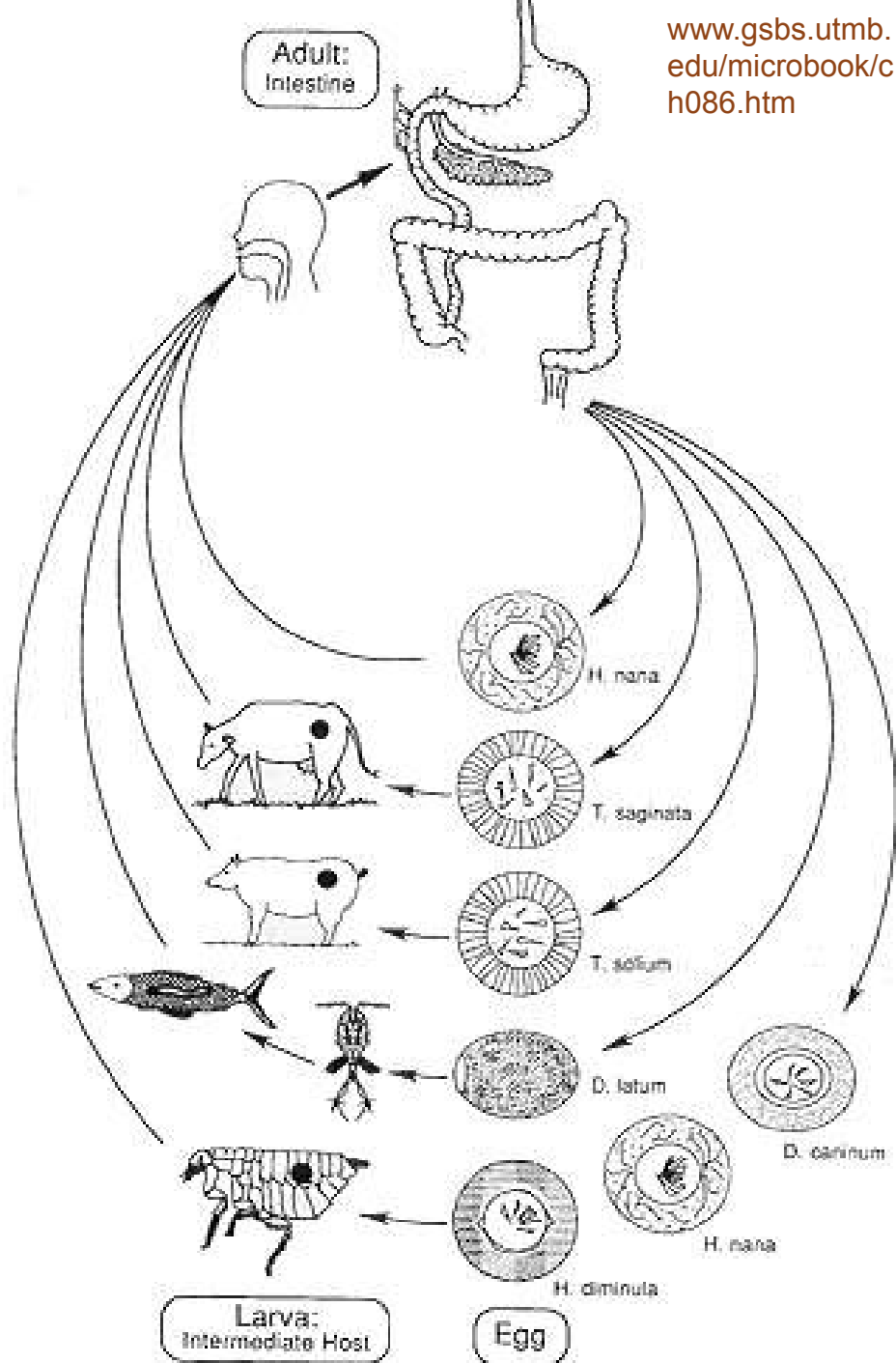
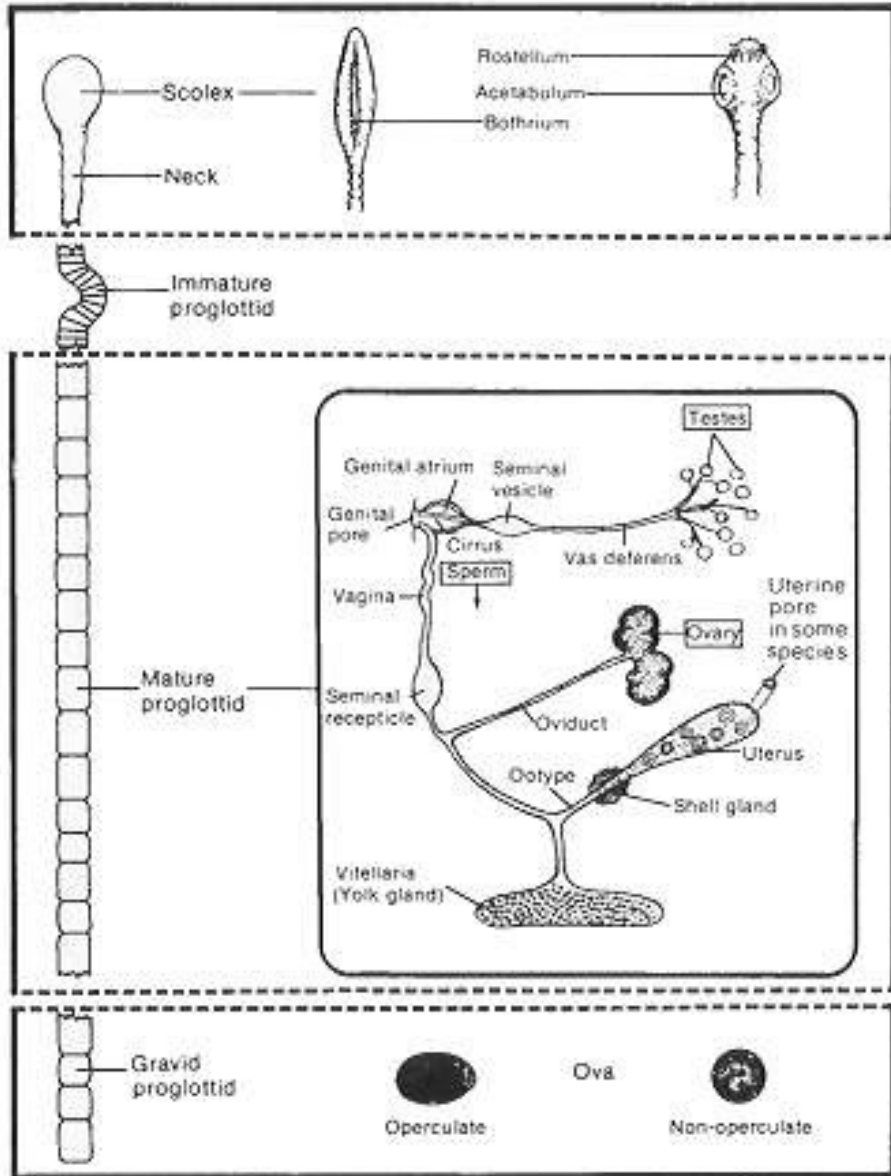


- ***Fasciolopsis buski*** je velký parazit, má dva až sedm centimetrů. Člověk se nakazí pozřením nedostatečně opračované zeleniny. Vyskytuje se v některých asijských zemích.
- ***Heterophyes heterophyes*** se vyskytuje v Egyptě, je naopak velmi malá. Člověk se nakazí rybami.
- ***Metagonimus yokogawai*** je podobná

Tasemnice



Tasemnice



Tasemnice bezbranná (*Taenia saginata*)

Tasemnice dlouhočlenná (*Taenia solium*)

- Dvě „klasické“ tasemnice. Člověk se nakazí po požití nedostatečně upraveného masa, a to hovězího (tas. bezbranná) či vepřového (tas. dlouhočlenná)
- **Příznaky:** Dráždění střeva, bolesti břicha, zvracení, zácpa nebo průjmy, eosinofilie, někdy i zcela bez příznaků
- *Taenia solium* může také vycestovat ze střeva do tkáně, kde pak vznikají **boubele** – cysticerky, útvary vyplněné tekutinou s larvou. Nejzávažnější jsou boubele v mozku a oku. *Taenia saginata* u člověka boubele nedělá.

Tasemnice – pokračování

- Tělo tasemnice se skládá ze skolexu („hlavičky“) a článků, které slouží k množení tasemnice: obsahují větvené dělohy. Články odcházejí z těla řití při kadění i mimo něj
- **Prevence:** Osobní hygiena. Vyhýbat se syrovému nebo nedostatečně upravenému masu, nebo si ho aspoň osobně naškrábat (ne namlet), aby se případný boubel objevil.
- **Léčba:** Praziquantel, niklosamid

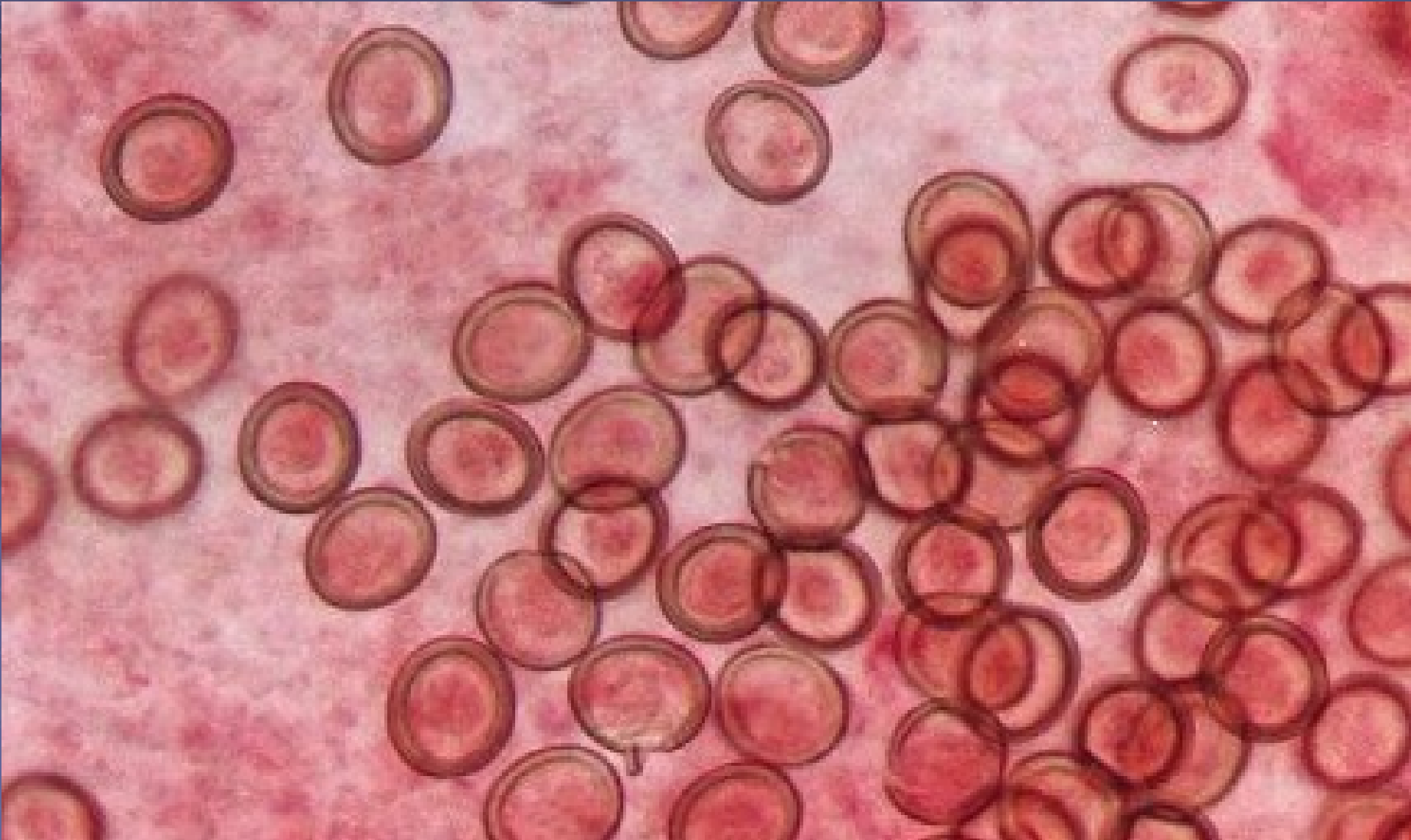
Taenia saginata



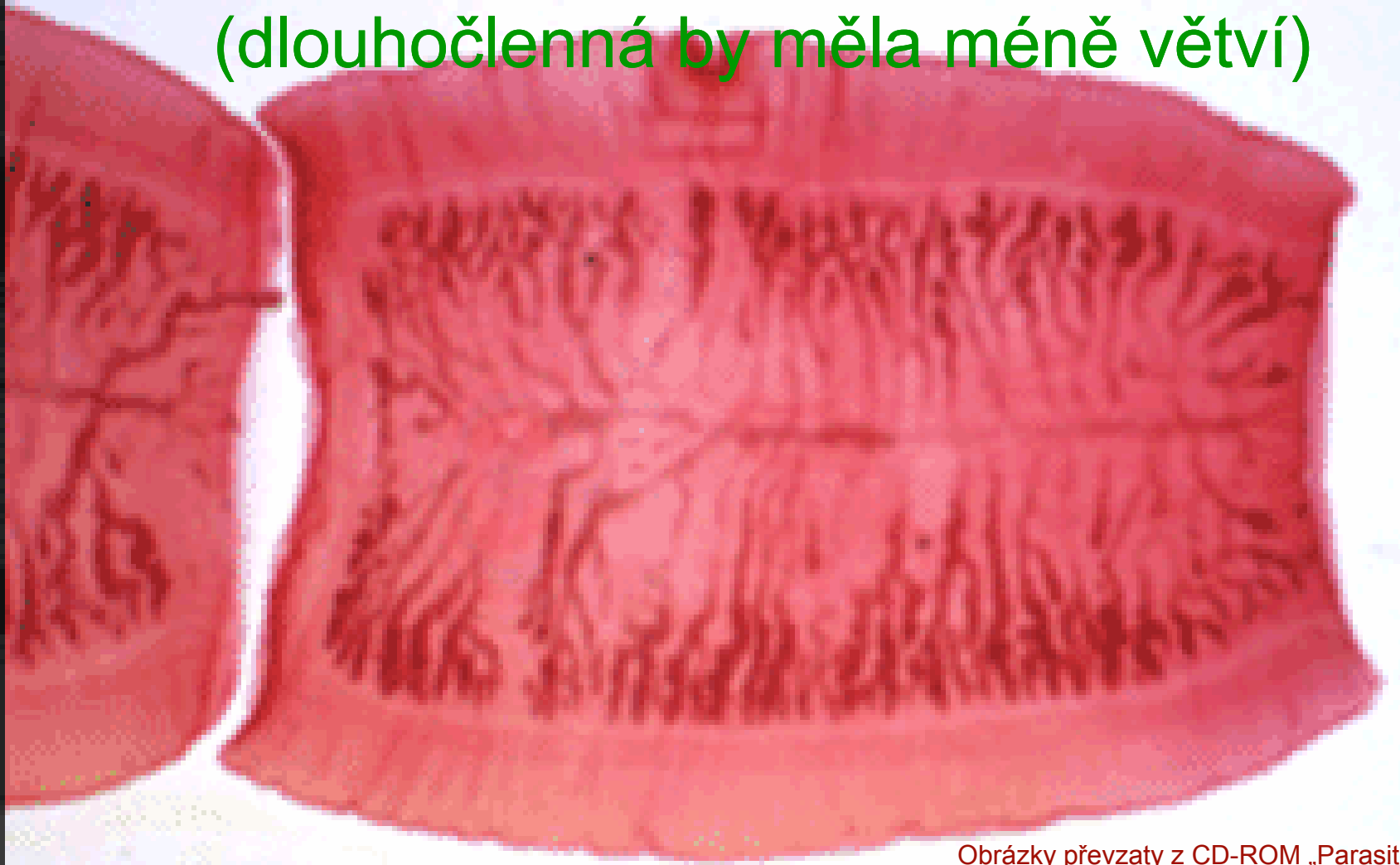
<http://www.infovek.sk/predmety/biologia/metodicke/ploskavce/index.php>

Vajíčka tasemnic

Pozor, na základě vajíček nelze rozlišit *T. solium* od *T. saginata*, k tomu jsou nutné články!



Článek tasemnice bezbranné (dlouhočlenná by měla méně větví)



Obrázky převzaty z CD-ROM „Parasite-Tutor“ – Department of Laboratory Medicine, University of Washington, Seattle, WA

Taenia saginata gravid proglottid (stained)

Když je řeč o
tasemnicích...

Víte, jaký je rozdíl mezi českým
vědцем a tasemnicí?

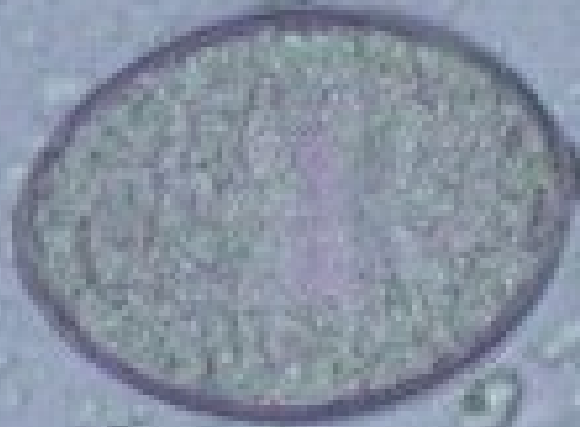No přece – žádný! Oba
jsou v... , a občas jim
vyjde článek!

Ostatní střevní tasemnice

- **Škulovec široký (*Diphyllobothrium latum*)** je největší tasemnicí, může mít až 12 metrů. Člověk se nakazí sněžením nedostatečně upravených ryb. Nakažený mívá nedostatek vitamínu B₁₂. Zůstává ve střevě.
- **Tasemnice dětská (*Hymenolepis nana*)** postihuje nejčastěji děti. Má jen 1,5–4 cm. Člověk se nakazí kontaminovanou potravou.
- **Tasemnice psí (*Dipylidium caninum*)** velmi vzácně vyvolává mírné střevní potíže

Diphylobothrium latum (škulovec široký)

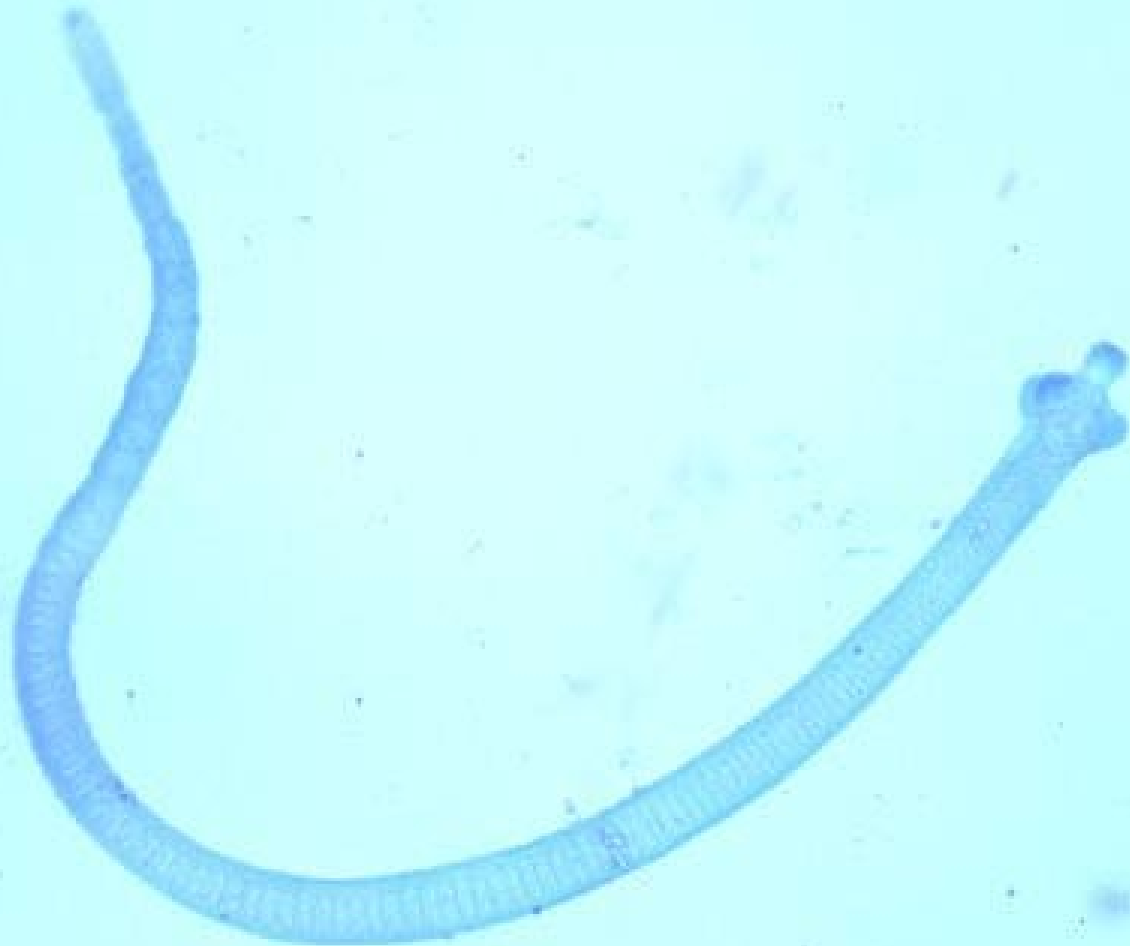(vajíčko)



Hymenolepis nana

Hymenolepis nana

Adult




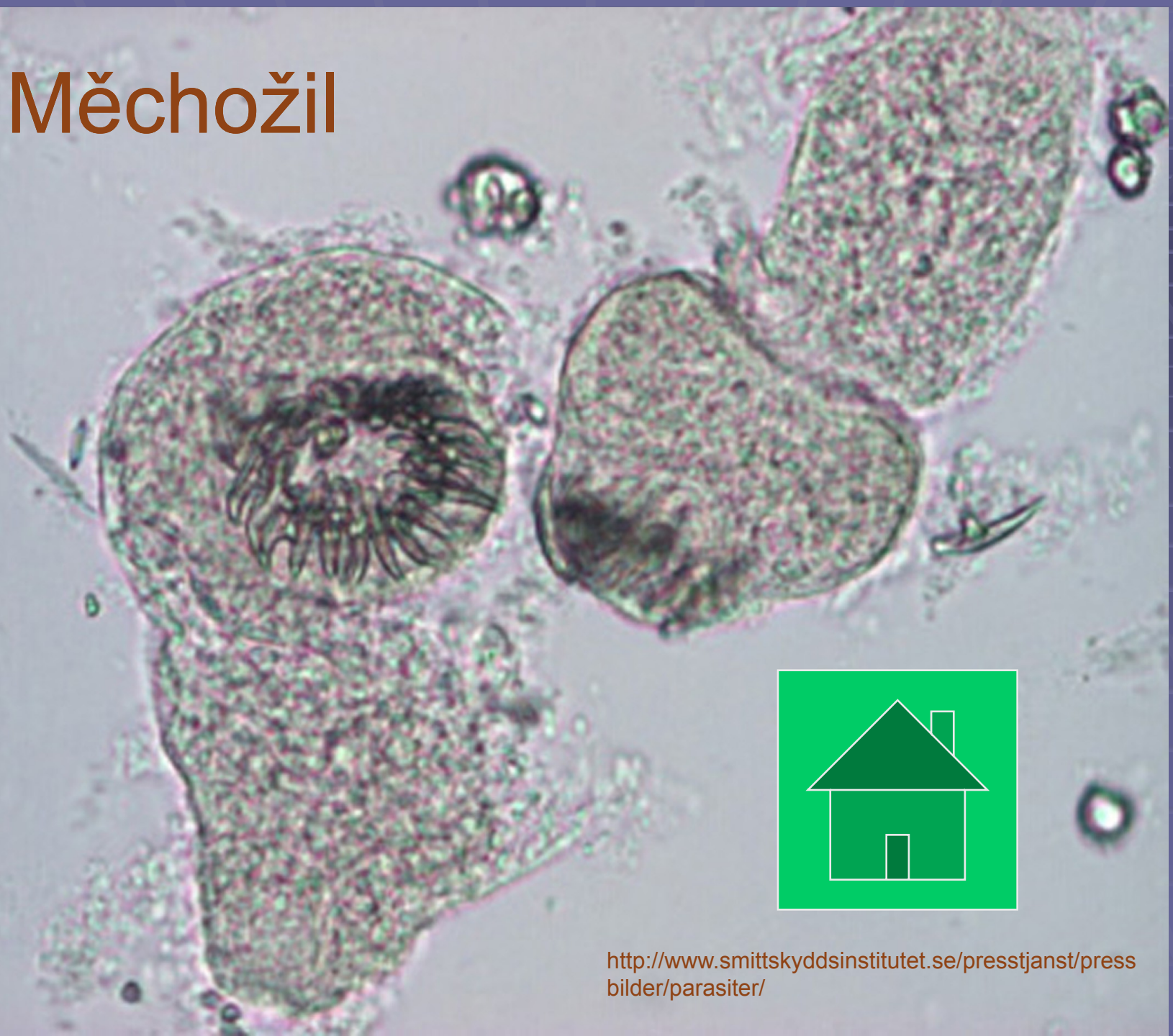
0.1mm

Peter Darben

Tkáňové tasemnice

- Kromě tasemnice dlouhočlenné mohou ve tkáni tvořit boubele také dvě další tasemnice, které zpravidla nevyvolávají střevní obtíže a přímo migrují do tkání.
- ***Ecchinococcus granulosus* (měchožil zhoubný)** tvoří cysty velké až 20 cm. Definitivním hostitelem pes, mezihostitelem např. ovce
- ***Ecchinococcus multicolularis* (měchožil větvený)** tvoří cysty hlavně v játrech. Přenos je podobný jako u předchozího druhu.

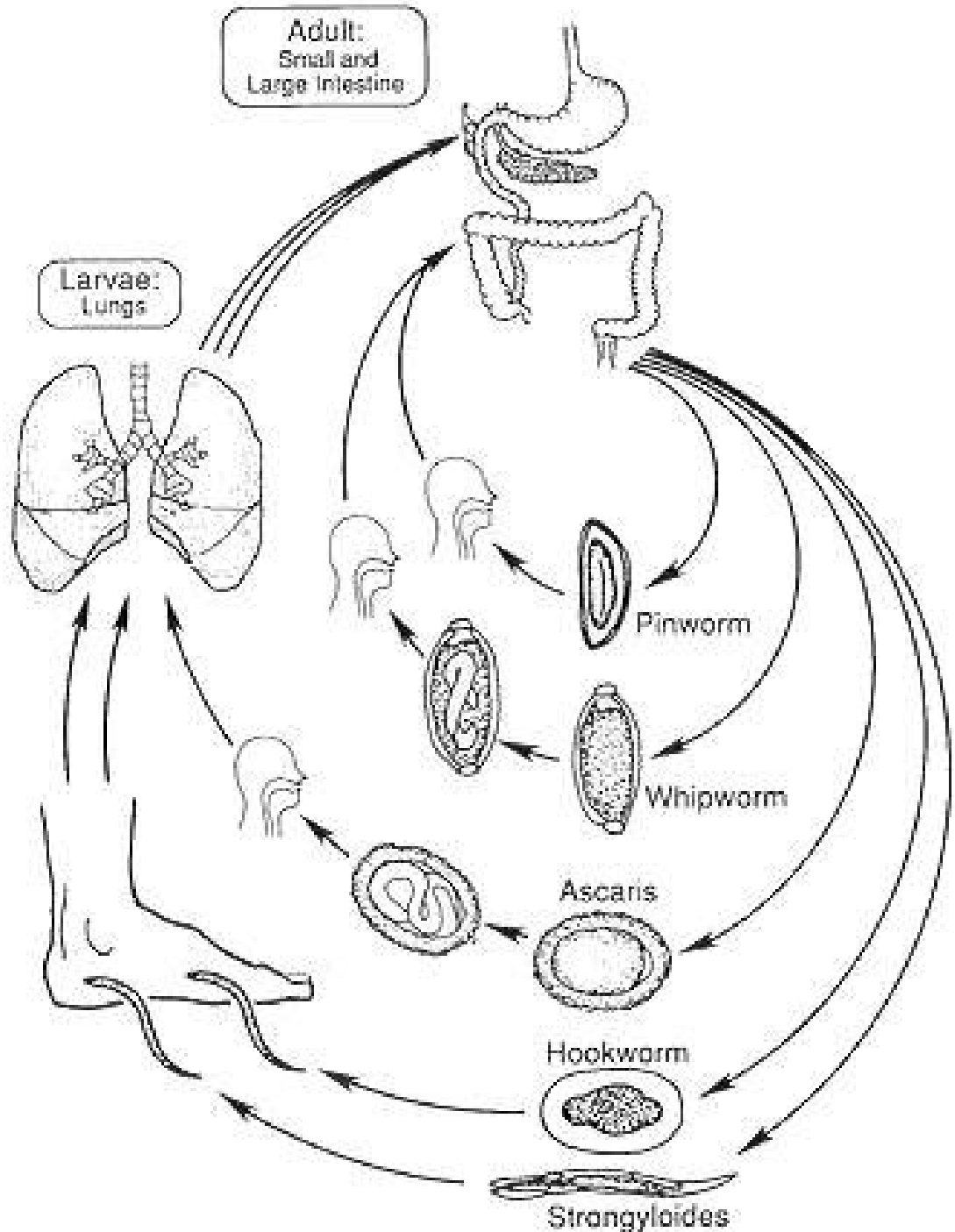
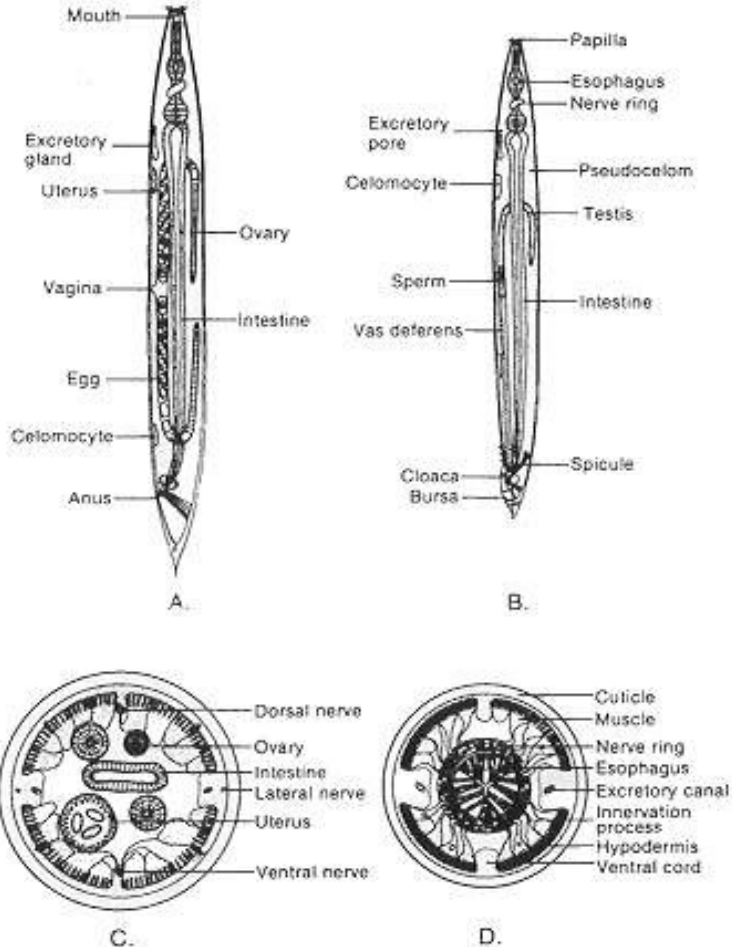
Měchožil



<http://www.smittskyddsinstitutet.se/presstjanst/pressbilder/parasiter/>

Hístice

www.gsbs.utmb.edu/microbook/ch086.htm



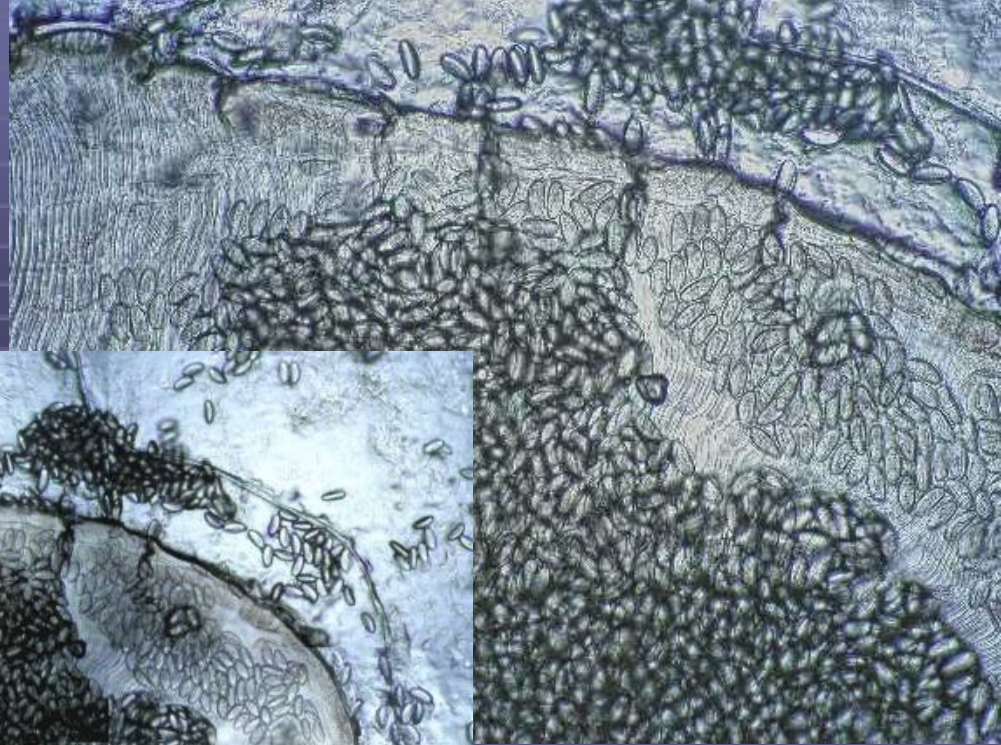
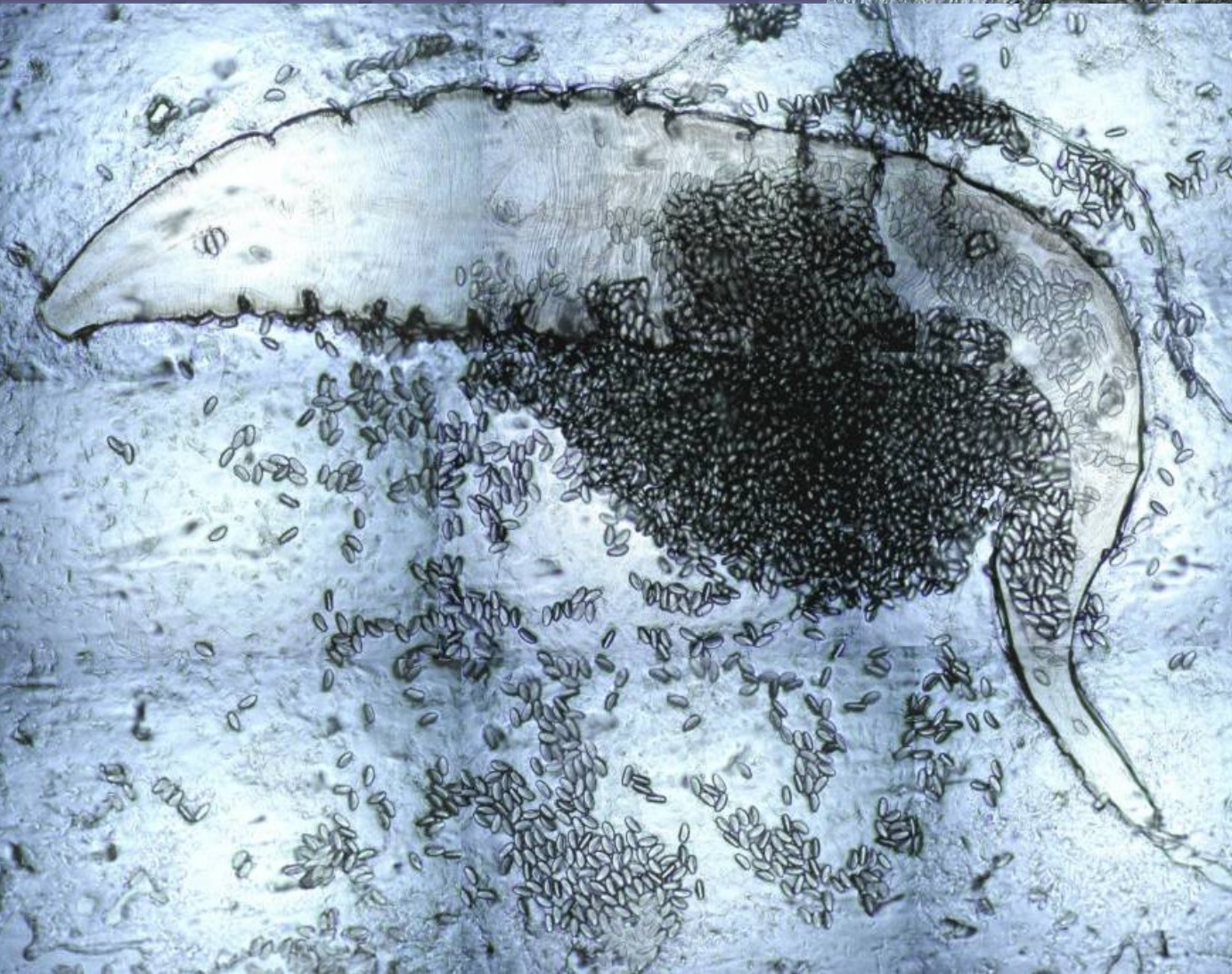
Roup dětský – *Enterobius vermicularis*

- Je to drobná hlístice, samička měří 8–13 mm, sameček jen 2–5 mm.
- Zdržuje ve střevě. Vajíčka klade v perianálních řasách. Člověk se nakazí konzumací vajíček. **Dítě má zažívací potíže, je neklidné, svědí ho řiť.**
- Vyskytuje se zejména **v dětských kolektivech**. U předškolních dětí často dochází k autoinfekci (škrábání řiti a olizování prstů)
- Komplikací u děvčátek mohou být **poševní záněty**
- **Vyskytuje se po celém světě.** Nejčastější parazit u nás.
- **Léčba:** pyrvinium, mebendazol aj.

Příběh – roup

- Nikolka se pořád **škrabala v zadečku**, že už to bylo nápadné rodičům i učitelkám ve školce. Zároveň byla neklidná a roztěkaná. A tak jí nalepili na zadek **průhlednou lepicí pásku** a poslali do laboratoře. A výsledek nikoho nepřekvapil: **Nikolka měla roup**
- Nikolka tedy začala užívat léky, a zanedlouho byla zase úplně v pořádku...

Roup s vajíčky

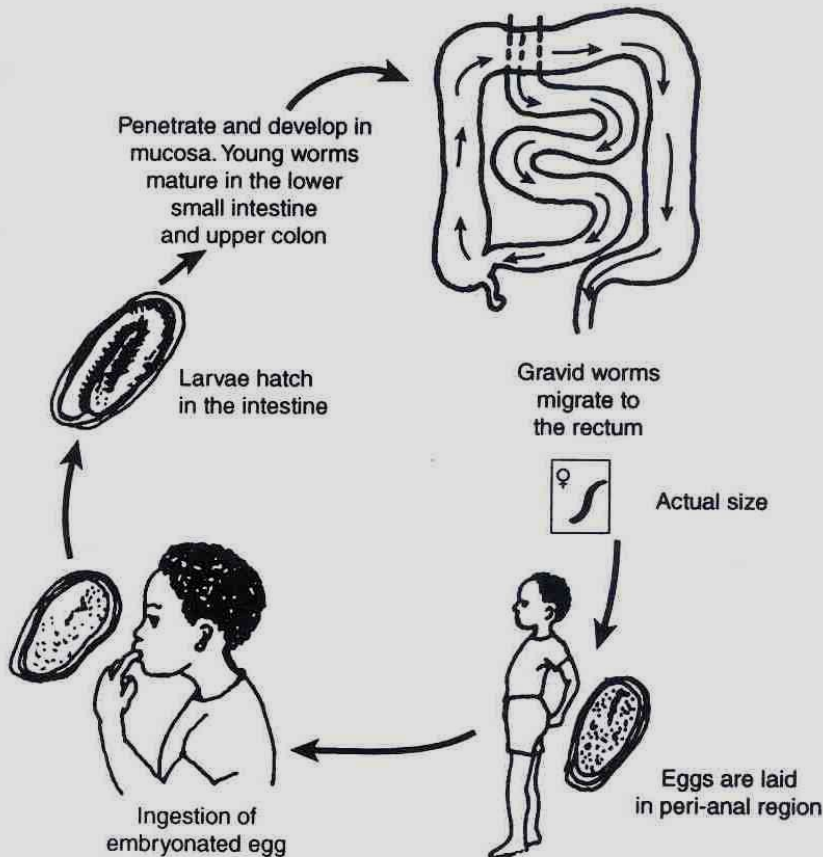
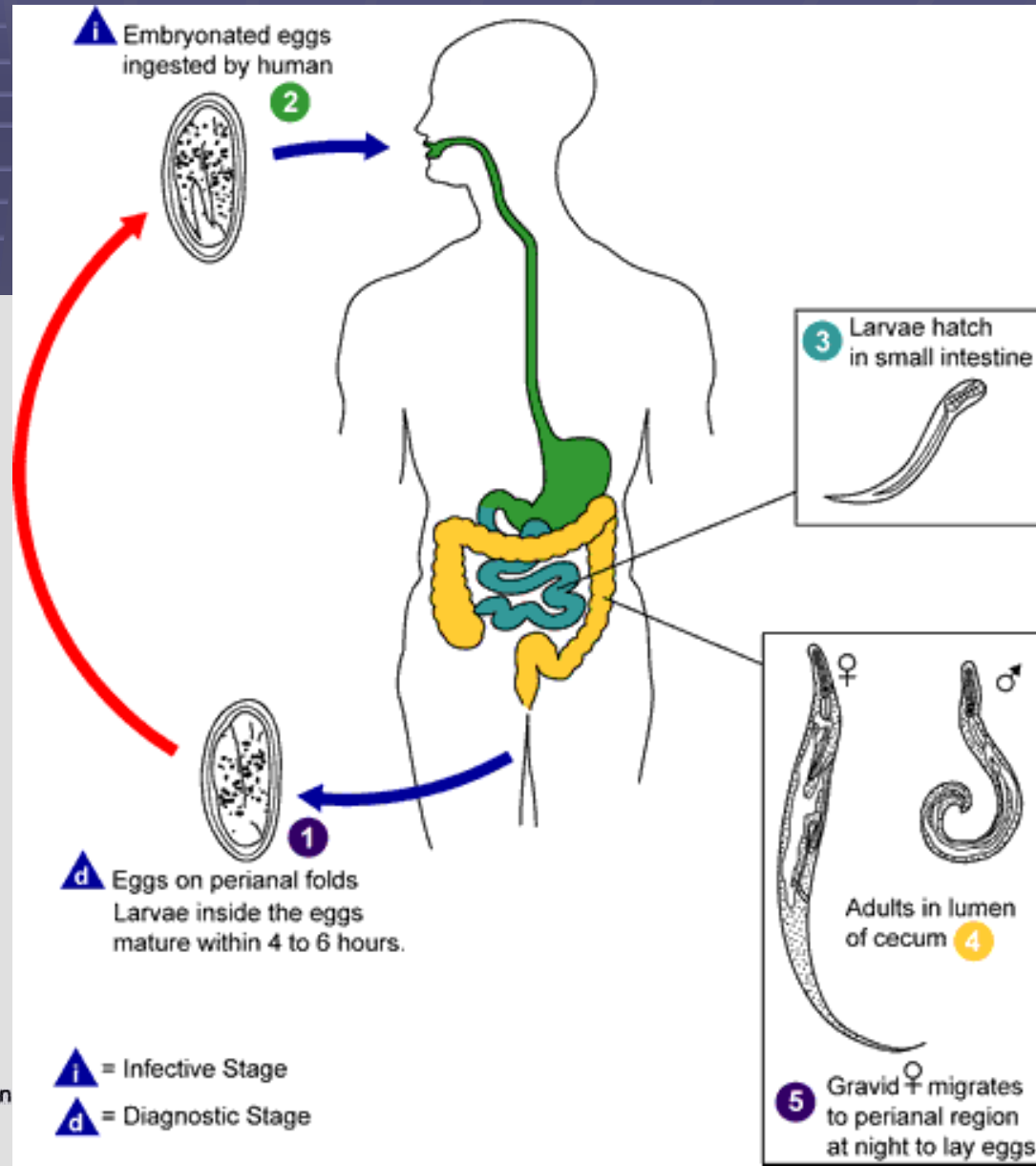


Obrázky: Milada Dvořáčková a
Ondřej Zahradníček

Roup – životní cyklus

<http://www.daycare.com>

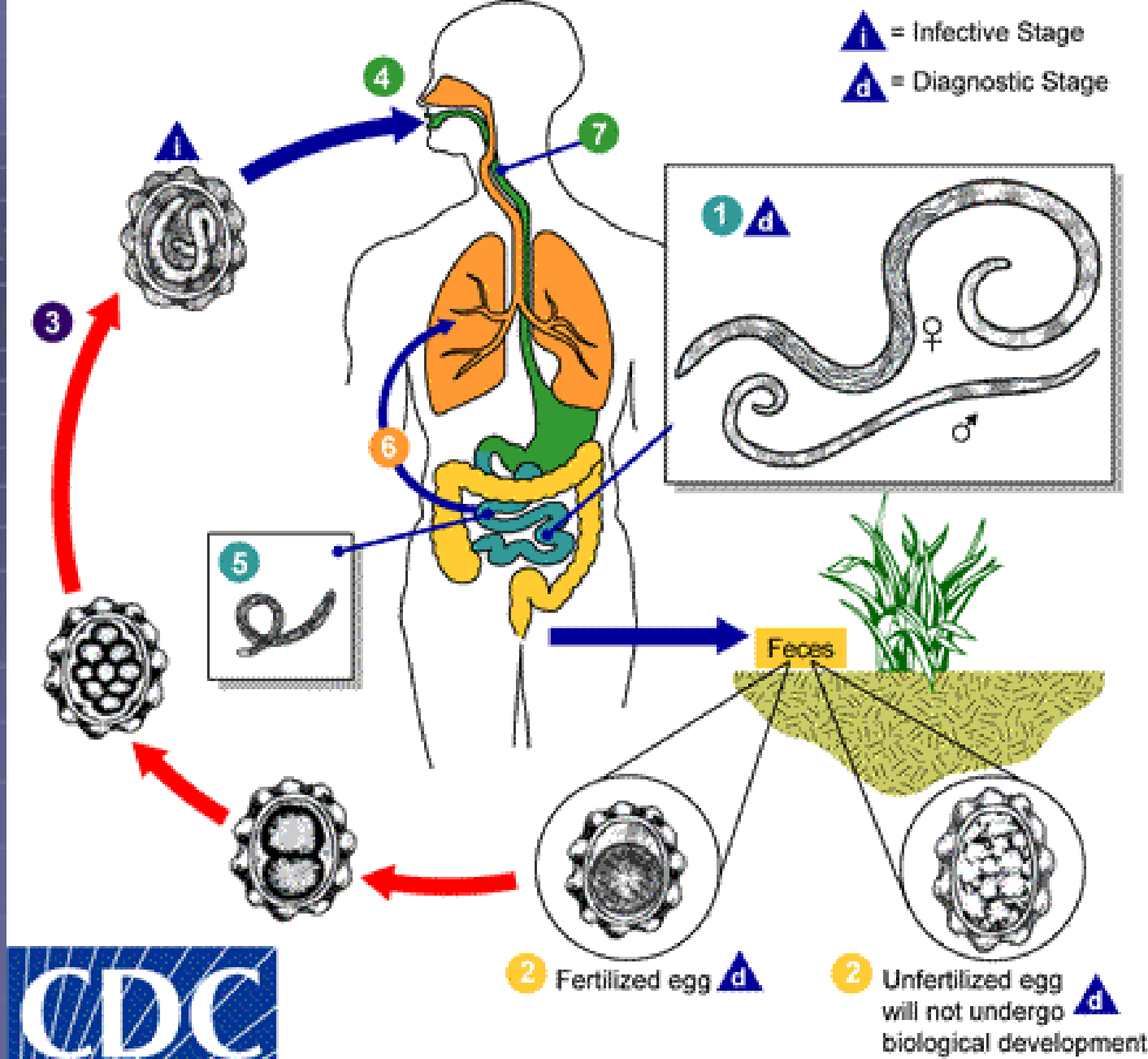
<http://www.wikieducator.org>



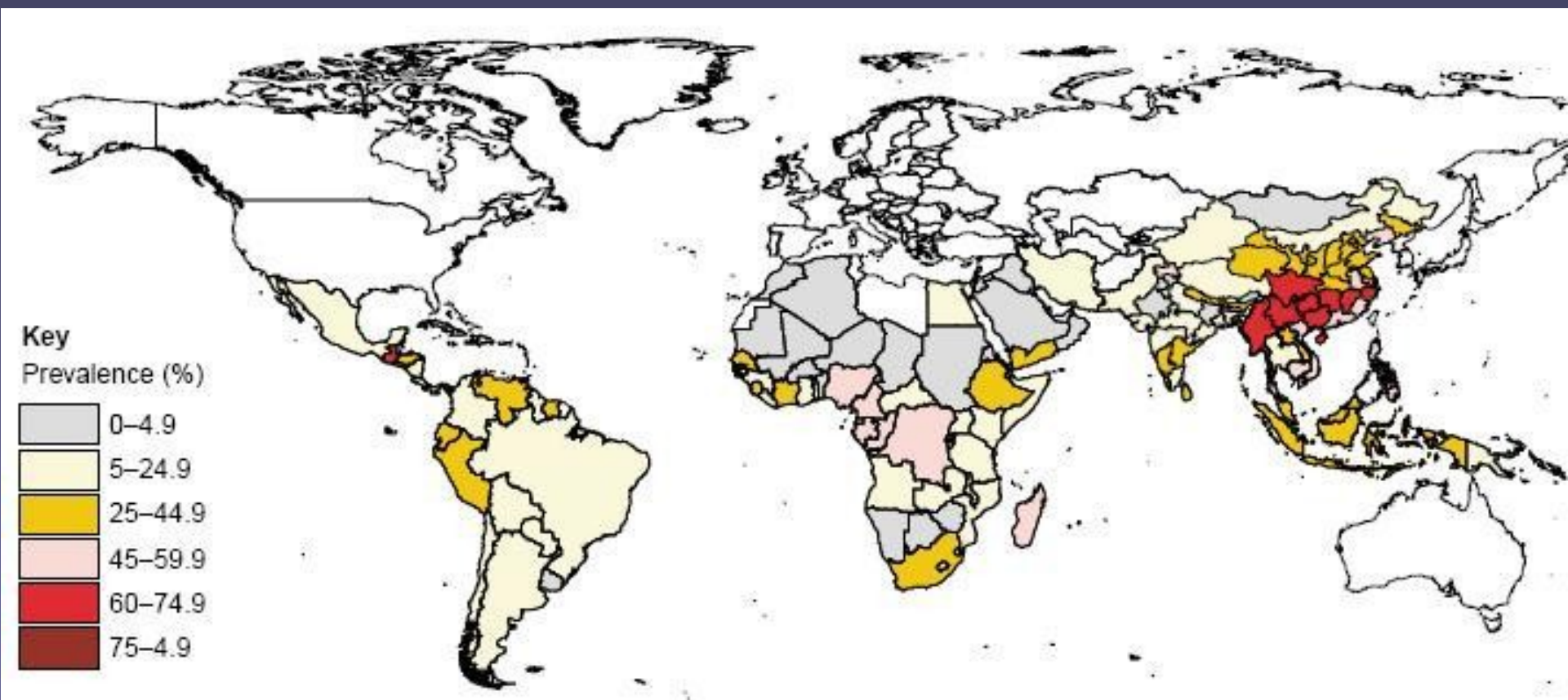
Škrkavka dětská – *Ascaris lumbricoides*

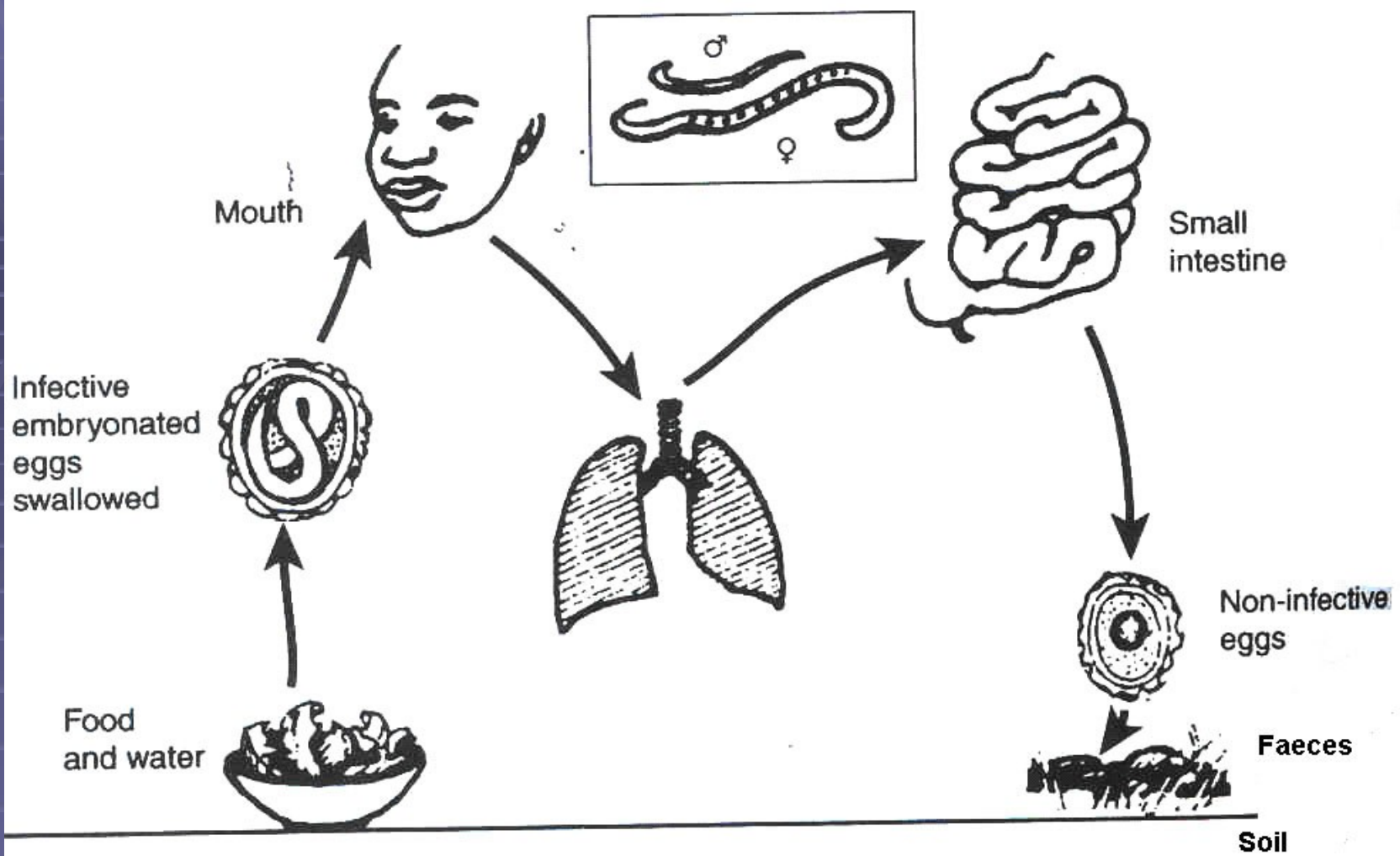
- Po roupovi druhou nejběžnější hlísticí je **škrkavka dětská – *Ascaris lumbricoides***. Samička je dlouhá cca 20–35 cm, sameček 15–20 cm.
- Je trochu podobná žížale (*Lumbricus terrestris*), ale přece jen se trochu liší, například nemá prstenec.
- Škrkavky mohou působit různé obtíže, **od trávicích potíží a alergického dráždění až po mechanické ucpání vývodů žlučovodu a pankreatu.**
- Při životním cyklu **larvy migrují přes cévy a plíce**, a mohou přitom poškozovat plicní kapiláry a alveoly

Životní cyklus škrkavky

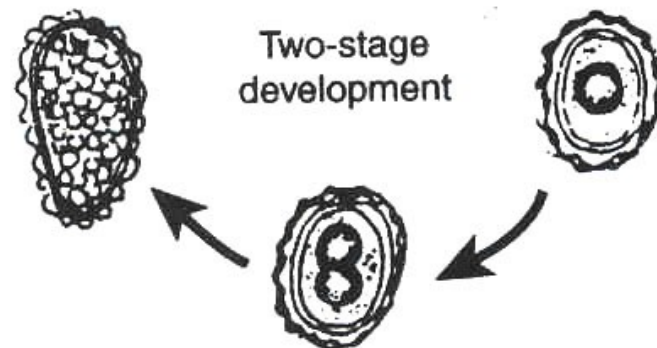


Výskyt askaridózy ve světě



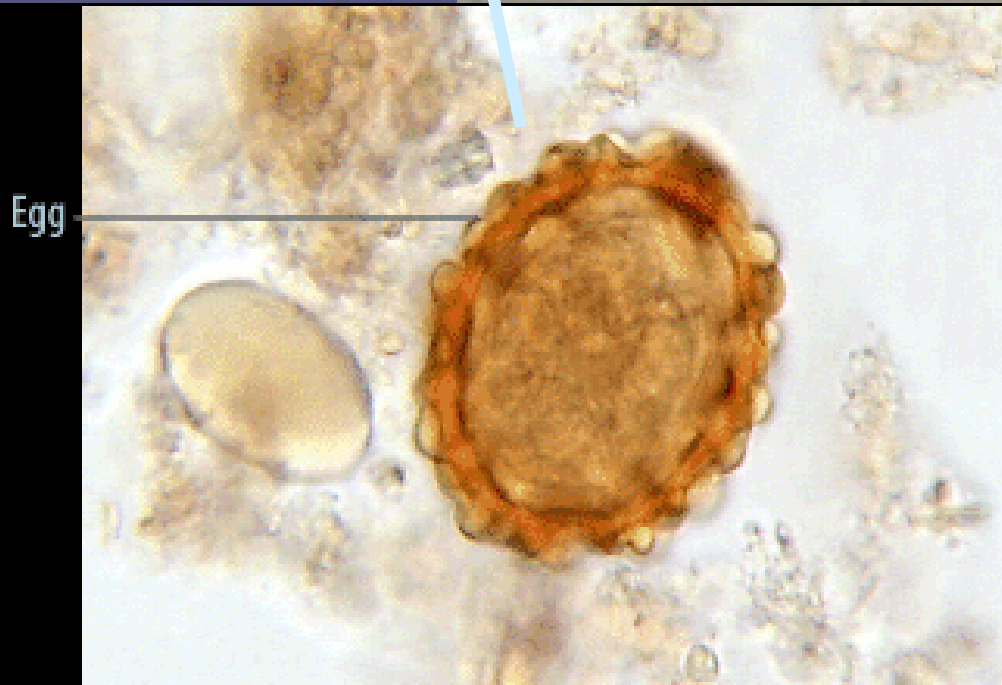
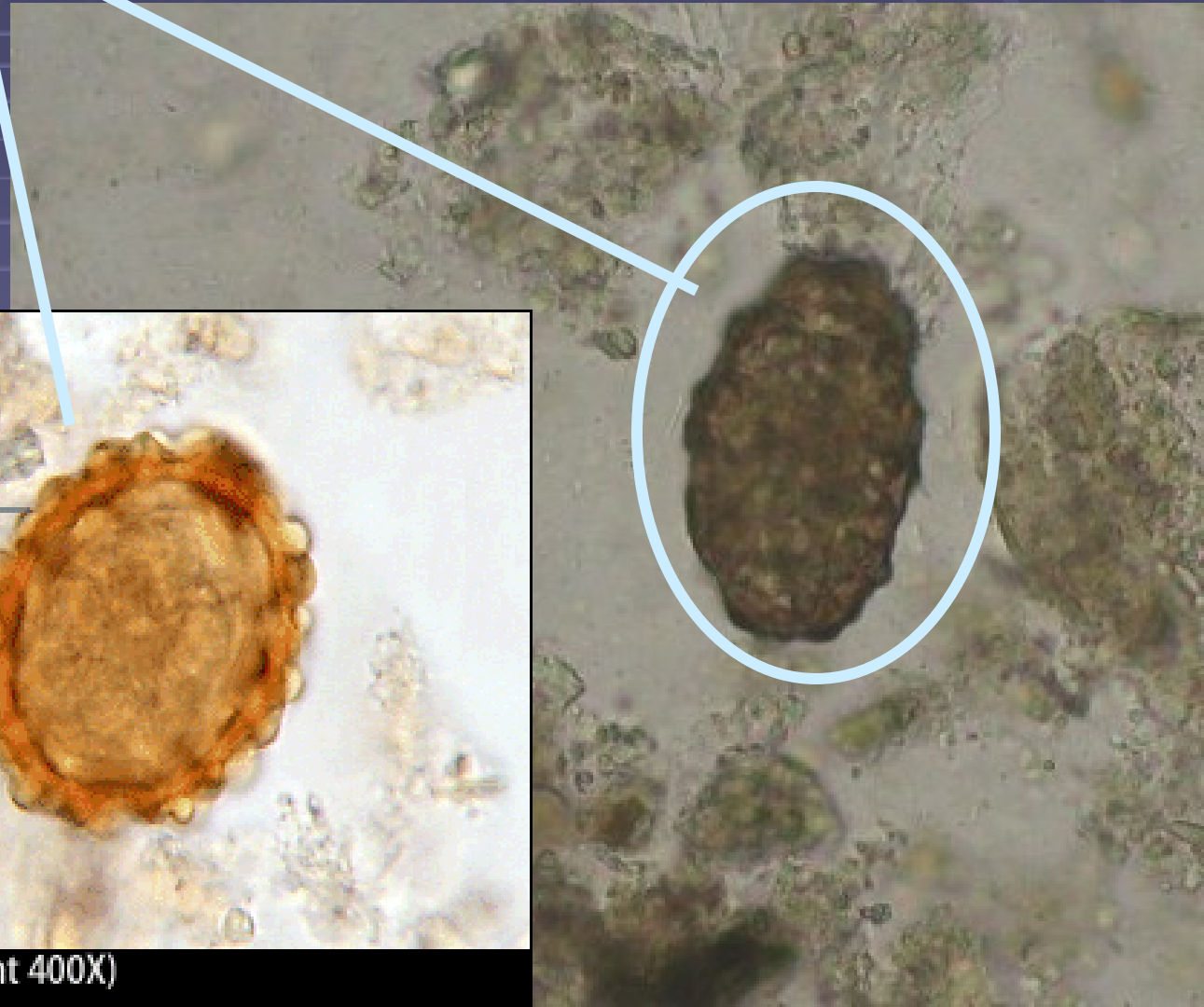
**Jiný
obrázek
téhož**



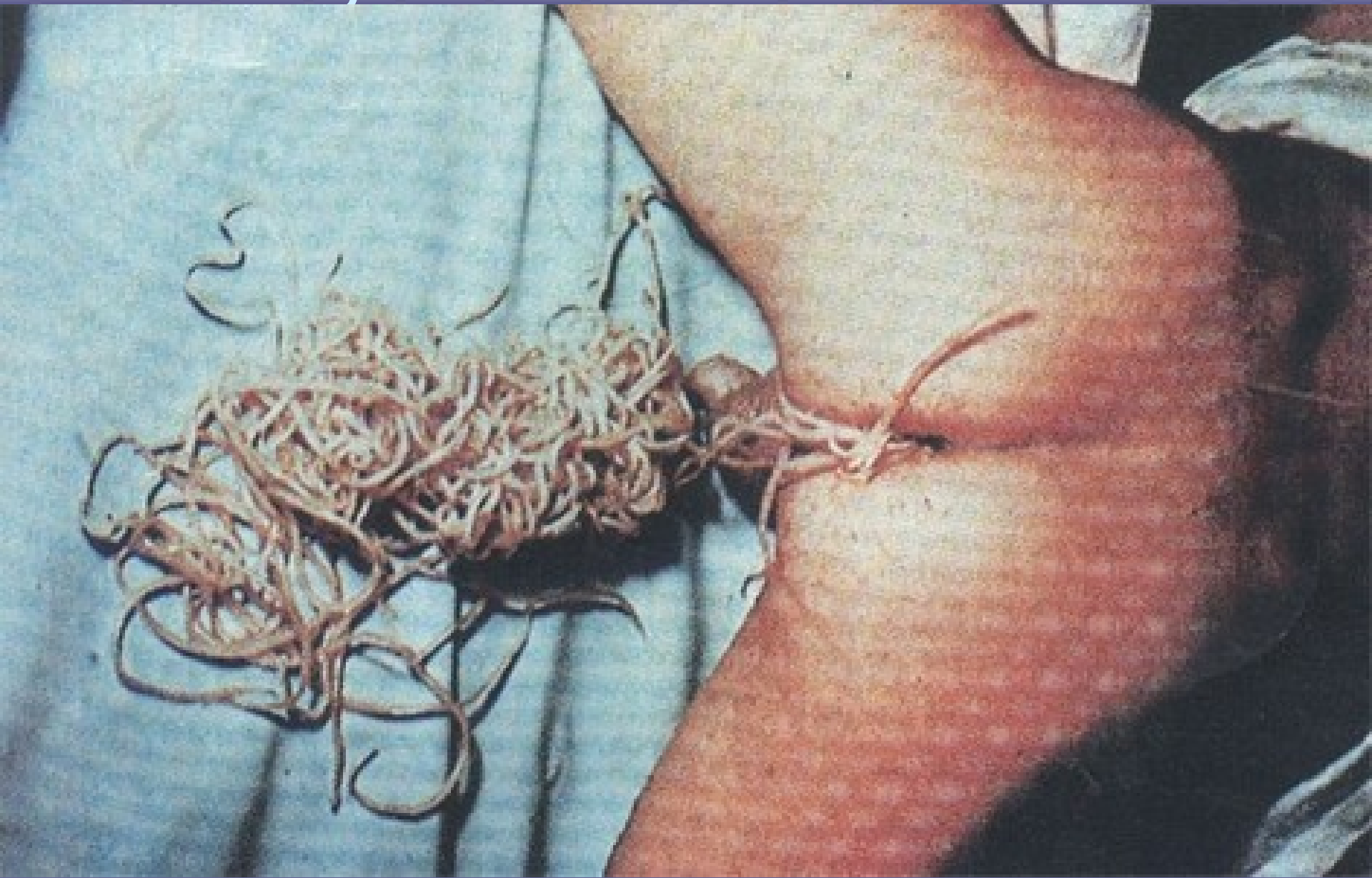
Vajíčko škrkavky

Obrázky převzaty z CD-ROM „Parasite-Tutor“ – Department of Laboratory Medicine, University of Washington, Seattle, WA (vlevo) a www.medmicro.info (vpravo)



Fertile egg (wet mount 400X)

Škrkavky



O. Zahradníček: V menze

Šel jsem oběd naraziti

V menze byli paraziti

Škrkavky a lamblie

Spolužačka tam...


Další střevní hlístice

- **Hádě střevní** – *Strongyloides stercoralis* se u nás vyskytuje zcela výjimečně. Larva může pronikat i pokožkou.
- **Měchovci** – *Ancylostoma* (Afrika, Evropa) a *Necator* (Amerika) také pronikají pokožkou. Kromě střevních příznaků bývají i bronchitidy
- **Tenkohlavec lidský** – *Trichuris trichiura*: člověk se nakazí sekundárně kontaminovanou zeleninou, zdrojem je pouze člověk.

Tenkohlavec lidský – *Trichuris trichiura*

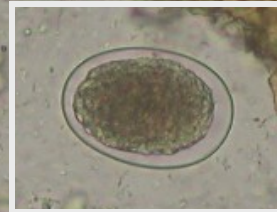
Obrázek převzat z CD-ROM „Parasite-Tutor“ – Department of Laboratory Medicine, University of Washington, Seattle, WA

Plug



Wet Mount (400X)

Ancylostoma duodenale (vajíčko)



Tkáňové škrkavky: škrkavka psí a kočičí (*Toxocara canis*, *T. cati*)

- Toxokaróza je **naší nejhojnější tkáňovou helmintózou**. Toxokary jsou střevní parazité psů a koček, kteří jsou hlavním hostitelem. Člověk se nakazí příležitostně. Larva migruje tkáněmi, jenže člověk není vhodným hostitelem pro dokončení vývoje škrkavky, larva dlouhodobě bloudí a poškozuje různé orgány.
- **Léčba:** mebendazol, albendazol apod.
- **Prevence:** zamezení přístupu psů na pískoviště

Toxocara canis

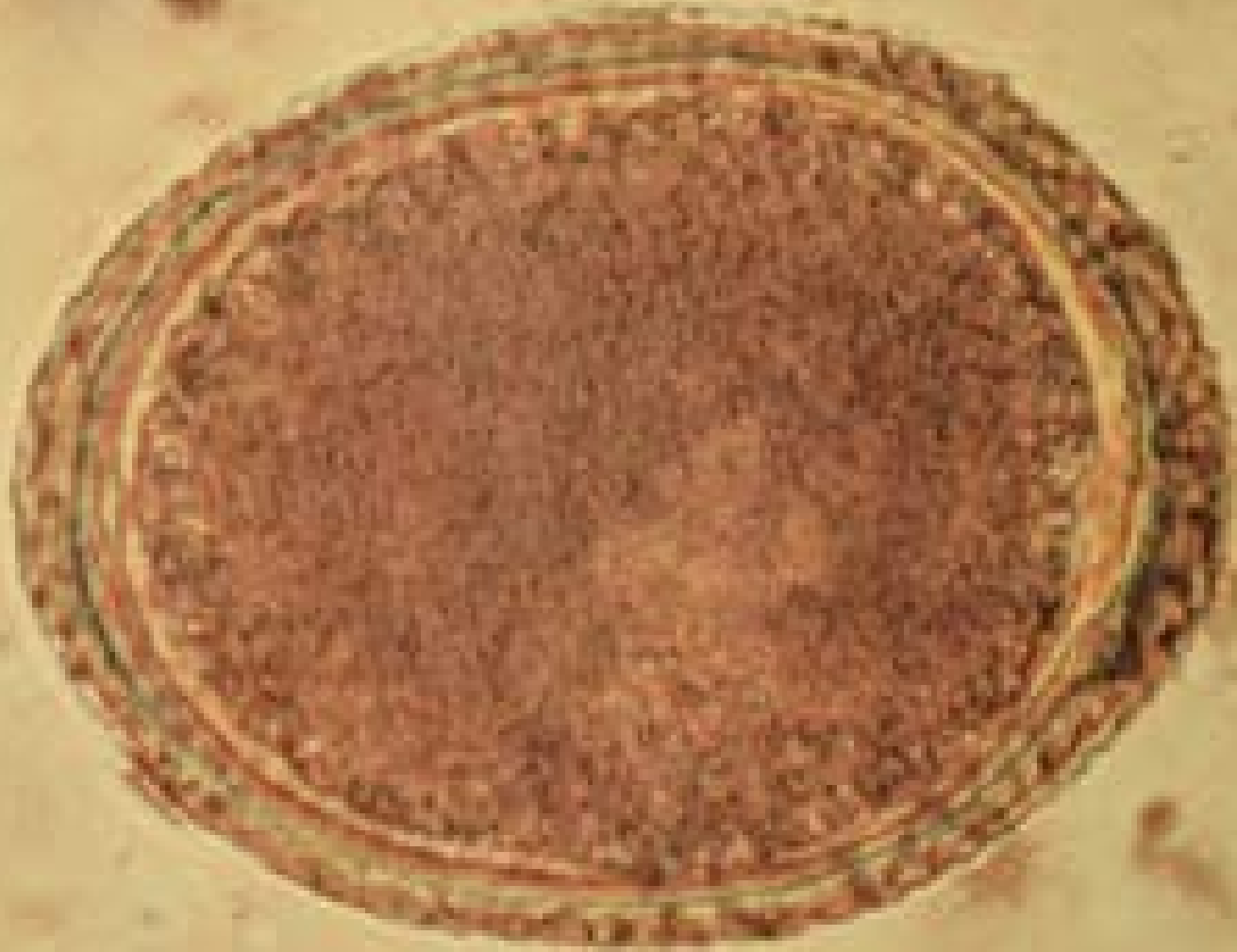
<http://plpnmweb.ucdavis.edu/Neomaplex/Taxadata/Tcanis.htm>



(from Parasite of the Month)

Toxocara canis

<http://www.vet-doktor.de/ARCHIV/Gesundheit/Wurmprophylaxe/wurmprophylaxe.html>

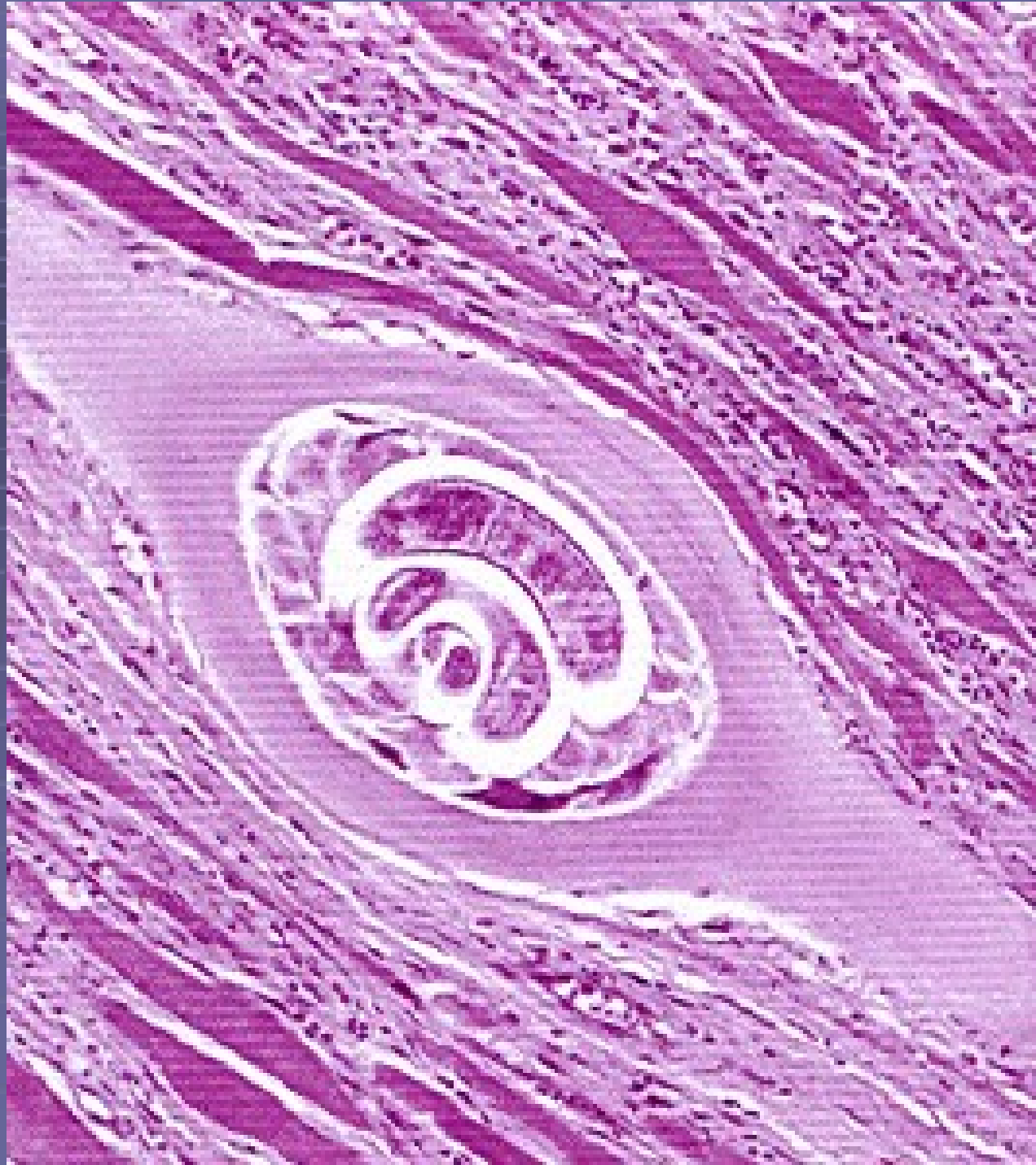

Svalovec stočený – *Trichinella spiralis*

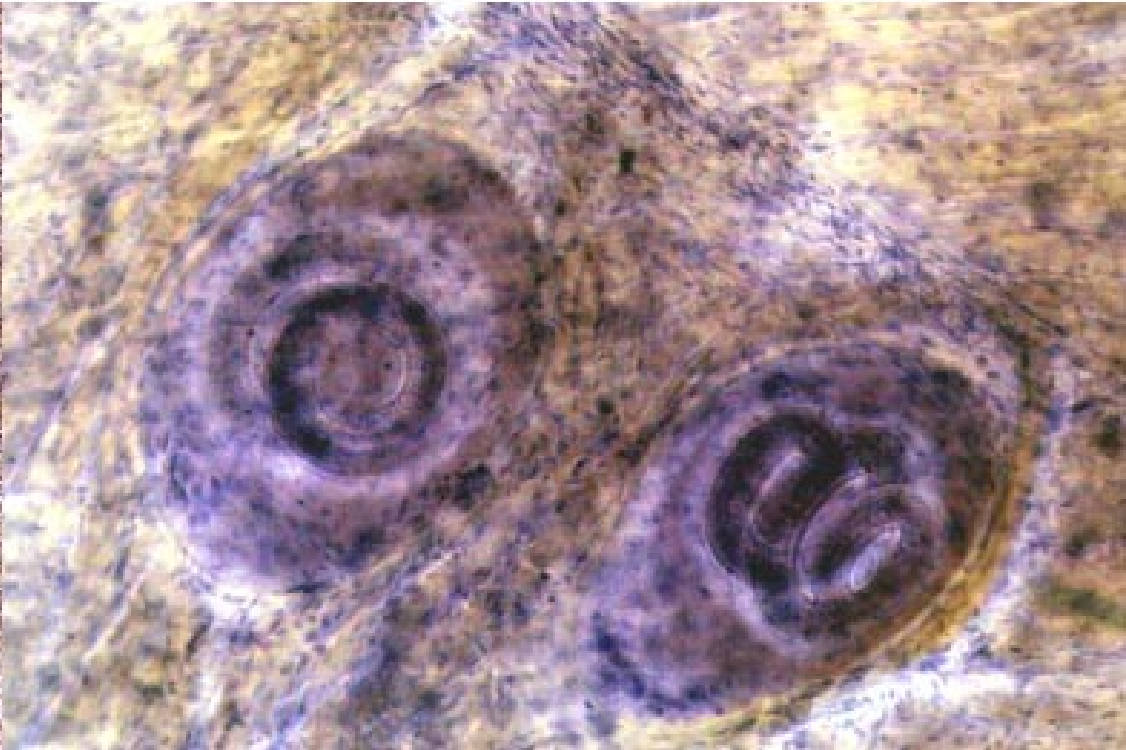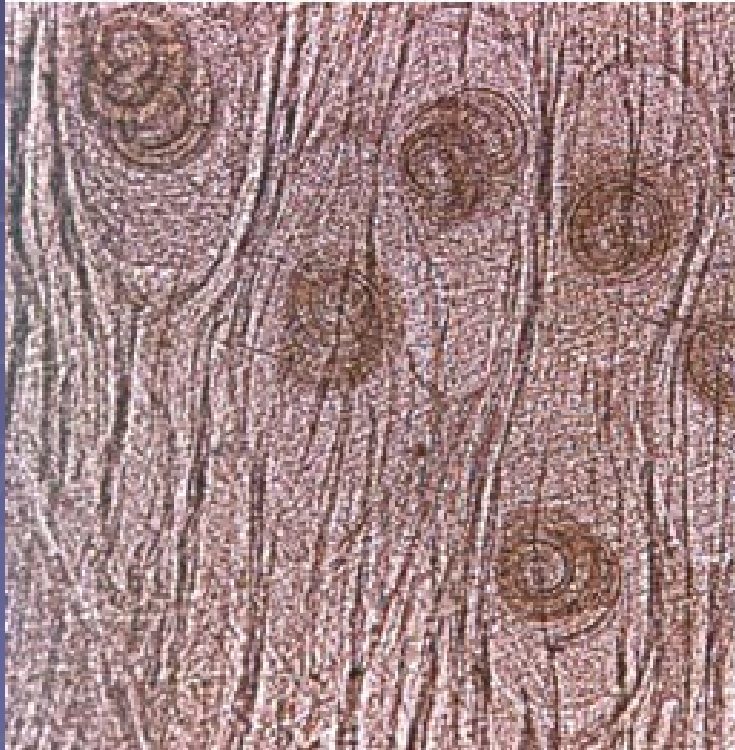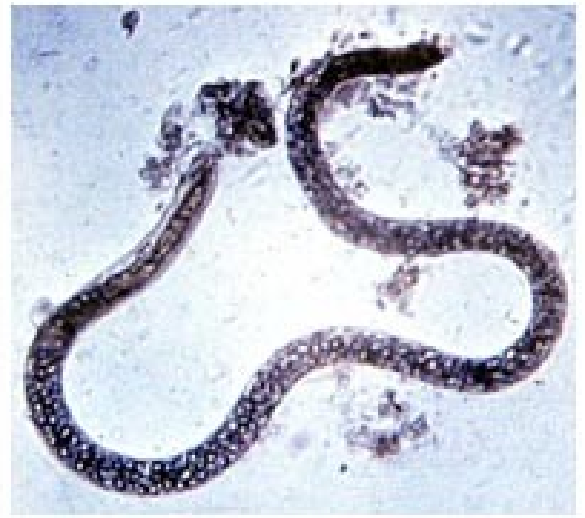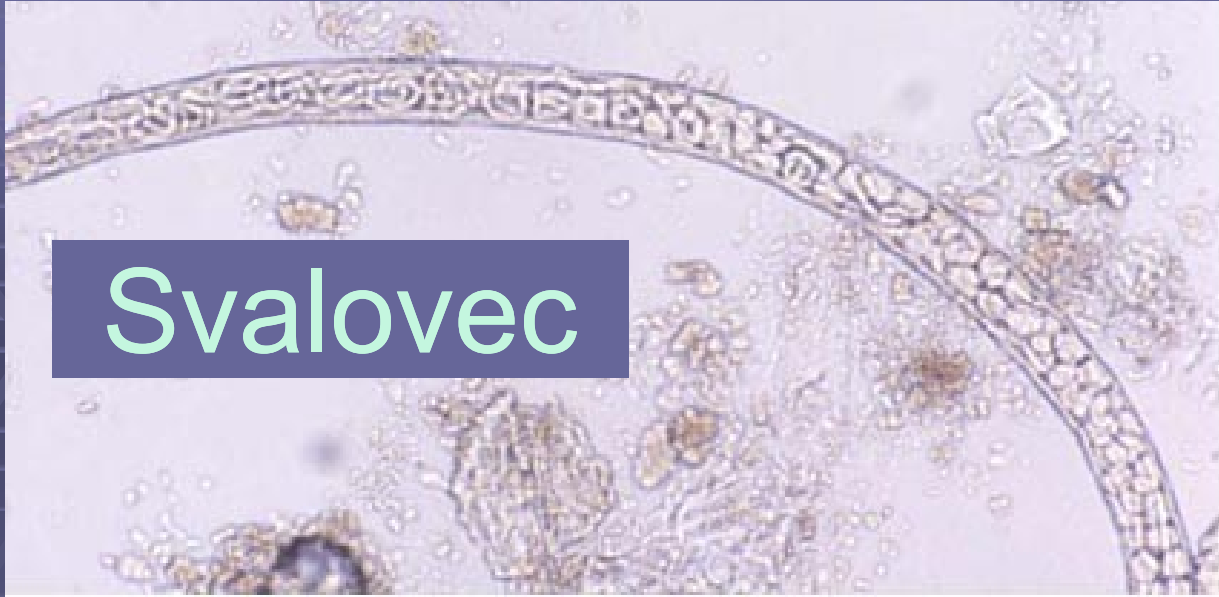
- Vyskytuje se po celém světě, u nás ale nyní vzácně. Najdeme ho na východním Slovensku
- Samička má 3–4 mm, sameček 1,5 mm
- Člověk se nakazí po jídání **nedostatečně tepelně opracovaného masa divokých prasat.**
- Samičky rodí ve střevě živé larvy, které cestují krevním oběhem do příčně pruhovaných svalů. Tam dělají **cysty, ve kterých nacházíme stočené hlístice.**
- Kromě nespecifických střevních příznaků se vyskytují **bolesti svalů a další potíže**

Svalovec
stočený

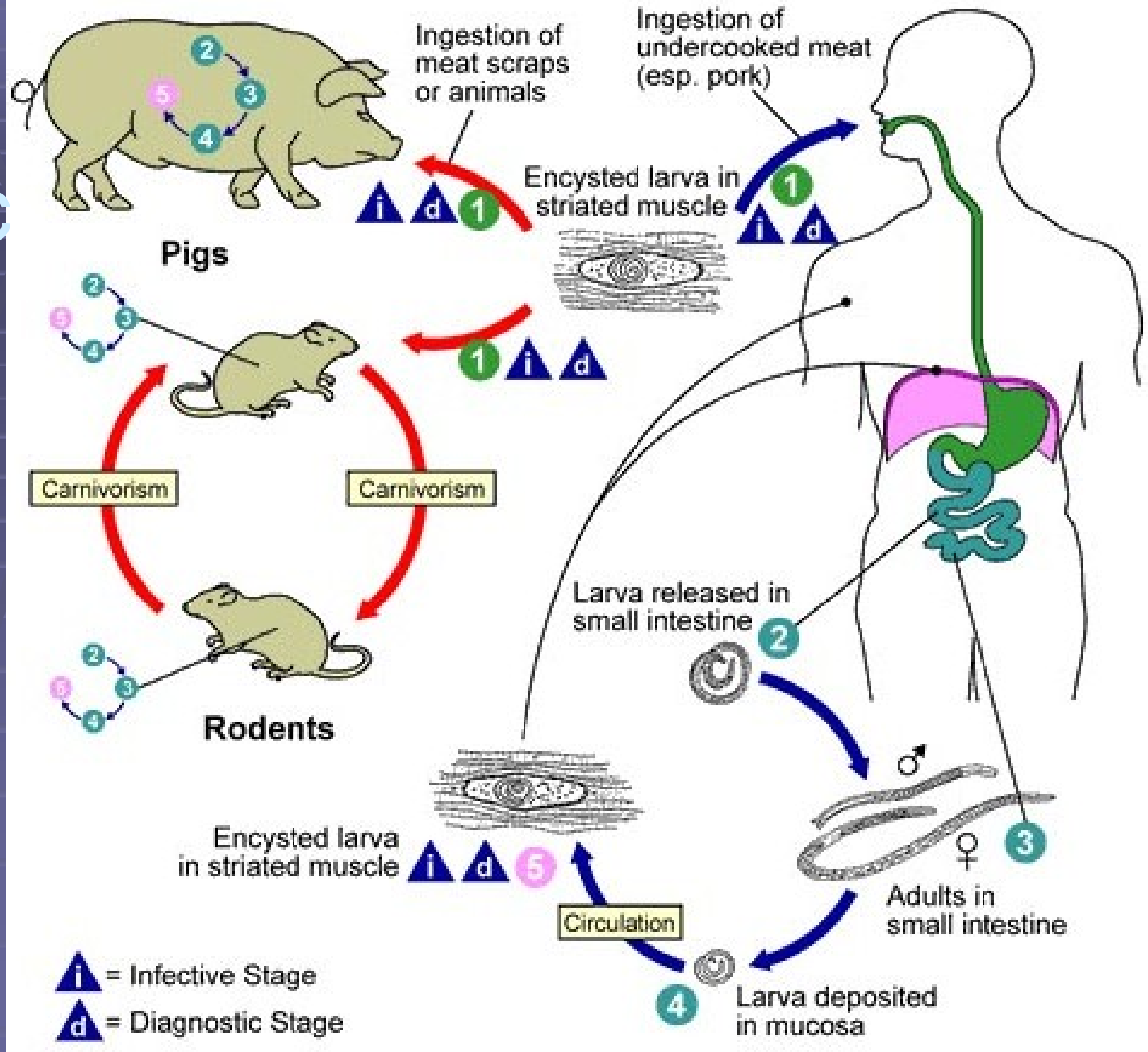
*Trichinella
spiralis*



Svalovec



Svalovec



Další tkáňové škrkavky

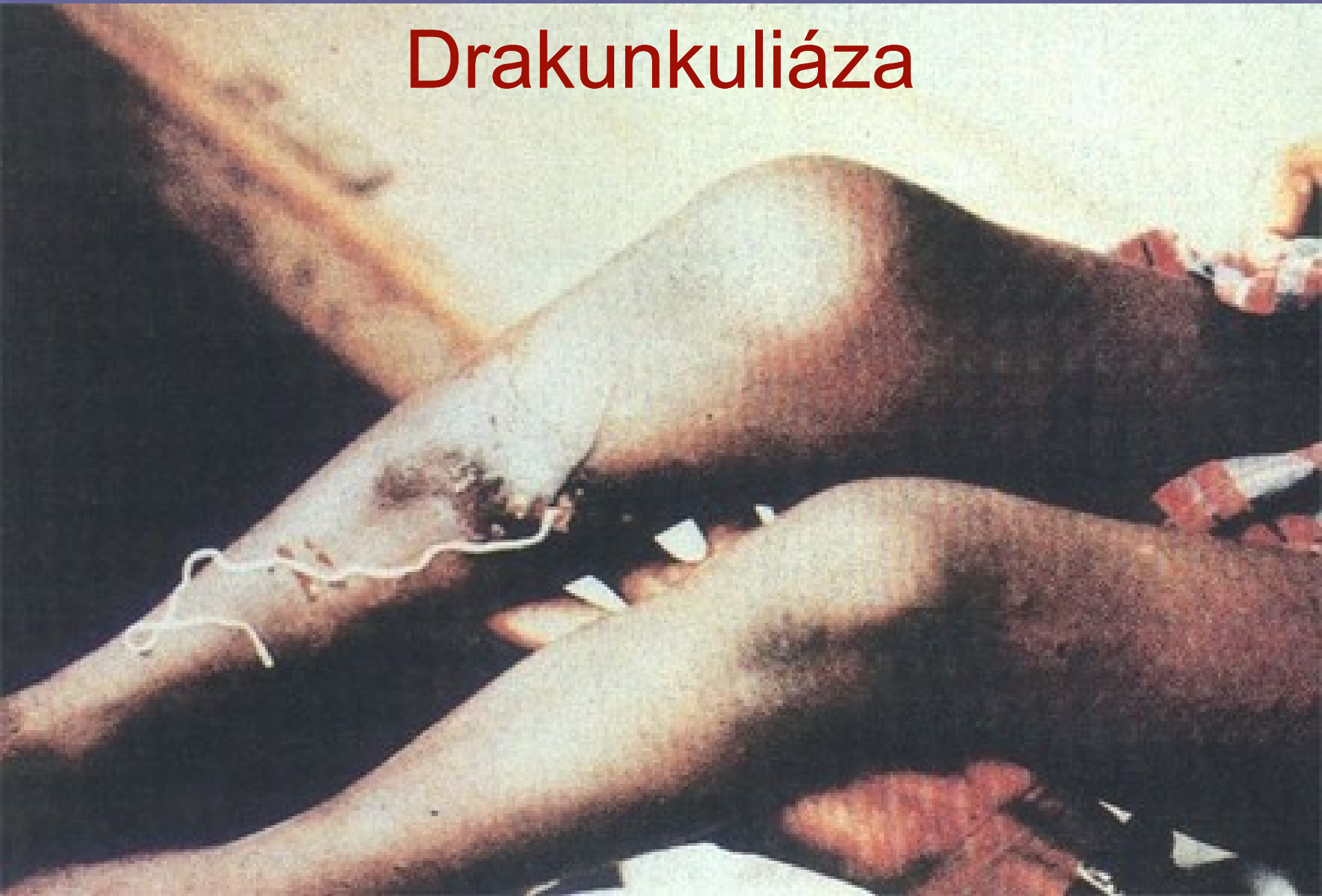- V různých zemích se vyskytují ještě **další nákazy všelijakými škrkavkami**. Různí jsou také jejich hostitelé
- Zpravidla mohou vyvolávat **jak střevní, tak i mimostřevní potíže**
- Jde např. o rody *Angiostrongylus*, *Anisakis*, *Pseudoterranova*, *Contracaecum* a jiné. Učit se je nemusíte 😊

Vlasovec medinský –

Dracunculus medinensis

- Cizopasí v tělních dutinách nebo v pojivové tkáni člověka, psů, šakalů, koček a dalších
- **Příznaky** jsou nejprve nespecifické, samička migruje do podkoží. Po odumření samičky dochází k alergiím.
- **Léčba:** niridazol, metronidazol. Klasická léčba – zachycení do rozštěpeného dřívka a pomalé vytažení – je riziková. Je možné, že od této metody je odvozen i znak lékařské profese.

Drakunkuliáza



Filárie

- Jde o hlístice ***Wuchereria bancrofti*, *Brugia malayi*, *Brugia timori*, *Onchocerca volvulus*, *Loaloa medinensis* a *Mansonella* sp.**
- **Některé se vyskytují v krvi, jiné spíše v různých tkáních** (loa loa v oku, onchocerky v kůži). I ty, které se vyskytují v krvi, se zde zdržují jen po část dne, což je důležité pro diagnostiku. Dospělci mohou mít až 10 cm
- Někdy blokují odtok mízy z různých částí těla. Tím vzniká tzv. **elefantiáza (sloní noha)**
- Vyskytují se **v různých tropických oblastech**

Filárie

Obrázky převzaty z CD-ROM „Parasite-Tutor“ –
Department of Laboratory Medicine, University of
Washington, Seattle, WA

A – *Wuchereria bancrofti*

B – *Brugia malayi*

C – *Loa loa*

D – *Mansonella perstans*

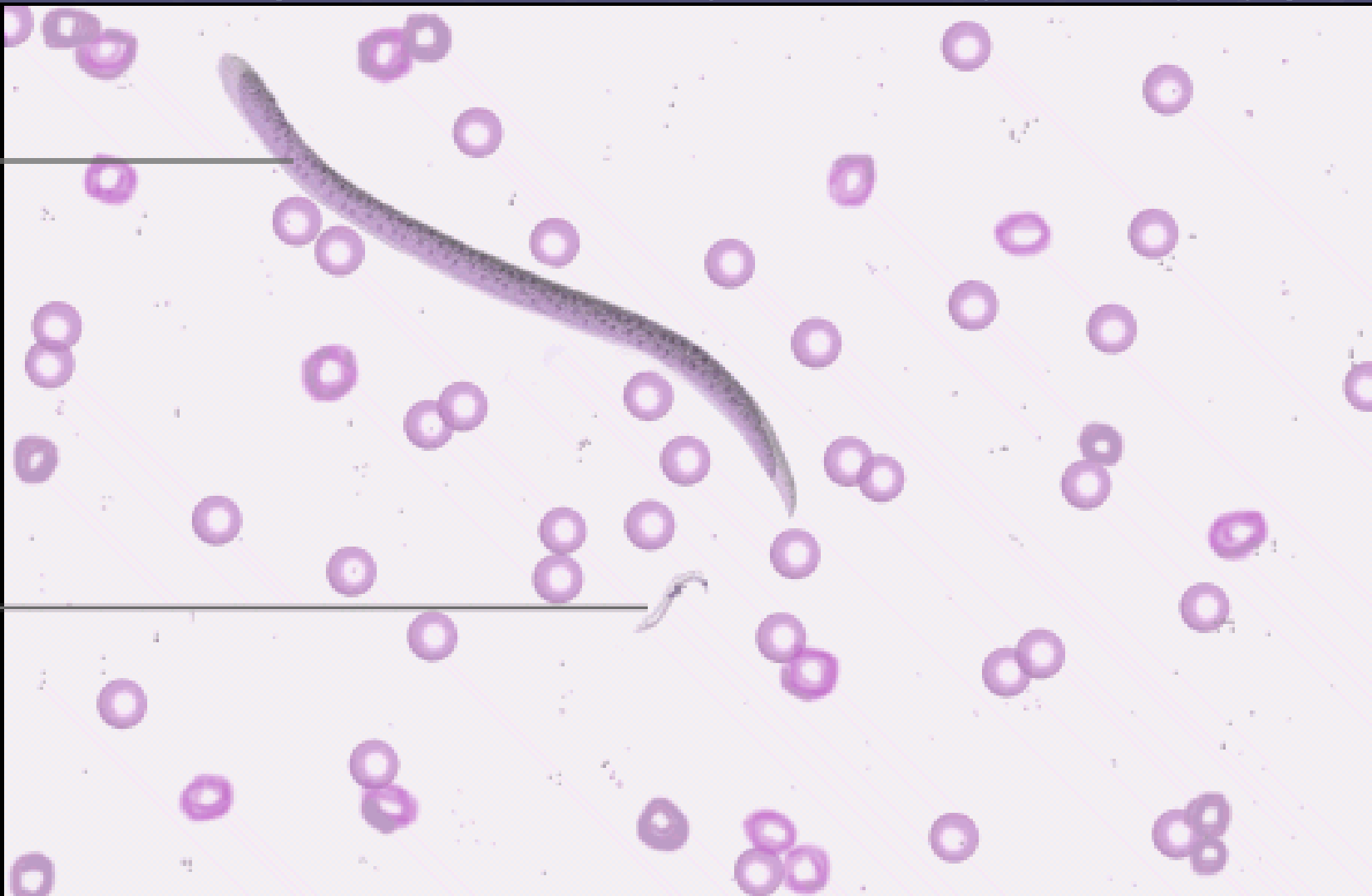
E – *Mansonella ozardi*



Filárie a trypanosoma – velikostní porovnání (ta kolečka jsou erythrocyty)

Microfilaria

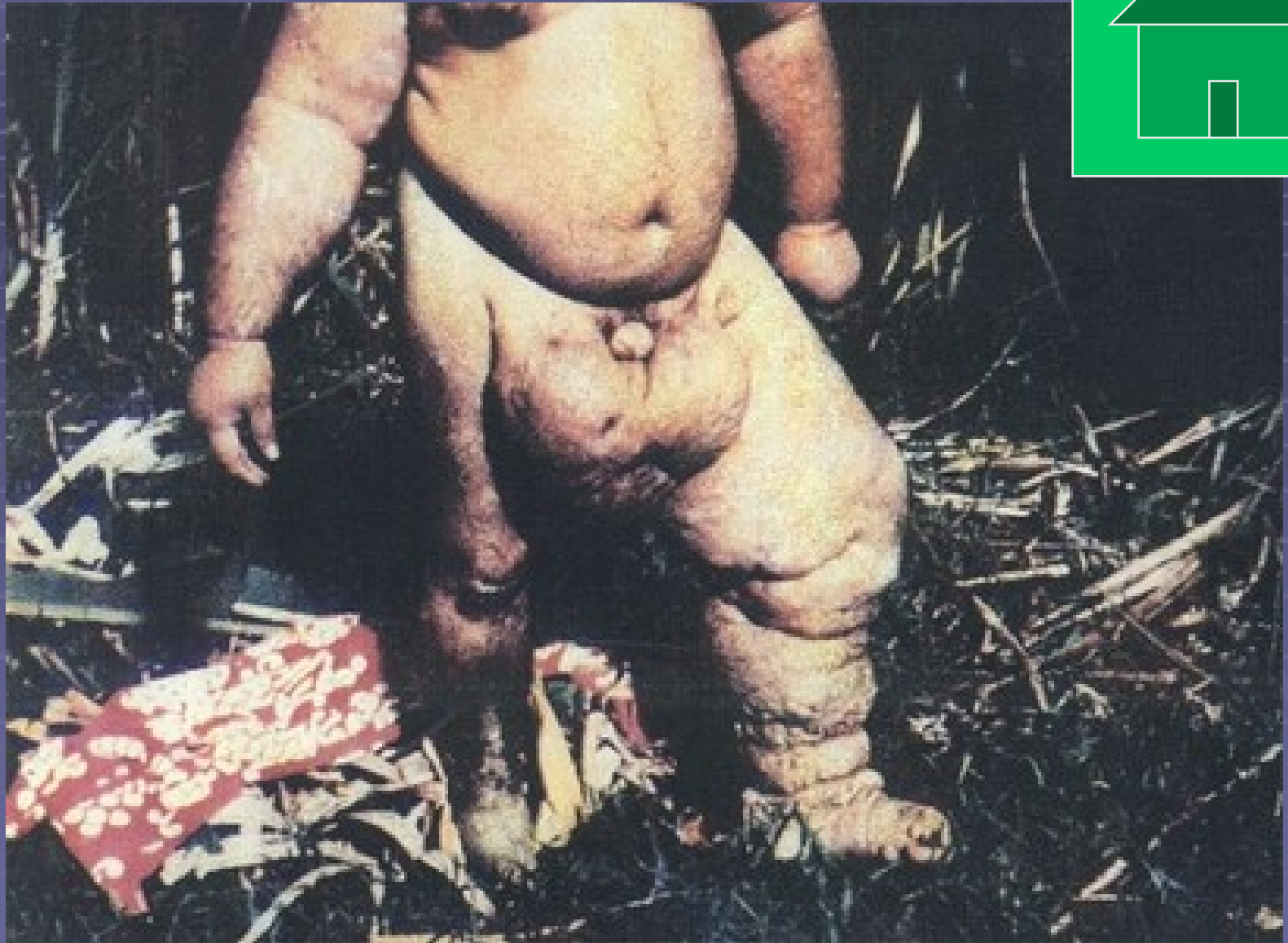
Trypanosome




400X Magnification

Obrázky převzaty z CD-ROM „Parasite-Tutor“ – Department of Laboratory Medicine, University of Washington, Seattle, WA

Elefantiáza



Členovci



<http://www.rheinland-schaedlinge.de/hygieneschaedlinge.htm>

Rozdělení členovců

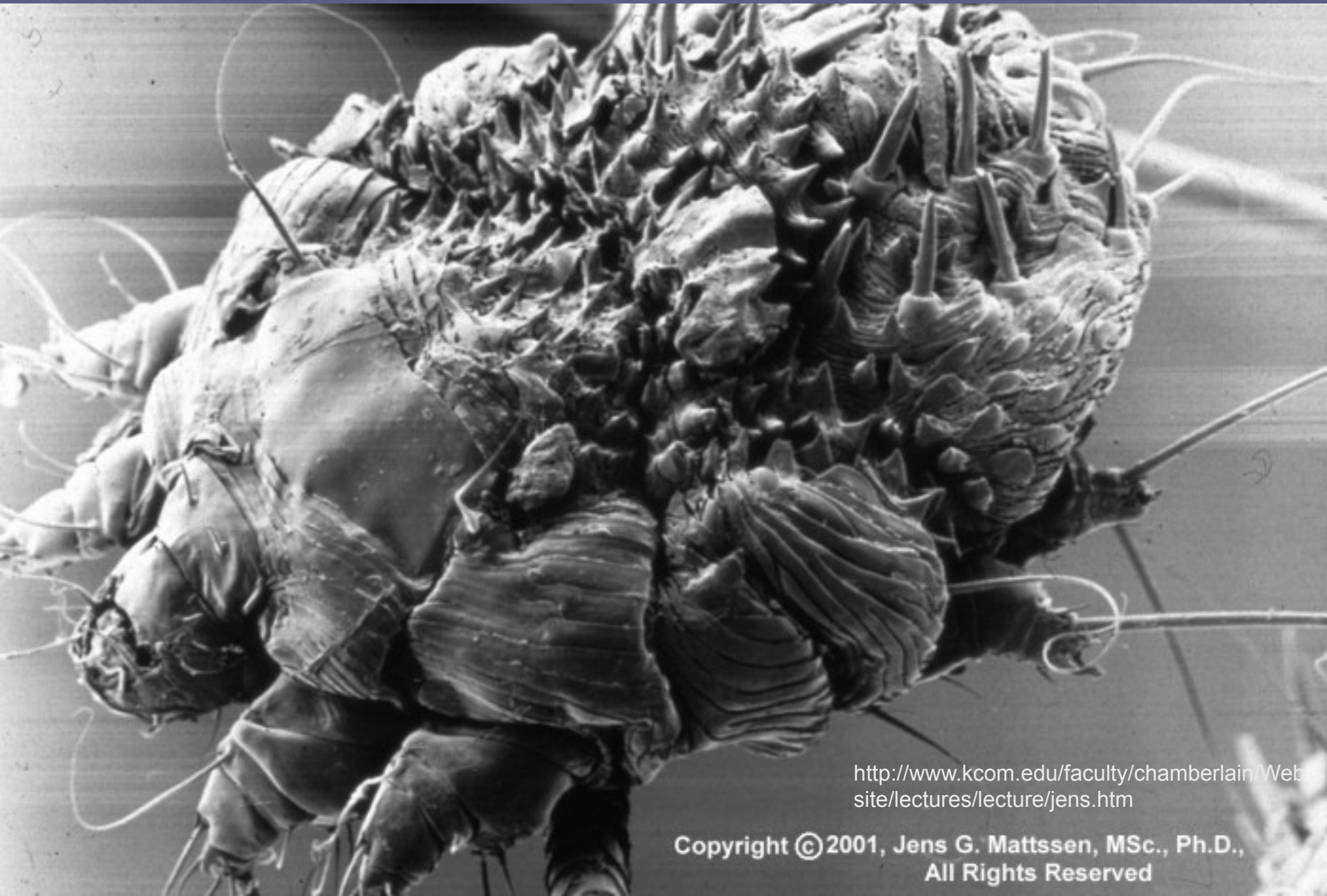- **Acari (roztoči):** **zákožka svrabová**, sametka podzimní, trudníci, čmelíci, klíšťáci, **klíšťata**
- **Insecta (hmyz):** **vši, štěnice, blechy, koutule, komáři**, muchničky, **mouchy**
- **Pentastomida (jazyčnatky):** jazyčnatka tasemnicová

Zmíníme se o žlutě označených. Ostatní jmenované druhy jsou občasnými původci onemocnění, projevujících se především kontaktními dermatitidami.

Zákožka svrabová (*Sarcoptes scabiei*)

- Postihuje **měkkou kůži** (podpažní jamky, kůže pod prsy, předkožka)
- Přenáší se tam, kde je nižší hygienická úroveň
- Projevuje se jako **ekzém** – ne vždy je snadné přijít na to, že ekzém je v tomto případě sekundární po zákožce
- **Léčba** různými preparáty musí být doprovázena spálením či důkladnou dekontaminací oděvů, ložního prádla apod.

Zákožka svrabová



<http://www.kcom.edu/faculty/chamberlain/Web%20site/lectures/lecture/jens.htm>

Copyright ©2001, Jens G. Mattssen, MSc., Ph.D.,
All Rights Reserved

Klíšťata (*Ixodes* sp. a další druhy)

- Přisát se může larva, nymfa či dospělec
- Přisátí **nymfy nemusíme zaznamenat**
- **Odstranění:** kývavým pohybem, tak, aby bylo klíště celé odstraněno. Není vhodné potírat tukem, klíště může vyvrhnout obsah slinné žlázy včetně např. virů klíšťové encefalitidy
- Po odstranění vhodné zakápnout **jodovým perem či zatřít betadinou**

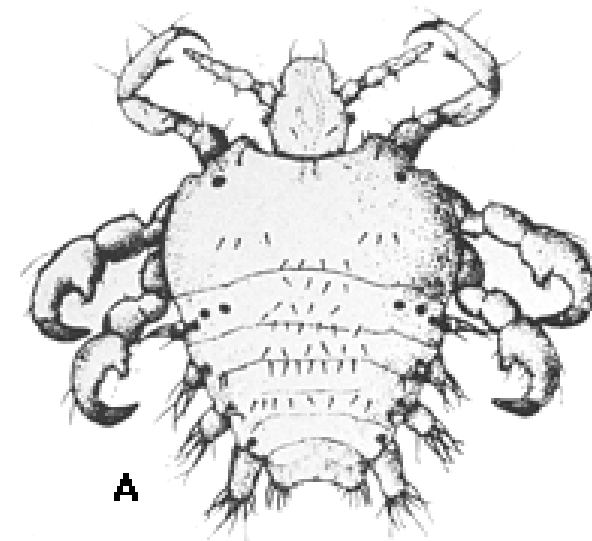
Příbuzní klíšťáci se liší tím, že nemají tuhou destičku (anglicky „soft tick“)



Veš dětská (*Pediculus capitis*), veš šatní (*Pediculus humanus*) a veš muňka (*Phthirus pubis*)

- **Veš dětská** se vyskytuje v dětských kolektivech, i tam, kde je poměrně dobrá hygiena. Není ostuda vši získat, je ostuda nic s tím nedělat.
- **Veš šatní** se týká zejména bezdomovců, přenos je pouze oděvy. U nás méně častá
- **Veš muňka (filcka)** se vyskytuje v pubickém ochlupení. Napadení muňkami je pohlavně přenosnou záležitostí.

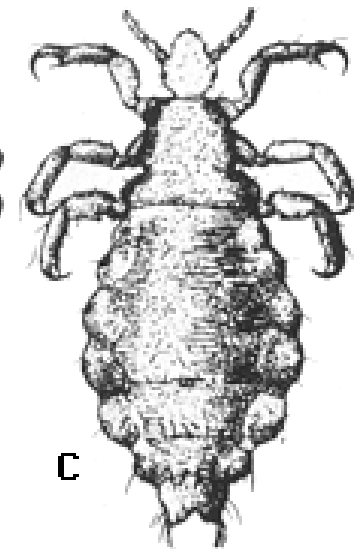
Vši



A



B



C

Types of lice The three varieties of lice specifically parasitic for humans are *Phthirus pubis* (picture A, crab louse), *Pediculus humanus capitis* (picture B, head louse), and *Pediculus humanus corporis* (picture B, body louse). (Photo courtesy of John T Crissey, MD).

Muňka

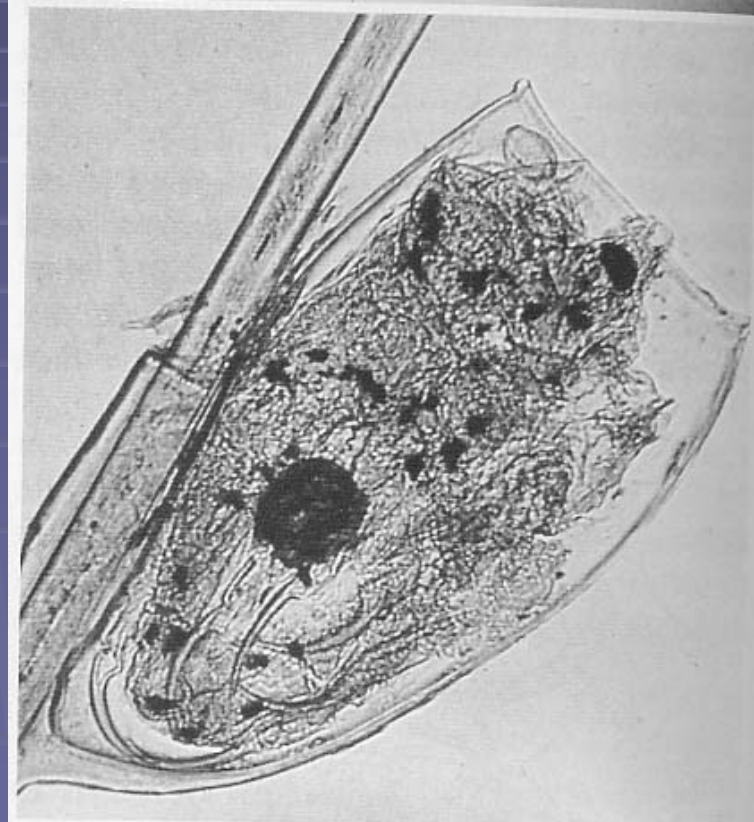


Veš hlavová s hnidou

www.museum.vic.gov.au/bugs/image.aspx?ID=96



<http://www.stanford.edu/class/humbio103/ParaSite/s2002/pediculosis/biology.html>

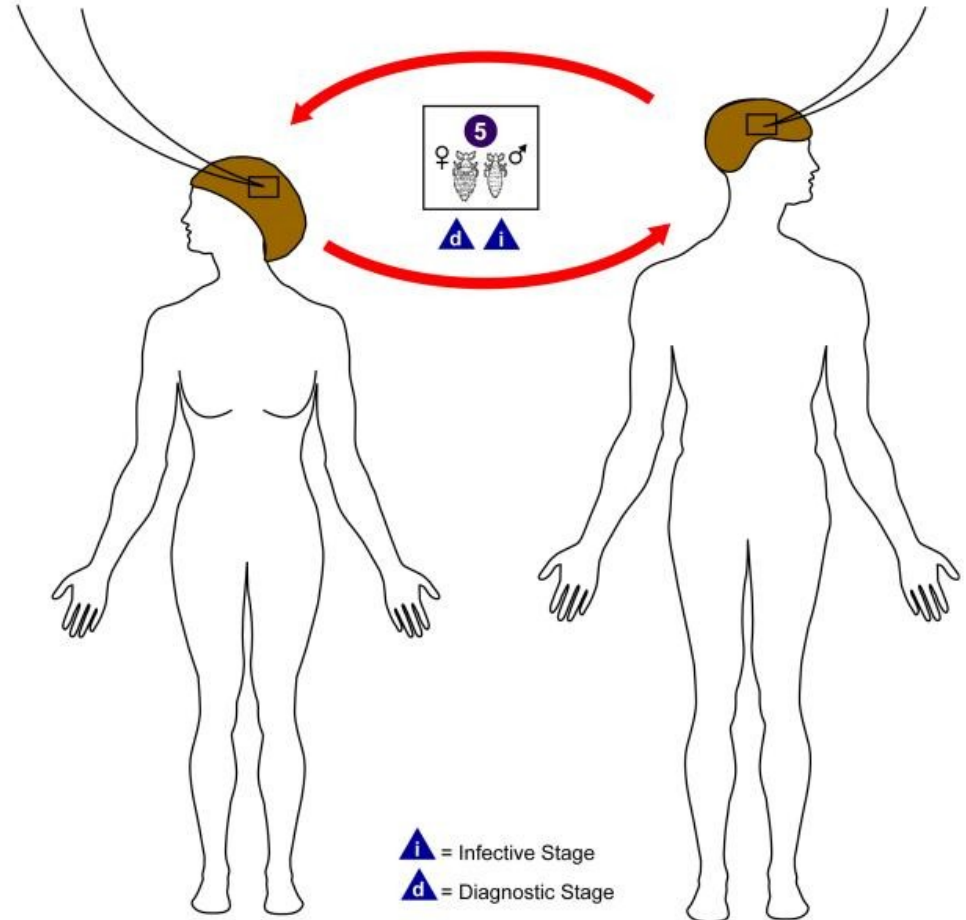
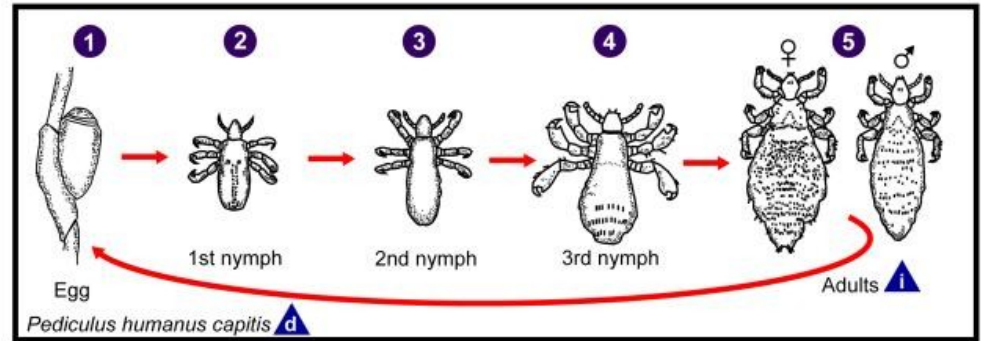


www.pbase.com/image/34663240

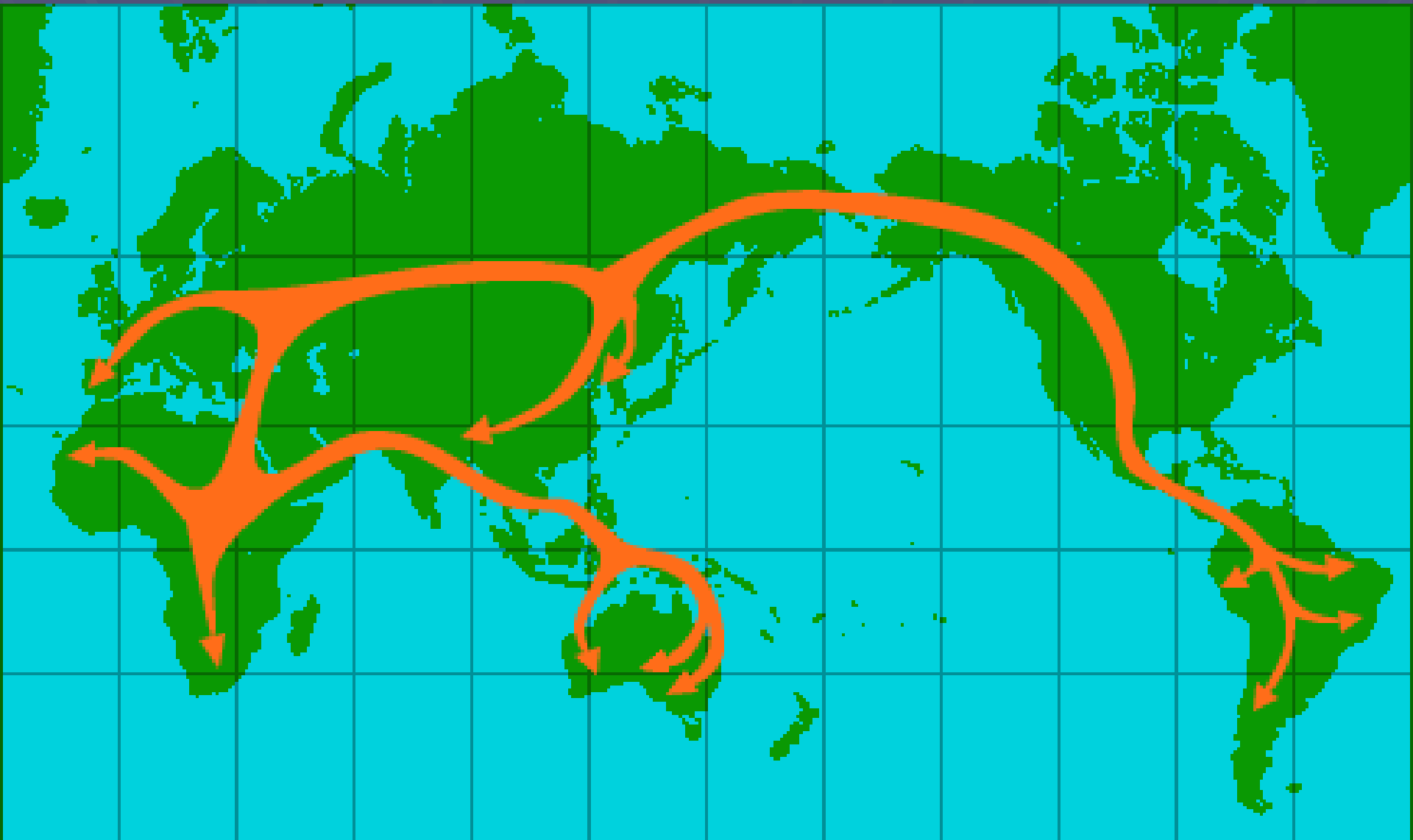
Vývoj vší

Head Lice

(*Pediculus humanus capitis*)

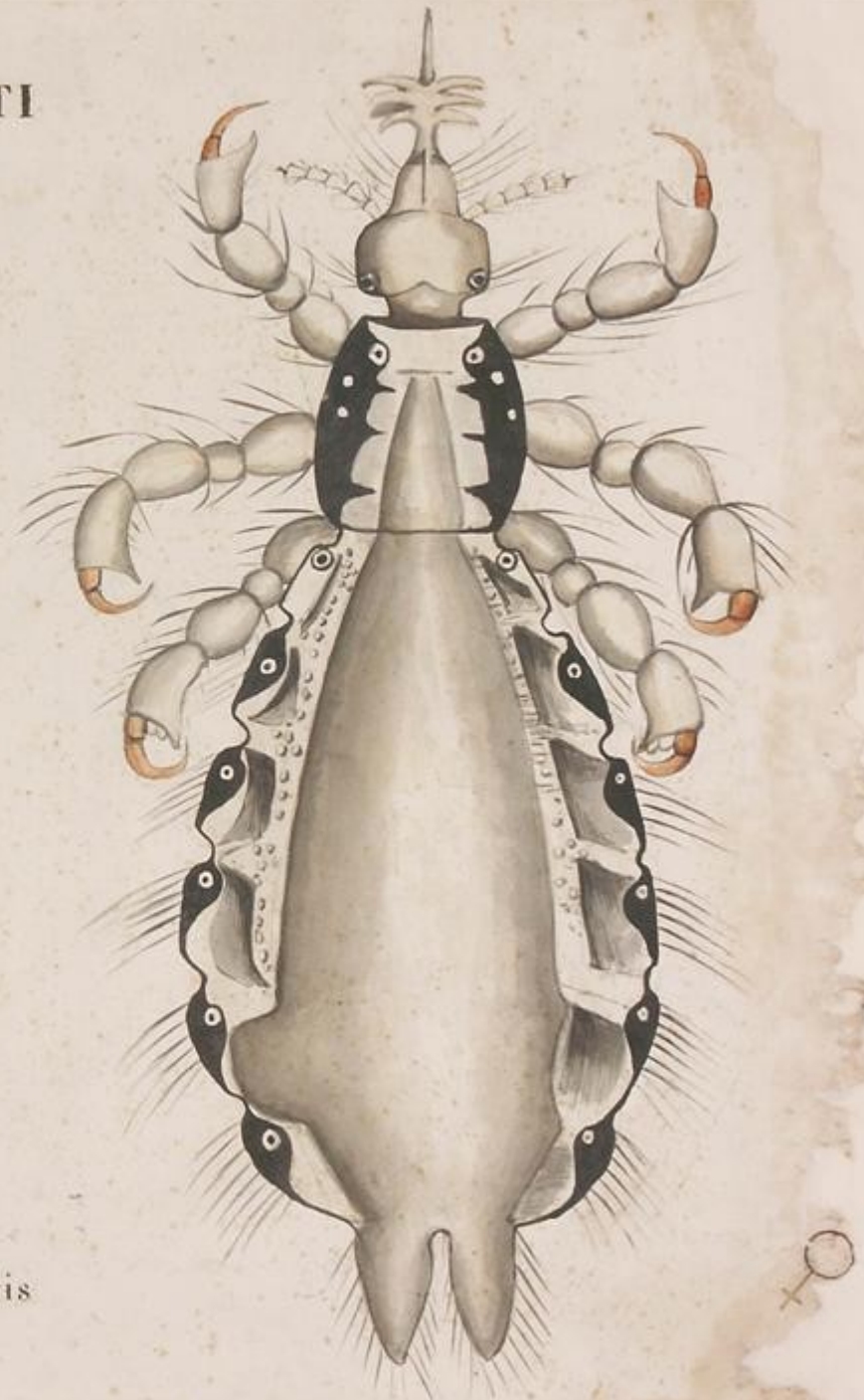
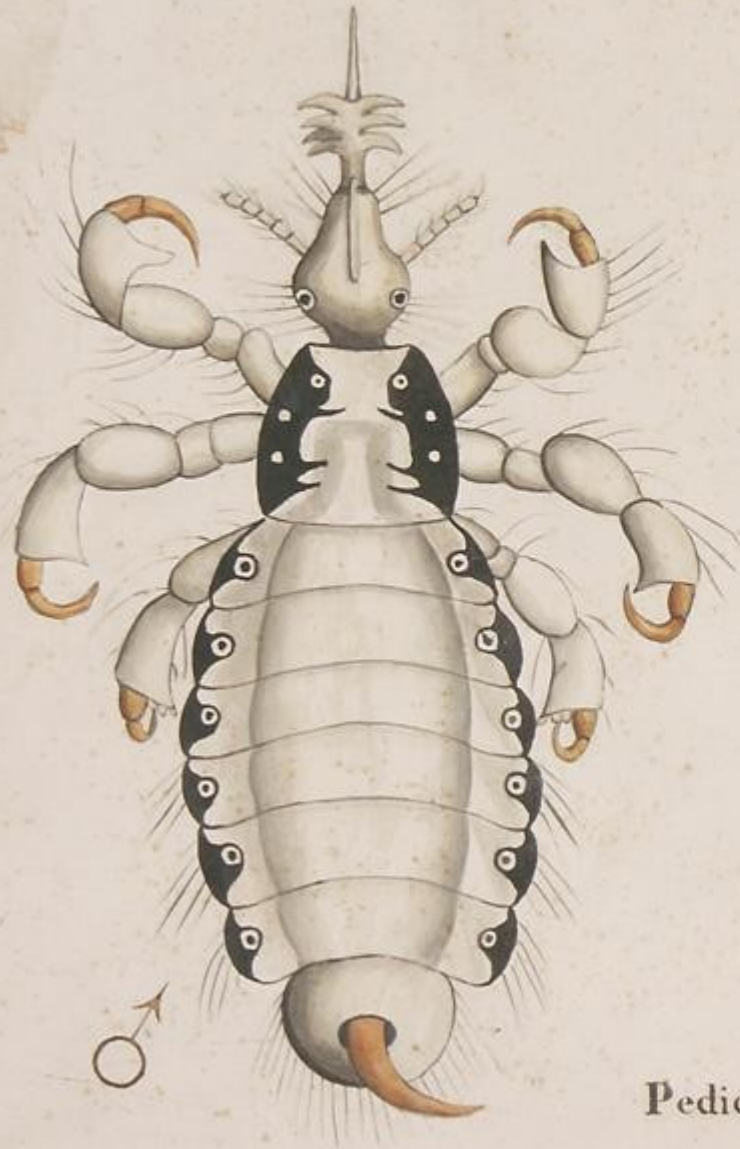

Šíření vší



Veš hlavová ve starých spisech

INSETTI



Pediculus capitis

Odvšivení

Detail obrazu Jana Siberechtse „Dvůr na statku“ 1662.
Muzeum umění,
Brusel.

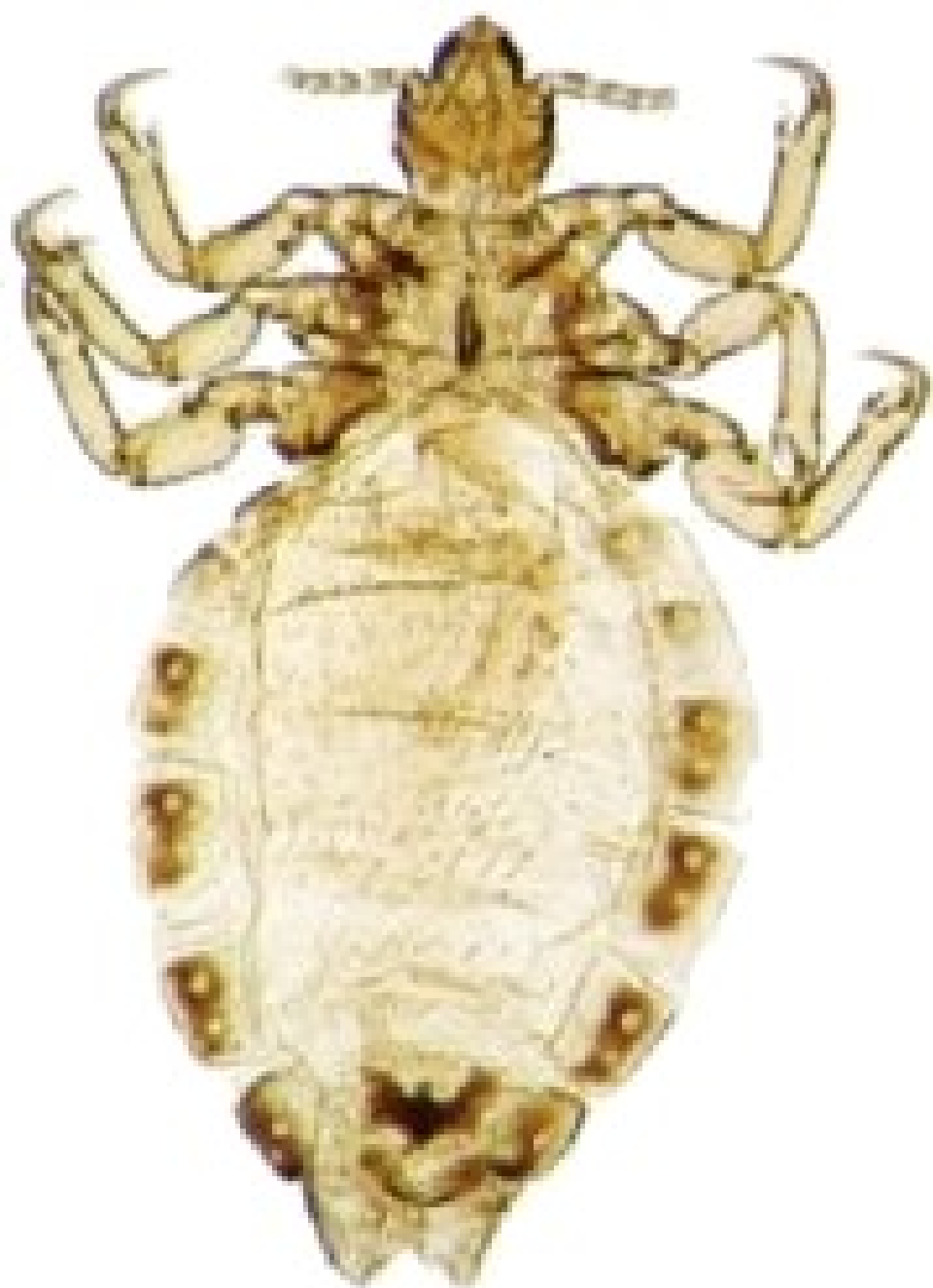


Vyobrazení vši šatní ve staré učebnici

<http://www.unipv.it/webbio/cismu/MostraMaggi2005/welcome.htm>



Veš šatní



http://www.sciencenews.org/articles/20030823/a3929_2615.jpg


<http://www.stanford.edu/class/humbio103/ParaSites2005/Pediculosis/Stacy%20-%20Pediculosis.htm>

Víte, jak drží
veš na pleši?

No přece:
vší silou 😊

Štěnice (*Cimex lectularius* a jiné)

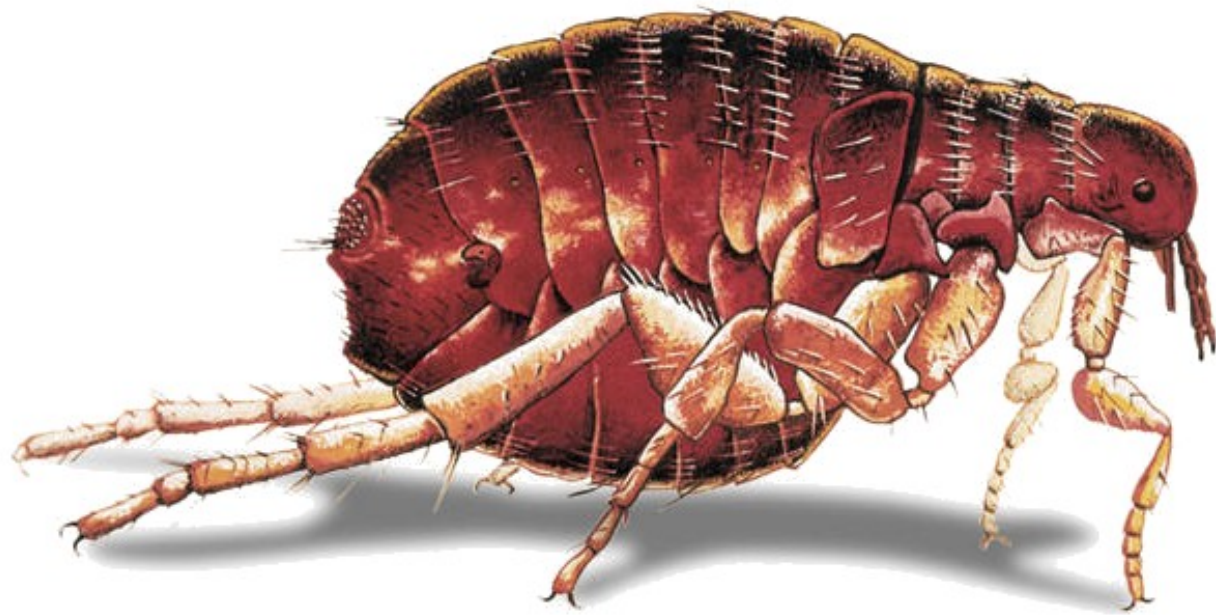
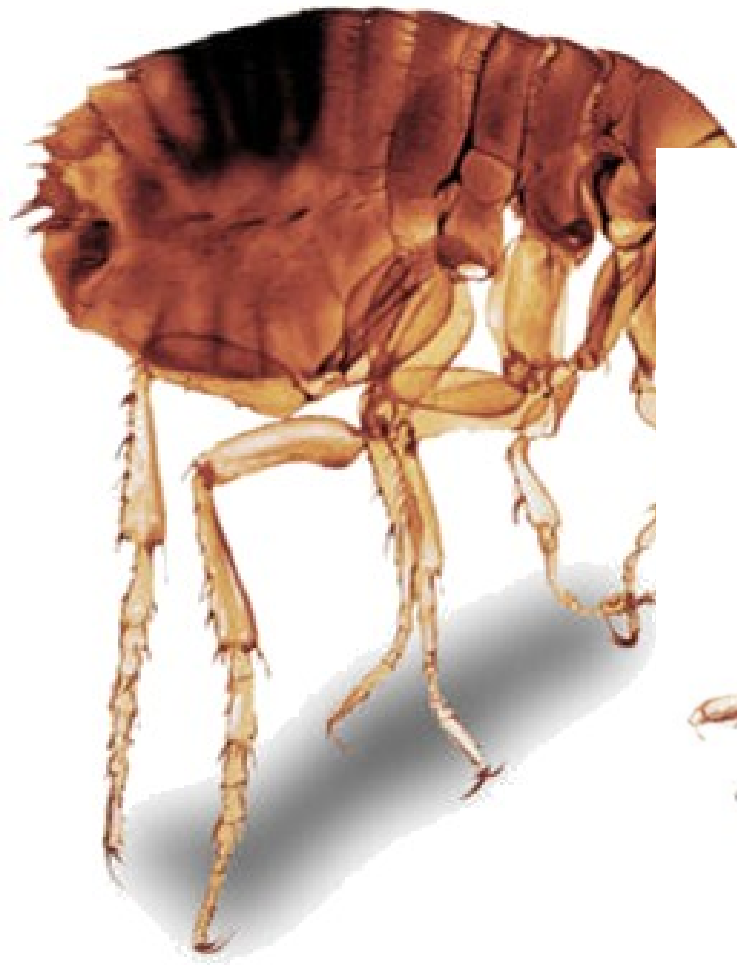- Štěnice se dříve často vyskytovaly za tapetami či v matracích bytů s horší úrovní. Nyní se již u nás téměř nevyskytují
- **Štěnice sají krev v noci.** Nejsou u nás specifickým přenašečem, ovšem ranky po sání štěnic se mohou stát branou vstupu bakterií
- Do příbuzenstva štěnic patří i zákeřnice, které přenášejí Chagasovu nemoc.



Blechy (*Pulex irritans* a další)

- Zatímco vši jsou druhově úzce specifické, **blechy nejsou na druh příliš vázány**. Takže neplatí, že „blechy psí na člověka nejdou“!
- **Vzájemně se dají odlišit** přítomností „hřebíků“ na hlavě (v binokulární lupě)
- Specifickým **přenašečem moru** byla blecha morová – *Xenopsyla cheopis*
- V našich dnešních podmínkách mohou být blechy **pouze nespecifickým přenašečem**

Blecha obecná a blecha morová



Koutule (flebotomové, anglicky *gnat*)

- Flebotomové či koutule se podílejí na **přenosu různých onemocnění**, např. horečky papatači nebo některých leishmanióz
- Jsou to **nenápadné mušky či komárci**. Jejich larvy se na rozdíl od komářích nelíhnou ve vodě, ale v různých štěrbinách v půdě a organickém odpadu
- **Významné rody:** *Phlebotomus*, *Lutzomyia*



Komáři (*Culex*, *Anopheles*, *Aëdes*)

- Zatímco u nás běžný druh komár písklavý (***Culex pipiens***) se zpravidla neuplatňuje jako specifický přenašeč a zůstává jen obtížným bodavým hmyzem, jinak je to u jiných komárů.
- ***Anopheles maculipennis*** přenáší malárii i další nemoci. Občas se vyskytuje i na jižní Moravě. Malárii tu přenášet nemůže, může však přenášet západonilskou horečku a jiné
- ***Aëdes aegypti*** přenáší žlutou zimnici, horečku dengue a chikungunya a jiné.

Aedes aegypti

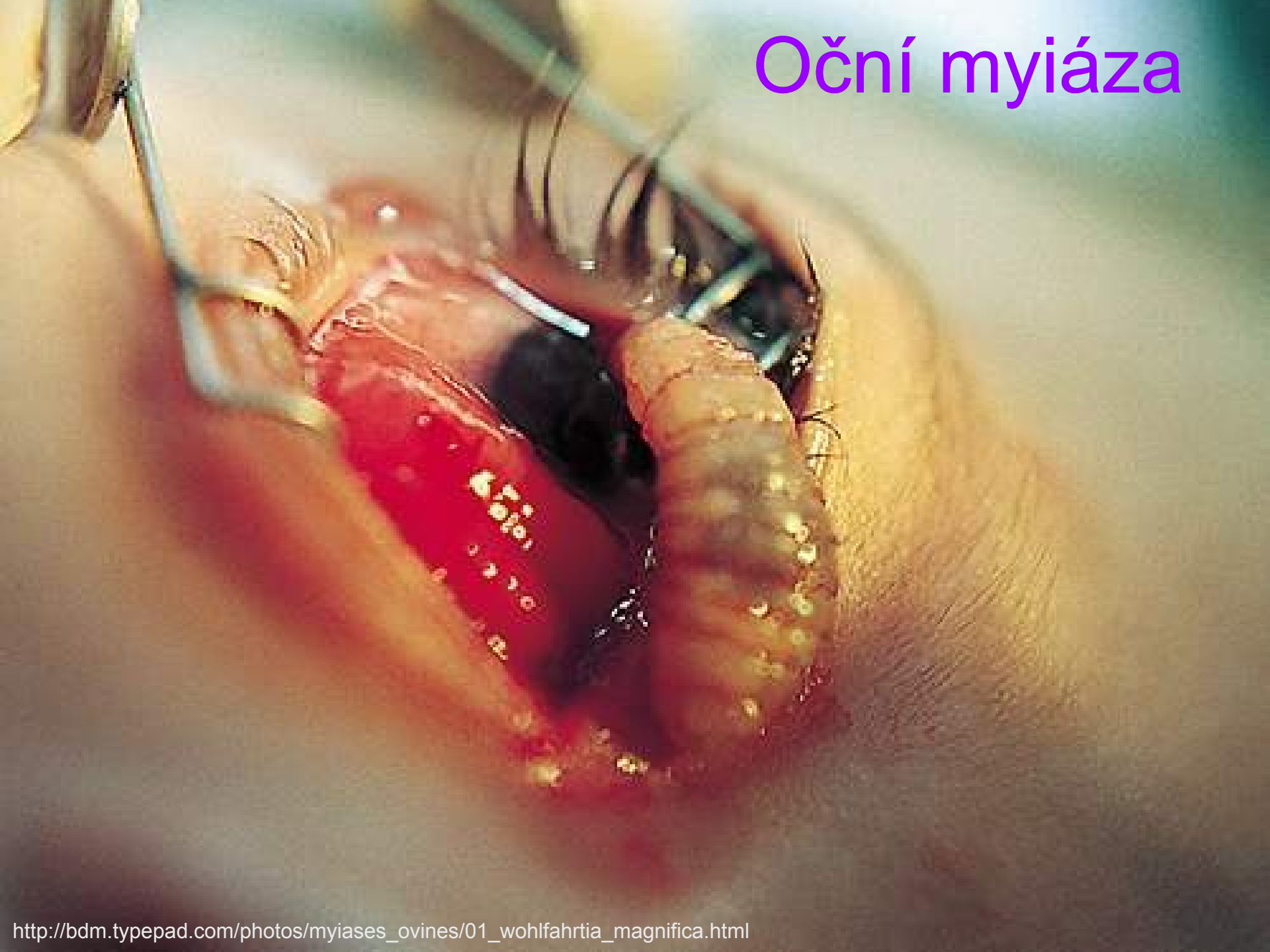


FIGURE 22.—*Aedes aegypti*, the vector of yellow fever and dengue along the coastal areas of the continental United States from Virginia to Texas.

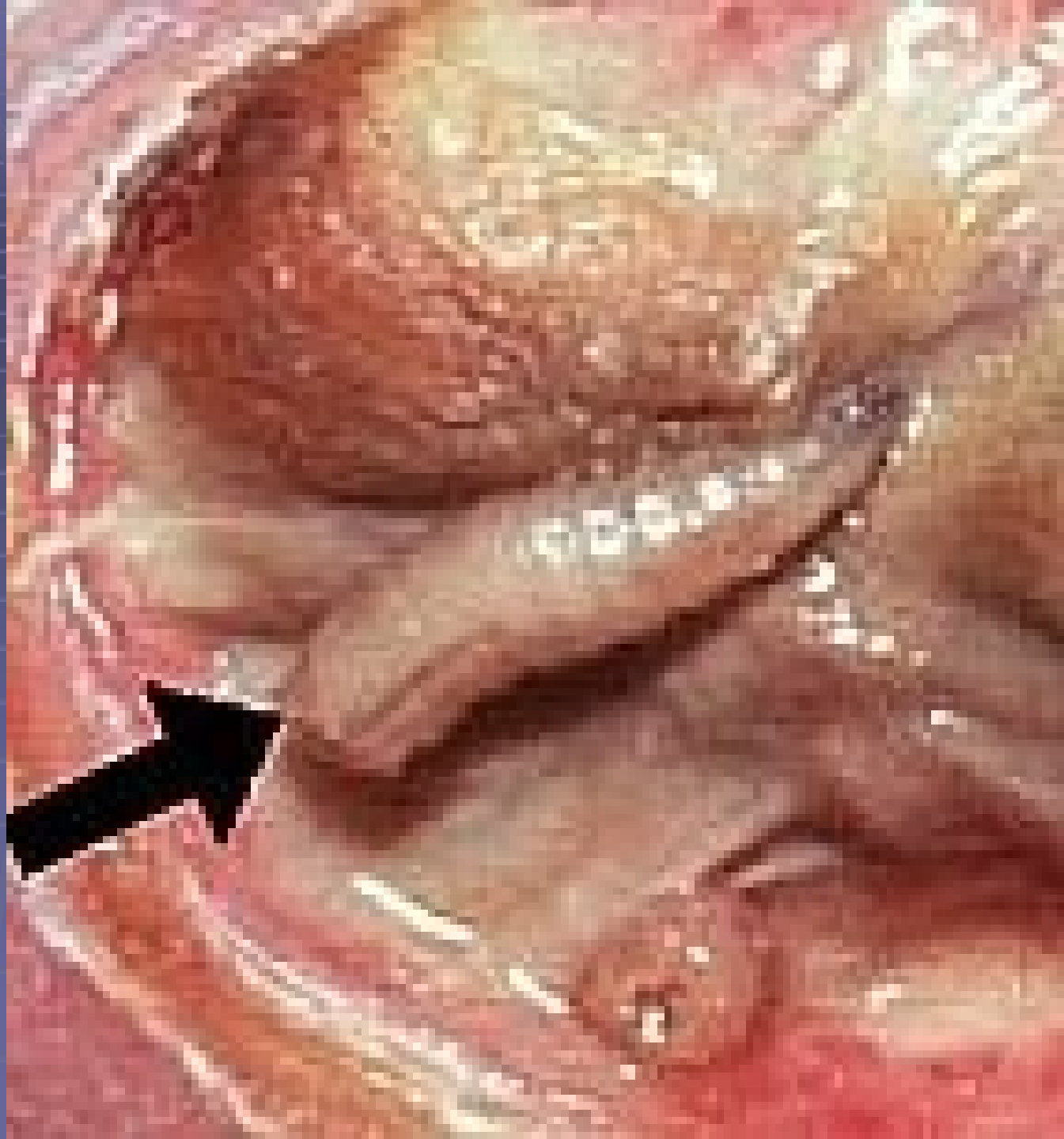Mouchy

- Ani různé druhy much nejsou bez významu. Samozřejmě, jsou často **pasivními přenašeči nemocí**, některé druhy však mohou způsobovat i takzvané **myiázy**, zejména u zanedbaných osob (ale nemusí tomu tak být vždycky)
- Myiázy jsou situace, kdy **moucha naklade vajíčka do živé tkáně**. Zde se pak líhnou larvy, které prolézají např. kůží
- V poslední době je hitem **uměle navozená myiáza**, jejímž cílem je zlepšení léčení některých typů ran

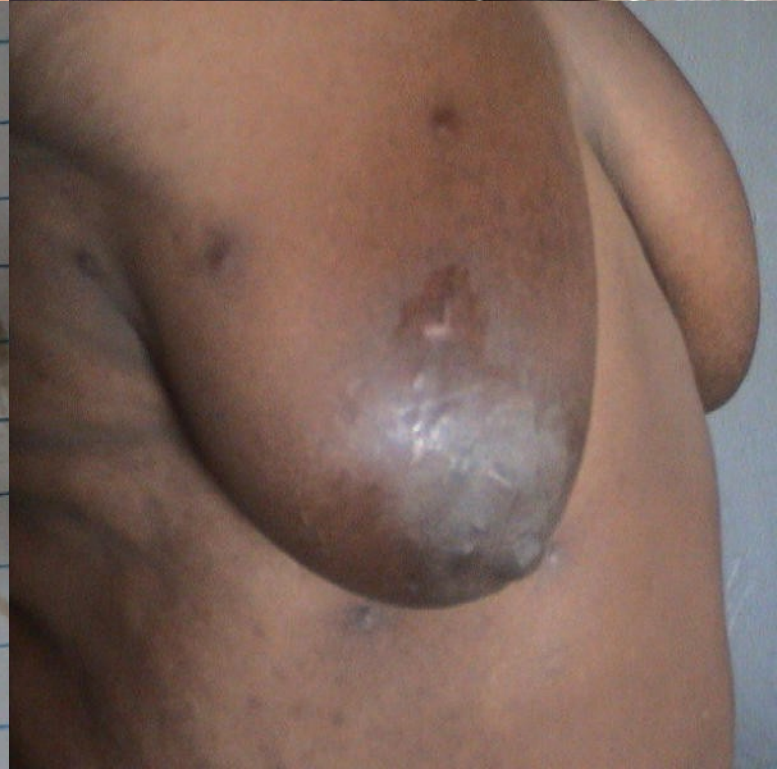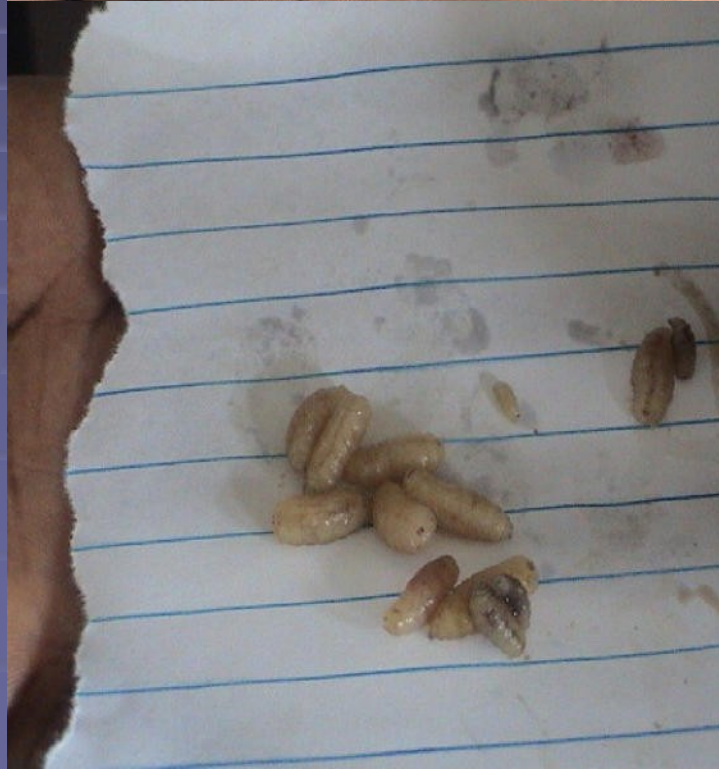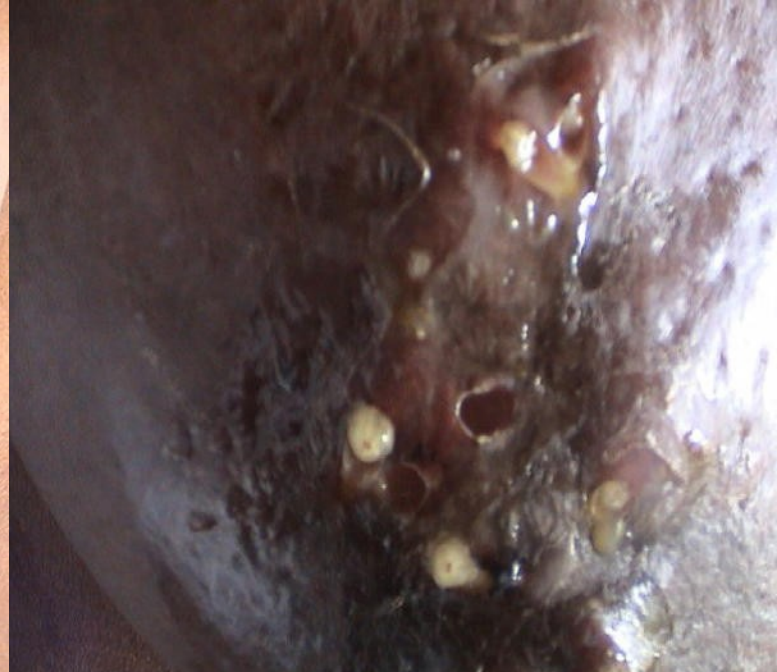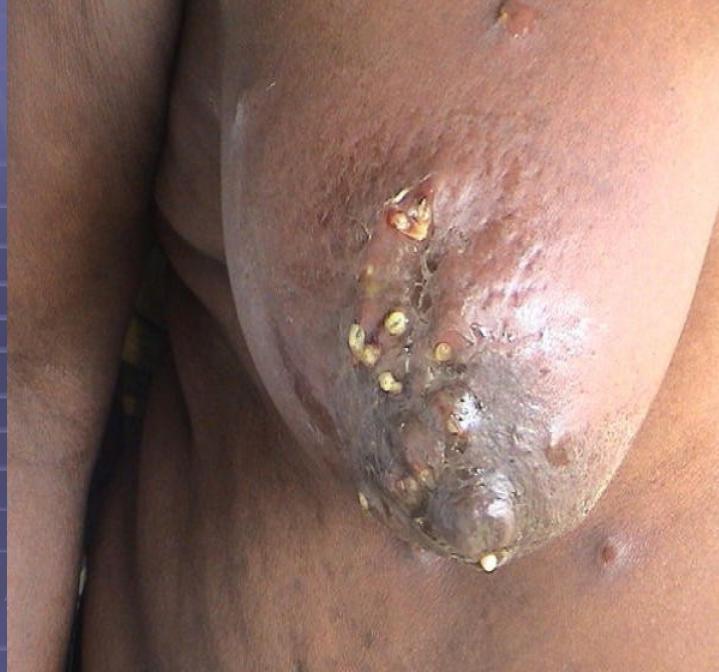Oční myiáza




Myiáza



Myiáza prsu

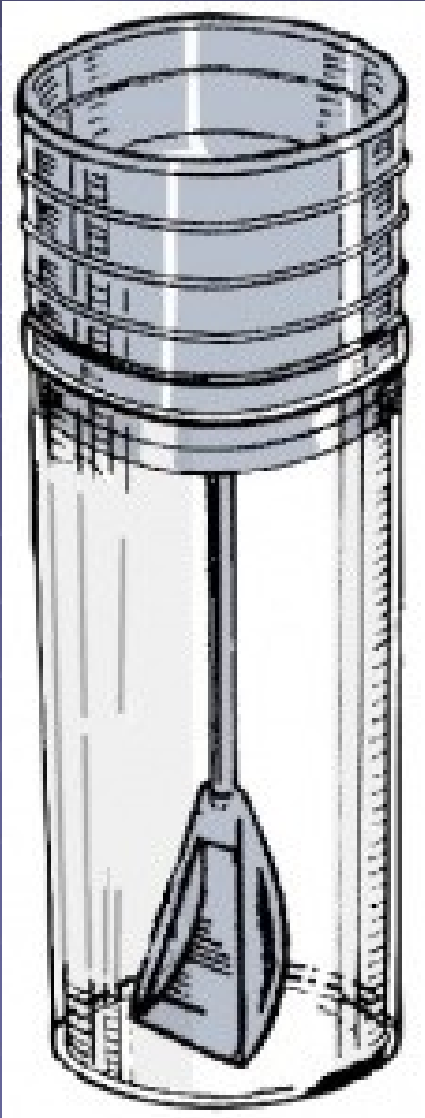

Ostatní parazité



- Z **kroužkovců (Annelida)** stojí za zmínku **pijavka lékařská (*Hirudo medicinalis*)**. Žije i na jižní Moravě, ale je téměř vyhubena. Saje krev, přitom může ranku infikovat bakteriemi. Dříve se pijavkami odsávala „přebytečná krev“. Nyní se opět uvažuje o jejich využití v některých případech

Diagnostické metody lékařské parazitologie



Odběrová souprava na
střevní parazity

Ze stránek dodávající firmy

Odběr materiálu

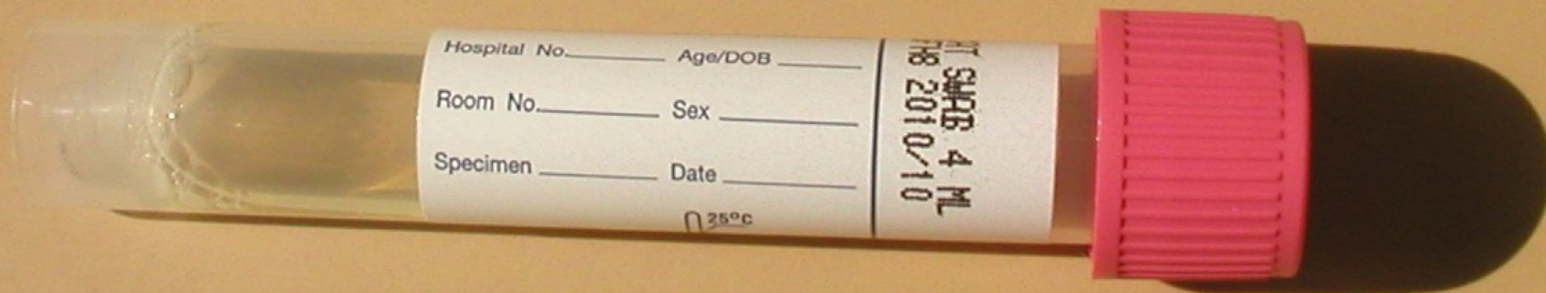
- Na **střevní parazitózy** se posílá kusová stolice
Na **trichomonózu** se posílá buďto sklíčko na barvení Giemsou (samotné nebo společně se sklíčkem na barvení Gramem, tj. jako klasický MOP), nebo výtěr v soupravě C. A. T. swab
- Na **průkaz akantaméb** se zasílají použité kontaktní čočky ve své tekutině, případně lze provést seškrab rohovky
- U **tkáňových parazitóz** se posílá sérum
- U **ostatních** podle situace (moč, obsah cysty...)

Odběru stolice při vyšetření na střevní parazity

- Posílá-li se stolice na parazitologické vyšetření (obvykle realizované kombinací metod Kato a Faust), je nutno – na rozdíl od bakteriologie – zaslat **vzorek stolice velikosti lískového ořechu**. Nádobka, ve které je zasílán, nemusí být výjimečně sterilní. Na rozdíl od virologického vyšetření není nutno chladit.
- *Vzorek velikosti kokosového ořechu (jak občas tvrdí někteří studenti) se nedoporučuje 😊*

Odběrové médium C. A. T. na vaginální a uretrální výtěry na kvasinky a trichomonády

Zde se odběrová tyčinka zalomí,
aby se vešla do zkumavky



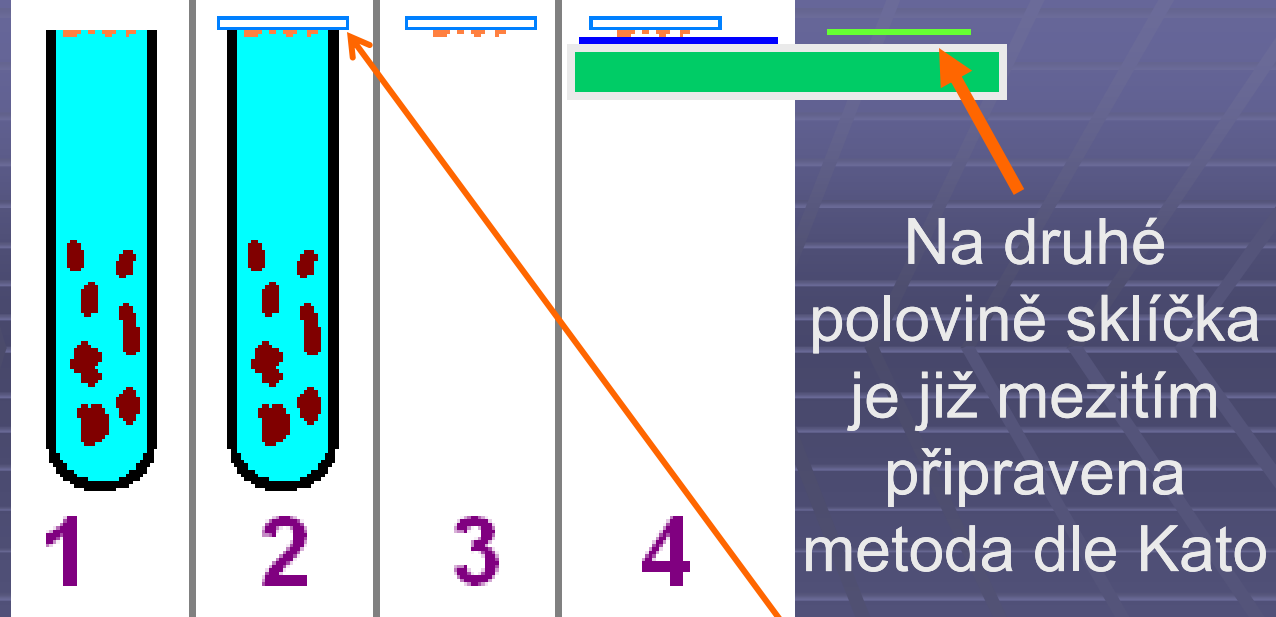
Paraziti: diagnostické metody obecně

- **Důležitá je mikroskopie, buď nativní preparát.** nebo **barvení** (trichrom, Giemsovo barvení)
- **Kultivace** se používá zřídka, prakticky jen u trichomonád a akantaméb.
- **Z jiných metod přímého průkazu** se prosazuje v poslední době PCR
- **Nepřímý průkaz** se používá u tkáňových parazitóz, zejména toxoplasmózy, larvální toxokarózy a dalších

Diagnostika střevních parazitů

- **Mikroskopie je v každém případě základem**
- **Diagnostika vajíček červů, popř. článků tasemnic:**
 - Používá se **nativní preparát v různých modifikacích**
 - **U metody dle Kato** se používá dobarvení pozadí malachitovou zelení, aby se paraziti zvýraznili
 - **Faustova metoda** je koncentrační (viz dále)
 - **Grahamova metoda** se používá jen u roupů (viz dále)
- **Diagnostika střevních prvoků (améb, lamblíí)**
 - Nativní preparát nestačí, používá se barvení, nejčastěji tzv. **Gomoriho trichrom**

Faustova metoda



- Princip spočívá v tom, že se **stolice opakovaně smíchá s roztokem síranu zinečnatého a centrifuguje**. Nakonec se roztokem doplní až po vršek zkumavky a překryje krycím sklíčkem. Paraziti ulpívají na krycím sklíčku zespodu (viz obrázek). Sklíčko se přenesse na podložní sklo.

Faustova metoda a Kato – odečítání

- Sklíčko k **Faustově** koncentrační metodě se tedy **opatrně přemístí pinzetou** na druhou polovinu sklíčka s již nachystaným preparátem dle **Kato**
- Obě se mikroskopují společně, bez imerze, objektivy 10×, 20×, 40×.
- **Vajíčka červů se odečítají přímo.** Pokud je v preparátu něco, co připomíná **cysty (popř. trofozoity) prvoků,** pokračuje se dalšími metodami

Metody pro diagnostiku střevních prvoků

- Pro tyto případy se používá
 - **nativní preparát**, kde pro zvýraznění je ke kapce fyziologického roztoku přidána také kapka Lugolova roztoku
 - **barvení trichromem**. Používá se fixace alkohol-sublimátem a dále se používá 70% alkohol, vlastní trichrom, 96% alkohol a karbolxylen
 - *na kryptosporidia případně ještě **barvení dle Miláčka** (pan Miláček byl laborant na parazitologii v Českých Budějovicích) nebo dle Ziehl Neelsena jako na mykobakteria*


Grahamova metoda v diagnostice roupu

- Spočívá v tom, že pacient se předkloní, roztáhne „půlky“, načež je mu na anální otvor (a hlavně perianální řasy) nalepena **speciální průhledná lepicí páska**. Ta je pak odlepena a **nalepena na podložní sklíčko**
- **Průhlednost pásky je zásadní**, jinak dost dobře nelze mikroskopovat (Jsou i experti, kteří zasílají pásku neprůhlednou, anebo ji celou přelepí štítkem)
- Je **jednodušší než vyšetření stolice**. Používá se však častěji u dětí – dospělí totiž mívají příliš chlupatou řiť, takže provedení metody by bylo obtížné a bolestivé

Diagnostika krevních parazitů: Tlustá a tenká kapka


- V diagnostice krevních parazitů je důležité provedení nátěru metodami tzv. **tenkého nátěru a tlusté kapky**.
- Pro obě metody se používá čerstvá, nebo (provádí-li se nátěr až v laboratoři) nesrážlivá krev. Tenký roztěr se fixuje, tlustá kapka ne. Oboje se pak barví **Giemsovým barvením**.

Obrázky
převzaty z CD-
ROM „Parasite-
Tutor“ –
Department of
Laboratory
Medicine,
University of
Washington,
Seattle, WA



SPECIMEN

Tenký nátěr



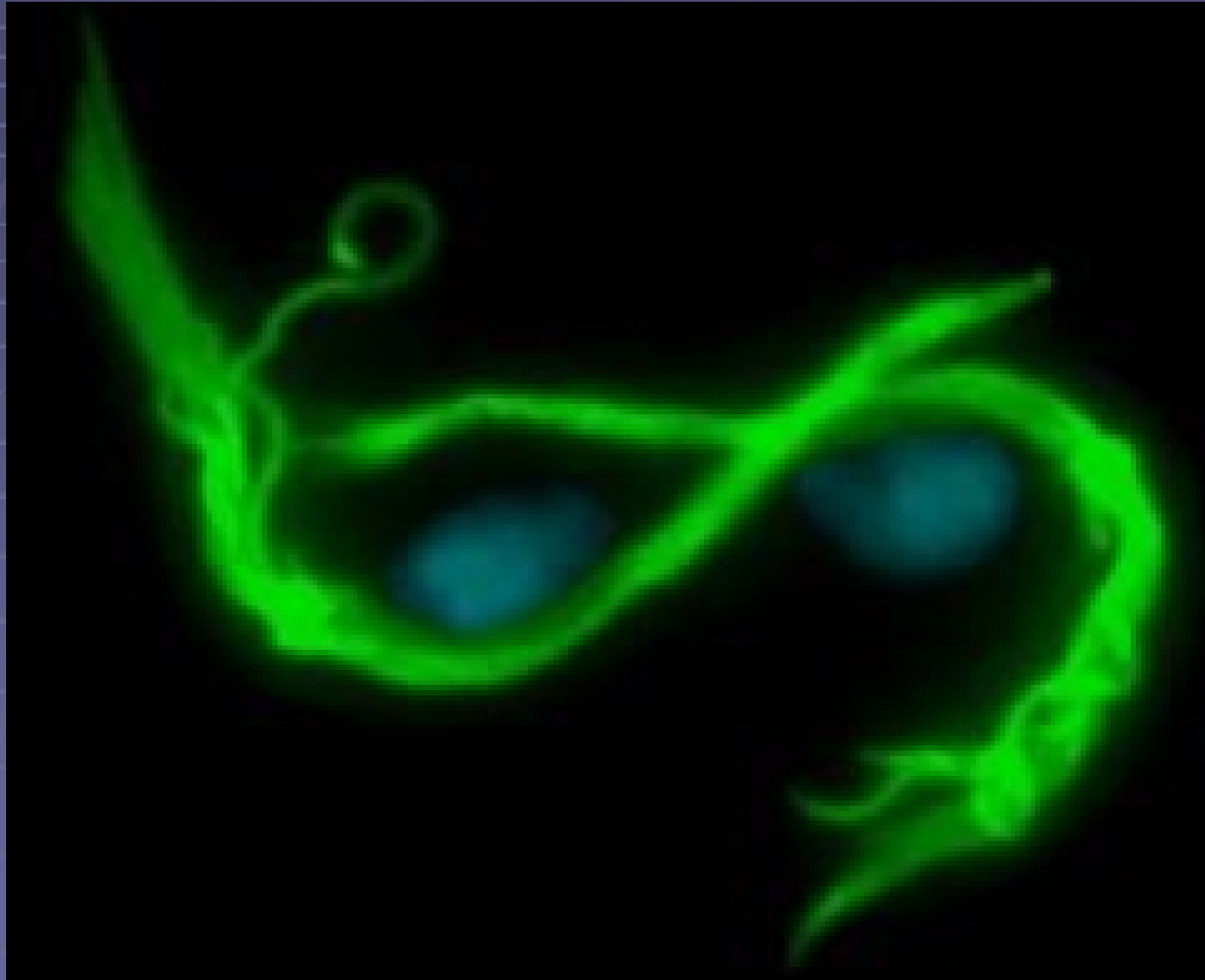
SPECIMEN

Tlustá kapka

Diagnostika trichomonád

- Trichomonády se v poslední době diagnostikují zejména **kultivačně-mikroskopickým vyšetřením**:
 - odebere se **výtěr na tamponu v médiu C. A. T.**
 - médium se nechá **kultivovat** do druhého dne
 - kapka média se **mikroskopuje jako nativní preparát.**
- Tyto preparáty však **nelze uchovat**
- Proto v praxi máme druhý možný způsob – **nátěr na sklíčku barvený dle Giemsy**. Je-li součástí MOP, označuje se jako MOP V.
- Jiné možnosti (např. fluorescenční barvení jako na obrázku) se používají jen výjimečně.

Trichomonas – fluorescence



Mikroskopické preparáty trichomonád v rámci MOP (Giemsa)

- Mikroskopuje se **s imerzí** (objektiv 100×, imerzní olej)
- V některých preparátech mohou být kromě trichomonád **i kvasinky**
- To, co většinou najdete na internetu, jsou ideální případy, často navíc speciálním způsobem barvené, případně jsou obrázky počítačově upravené.
- Reálný vzhled MOP V barveného Giemsou ukazují následující obrázky.

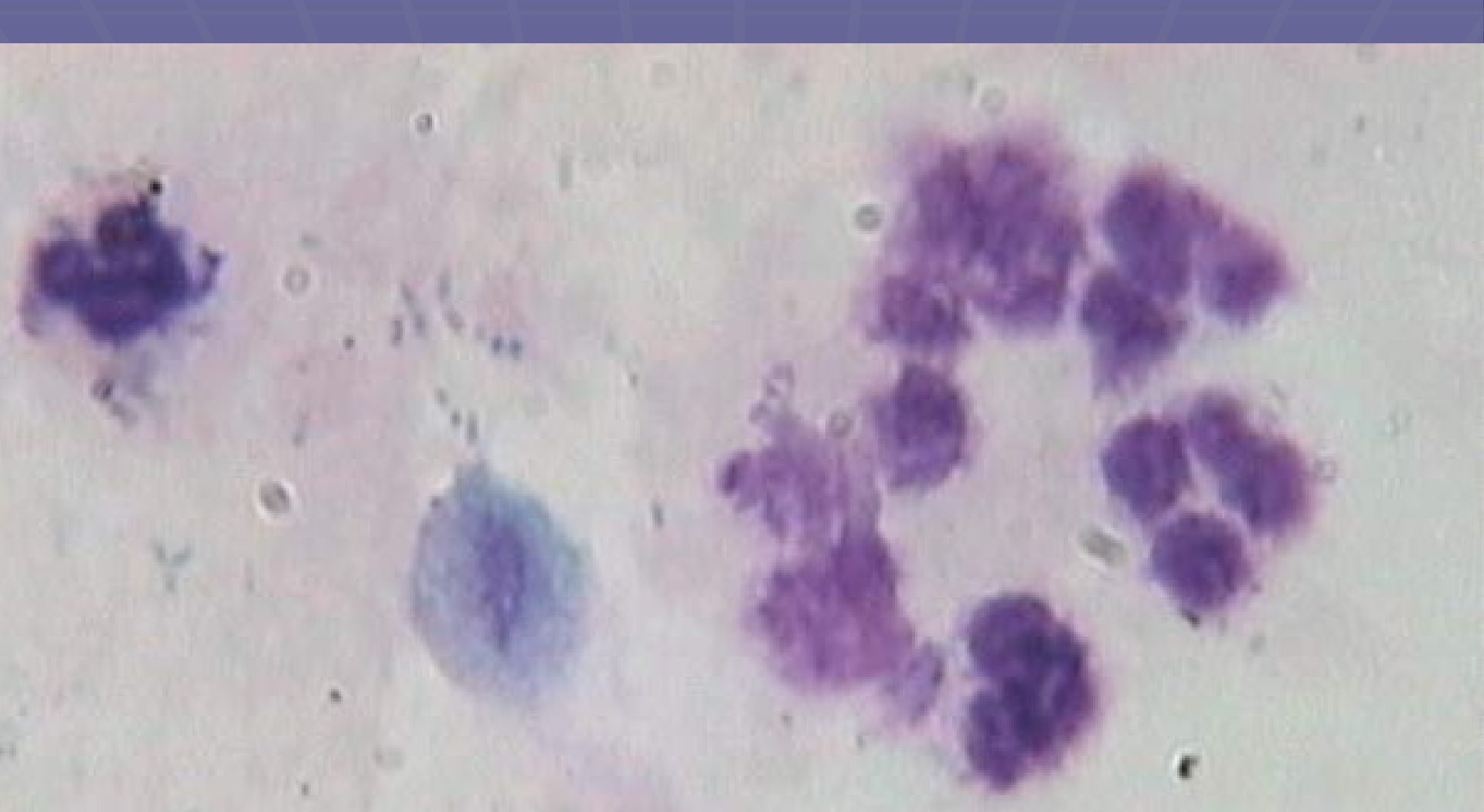
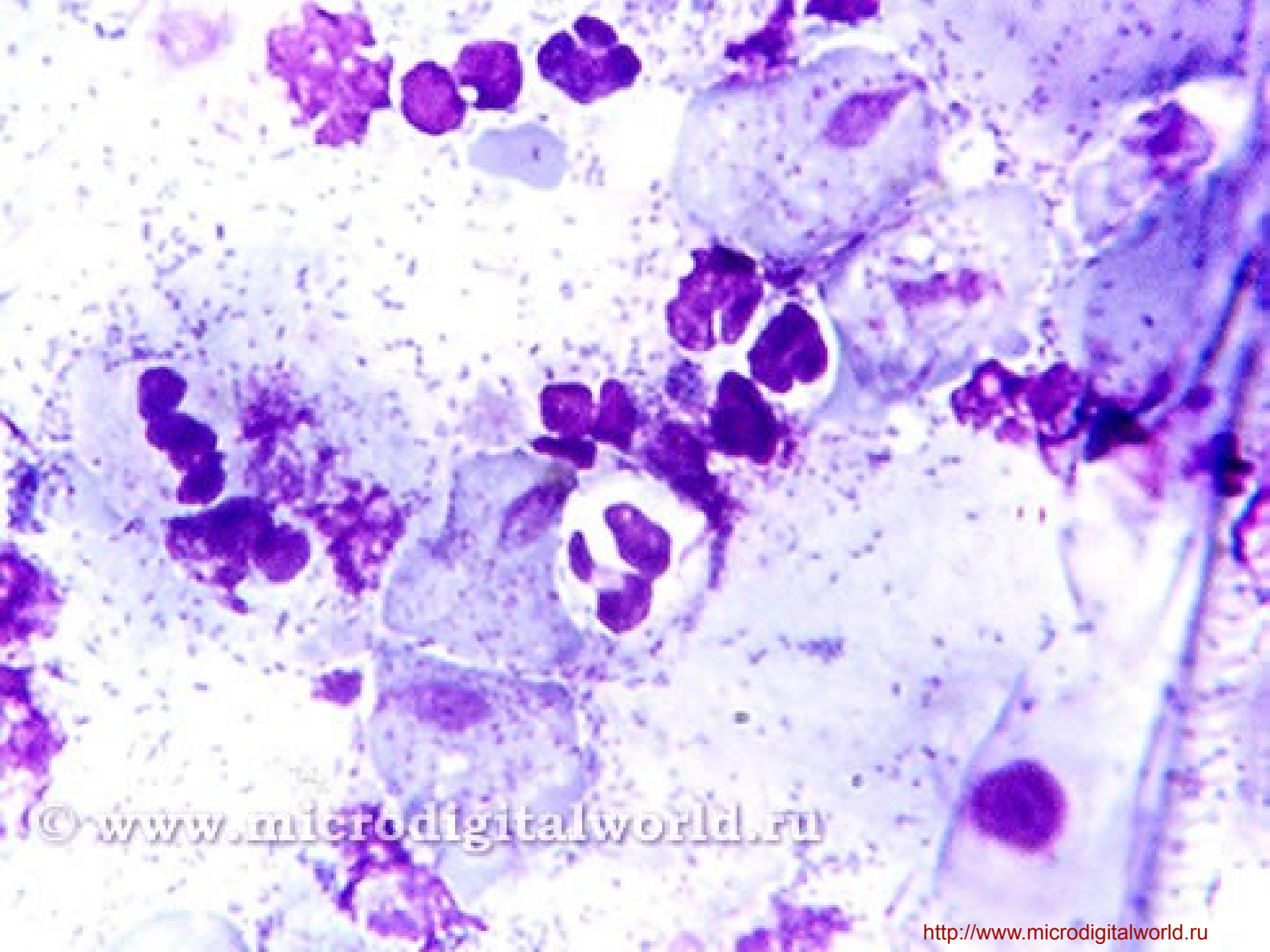


Photo by: Dr S.M. Sadjjadi
parasito@sums.ac.ir



© www.microdigitalworld.ru

<http://www.microdigitalworld.ru>

Diagnostika ostatních parazitárních nákaz

- U **ektoparazitů** leží diagnostika z větší části mimo rámec mikrobiologie – vši spatří i laik, zámožky případně dermatolog
- U **tkáňových parazitů** se zasílá zpravidla sérum na nepřímý průkaz (KFR, ELISA)
- V některých případech, zejména tropických parazitóz, je lépe **konzultovat odběr a jeho provedení s laboratoří**

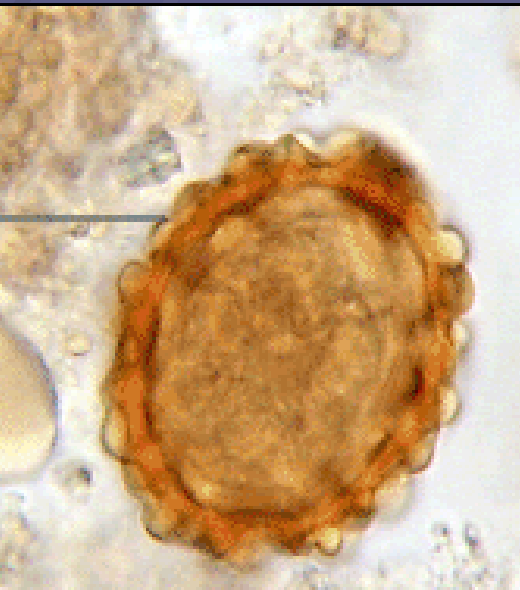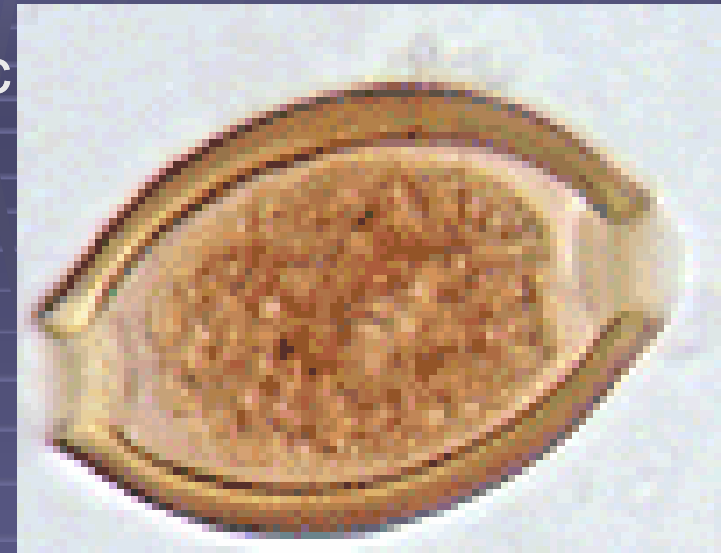U některých filarióz se doporučuje provádět odběr pouze v noci, popř. pouze ve dne

Morfologie nejběžnějších vajíček parazitů

Alespoň tato vajíčka byste měli znát!

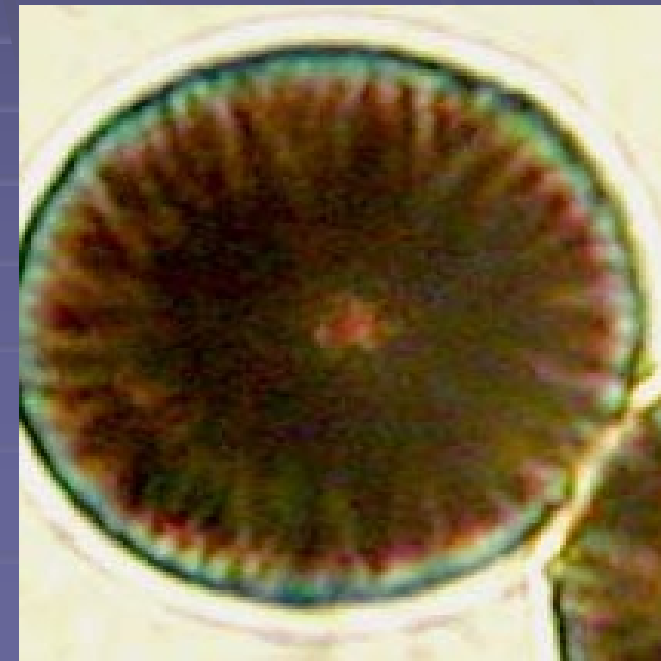


Roup Tenkohlavec
Enterobius Trichuris




Škrkavka
Ascaris

Tasemnice
Taenia



Obrázky převzaty z CD-ROM „Parasite-Tutor“ –
Department of Laboratory Medicine, University of
Washington, Seattle, WA

Konec



Toxoplasmóza
v uměleckém
ztvárnění

