

Pátráme po mikrobech
Díl šestý

Mykologická a parazitologická diagnostika

Ondřej Zahradníček

K praktickému cvičení pro Bi7170c

zahradnicek@fnusa.cz

Klasifikace parazitů

- Nejtypičtější skupiny (ne nutně taxonomické jednotky) lékařsky významných parazitů jsou:
- **Jednobuněční parazité**
 - **Améby** (taxonomicky blízké houbám a živočichům)
 - **Bičíkovci a další jednobuněční parazité** (zvláště v případě apicomplexa/sporozoa příbuné spíše rostlinám)
- **Mnohobuněční parazité**
 - **Ploštěnci (Platyhelminthes, „ploší červi“)**
 - **Motolice** (motolice jaterní, další motolice, schitosomy)
 - **Tasemnice** (tasemnice bezbranná a dlouhočlenná, škulovec, tasemnice dětská a rybí, tkáňové tasemnice, např. měchožilové)
 - **Oblovci („oblí červi“)** (roup, škrkavka dětská, tenkohlavec, škrkavka psí a kočičí a mnohé další)
 - **Členovci** (hmyz a roztoči)

Historický pojem „červi“

- Pojem „červi“, případně jeho latinský ekvivalent „**helminți**“, se historicky používal pro označení organismů s protáhlým tvarem těla.
- Ovšem z praktických důvodů se občas tento pojem stále ještě používá, ačkoli dávno víme, že nejde o ucelenou taxonomickou skupinu
- Většinou jsou **viditelní pouhým okem či nanejvýš pod lupou**. Někteří dosahují i značných rozměrů (např. 10 m u tasemnice). Mikroskopická jsou jen jejich vajíčka

Jiná klasifikace parazitů

Také bývá zvykem členit parazity podle jejich typické lokalizace:

- **Endoparazité**
 - **Paraziti střevní** (od lamblíí po tasemnice)
 - **Paraziti krevní** (intra- a extraerytrocytární)
 - **Paraziti urogenitální** (například bičenky)
 - **Paraziti tkáňoví** (například toxoplasma)
 - Paraziti ostatní (například oční)
- **Ektoparazité** (většinou členovci)

Klasifikace je podstatná pro **jejich diagnostiku**.

Například u tkáňových parazitů preferujeme nepřímý průkaz, protože je obtížné najít vhodný vzorek na průkaz přímý

Odběr materiálu – parazitologie

- Na **střevní parazitózy** se posílá kusová stolice (viz dále)
- Na **trichomonózu** se posílá buďto sklíčko na barvení Giemsou (samotné nebo společně se sklíčkem na barvení Gramem, tj. jako klasický MOP), nebo výtěr v soupravě C. A. T. swab
- Na **průkaz akantaméb** se zasílají použité kontaktní čočky ve své tekutině, případně lze provést seškrab rohovky
- U **tkáňových parazitóz** se posílá sérum
- U **ostatních** podle situace (moč, obsah cysty...)

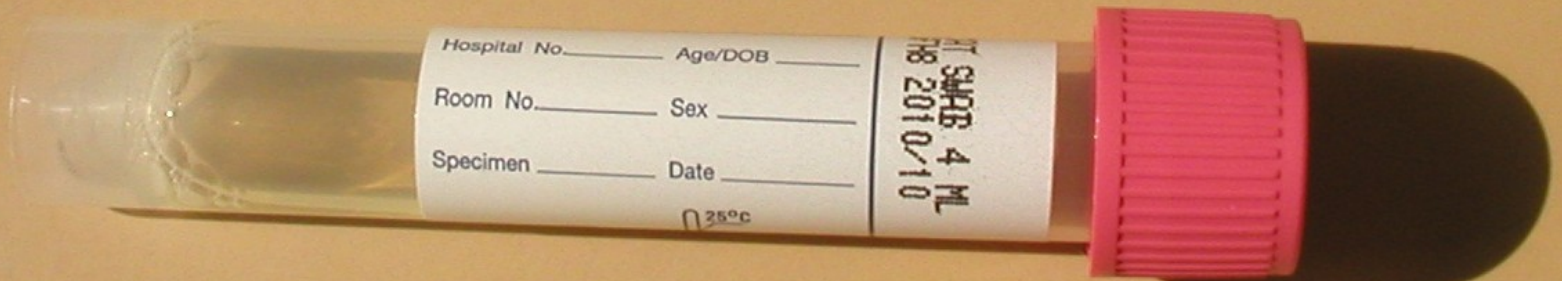
Odběr stolice při vyšetření na střevní parazity

- Posílá-li se stolice na parazitologické vyšetření (obvykle realizované kombinací metod Kato a Faust), je nutno – na rozdíl od bakteriologie – zaslat **vzorek stolice velikosti lískového ořechu**. Nádobka, ve které je zasílán, nemusí být výjimečně sterilní. Na rozdíl od vyšetření na izolaci virů vzorek není nutno chladit.

Vzorek velikosti kokosového ořechu (jak občas tvrdí někteří studenti) se nedoporučuje 😊

Odběrové médium C. A. T. na vaginální a uretrální výtěry na kvasinky a trichomonády

Zde se odběrová tyčinka zalomí,
aby se vešla do zkumavky



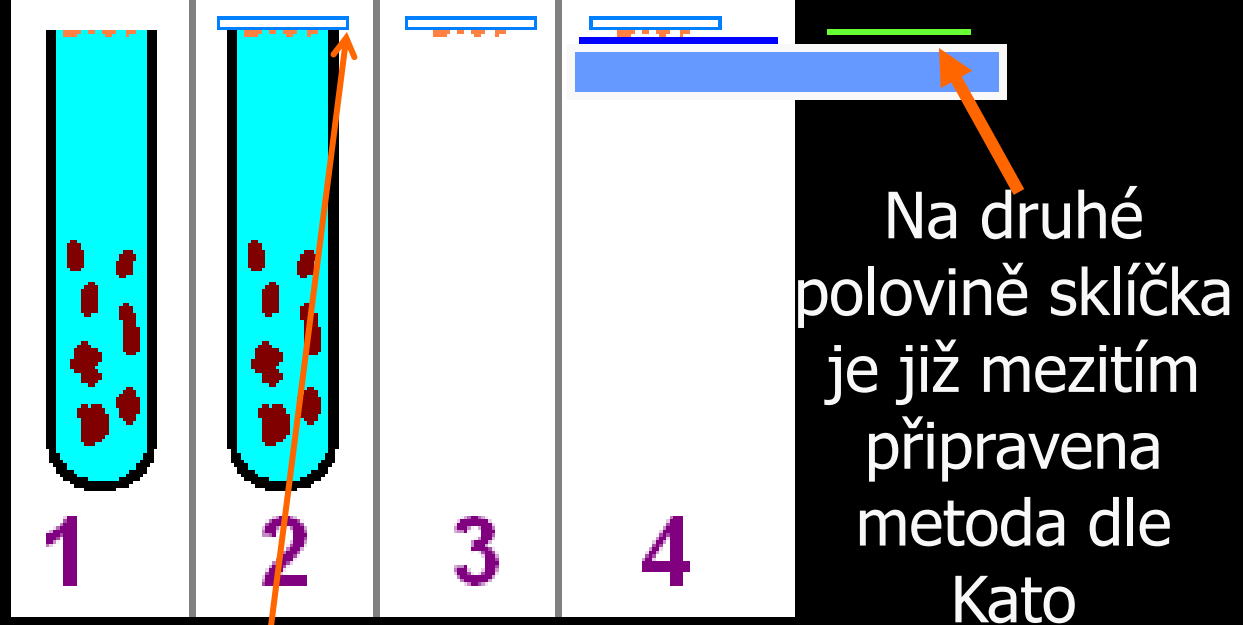
Paraziti: diagnostické metody obecně

- Důležitá je **mikroskopie**, buď **nativní preparát**, nebo **barvení** (trichrom, Giemsovo barvení, Ziehl Neelsen na střevní kokcidie)
- **Kultivace** se používá zřídka, prakticky jen u trichomonád a akantaméb.
- **Z jiných metod přímého průkazu** se prosazuje v poslední době **PCR**
- **Nepřímý průkaz** se používá u tkáňových parazitóz, zejména toxoplasmózy, larvální toxokarózy a dalších

Diagnostika střevních parazitů

- Jako základ se používají metody, které představují v podstatě **nativní preparát v různých modifikacích**
 - U metody **dle Kato** se používá dobarvení pozadí malachitovou zelení, aby se paraziti zvýraznili
 - **Faustova metoda** je koncentrační (viz dále)
- **Grahamova metoda** se používá jen u roupů (viz dále)
- *Nativní preparát „sensu stricto“ a barvené preparáty (např. trichromem) se použijí u zvýšeného podezření na střevní prvoky (buďto primárně, nebo po prohlédnutí Fausta a Kato)*

Faustova metoda



- Princip:** Stolicе se opakovaně smíchá s roztokem síranu zinečnatého, centrifuguje a supernatant použije do dalšího kroku. Nakonec se roztok doplní až po vršek zkumavky a překryje krycím sklíčkem. Paraziti ulpívají na krycím sklíčku zespodu (viz obrázek). Sklíčko se přenesе na podložní sklo, kde je již Kato.

Metody pro diagnostiku střevních prvoků

- Vajíčka červů se najdou přímo ve Faustově metodě či v Kato. Pokud se však objeví něco, co připomíná cysty (nebo trofozoity) prvoků, potřebujeme více metod. Používá se
 - **nativní preparát**, (skutečně jen stolice rozmíchaná v kapce fyziologického roztoku), po prvním prohlédnutí lze pro zvýraznění některých struktur přidat kapku Lugolu
 - **barvení trichromem**. Používá se fixace alkohol-sublimátem a dále se používá 70% alkohol, vlastní trichrom, 96% alkohol a karbolxylen. Nebo též barvení **hematoxylinem**.
 - *na kryptosporidia případně ještě barvení dle Ziehl-Neelsena, případně podle Miláčka (pan Miláček byl laborant na parazitologii v Českých Budějovicích)*

Grahamova metoda v diagnostice roupů

- Spočívá v tom, že pacient se předkloní, roztáhne „půlky“, načež je mu na anální otvor (a hlavně perianální řasy) nalepena **speciální průhledná lepicí páska**. Ta je pak odlepena a **nalepena na podložní sklíčko**
- **Průhlednost pásky je zásadní**, jinak dost dobře nelze mikroskopovat (Jsou i experti, kteří zasílají pásku neprůhlednou, anebo ji celou přelepí štítkem)
- Je **jednodušší a výtěžnější než vyšetření stolice**. Používá se však častěji u dětí – dospělí totiž mívají příliš chlupatou řiť, takže provedení metody by bylo obtížné a bolestivé

Mikroskopie – vyhodnocení metod dle Fausta, Kato a Grahama

- U všech tří metod se mikroskopuje bez imerze, objektivy 10×, 20×, 40×
- Výsledek **Faustovy metody a metody dle Kato** se zpravidla prohlížejí společně na jednom sklíčku (krycí sklíčko z Faustovy metody se přenese na volnou polovinu skla s již provedeným výsledkem metody dle Kato)
- U **Grahamovy metody** se mikroskopuje přímo to, co přijde do laboratoře, bez jakékoli úpravy

Diagnostika krevních parazitů: Tlustá a tenká kapka


- V diagnostice krevních parazitů je důležité provedení nátěru metodami tzv. **tenkého nátěru a tlusté kapky**.
- Pro obě metody se používá čerstvá, nebo (provádí-li se nátěr až v laboratoři) nesrážlivá krev. Tenký roztěr se fixuje, tlustá kapka ne. Oboje se pak barví **Giemsovým barvením**.
- Prohlédněte si obrázky na následující obrazovce.



SPECIMEN

Obrázky
převzaty z CD-
ROM „Parasite-
Tutor“ –
Department of
Laboratory
Medicine,
University of
Washington,
Seattle, WA

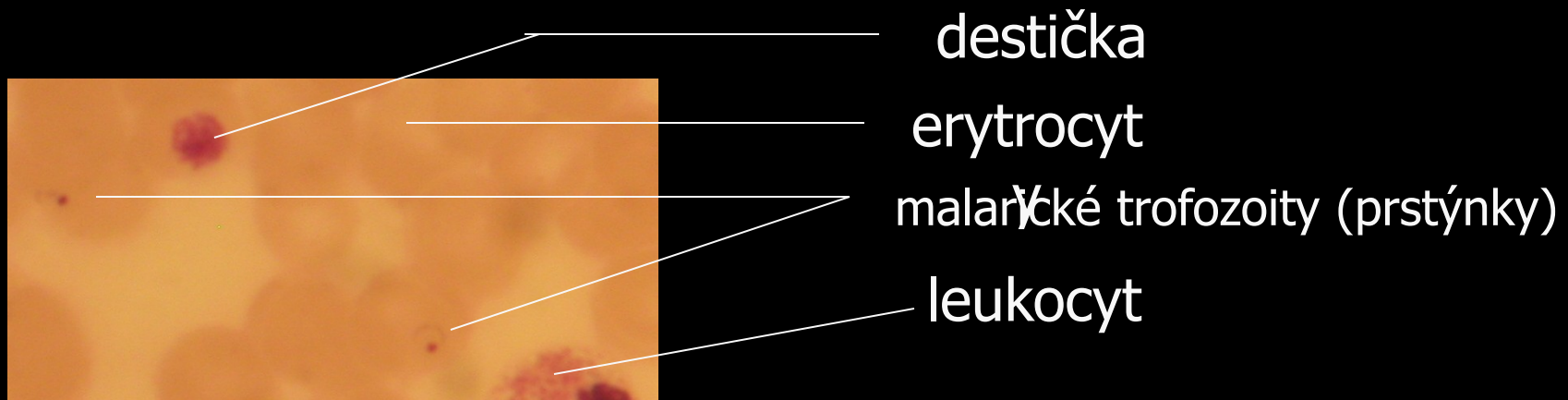Tenký nátěr
Tlustá kapka



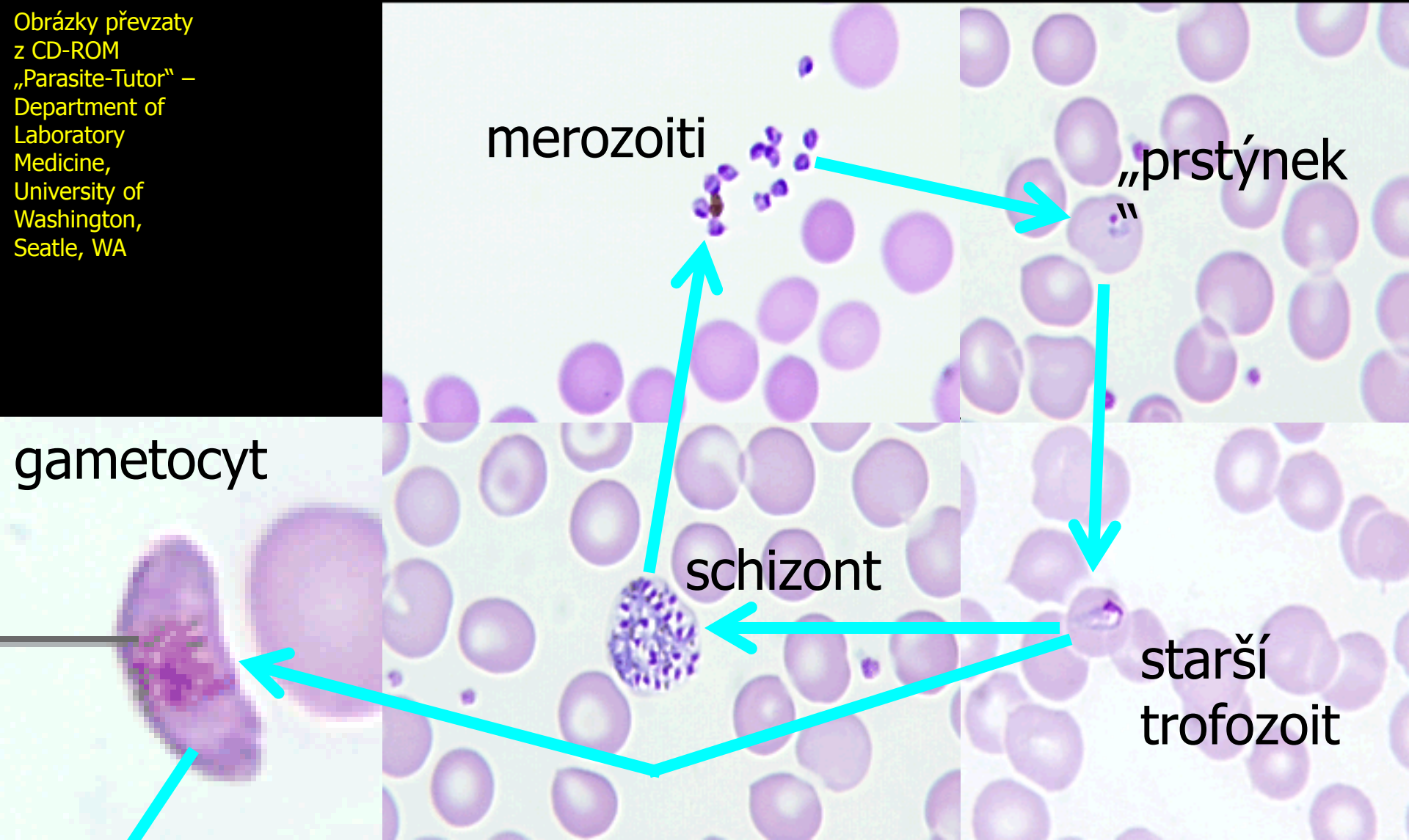
SPECIMEN

Mikroskopie krevních parazitů – příklad výsledku

- Preparát je barvený Giemsou, objektiv 100×
zvětšující. V preparátu na obrázku dole
například vidíme erytrocyty a mladé
trofozoity *Plasmodium falciparum*.



Obrázky převzaty
z CD-ROM
„Parasite-Tutor“ –
Department of
Laboratory
Medicine,
University of
Washington,
Seattle, WA



merozoiti

„prstýnek“

gametocyt

schizont

starší
trofozoit

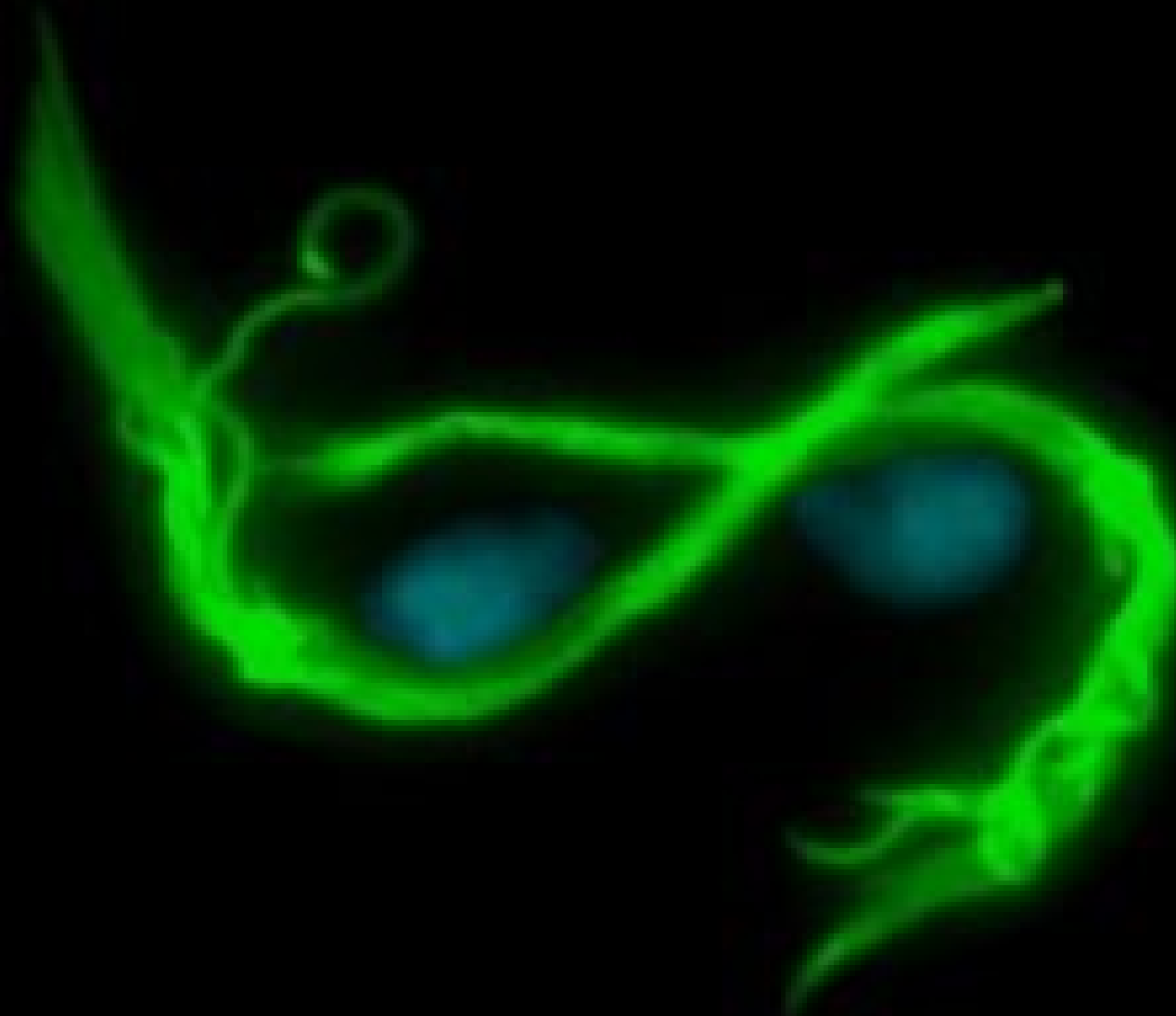komáří
stádia

Erytrocytární cyklus plasmodií

Diagnostika trichomonád

- Trichomonády se v poslední době diagnostikují zejména **kultivačně-mikroskopickým vyšetřením**:
 - odebere se výtěr na **tamponu** zanořeném do média **C. A. T.**
 - médium se nechá **kultivovat** do druhého dne
 - kapka média se **mikroskopuje** jako **nativní preparát**.
- Tyto preparáty však **nelze uchovat**
- Proto v praxi máme druhý možný způsob – **nátěr na sklíčku barvený dle Giemsy**. Je-li součástí MOP, označuje se jako MOP V.
- Jiné možnosti (např. fluorescenční barvení jako na obrázku) se používají jen výjimečně.

Trichomonas – fluorescence



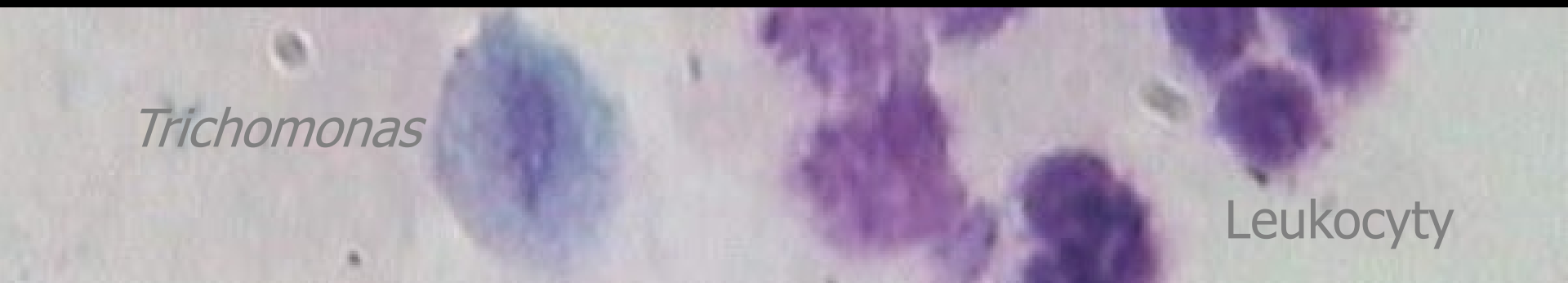Mikroskopické preparáty trichomonád v rámci MOP (Giemsa)

- Mikroskopuje se s **imerzí (objektiv 100×, imerzní olej)**
- V některých preparátech mohou být kromě trichomonád **i kvasinky**
- To, co většinou najdete na internetu, jsou ideální případy, často navíc speciálním způsobem barvené, případně jsou obrázky počítačově upravené.

<http://medschool.sums.ac.ir>

Trichomonas

Leukocyty



Diagnostika ostatních parazitárních nákaz

- U **ektoparazitů** leží diagnostika z větší části mimo rámec mikrobiologie – vši spatří i laik, zákožky případně dermatolog
- U **tkáňových parazitů** se zasílá zpravidla sérum na nepřímý průkaz (KFR, ELISA)
- V některých případech, zejména tropických parazitóz, je lépe **konzultovat odběr a jeho provedení s laboratoří**

U některých filarióz se doporučuje provádět odběr pouze v noci, popř. pouze ve dne



A ted'

houby

Obecná charakteristika hub

- Houby jsou **eukaryotní organismy**, na rozdíl od prokaryotních bakterií
- Jejich **buněčná stěna je tvořena polysacharidy**, má jinou stavbu a složení než buněčná stěna bakterií. Barví se ale fialově („grampozitivně“)
- Většinou mají **pomalejší buněčný cyklus** než bakterie → infekce bývají zdlouhavější
- Nepůsobí na ně většina antibakteriálních látek a musíme používat zvláštní skupinu látek – **antimykotika**, která zase nejsou účinná při léčbě bakteriálních infekcí

Morfologie hub (mikromycet)

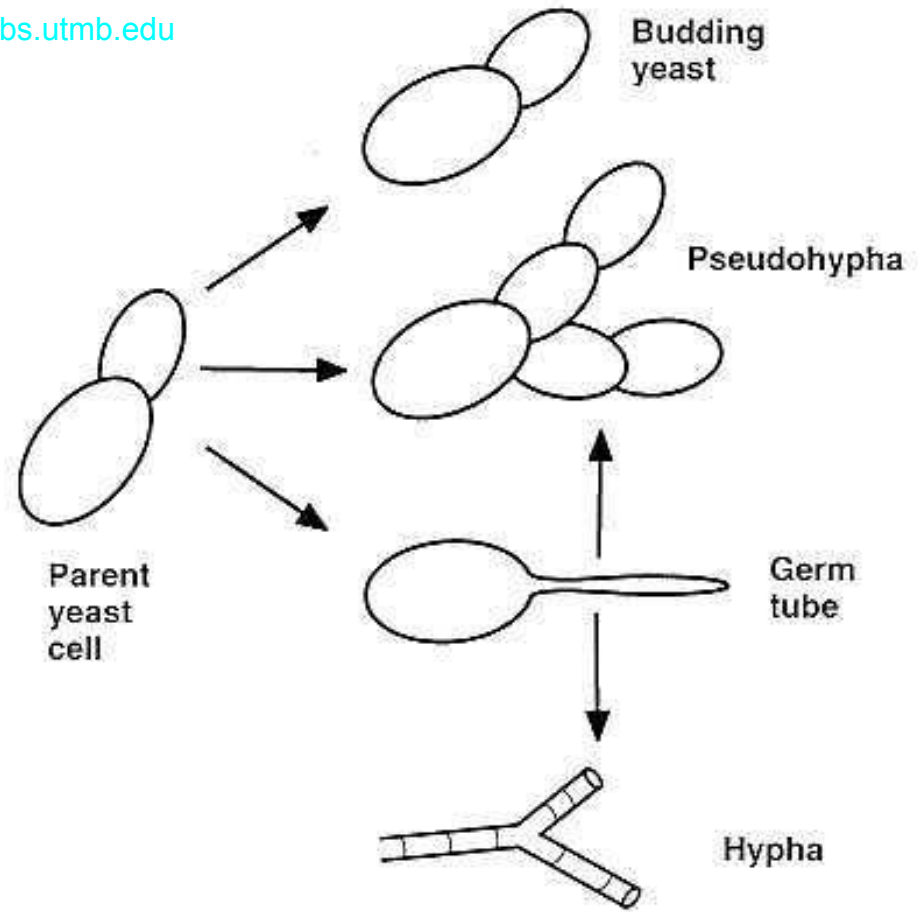
- **Blastokonidie** je oválná nebo kulatá buňka, charakteristická pro kvasinky. Často vidíme pučící blastokonidie (blastospory)
- **Hyfa** je vlákno. Může být větvené, může být septované či bez přepážek. Soubor hyf se nazývá **mycelium**, které může být
 - **vegetativní**, ukotvující houbu v substrátu
 - **generativní** neboli vzdušné, nesoucí rozmnožovací struktury houby

Rozmnožování hub


- **Rozmnožování hub může být pohlavní a nepohlavní.** Je to něco podobného jako u rostlin, které také můžeme rozmnožovat nepohlavně (řízkováním, tvorbou šlahounů) a pohlavně. V současnosti se doporučuje
 - pro **sexuální** rozmnožovací tělíska hub používat termín **spora** (neplést s endosporami bakterií!!!)
 - pro asexuální, **vegetativní** reprodukční částice používat termín **konidie**

Některé morfologické útvary hub


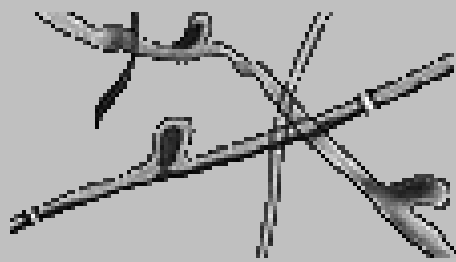
gsbs.utmb.edu



● yeast cells ----- budding -----



● mycelium ----- microconidia ----- macroconidium



Typy pohlavních rozmnožovacích tělísek hub

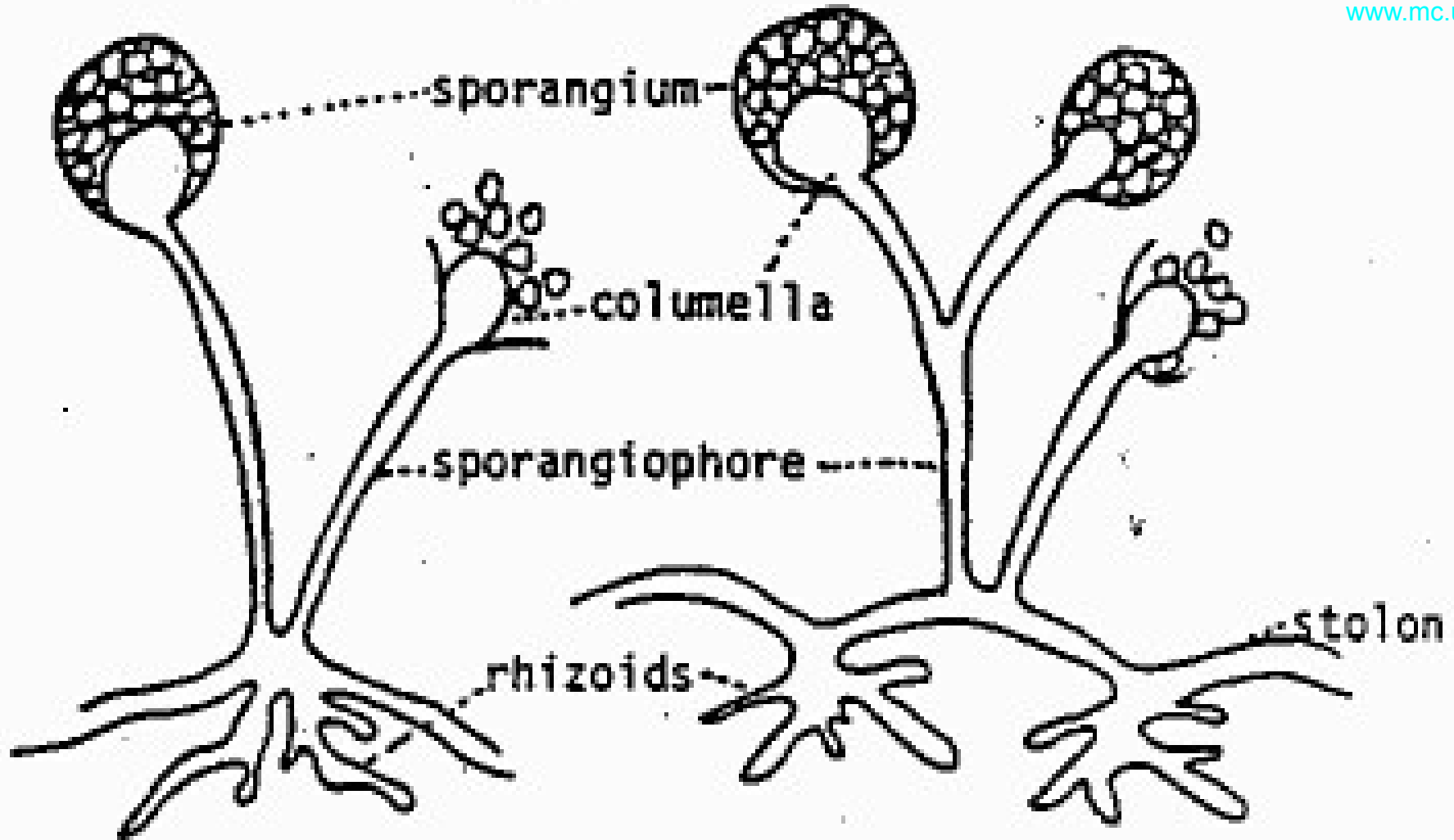
- **Askospory** jsou váčky obsahující vždy sudý počet pohlavních buněk. Týká se většiny klinicky významných mikromycet
- **Oospory** vznikají splynutím velké nepohyblivé buňky samičí s malou pohyblivou buňkou samčí
- **Zygospory** vznikají spojením dvou stejně velkých buněk opačného pohlaví
- Zvláštním typem pohlavního rozmnožování je **spájení hyf** – přiloží se k sobě samčí a samičí vlákno a vytvořeným můstkem dojde k výměně genů

Typy nepohlavních rozmnožovacích tělísek hub

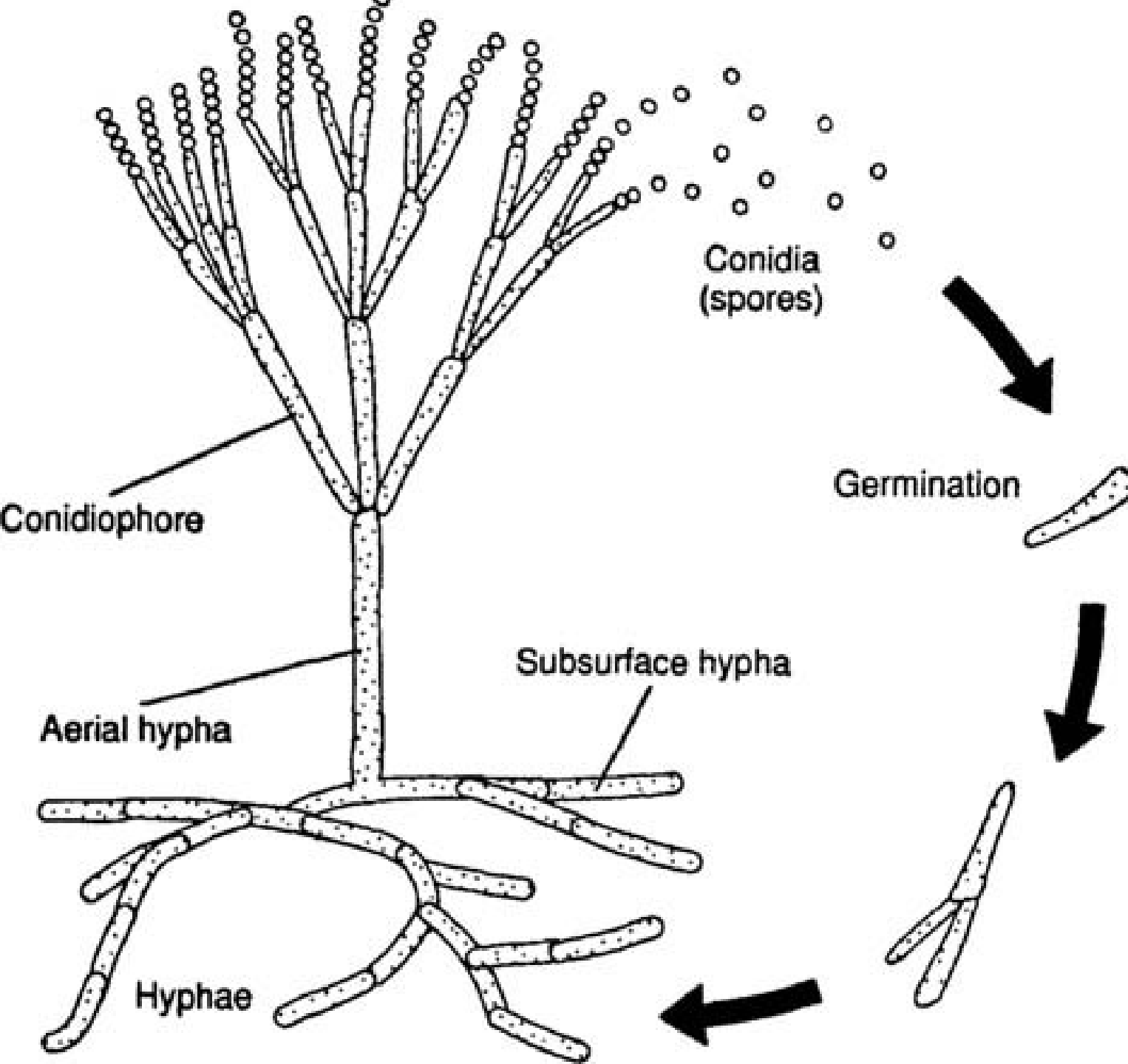
- **Arthrokonidie** vznikají postupným oddělováním koncových částí vláken
- **Blastokonidie** tvoří houby, které tvoří pseudomycelia z pseudohyf – tedy nepravých hyf z protáhlých buněk oddělených zaškrcením
- **Chlamydokonidie** jsou silnostěnné útvary kdekoli v průběhu či na konci hyf
- **Mikrokonidie** jsou kulovitá, oválná či hruškovitá tělíška na konci hyf
- **Asexuální reprodukční tělíška v obalech či pouzdrech**, například **sporangiokonidie** zygomycet uzavřené ve váčku – sporangiu, či **makrokonidie** u hub čeledi *Dematiaceae*.

Jak se jmenují jednotlivé části hub

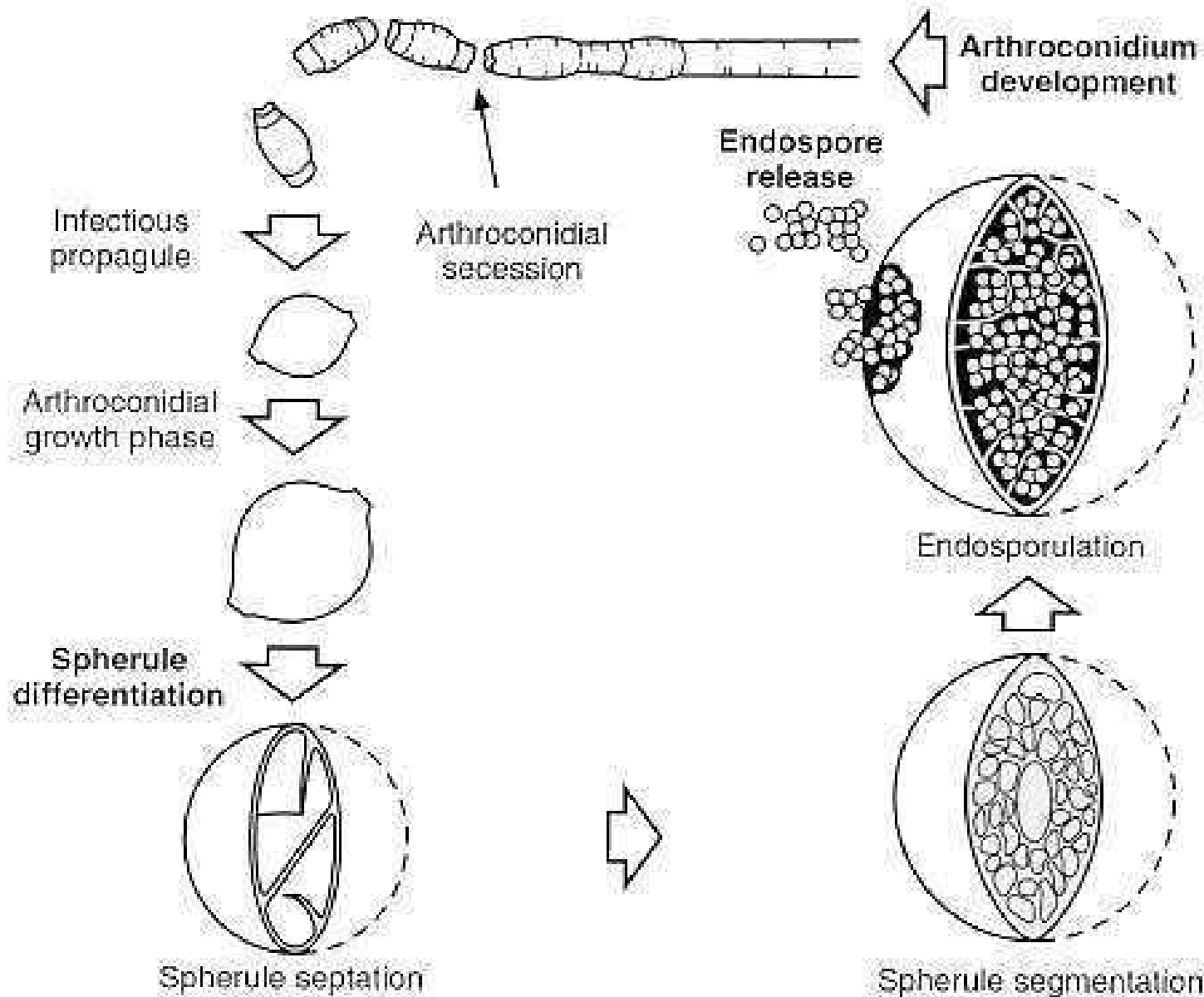
www.mc.uky.edu



Životní cyklus jedné houby

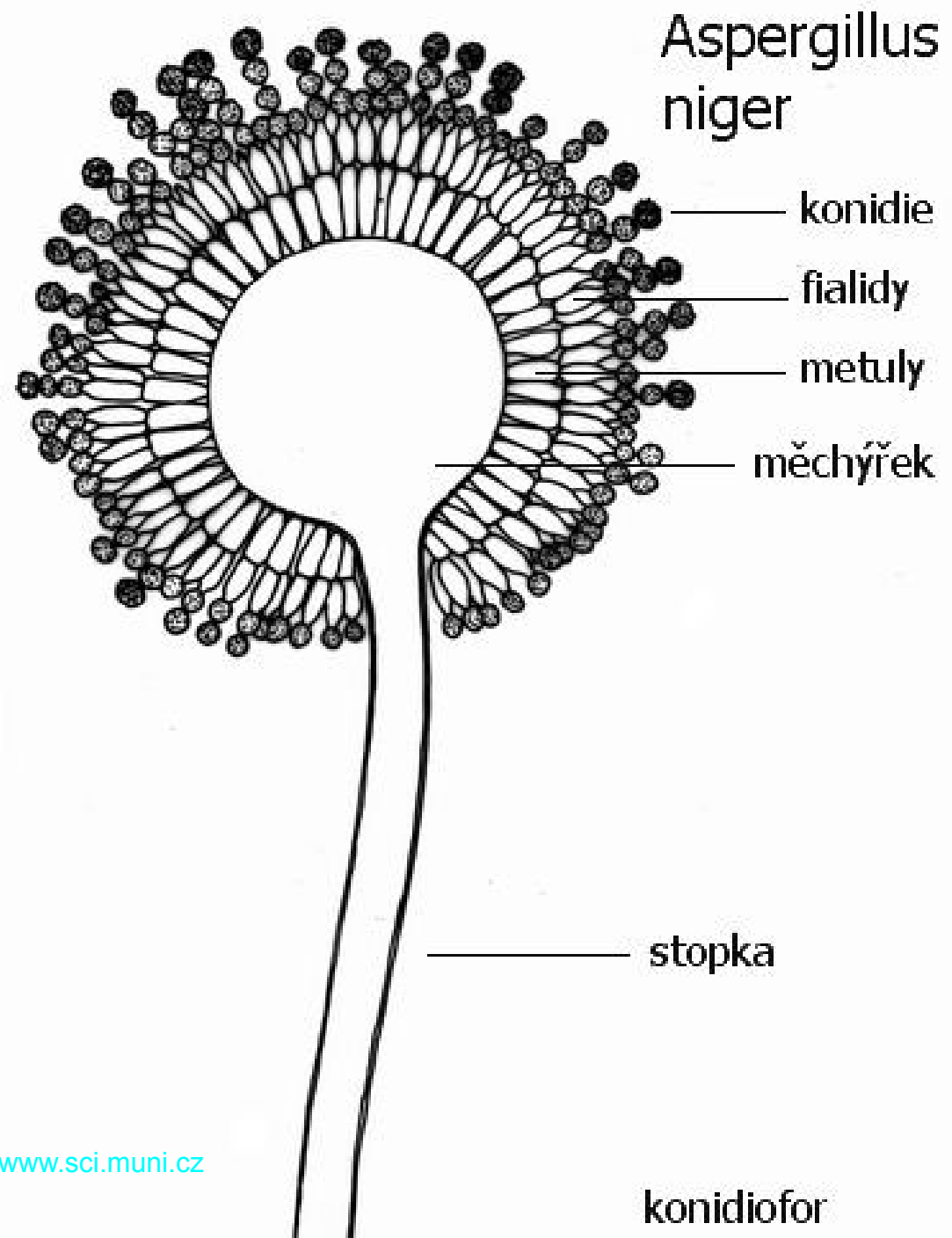


Jak vzniká arthrokoniemie

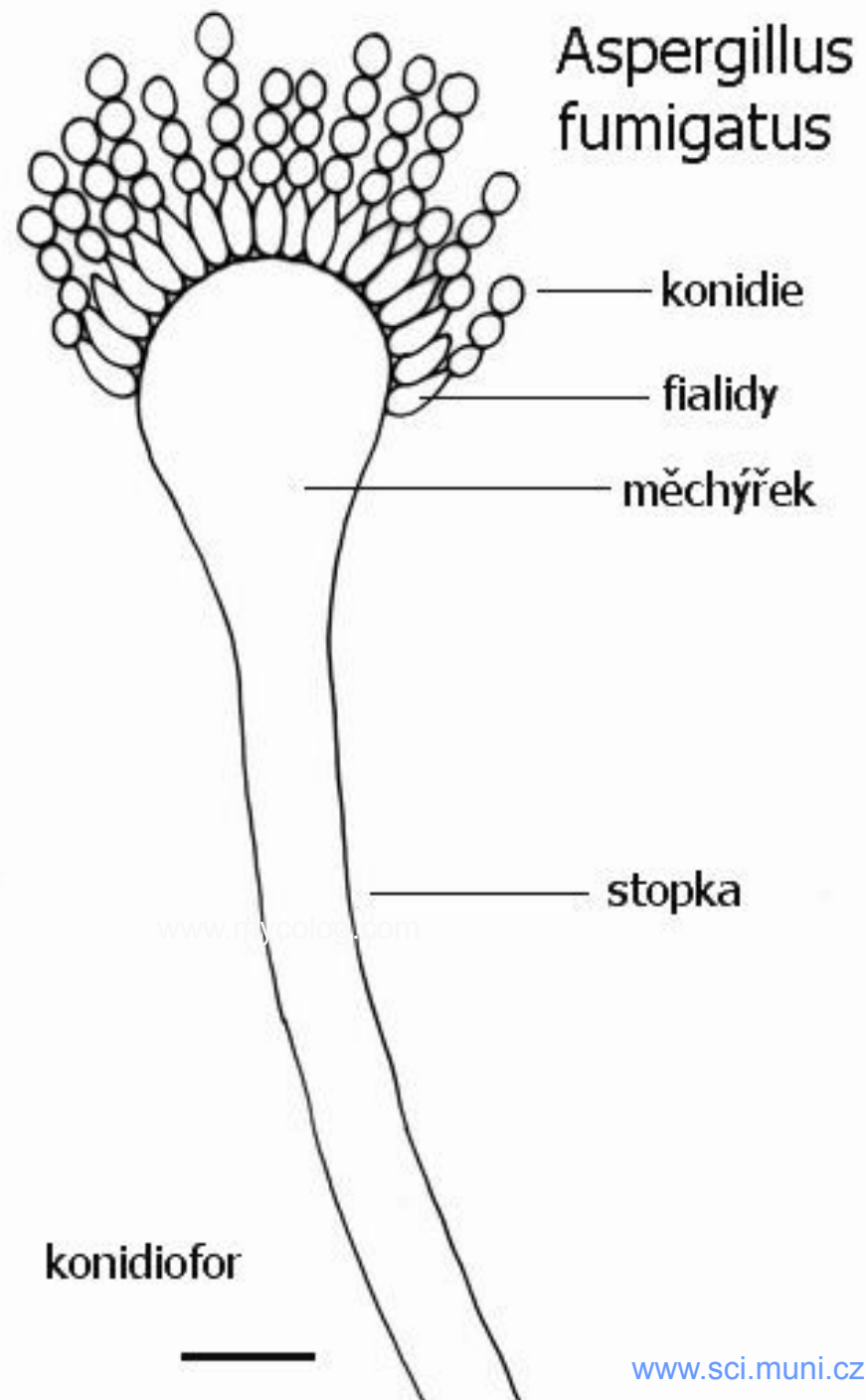


Aspergillus niger

Kropidlák černý



Aspergillus fumigatus



Fyziologie mikromycet

- Houby se množí **většinou pomaleji** než bakterie, jsou však mezi nimi velké rozdíly. Rostou celkem snadno i na chudých půdách
- Většina klinicky významných hub dobře roste i **při nižších teplotách**. Kultivujeme je zpravidla raději při 30 °C než při 37 °C. Druhá možnost je **souběžná kultivace** při 22 °C a 37 °C, vhodná u dimorfních hub
- **Biochemická aktivita** je pestrá hlavně u kvasinkovitých hub

Odběr a diagnostika u kožních mykóz

- **Odběry:** šupiny z kůže, ústřížky nehtů, vlasů apod.; vždy je potřeba odebrat vzorek tak, aby bylo zachyceno místo, kde je zánět aktivní, a zároveň nezachytit kontaminace; doporučuje se i povrchová desinfekce (likvidace kontaminant z povrchu kůže)
- **Vlastní diagnostika:** mikroskopická (nález vláken ve tkáni) a kultivační. Mikroskopická je důležitější – vykultivovat lze i kontaminaci, ale epitelie, kterou prorůstá hyfa (v mikroskopu) je jasným důkazem skutečné infekce.

Diagnostika systémových mykóz

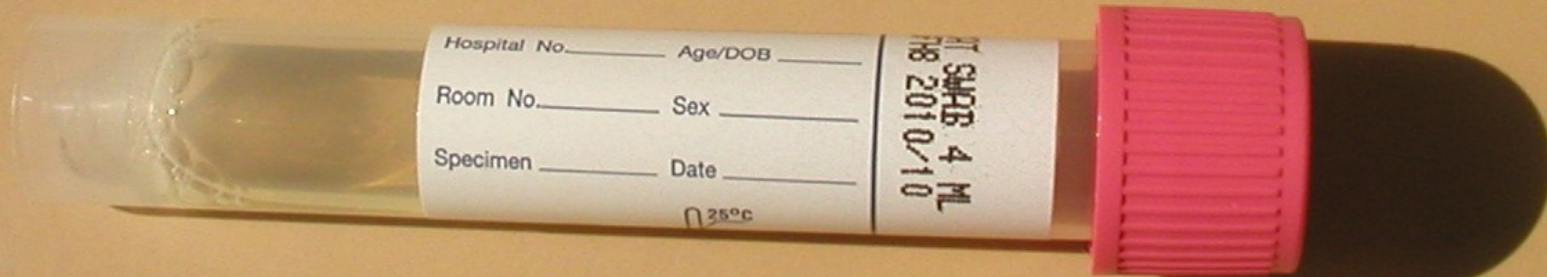
Kromě vlastní diagnostiky mykózy je třeba vždy vypátrat (pokud to není známo), co je primární příčinou (imunodeficit, diabetes, nádor apod.)

● Diagnostika:

- pro **přímý průkaz** jakýkoli relevantní materiál: krev na hemokultivaci, punktáty, excize apod.
- moderní metody umožňují např. přímý průkaz antigenů (manany, glukany) v krvi
- **nepřímý průkaz** – protilátky v séru (aspergily)

Odběry u kandidóz

- U **kožní a slizniční formy** se používají **výtěry** nejlépe v transportní půdě **FungiQuick** nebo (pouze u výtěrů z genitálií) **C. A. T.**
- U **systemové formy** také výtěry, anebo se zasílá krev, punktát apod.



Diagnostika kandidóz

- Základem diagnostiky je **kultivace**. K identifikaci kandidy používáme chromogenní půdy a biochemické metody (využívají se vzájemné rozdíly v metabolismu mezi kandidami)
- **Mikroskopicky** v nativním preparátu (C. A. T.), v Gramově či Giemsově či jiném barvení vidíme oválné buňky, často pučící, někdy tzv. pseudomycélia
- Lze i testovat **in vitro citlivost**, ale testy jsou méně spolehlivé než u bakterií
- Moderní metodou je **přímý průkaz mananových antigenů v krvi**

Úkol 1: Gramovo barvení K, L, M, N

- **Gramovým barvením** jasně odhalíme, co je kvasinka, a co (jaká) bakterie. Mimochodem, pokud by šlo jen o odlišení kvasinek, stačil by **nativní preparát** či jednoduché barvení.
- Pokud však mikrobiolog v praxi váhá např. mezi stafylokokem, kvasinkou a ještě gramnegativní nefermentující tyčinkou, je Gramovo barvení na místě k vyjasnění celé situace.
- Kmeny si prohlédneme z časových důvodů v demonstračním mikroskopu.

Úkol 2a: Popis kolonií na krevním agaru. Popište kmeny K, L, M, N

- Přestože používáme pro houby speciální půdy, **mnohé houby rostou i na bakteriologických půdách**. A nejen to: některé, hlavně kandidy, volí rafinovaně podobu téměř nerozeznatelnou od kolonií bakteriálních
- **Rozeznat kolonie kandid od kolonií stafylokoků je někdy obtížné**. Pomoci může vůně (po chlebu či burčáku); když nepomůže nic jiného, volíme zpravidla nátěr (mikroskopii)

Úkol 2b: Selektivní půda

– K, L, M, N

- Typická půda pro kvasinky, **Sabouraudův agar**, není sama o sobě selektivní a mohly by na ní růst i mnohé bakterie
- Pro kultivaci na mykoorganismy ovšem používáme **Sabouraudův agar s antibiotiky**, který růst bakterií téměř vylučuje. (*V praxi ovšem narážíme na velmi drzé kmeny pseudomonád, které na veškerá antibiotika kašlou a rostou si kde chtějí 😊*)

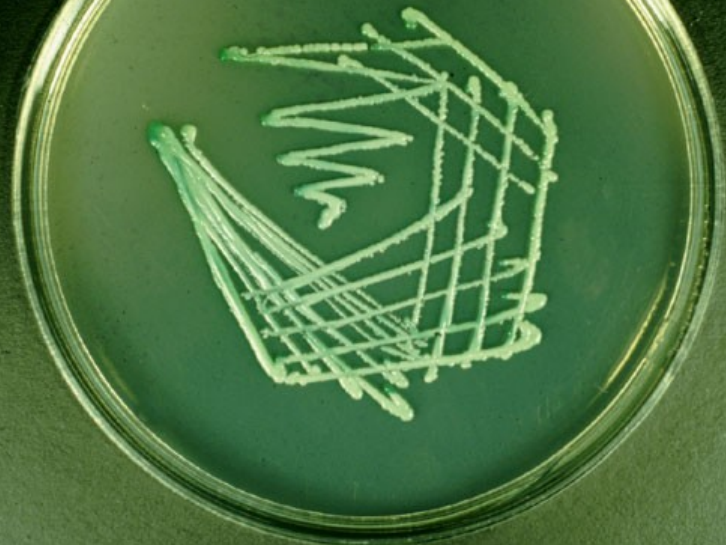Než přejdeme k úkolu 3c: Co jsou to vlastně chromogenní půdy?

- **CHROMOGENNÍ půdy** obsahují látku, která je původně nebarevná (chromogen)
- Barevnost se objeví jen při specifické reakci (odštěpení substrátu)
- Půda může obsahovat více chromogenů s navázanými substráty specifickými pro různé bakterie nebo houby
- *FLUOROGENNÍ půdy jsou principiálně podobné, ale s fluorescenčním barvivem*

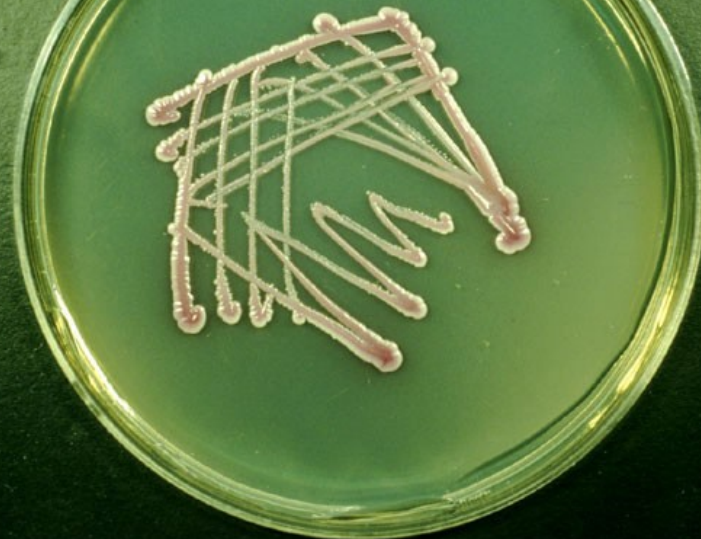Úkol 3c – chromogenní půda při diagnostice kandid

- Používají se různé chromogenní půdy. Některé odliší pouze *Candida albicans* od ostatních, jiné rozliší vzájemně několik druhů kandid.
- Na půdě, kterou máme k dispozici, je *C. albicans* zelenavá, *C. tropicalis* modrá, *C. glabrata* hladká růžová a *C. krusei* drsná růžová.
- Pokud se některý kmen nepodaří určit chromogenní půdou, musíme použít jiný způsob, např. biochemické určení, viz Úkol 3

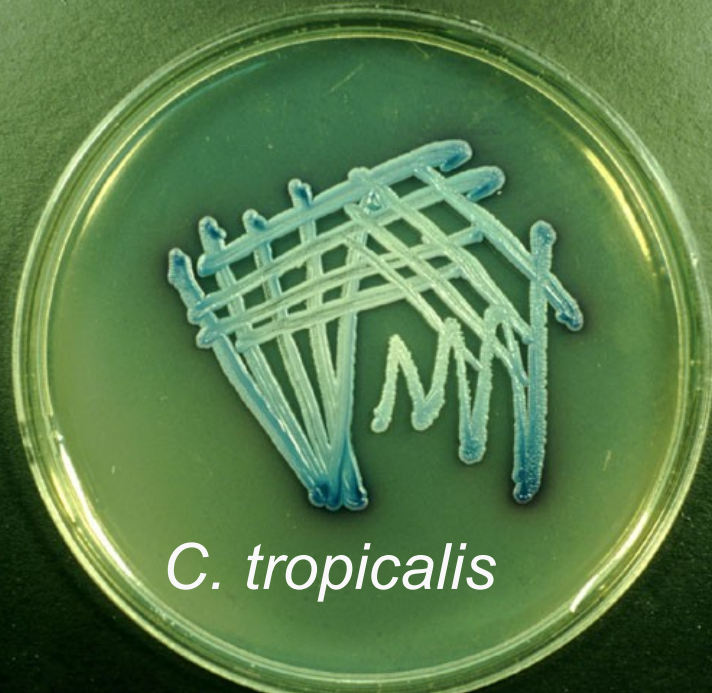
C. albicans



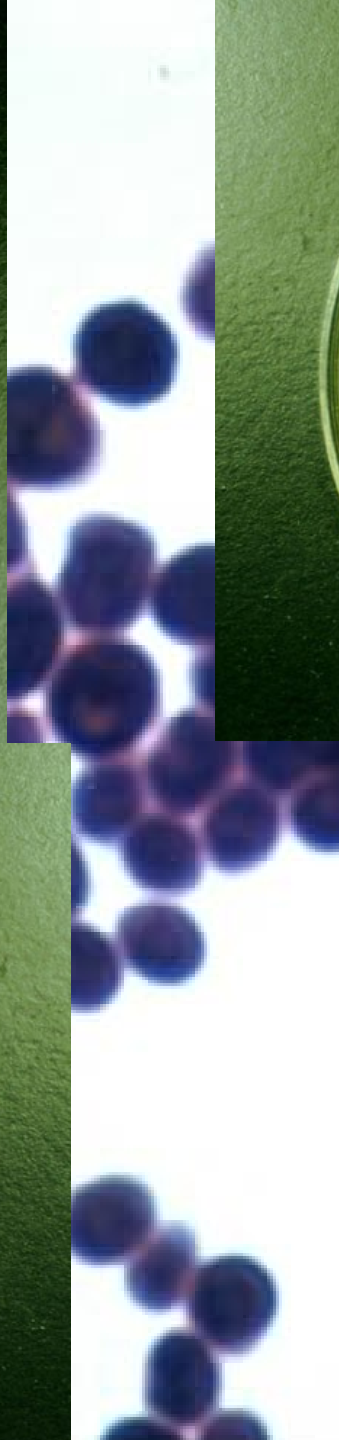
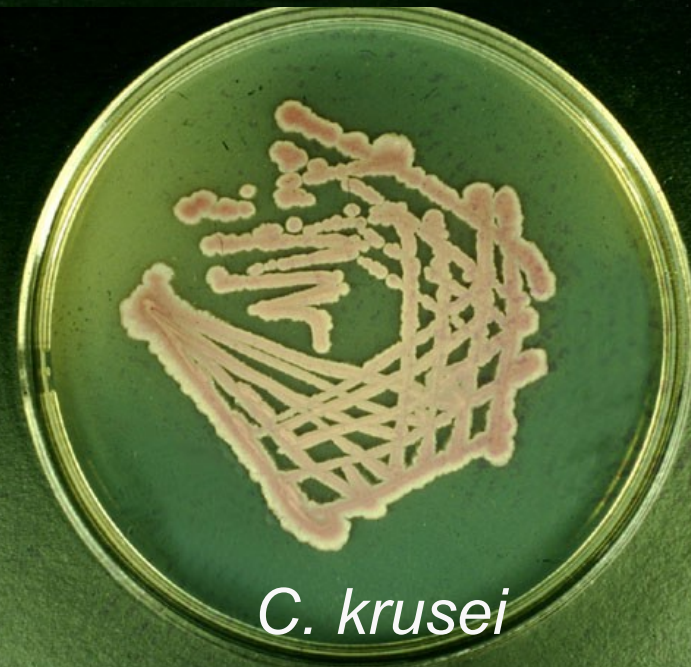C. glabrata



C. tropicalis



C. krusei



Úkol 4 – biochemická identifikace kvasinek

- Tak jako bakterie, i kvasinky (ne však vláknité houby) se dají **identifikovat biochemicky**. (Však ostatně i použití chromogenní půdy je založeno na selektivním štěpení různých substrátů.)
- **Pokud bychom měli čas, mohli bychom určit předložené kmeny** pomocí návodu a porovnáním s tabulkou.

Úkol 5 – difúzní diskový test

citlivosti na antimikrobiální látky

- **U kvasinek používáme difusní diskový test citlivosti podobně jako u bakterií**
- **Rozdíly:**
 - Houby nekultivujeme na MH, ale na **Sabouraudově agaru**
 - Nepoužíváme antimykotické disky, ale **tablety**
 - Zpravidla se „v prvním kole“ testuje **pouze jedno antimykotikum – flukonazol**. Teprve při rezistenci přicházejí na řadu další antimykotika (demonstrace takového testu je na bočním stole, úkol je ale jen měření u flukonazolu)

Úkol 5 – mikroskopie vláknitých hub

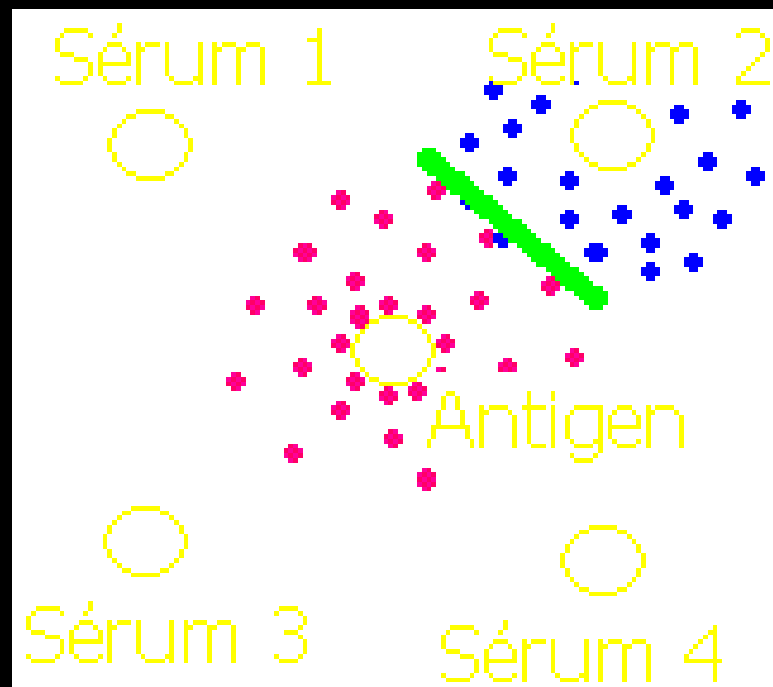
- Diagnostika vláknitých hub se poněkud liší od diagnostiky kvasinek i co se týče **mikroskopie**. Ta tu má větší význam než u kvasinek. Lze pozorovat různé typy spor a konidií.
- Prohlížejte **bez imerze, objektivem zvětšujícím 4× či 10×, popřípadě 40 ×**.
- **Nejprve si houby prohlédneme v demonstračním mikroskopu, později budete mít příležitost si popsané útvary v mikroskopu sami najít**

Úkol 6 – kultivace vláknitých hub

- **Vzhled výsledků kultivace** je u vláknitých hub oproti kvasinkám značně odlišný, jak na Sabouraudově agaru, tak případně i na agaru krevním.
- Zakreslete **tři kmeny (kultury na Sabouraudově agaru ve zkumavkách)**.
- *Další poznámky ke kultivaci: Některé z nich, zejména dermatofyty, rostou velmi pomalu. To kvůli nim se Sabouraudův agar nalévá do zkumavek.*
- *Biochemické rozlišení se u nich, na rozdíl od kvasinek, zpravidla neuplatňuje.*

Mikroprecipitace v agaru

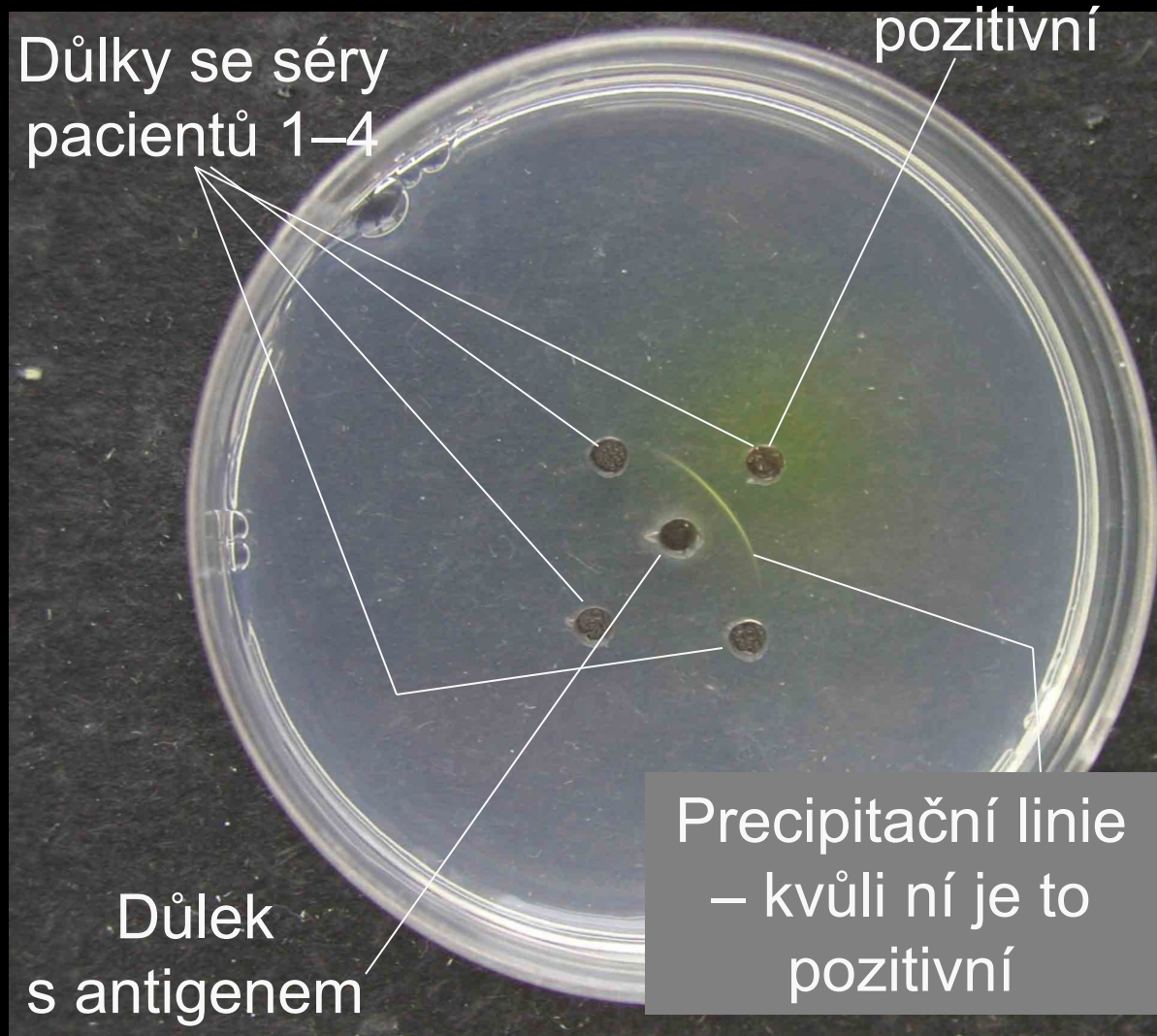
- Z prostředního důlku difunduje antigen (červeně)
- Z pozitivního důlku se sérem číslo 2 difunduje protilátka (modře)
- Z negativních důlků (séra číslo 1, 3, 4) samozřejmě žádná protilátka nedifunduje
- V místě střetu antigenu s protilátkou vzniká precipitační linie (zeleně)



Úkol 7 – nepřímý průkaz mykóz

Barva důlku není rozhodující!

Jednou z mnoha možností, jak jej provádět, je **mikroprecipitace v agaru**. Precipitační linie se tvoří mezi důlkem s antigenem a důlkem s pozitivním sérem (obsahuje protilátku).



Úkol 8 – odběr na dermatomykózy

- Prohlédněte si videoklip a запиšte si hlavní zásady odběru:
 - nezasílat pouze stěr, nýbrž **šupiny z ložiska** (případně kousek nehtu, vlasu apod.); stěr by mohl stačit u kandidóz
 - provést **povrchovou desinfekci**
 - pokud možno: **povrchovou vrstvu neposílat**, nýbrž vyhodit a poslat až další vrstvu
 - **u plošných ložisek odebírat z okraje** (zde je houba aktivní)


Úkol 9: Odběry na parazitologii

a) Střevní parazité

- Na **stolici** se používá nádobka – máte ji na stole. Není zde požadavek nutné sterility, případná bakteriální kontaminace neovlivní výsledek
- U roupů se častěji používá **Grahamova metoda**, kde se nalepí páska na perianální řasy a poté na sklíčko.

b) Odběr na krevní parazity

- Na krevní parazity se doporučuje zasílat **tenký roztěr** a **tlustá kapka**. U tlusté kapky se krev jen zamíchá rožkem druhého sklíčka, u tenké kapky se speciálním pohybem roztáhne po sklíčku. Tenká kapka je fixuje, tlustá nikoli.



Thin Blood Film

Thick Blood Film

Obrzky převzaty z CD-ROM „Parasite-Tutor“ – Department of Laboratory Medicine, University of Washington, Seattle, WA

10c) Některé další způsoby odběru

Po čem pátráme	Použitý způsob odběru
toxoplasmóza	sérum (na protilátky)
trichomonóza	C. A. T., nebo nátěr-sklo
močová schistosomóza	histologické vyšetření
giardiáza	12níková štáva (stolice)
akantamébiáza	použité kontaktní čočky

Úkol 11: Mikroskopie střevních parazitů

- Na bočním stole máte vše k Faustově metodě a k metodě dle Kato
- Krycí sklíčko z **Faustovy** koncentrační metody již bylo **pinzetou přesunuto** na první polovinu sklíčka (pokud nebylo, opatrně ho tam přesuňte)
- *(V každém případě jsou na bočním stole ty zkumavky s dalšími krycími sklíčky)*
- Na druhé polovině sklíčka již máte **preparát dle Kato (to je ten zelený)**

Úkol 11: Mikroskopie střevních parazitů – pokračování

- Mikroskopujeme obě metody najednou, **bez imerze, objektivy 10x, 20x, 40x (úkoly v protokolu označené jako 11a, b).**

Pozorovaný obraz je stolice zdravého člověka – **sklíčka jsou negativní**

- Prohlédneme si také sklíčko s lepicí páskou, tedy **Grahamovu metodu (úkol 11c).**
- **Tato sklíčka jsou pozitivní,** obsahují roupí vajíčka

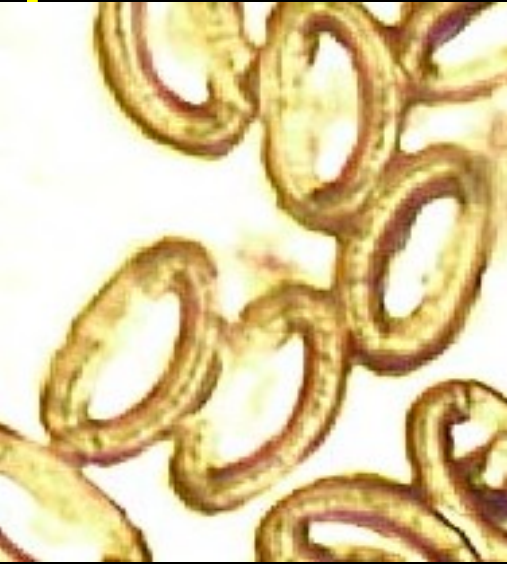Úkol 12 – demonstrace alkoholových preparátů

- Prohlédněte si naše tasemnice, škrkavky a roupy, naložené do lihu*. Zapište si případné poznámky

**zatímco vy už se do lihu nenakládejte a raději se učte na zkoušku z lékařské mikrobiologie! 😊*

Morfologie vajíček střevních parazitů

Aspoň ty se naučte ke zkoušce



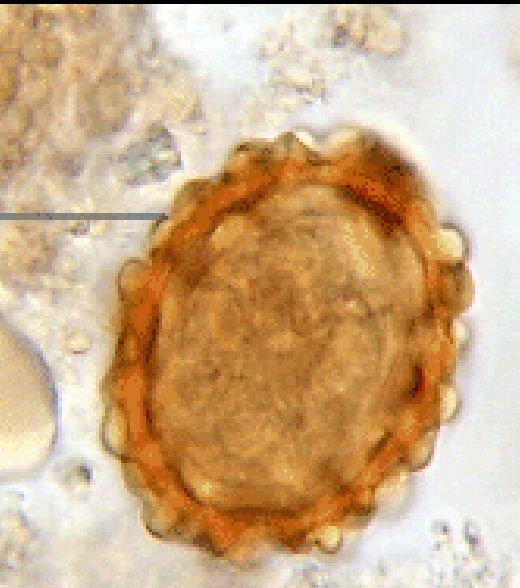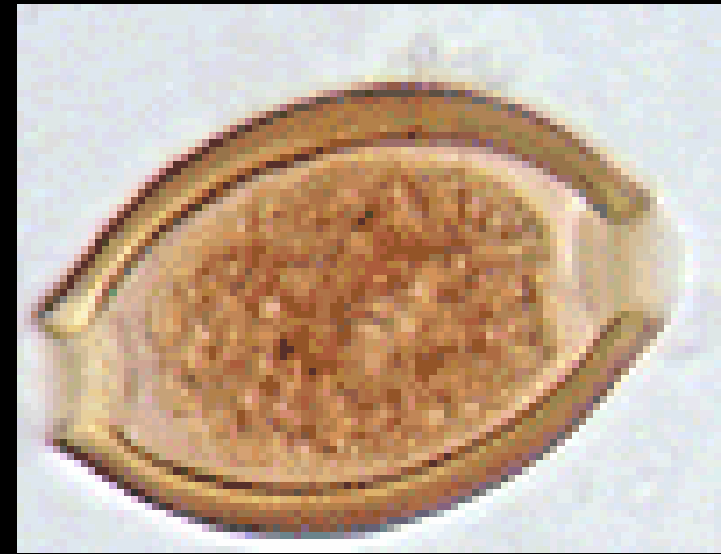
Tenkohlavec

Roup

Trichuris

Mrľa

Enterobius



Škrkavka

Tasemnice

Hlísta

Pásomnica

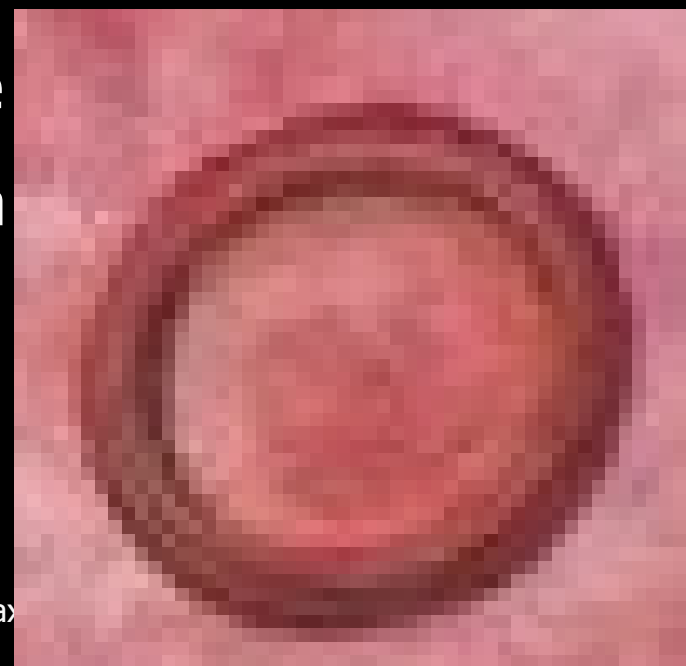
Ascaris

Taenia

Obrázky z CD-ROM „Parasite-Tutor“ –
Department of Laboratory Medicine,
University of Washington, Seattle, WA.

Tapeworm picture origin:

<http://www.biolib.cz/cz/taxonimage/id17433/?taxonid=43809>



Úkol 13: Pozorování mikroskopických preparátů trichomonád

- Mikroskopujte **imerzí** (objektiv 100×, imerzní olej)
- V některých preparátech jsou kromě trichomonád i **kvasinky**, nenechte se zmást!
- Možná uvidíte **leucocyty** a **trichomonády**, možná i **bakterie**, **epitelie** atd.

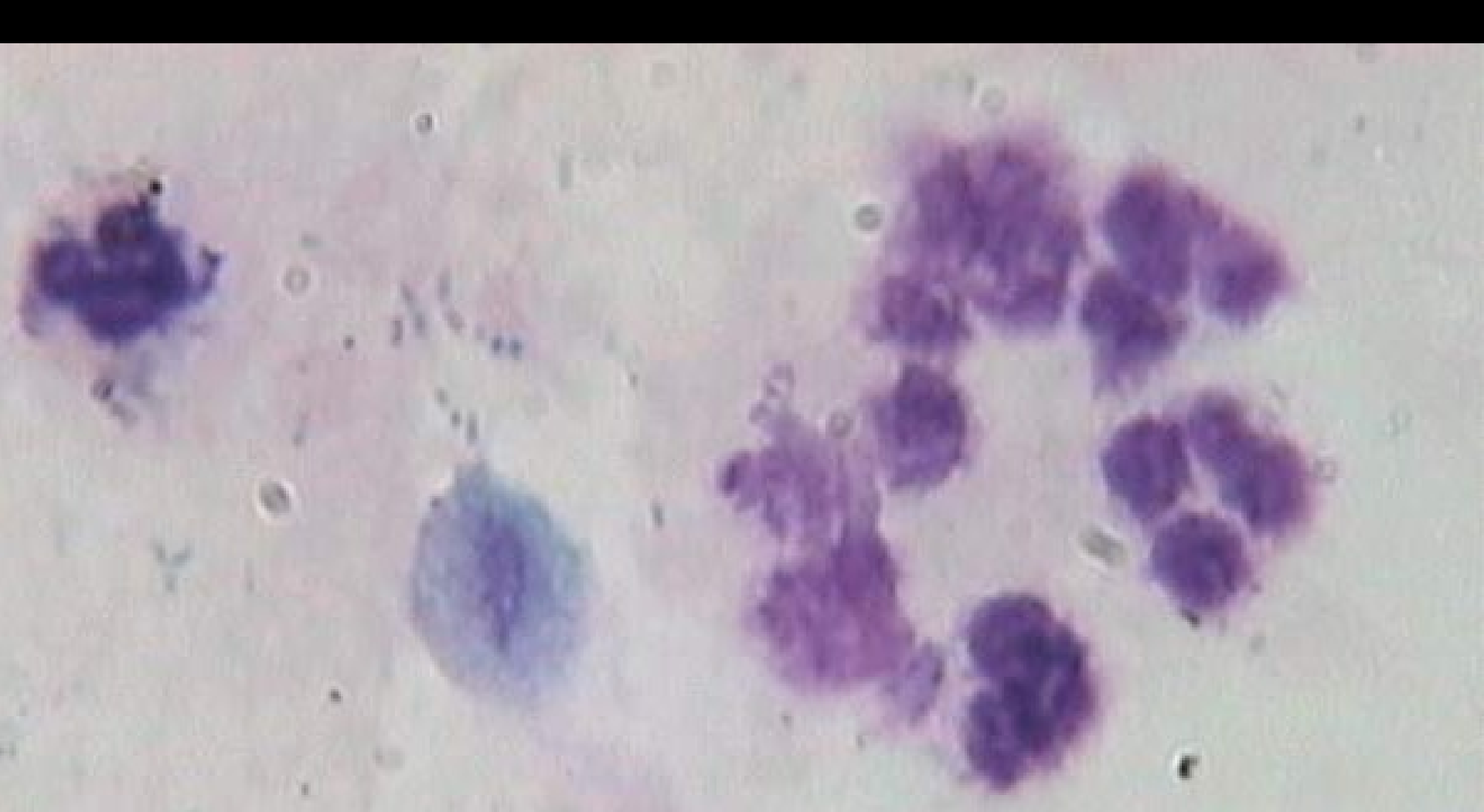
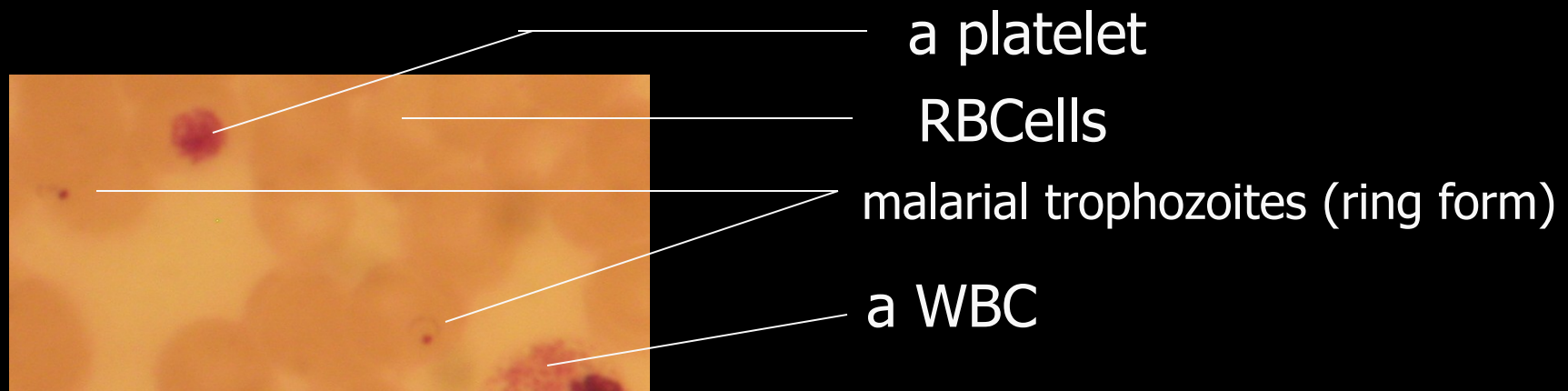
Photo by: Dr S.M. Sadjjadi
parasito@sums.ac.ir

Úkol 14 Diagnostika malárie

a) Prohlédněte si preparát

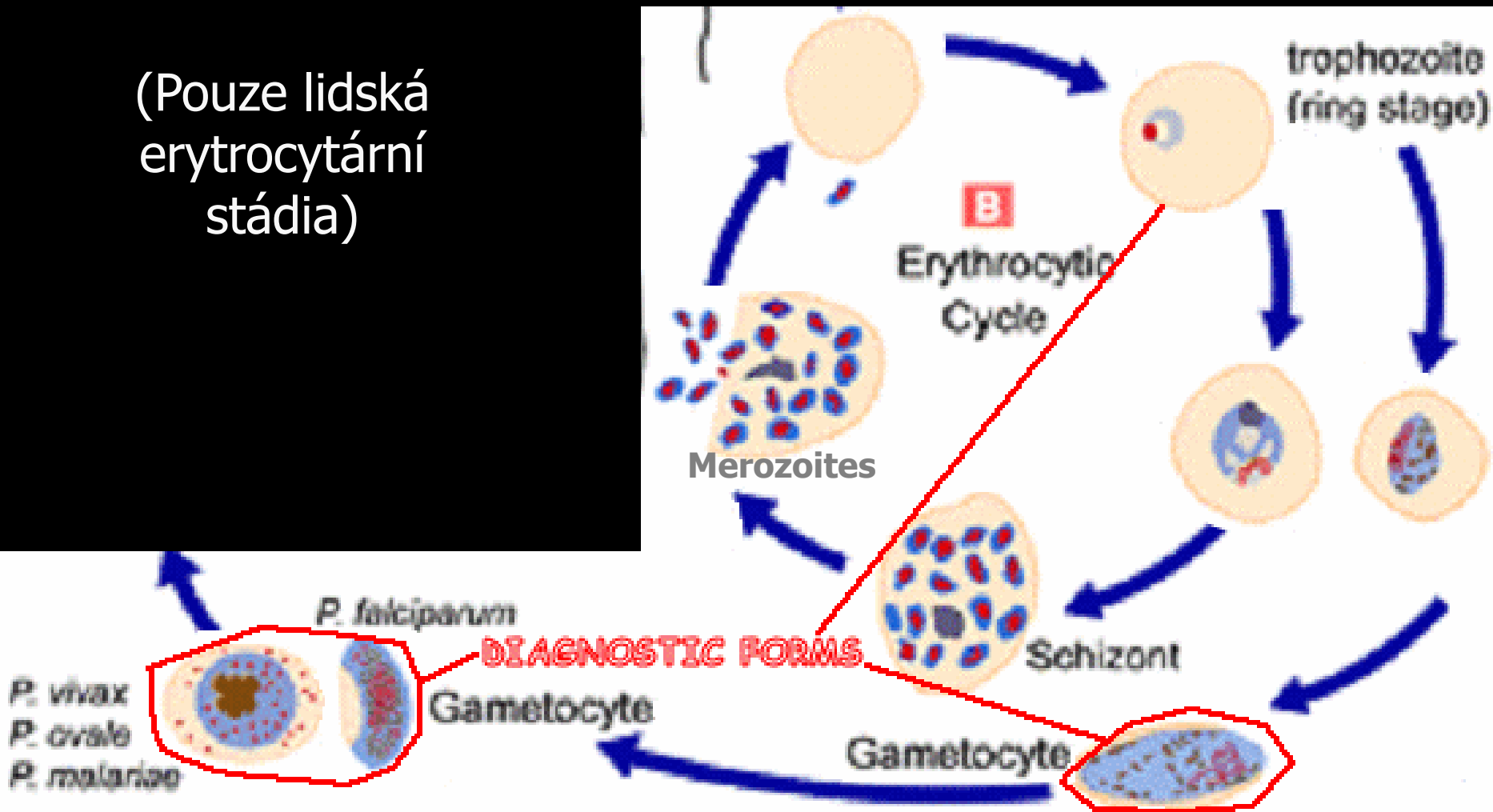
- Tato část se ve spojeném praktiku nedělá. Zájemcům nicméně můžeme preparát demonstrovat.



14b) Erythrocytární stádia parazita

web.indstate.edu

(Pouze lidská erythrocytární stádia)



Úkol 15 – diagnostika *Toxoplasma gondii* serologickými testy

- Úkol prakticky neprovádíme, můžeme jej ale aspoň přibližně popsat:
- **Část 15a) je komplementfixační test.** První jamka je zkouška antikomplementarity (viz později), ve druhé je ředění 1 : 5 a pak geometrickou řadou (1 : 10, 1 : 20, 1 : 40, 1 : 80 etc.). Nepřítomnost hemolýzy je pozitivní, hemolýza negativní
- **Část 15b) je ELISA** – počítání: všechny hodnoty nad $(C1 + D1) : 2$ jsou pozitivní. A1 je blank, B1 negativní kontrola, E1 pozitivní kontrola.

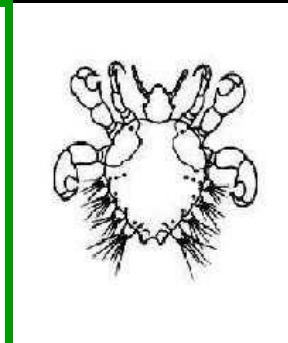

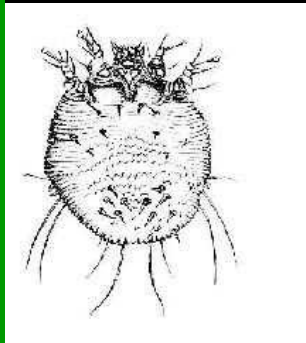
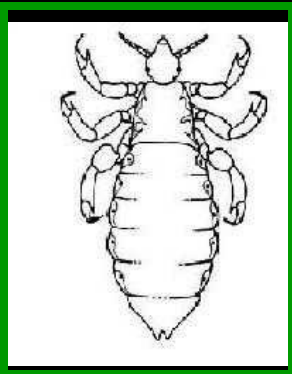

Úkol 15: příběhy k pacientům

- P: zdravá těhotná s kočkami doma
- Q: jiná zdravá těhotná, bez koček
- R: mladá tulačka, bez koček, ale v kontaktu s jahodami kontaminovanými divou zvěří
- S: senior, pracoval v zahradě, příznaky retinitidy + zvětšené uzliny

Úkol 15: výsledky

Pacient	CFT	ELISA IgA	ELISA IgG	Závěr
P	1:10	–	+	Chráněna předchozí infekcí
Q	0	–	–	Nechráněna (musí si dávat pozor)
R	1:160	+	+	Infekce, léčit spiramycinem
S	0	–	–	Navzdory seronegativitě léčit kvůli příznakům

Úkol 16a Poznáváme ektoparazity



Štěnice Veš dět. Zákožka Blecha Muňka Klíště
Bed bug Louse Itch mite Flea Crab louse Tick
Cimex Pediculus Sarcoptes Pulex Phthirus Ixodes

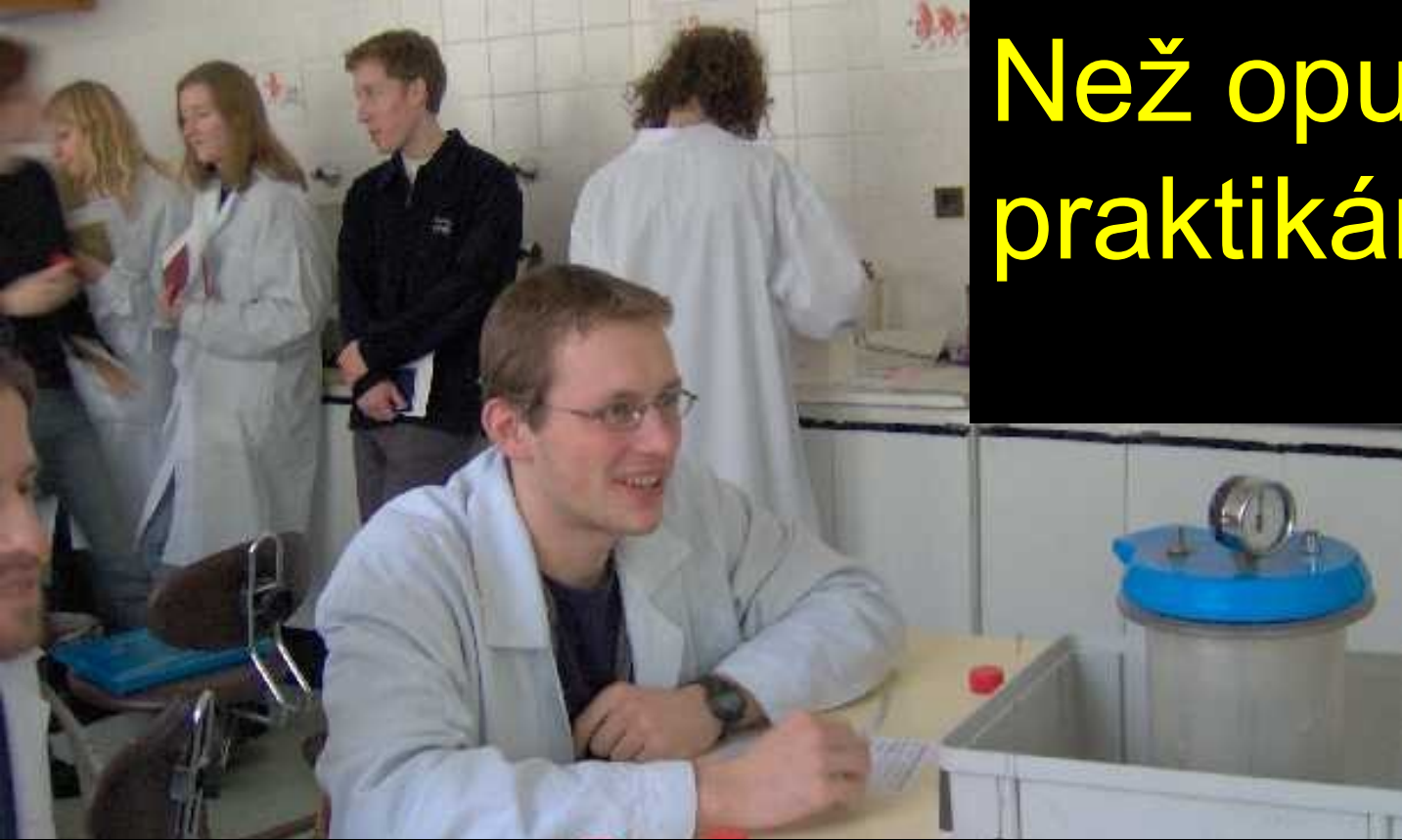Úkol 16b

- Myiázy jsou nemoci, u kterých se ve tkáni člověka či zvířete (v kůži, podkoží, oku apod.) vyskytují **živé larvy hmyzu**
- Zajímavým příkladem je arteficiální (uměle navozená) myiáza larvami *Lucilia serricata*, které mají za úkol se živit odumřelou tkání, ale nechat „na pokoji“ tkáň živou. Tento postup se nazývá **larvoterapie**.

Entamoeba histolytica – skutečný případ: úkol č. 17

- **Mladý muž s dobrodružnými sklony**, cestoval po Indii a **pil vodu z Gangy**.
- Zaslána **stolice**, pomocí metod Faust a Kato byly nalezeny podezřelé útvary, po **barvení Gomoriho trichromem** určeno jako *Entamoeba histolytica/dispar* (mikroskopicky nelze rozlišit). **Tyto preparáty máte v úkolu č. 8.**
- U pacienta byla diagnostika prováděna i v NRL pro střevní parazity v Praze a **pomocí PCR určeno, že jde o *E. histolytica***

Než opustíte
praktikárnu...



...pláště laskavě nepohazujte po
praktikárně, nýbrž je pověste na
věšák tak, aby nespadly a
desinfikujte pracovní stoly!

Nashledanou při
dalším dílu!

