

P08

Acidorezistentní bakterie

Spirochety

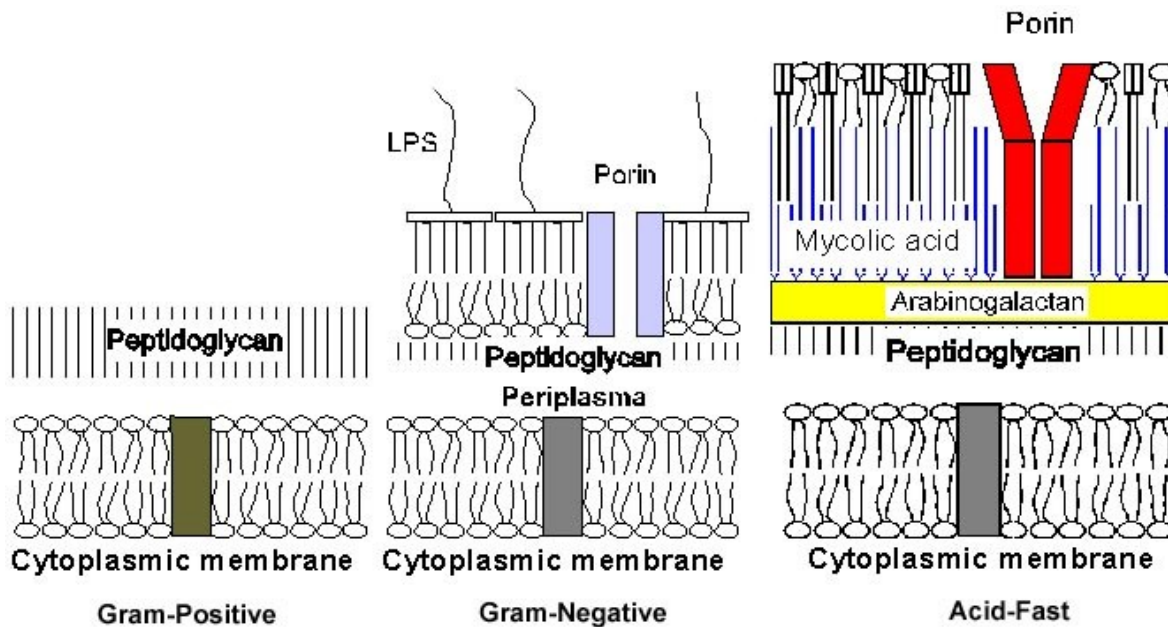
Osnova

- acidorezistence
- rod *Mycobacterium* (TBC, lepra, mykobakteriózy)
- *Actinomyces spp.*, *Nocardia spp.*
- spirochety

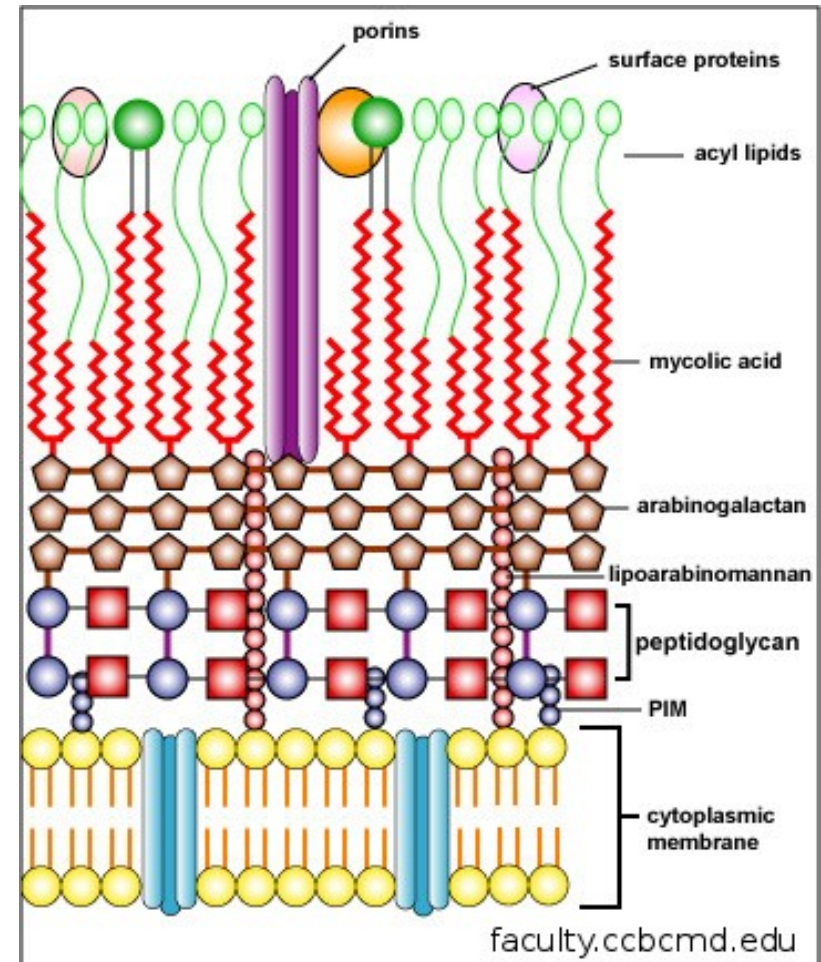
Acidorezistence

- **vyšoký obsah lipidů** v buněčné stěně
 - vysoce hydrofobní
 - tvoří fosfolipidy, glykolipidy a lipoproteiny
 - mykolové kyseliny
- **obtížná barvitelnost** (hydrofilními) organickými barvivy (nebarví se Gramovým barvením)
- **odolnost ke kyselinám** (využití při Ziehl-Neelsenově barvení), zásadám (využití při kultivaci) i alkoholům
- typická pro **mykobakterie**
- částečně pozorováno u aktinomycet a nokardií

Acidorezistence (2)



from <http://wbtd15.biozentrum.uni-wuerzburg.de/homepage/Forschung/Theorie/Benz/Zellwand.html>



Rod *Mycobacterium*

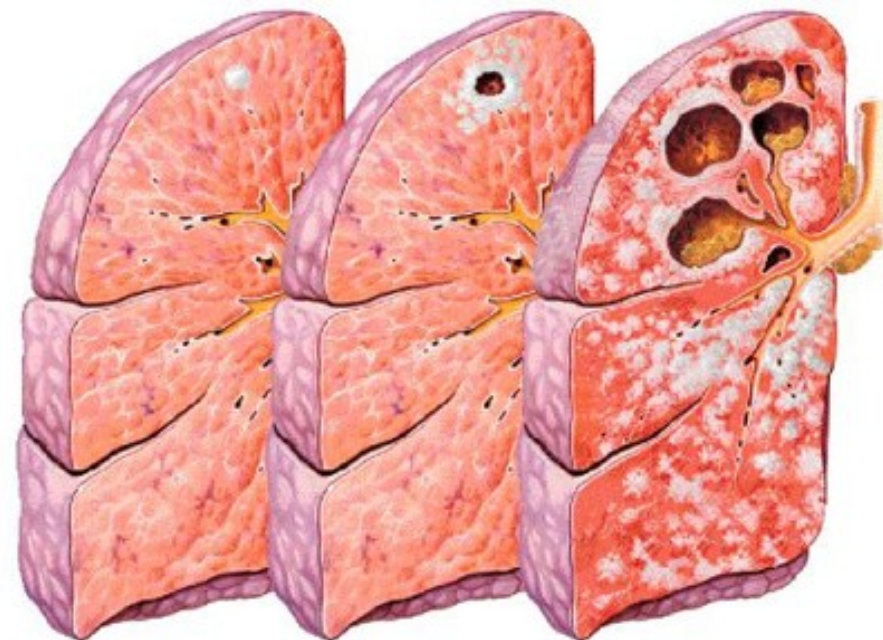
- G+ nepohyblivé, nesporulující, **aerobní**
- **dlouhá generační doba** → kultivace až v řádu týdnů
- **acidorezistence**, alkalirezistence
- **přežívání uvnitř makrofágů** (hlavní roli má buněčná imunita → minimum protilátek)
- **odolné** k vyschnutí a dezinfekčním látkám (nestačí spektrum A; T = TBC, M = atypické mykobakterie)
- *M. tuberculosis* – TBC
- *M. leprae* – lepra (malomocenství)
- *M. bovis*; *M. bovis* BCG (očkovací kmen)
- atypické mykobakterie

Tuberkulóza (TBC)

- ***Mycobacterium tuberculosis*** (bacil Kochův, BK), vzácně *M. bovis*
- obvykle vstup přes **plíce** (vzácně přes GIT nebo ránou)
- vznik **primárního komplexu** (zánětlivé ložisko v plicním parenchymu, zánět a zvětšení příslušné regionální mízní uzliny) → **buněčná imunita** → hojení fibrotizací nebo kalcifikací
 - spontánní celkové zhojení
 - ložiska infekce (**granulomy neboli tuberkly**) kaseifikují (latentní forma) → jádro se rozpadne a zkapalní → infekční obsah se uvolňuje do bronchů → vykašlávání (otevřená TBC)
 - šíření krví (inf. kteréhokoli orgánu) – miliární TBC

Postprimární TBC

- za několik týdnů až mnoho let po primární infekci (**reaktivace primární infekce**, někdy superinfekce)
- reaktivace po opakované infekci mykobakteriemi, progresi primární infekce např. po těžké respirační infekci, u oslabených jedinců (stáří, alkoholici, imunokompromitovaní)
- **otevřená TBC**
 - kašel, hemoptýza (chrchlání krve), zvýšená teplota, hubutí
 - někdy bezpříznaků



infekce v horním plicním laloku

tvorba tuberklu

progrese TBC

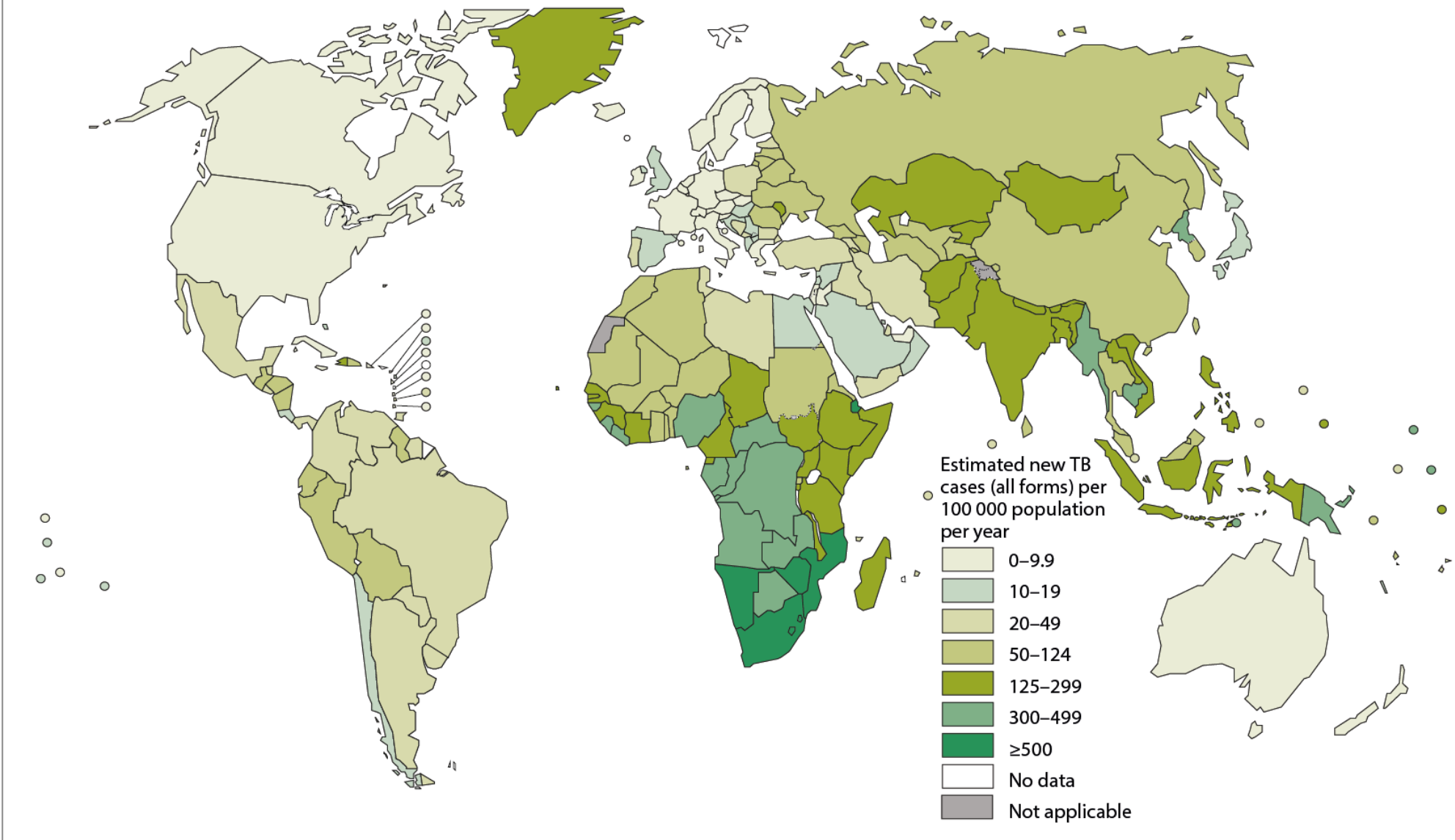
Léčba TBC

- **vždy kombinace antituberkulotik** (vznik rezistence)
- 1. řada: **izoniazid, rifampicin, pyrazinamid, etambutol, streptomycin**
- 2. řada: amikacin, kanamycin, capreomycin, ofloxacin, ciprofloxacin, cykloserin, rifabutin, ...
- **MDR** (multidrug-resistant): izoniazid a rifampicin
- **XDR** (extensively drug-resistant): izoniazid, rifampicin, alespoň 1 chinolon, amikacin/kanamycin/capreomycin
- léčba 4 až 12 měsíců:
 - iniciální: **čtyřkombinací** po 2 měsíce (snížení množ.)
 - pokračovací: dvojkombinací (sterilizace ložiska)

Očkování proti TBC

- **donedávna povinné očkování** novorozenců živou vakcínou **BCG** (**kalmetizace**, *bacille Calmette-Guérin*)
 - připraveno z kmene *M. bovis* pasážováním
- donedávna povinné přeočkování při negativním výsledku kožního tuberkulinového testu
- 2010 – plošné očkování zrušeno → **selektivní očkování**
 - **povinně očkování jen ohrožení novorozenci** (např. předchozí výskyt v rodině, rodiče udávají delší pobyt v zemích se zvýšenou incidencí TBC)
 - ve vzácných případech defektu imunity docházelo po kalmetizaci ke generalizované infekci očkovacím kmenem

Estimated TB incidence rates, 2013



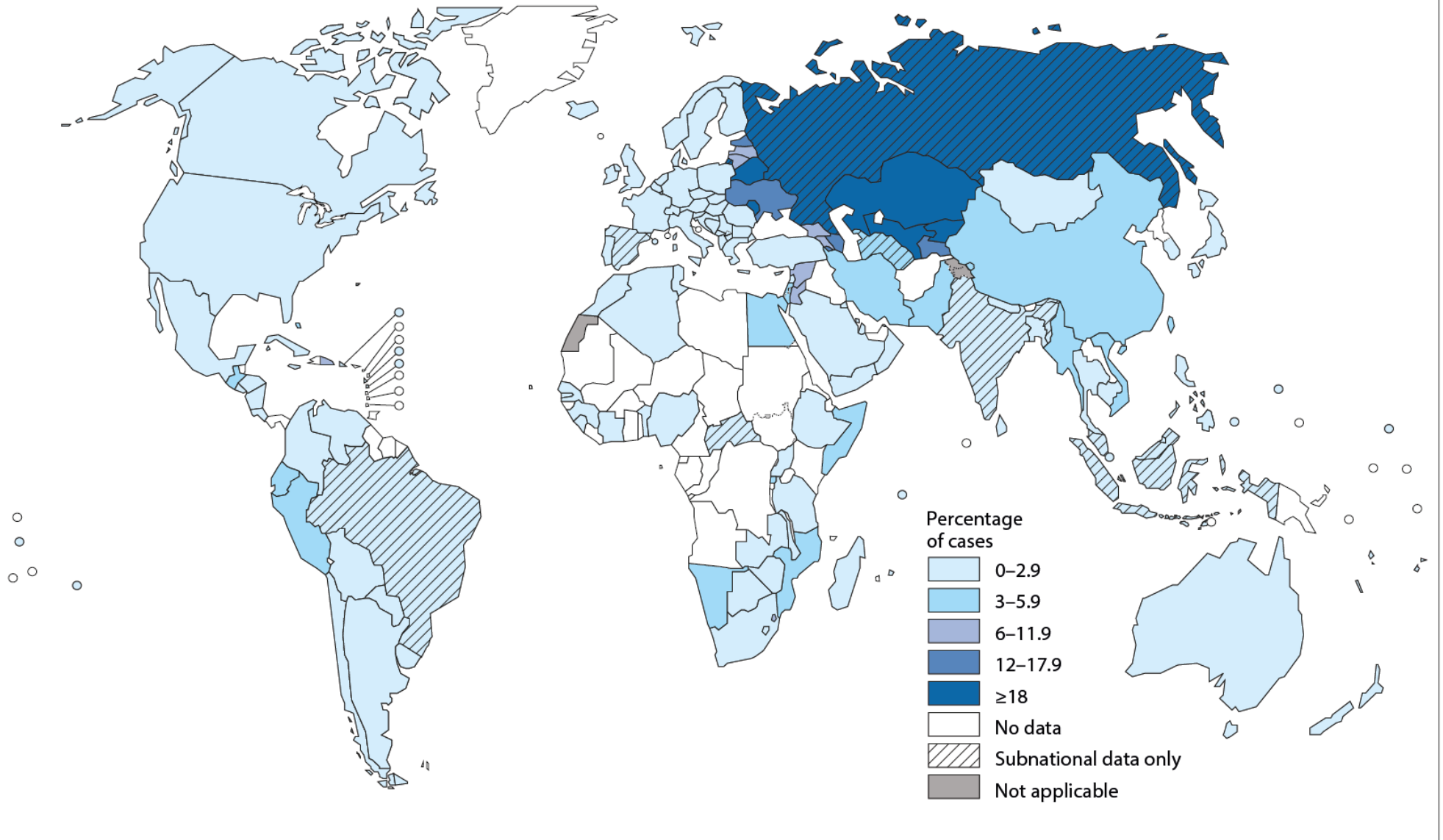
The boundaries and names shown and the designations used on this map do not imply the expression of any opinion whatsoever on the part of the World Health Organization concerning the legal status of any country, territory, city or area or of its authorities, or concerning the delimitation of its frontiers or boundaries. Dotted and dashed lines on maps represent approximate border lines for which there may not yet be full agreement.

Data Source: *Global Tuberculosis Report 2014*. WHO, 2014.

© WHO 2014. All rights reserved.



Percentage of new TB cases with MDR-TB



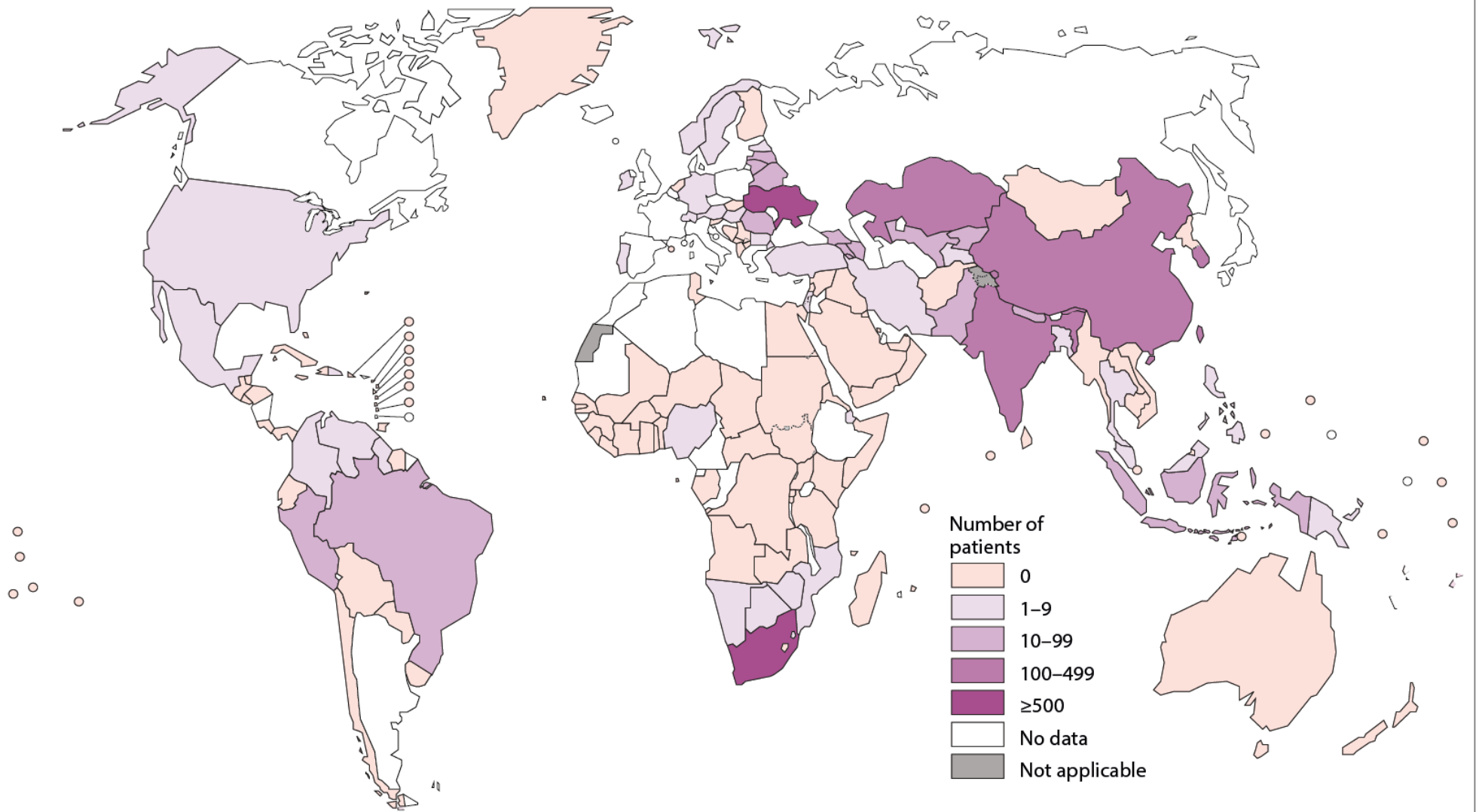
The boundaries and names shown and the designations used on this map do not imply the expression of any opinion whatsoever on the part of the World Health Organization concerning the legal status of any country, territory, city or area or of its authorities, or concerning the delimitation of its frontiers or boundaries. Dotted and dashed lines on maps represent approximate border lines for which there may not yet be full agreement.

Data Source: *Global Tuberculosis Report 2014*. WHO, 2014.

© WHO 2014. All rights reserved.



Number of patients with laboratory-confirmed XDR-TB started on treatment in 2013



The boundaries and names shown and the designations used on this map do not imply the expression of any opinion whatsoever on the part of the World Health Organization concerning the legal status of any country, territory, city or area or of its authorities, or concerning the delimitation of its frontiers or boundaries. Dotted and dashed lines on maps represent approximate border lines for which there may not yet be full agreement.

Data Source: *Global Tuberculosis Report 2014*. WHO, 2014.

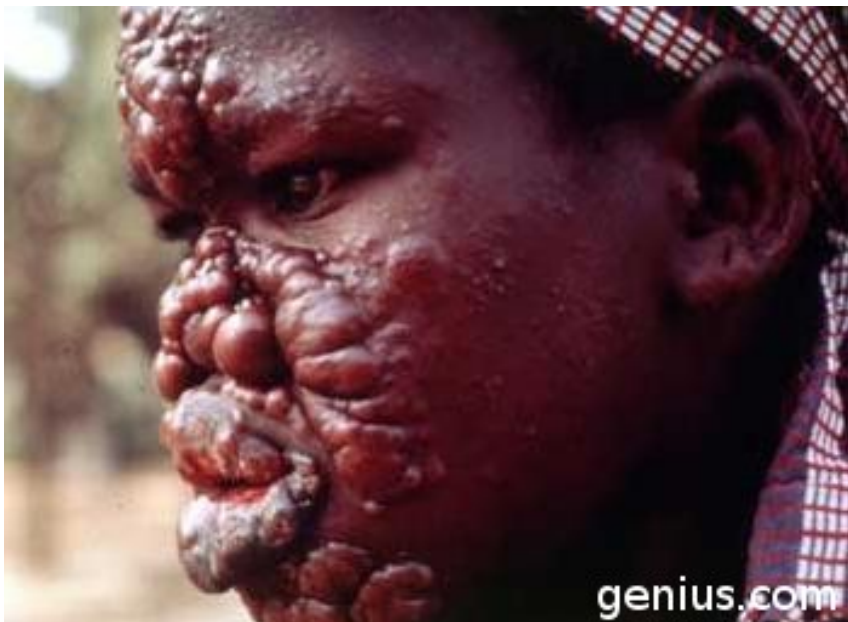© WHO 2014. All rights reserved.



Lepra (malomocenství)

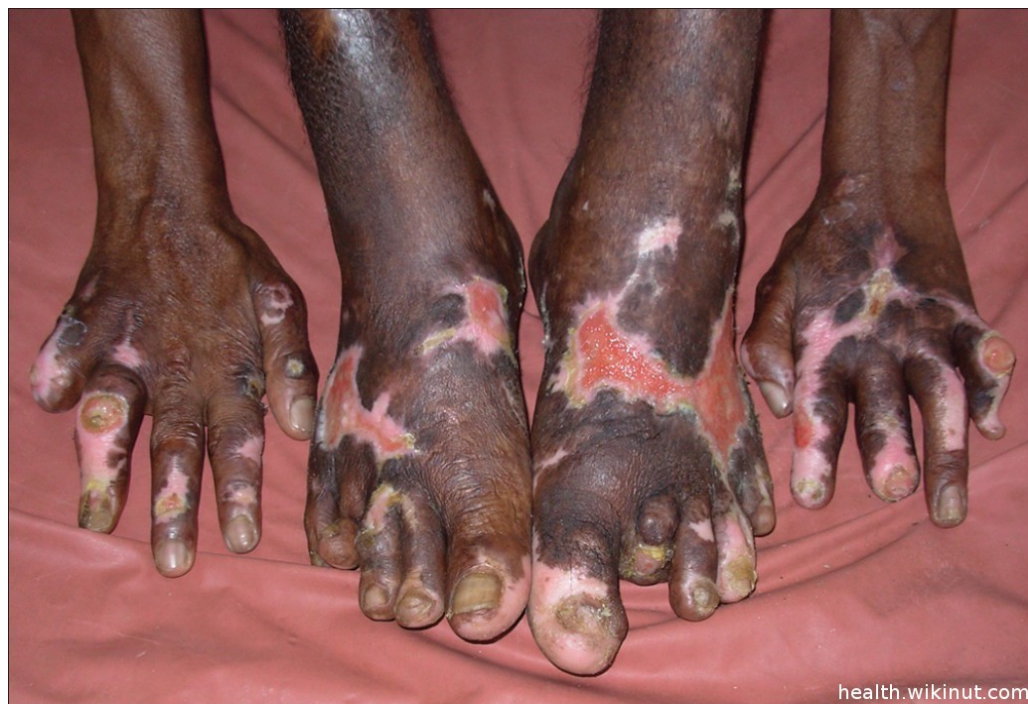- ***Mycobacterium leprae*** (Hansenův bacil)
- **extrémně dlouhá generační doba** (cca 2 týdny), inkubační doba několik let
- růst při nižší teplotě (30 °C) → okrajové části těla
- často bez příznaků, málo nakažlivá (kromě kožní formy s vředy)
- může se vyvinout destruktivní forma (napadá Schwannovy bb. a makrofágy v PNS, ničí imunitní bb.)
- neexistuje vakcína, ale ochranný účinek má očkování proti tuberkulóze
- léčba: dapson + rifampicin + clofazimin (měsíce až léta)

Lepra (projevy)



vředy a nekróza na tváři
(facies leontina)

léze na končetinách



Atypická mykobakteria

- **podmíněně patogenní** (tzv. mykobakteriózy)
- rezistentní na řadu antituberkulotik
- **M. avium komplex** (*M. avium ssp. avium*, *M. avium ssp. paratuberculosis*, *M. intracellulare*)
 - lymfadenitidy, plicní procesy podobné TBC
- *M. kansasii*, *M. xenopi* (**plicní infekce**)
- *M. marinum* – **kožní léze** (fish tank granuloma, swimming pool granuloma)
- *M. ulcerans* – **burulský vřed**
- *M. smegmatis* – **nepatogenní**, součást mikroflóry

Přímý průkaz TBC

- **mikroskopie:** Ziehl-Neelsenovo barvení (dle Kinyouna)
- **kultivace:** speciální vaječné půdy (moření louhem kvůli usmrcení ostatních bakterií)
- **automatická kultivace:** kultivace v automatech, které detekují pozitivitu dříve
- biochemické rozlišení: pouze specializované laboratoře
- pokus na zvířeti: morče (na ústupu)
- **PCR diagnostika:** nabývá na důležitosti

Nepřímý průkaz TBC

- **tvorba protilátek je minimální** (pozitivní nález je známkou infekce, negativní nález nemá hodnotu)
- **testování buněčné imunity**
- **kožní (tuberkulinový) test** dle Mantouxové
 - testování po vakcinaci
 - pozitivní nález: mírné zarudnutí a zatvrdnutí v okolí místa vpichu po 3 dnech
- **test uvolňování INF γ** (reakce pacientových buněk na antigen) – test QuantiFERON-TB Gold

QuantiFERON-TB Gold

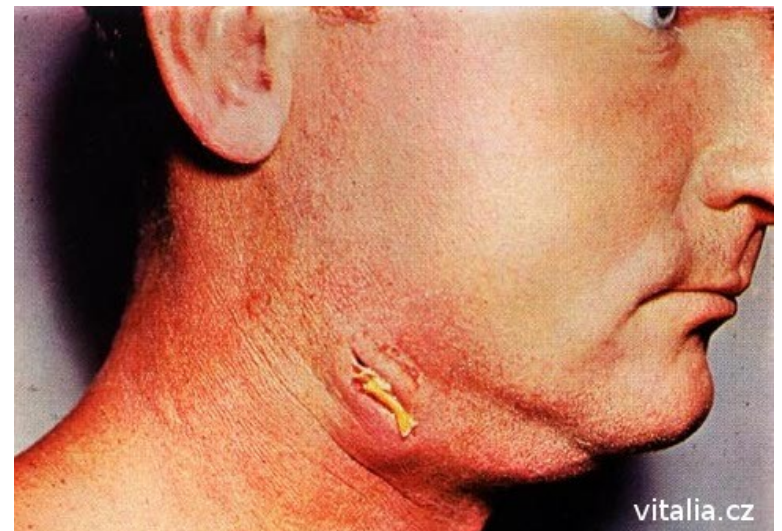- vyšetření indukovaného uvolňování INF γ
- při TBC (i latentní) tuberkulózní antigeny aktivují T-lymfocyty, které tvoří velké množství INF γ
- odebírá se nesrážlivá (heparinizovaná) krev do tří zkumavek:
 - **1. zkumavka: obsahuje mitogen (MIT)**
phytohemagglutinin – zde by mělo dojít ke stimulaci tvorby INF γ vždy (kromě nedostatku/snížené aktivity lymfocytů)
 - **2. zkumavka: obsahuje antigeny TBC (TB)** – ke stimulaci tvorby INF γ dojde při infekci TBC
 - **3. zkumavka: pro odečet pozadí (NIL)**
(nespecifický INF γ , heterofilní protilátky)

QuantiFERON-TB Gold - hodnocení

- **pozitivní:** ve zkumavce TB T-lymfocyty reagují na stimulaci antigenem, ve zkumavce NIL (pozadí) nedochází k tvorbě interferonu
- **negativní:** T-lymfocyty reagují na stimulaci mitogenem (MIT) ale nereagují na stimulaci antigenem mykobakterie (TB)
- **neurčitý výsledek:** T-lymfocyty nereagují na stimulaci mitogenem (MIT) nebo ve zkumavce NIL (pozadí) dochází k tvorbě interferonu

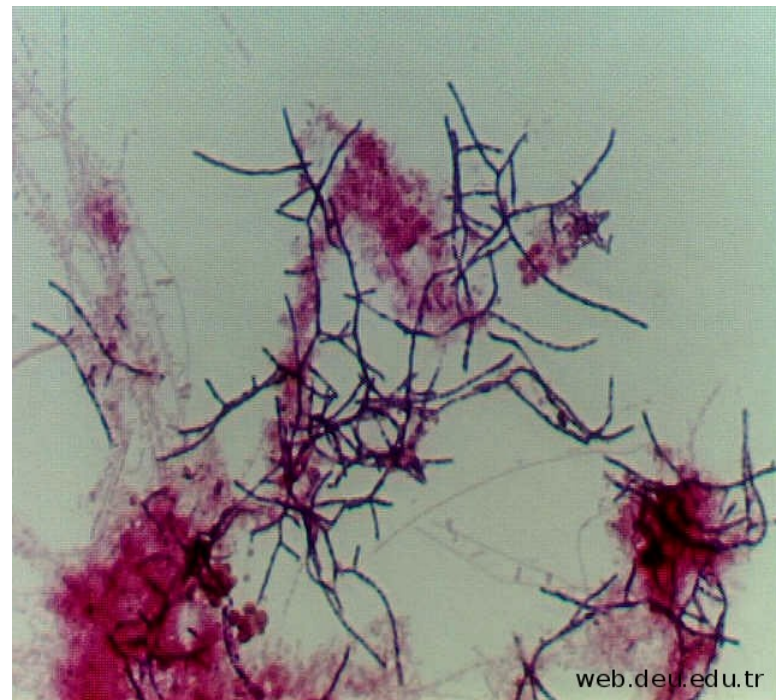
Actinomyces spp.

- **anaerobní vláknité** grampozitivní bakterie (částečně acidorezistentní → špatně se barví Gramovým barvením)
- běžně v dutině ústní, nosohltanu, střevě, vagině, ...
→ endogenní nákazy
- **aktinomykóza** (*A. israeli*, *A. naeslundii*)
 - **cervikofaciální, intrathorakální, abdominální, kožní, děložní**
 - **abscesy** (chronické podkožní abscesy) a **píštěle**
- **osteomyelitida** (*A. israeli*)



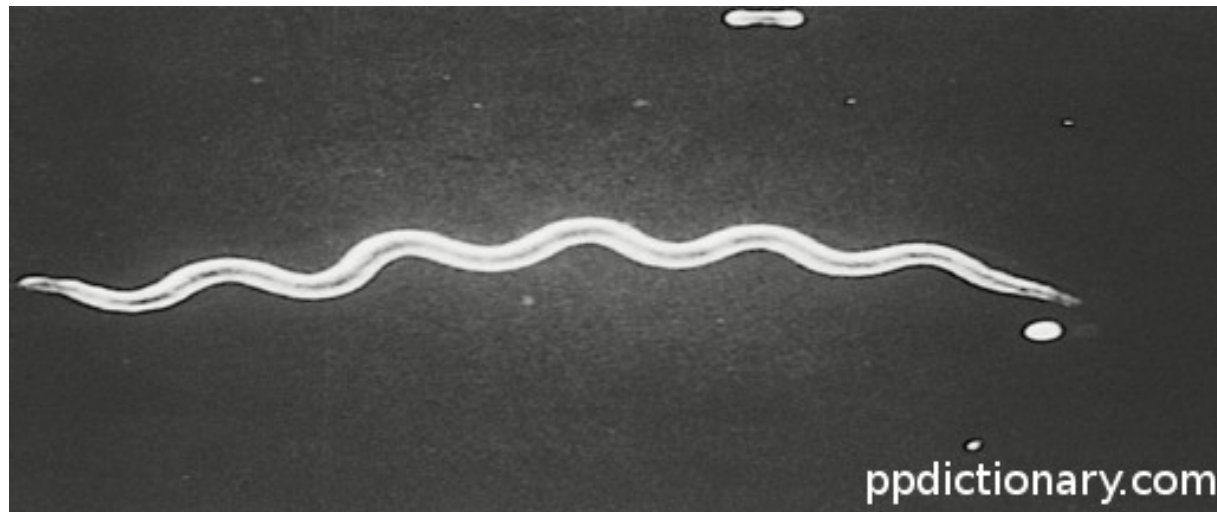
Nocardia spp.

- G+ **aerobní tyčky až vlákna**, častečně acidorezistentní
- půdní bakterie (subtropy, tropy) → exogenní nákazy
- **chronické kožní abscesy**
- *N. asteroides* - **plicní infekce** (možná diseminace, mozkové abscesy)
- *N. brasiliensis* (podkožní abscesy)



Spirochety

- rody *Borrelia*, *Treponema*, *Leptospira*
- **spirální pohyblivé bakterie** (axiální bičíky v periplazmatickém prostoru)
- buněčná stěna podobná G- bakteriím, ale nebarví se podle Grama, velice **obtížná kultivace**
- **mikroskopie v zástinu, fluorescenční mikroskopie**

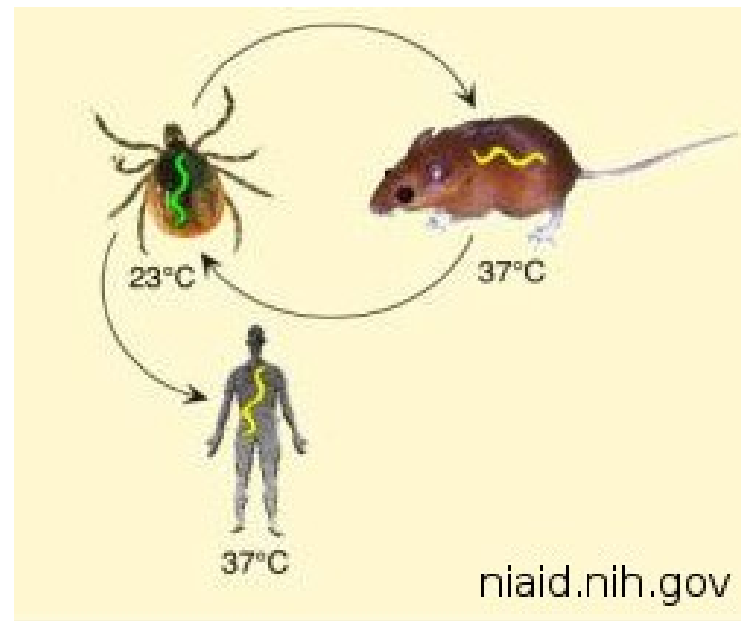


Rod *Borrelia*

- původci **lymské boreliózy**
 - *B. burgdorferi* sensu lato
 - *B. burgdorferi* sensu stricto (USA + Evr.; postižení kloubů a myokardu)
 - *B. afzelii* (Evr. + Asie; kožní příznaky)
 - *B. garinii* (Evr. + Asie; neurologické projevy)
- původci **návratných horeček**
 - *B. recurrentis*
 - *B. duttoni*
 - *B. hermsii*

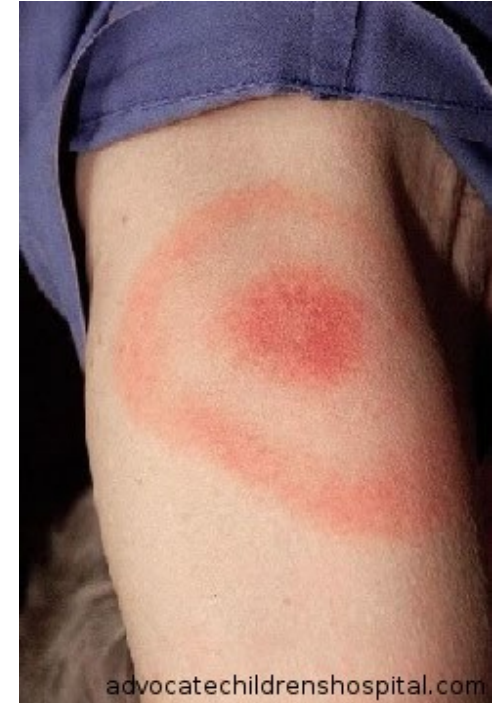Lymeská borelióza

- **zoonóza**, přenos **klíšťaty** (v ČR *Ixodes ricinus*), rezervoár hlodavci, ptáci
- incidence v ČR: 40/100 000 obyvatel
- **často spontánní uzdravení**
- protilátky asi u 10 % zdravých osob
- prodělané onemocnění chrání jen částečně
- ATB: beta-laktamy, tetracykliny



Stádia lymfské boreliózy

- **časné lokalizované**
 - erythema migrans (3–30 dní)
 - nespecifické příznaky
- **časné diseminované**
 - borreliový lymfocytom (uši)
 - neurologické, kardiální, revmatologické projevy
- **pozdní diseminované**
 - chronická encelafomyelitida, artritida
 - acrodermatitis chronica atrophicans (degenerace podkoží, ztenčená kůže)



Rod *Treponema*

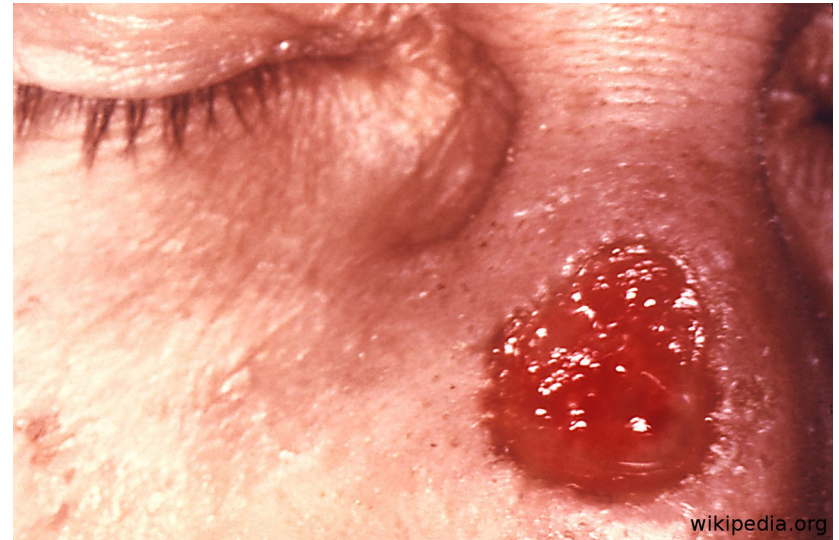- *Treponema pallidum*
 - *ssp. pallidum* – **syfilis** (pohl. nemoc, přenos sex.)
 - *ssp. endemicum* – endemická syfilis (bejel) – **léze na ústní sliznici**
 - *ssp. carateum* – *pinta* – **kožní léze** (Lat. Am.)
 - *ssp. pertenue* – *framboesie* – **kožní léze** (Afr., JV Asie, J. Am.)
- *Treponema denticola* – **nepatogenní**, popř. periodontitida

Syphilis (lues)

- *T. pallidum ssp. pallidum*
- klasická pohlavní nemoc (přenos výhradně sexuálně)
- **časná syphilis**
 - **primární** (ulcerace v místě vstupu – na genitálu, ulcus durum, tvrdý vřed)
 - **sekundární** (diseminace, horečka, bolesti hlavy, artralgie, anorexie, generalizovaná vyrážka + kondylomata – kožní a slizniční léze)
 - **časná latentní** (během 1. roku po překonání sekundárního stadia, asymptomatické období, možné relapsy sekundárního stadia)

Syfilis (2)

- **pozdní**
 - **pozdní latentní** (není epidemiologické riziko, možné pozdní příznaky)
 - **terciální**
 - gummata – měkké záněty (nejčastěji játra, kosti, kůže)
 - neurosyfilis – meningitida, progresivní paralýzy, demence, tabes dorsalis (poruchy polohocitu, chůze, cití, ...)
 - kardiovaskulární záněty, aneurysma (aorta)
- **vrozená syfilis** (potrat nebo sekundární stadium)



Diagnostika syfilis – přímý průkaz

- **přímý průkaz se provádí zřídka**
- **mikroskopie:** nativní preparát (**mikroskopie v zástinu**), fluorescenční mikroskopie
- kultivace a biochemie: nepoužívá se
- **průkaz antigenu imunofluorescenčně**
- pokus na zvířeti: rabbit infectivity test (RIT), očkování do varlat novozélandského bílého králíka (orchitida za 10 dní) – dnes raritní
- **PCR diagnostika**

Diagnostika syfilis – nepřímý průkaz

- **netreponemové testy:**
 - **RRR** (rychlá reaginová reakce) **RPR** (rabbit-plasma reagin test) **VDRL** (venereal disease research laboratory)
 - zjišťuje se **přítomnost nespecifických protilátek proti kardiolipinu**
 - detekovatelné cca 4 týdny po infekci
- **treponemové testy**
 - antigen je z *T. pallidum*
 - TPHA – *T. pallidum* pasivní hemaglutinační test (TPPA – *T. p.* particle agglutination)
 - ELISA, FTA-ABS, western blotting

Přehled testů na syfilis

Historický	BWR – Bordet Wassermann	Nontreponemové
Screening	RRR/RPR/VDRL	
	TPHA/TPPA/anti-TP	Treponemové
Konfirmace	ELISA	
	FTA-ABS	
	Western blotting	
Historický (superkonfirmace)	TPIT (Treponema Pallidum Imobilizační Test) = Nelson	

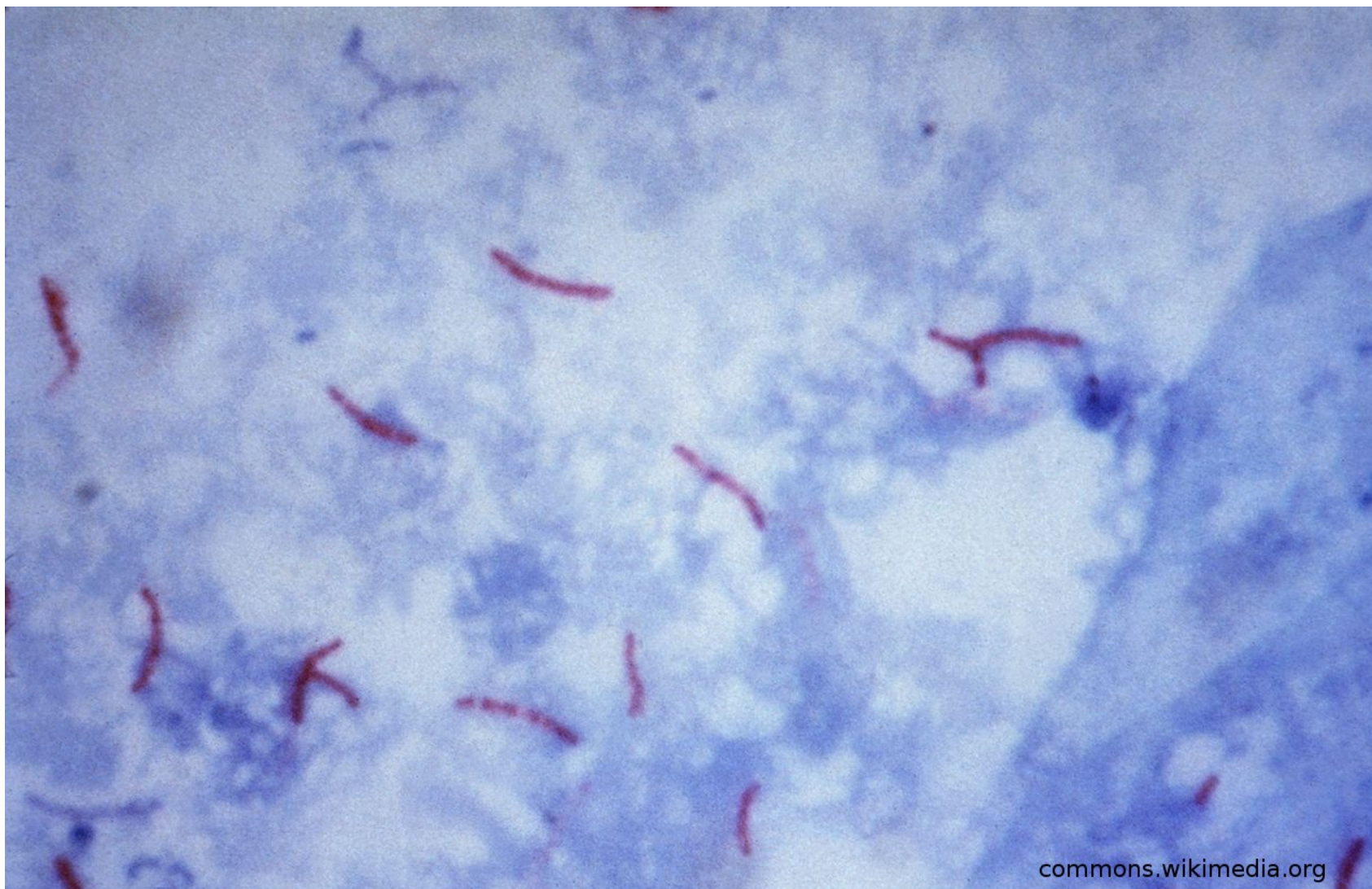
Leptospira interrogans

- jemné závity, na koncích ohnuté
- nákaza **kontaktem s močí infikovaného zvířete** – hlodavci, prase, skot, ... (koupání v přírodních vodních zdrojích, konzumace kontaminované vody)
- vstup kůží (pravděpodobně i neporušenou) nebo sliznicemi (typicky spojivkou)
- **serovar Grippotryphosa** – polní/žňová/**blatácká horečka**
 - chřipkovité příznaky, anikterická forma
- **serovar Icterohemorrhagiae** – **Weilova nemoc**
 - nejdříve podobné blatácké horečce, poté ikterus, krvácivé projevy na kůži a sliznicích, renální selhání

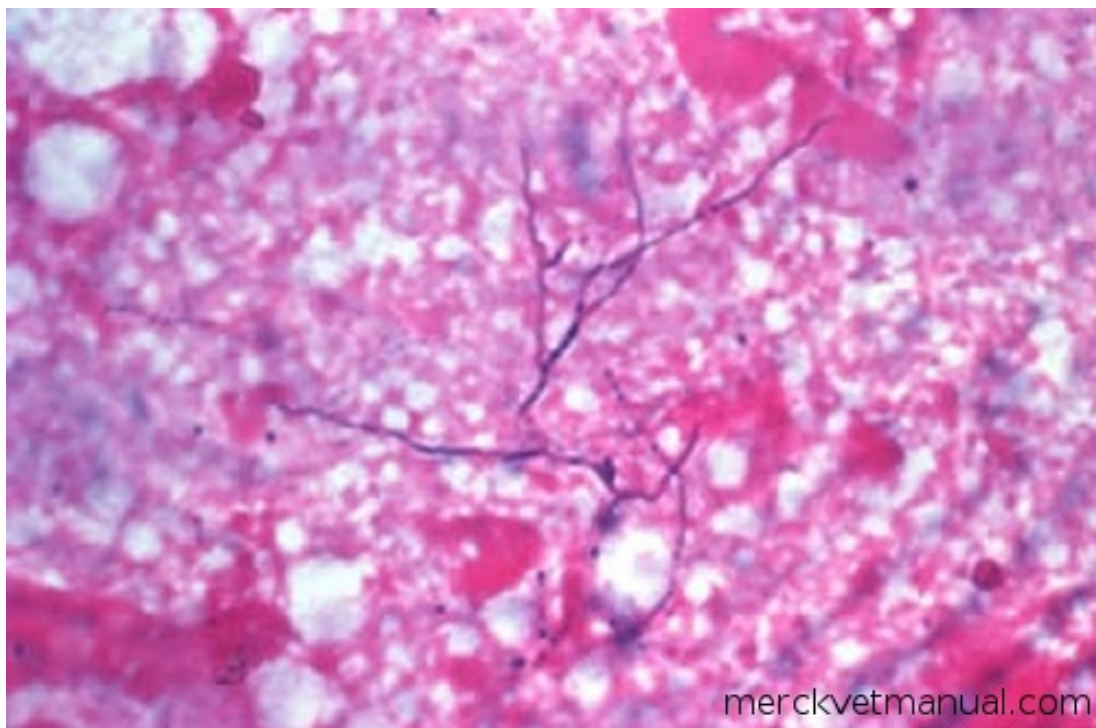
Úkol 08/1a+b: Barvení dle Ziehl-Neelsena, mikroskopie

- barvení dle Ziehl-Neelsena
 - **barvíme karbolfuchsinem** (Gabbet) za horka až do výstupu par (**po odpaření části barviva ho doplníme** a opět zahříváme, opakujeme celkem 3x)
 - zahřívání provádíme v dostatečné vzdálenosti, aby v průběhu neprasklo podložní sklíčko)
 - **odbarvujeme** cca 15 sekund **kyselým alkoholem** (směs ethanolu s HCl nebo H₂SO₄), **opláchneme vodou**
 - dobarvujeme pozadí **malachitovou zelení** nebo **metylénovou modří**
 - barvení lze použít i pro střevní kokcidie (kryptosporidia a cyklospory)

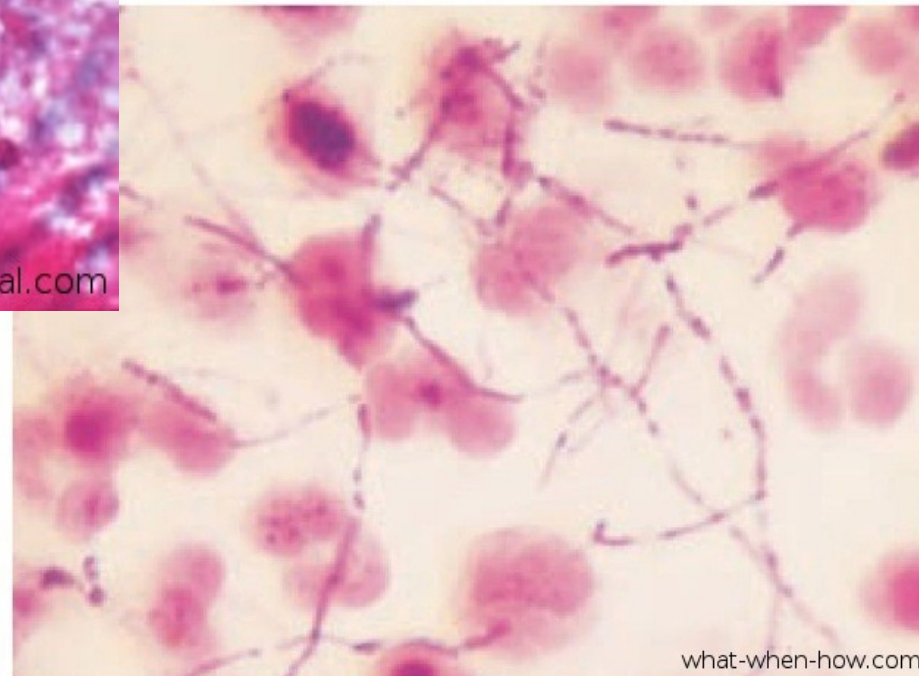
Úkol 08/1a+b: Barvení dle Ziehl-Neelsena, mikroskopie (2)



Úkol 08/1c: Mikroskopie kmenů aktinomycet a nokardií (Gram)



aktinomycety

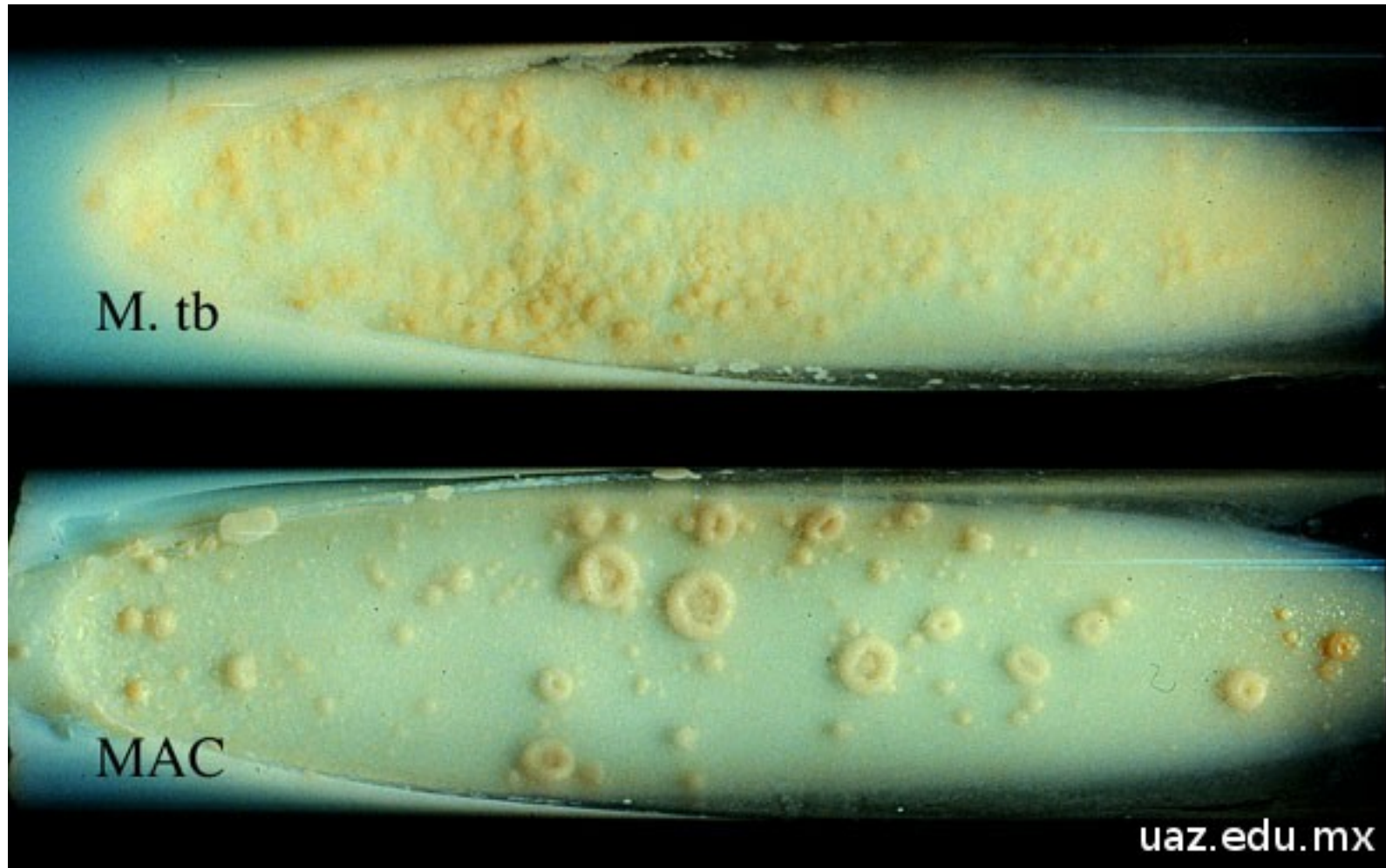

nokardie

Úkol 08/2: Kultivace mykobakterií, aktinomycet a nokardií

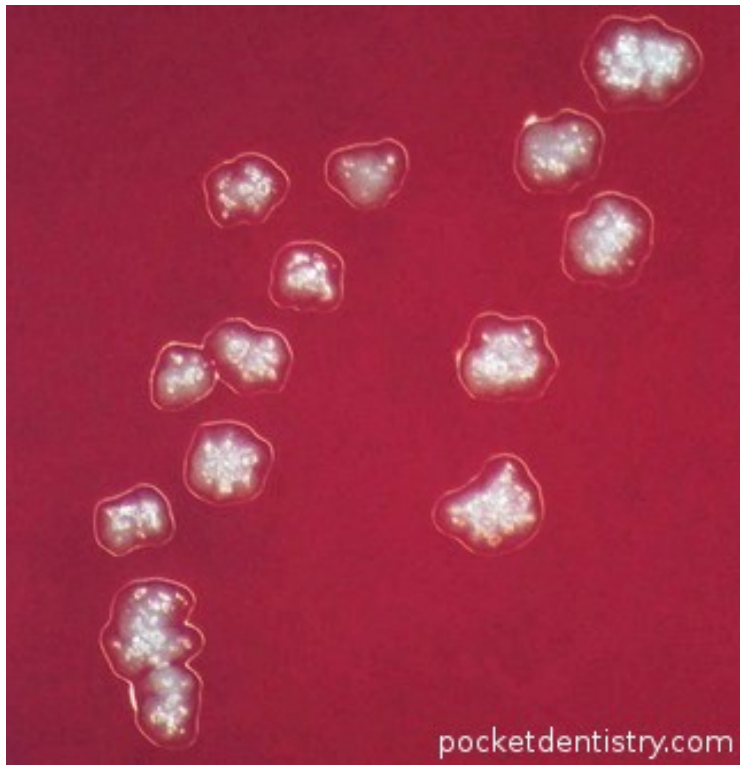- ***M. tuberculosis***:
 - před kultivací moření louhem
 - **tekuté půdy: Šulova, Baničova** (nárůst na dně zkumavky – modrý/bílý)
 - **pevné půdy: Ogawova či Löwenstein-Jenssenova** (půdy neobsahují agar – tuhost dodává vaječný bílek)
 - pevné půdy se nalévají do zkumavek a uzavírají zátkou (vyschnutí půdy při dlouhé kultivaci)
 - **odečítání výsledků: za 1 týden** (kontrola kontaminace) **3** (rychle rostoucí mykobakterie), **6** (obvykle pozitivní nálezy) a **9** (pomalu rostoucí mykobakterie) týdnů kultivace

Úkol 08/2: Kultivace mykobakterií, aktinomycet a nokardií (2)

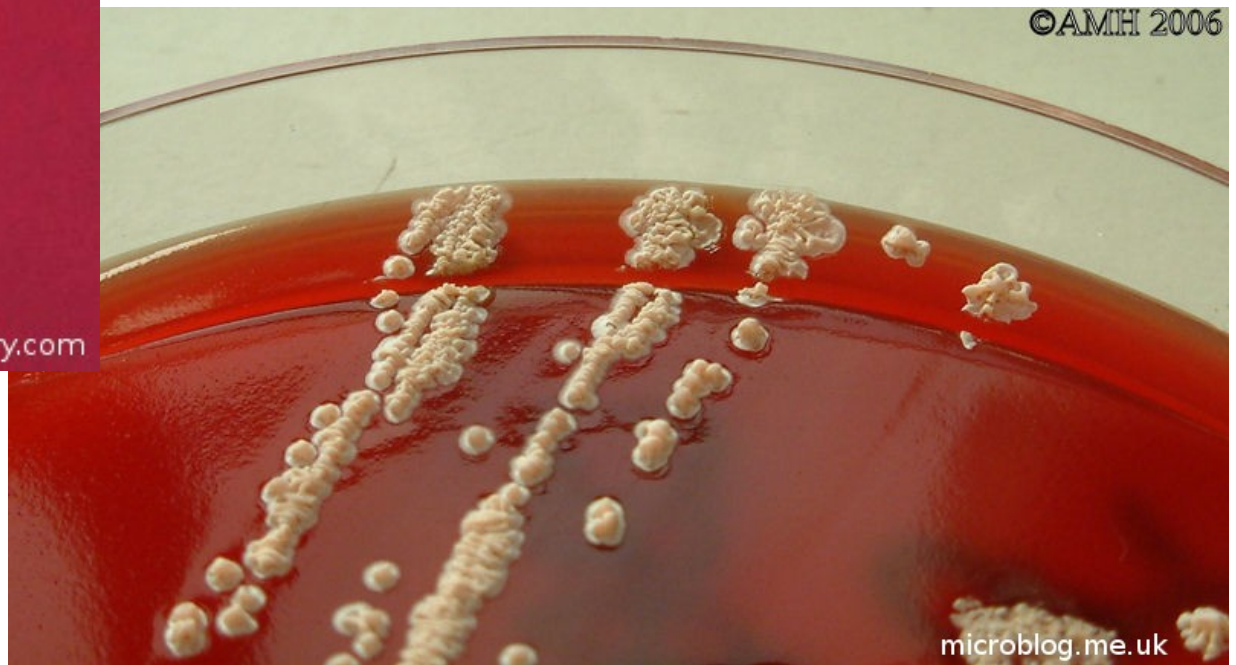


růst na pevné půdě

Úkol 08/2: Kultivace mykobakterií, aktinomycet a nokardií (3)



aktinomycety

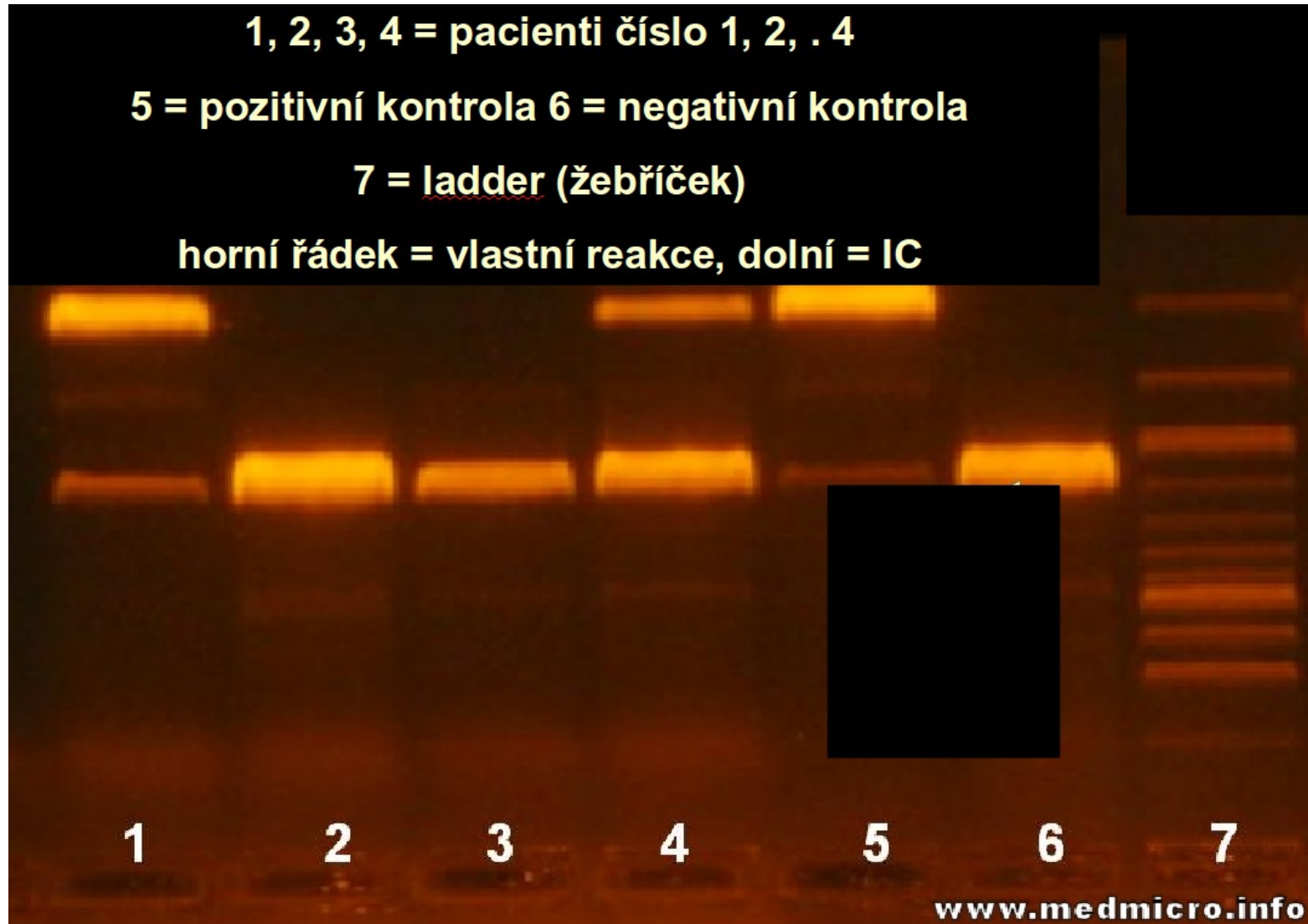


nokardie

Úkol 08/3a: Určení citlivosti mykobakterií na antituberkulotika

- **kombinace** tří čtyř **antituberkulotik** (rychlý vznik rezistencí, některá působí jen intracelulárně nebo extracelulárně)
- nelze používat difúzní diskové testy
- antituberkulotika přidáváme přímo do (pevné) kultivační půdy + zařadíme kontrolu růstu
- **mykobakterium roste: rezistentní**
- **mykobakterium neroste: citlivé**

Úkol 08/4: PCR v diagnostice TBC



Úkol 08/5: Diagnostika lepry

- pásovec devítipásý
- **lepromin**
 - antigen z usmrcených bakterií *M. leprae*
 - získávaný z tkání infikovaných lidí nebo pásovce
- **leprominový test**
 - kožní test (obdoba tuberkulinového testu u TBC)



Úkol 09/1: Průkaz protilátek proti *B. garinii* metodou ELISA

- **Pacient J:** klinicky **definované erythema migrans** (jasný obraz, ne jen podezření)
- **Pacient K:** cítí se ospalý, **v létě měl klíště**; jiné potíže nejsou přítomny
- **Pacient L:** neurologové našli **typické klinické příznaky neuroboreliózy**
- **Pacient M:** **zdravá** osoba, ale **v létě měl klíště**, a **cítí se ohrožen** rizikem borreliózy, protože si přečetl o tomto riziku.
- **Pacient N:** je u něj **podezření na neuroboreliózu**, avšak není jasné

Úkol 09/1: Průkaz protilátek proti *B. garinii* metodou ELISA (2)

- průkaz **protilátek ve třídách IgM a IgG**
- výsledky reakce ve formě **absorbance**
- **pozitivní hodnoty jsou vyšší než hodnota kalibrace (CAL)** (K+ a K- jsou kontroly, důlky B1 a C1)

IgM

CAL	6	J	22	30
K+	7	K	23	31
K-	8	L	24	32
1	9	17	25	N
2	10	18	26	34
3	11	19	27	35
4	12	20	28	36
5	13	M	29	37

IgG

CAL	6	J	22	30
K+	7	K	23	31
K-	8	L	24	32
1	9	17	25	N
2	10	18	26	34
3	11	19	27	35
4	12	20	28	36
5	13	M	29	37

Úkol 09/2: Průkaz protilátek proti *B. garinii* pomocí WB

- **konfirmace pokud je pozitivní reakce ELISA nebo klinické důvody** (J – klinické důvody)
- pozitivní WB:
 - **IgM: pozitivita v pruhu p25 a OspC**
 - **IgG: pozitivita v pruhu VlsE**

Úkol 09/3: Dg. borreliózy PCR

- **PCR je přímý průkaz** (průkaznější než hledání protilátek) zvláště u čerstvé infekce, kdy ještě nejsou vytvořeny protilátky
- k PCR jsou indikováni pacienti L a N
- **pozitivita: svítící proužek**
- IC nebyla použita, vpravo je ladder

Výsledky úkolů 09/1-3

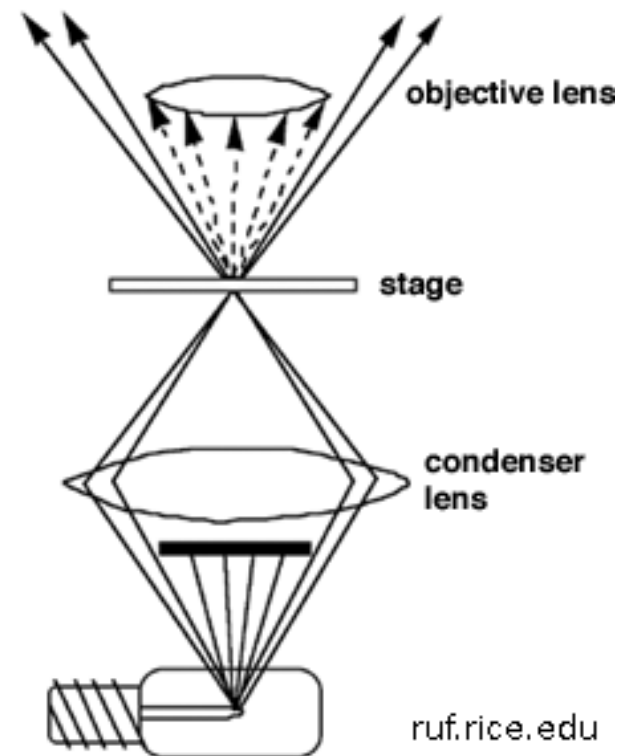
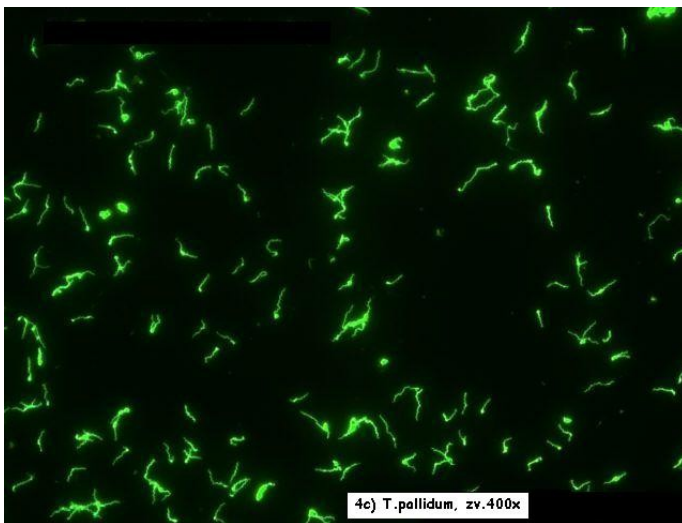
	ELISA		WB		PCR
	IgM	IgG	IgM	IgG	
J (erythema migrans)	-	-	-	-	
K (klíště v létě)	-	+	-	+	
L (příznaky neurobor.)	+	+	+	+	+
M (zdravý)	-	+	-	+	
N (podezření neurobor.)	+	-	-	-	-

Závěry k úkolům 09/1-3

- **J:** Nutno léčit doxycyklinem (i přesto, že je seronegativní, klinické příznaky jsou dostatečně pádným důvodem k léčbě)
- **K:** Zřejmě jen paměťové protilátky, nutná další diferenciální diagnostika
- **L:** Skutečně jde o neuroborreliózu, léčba ceftriaxonem
- **M:** Pacient je v pořádku (kdysi možná prodělal bezpříznakovou borreliózu, 10 % populace má pozitivní IgG)
- **N:** pozitivní IgM v ELISA nepotvrdil WB ani PCR, zřejmě zkřížená reakce, nutno pátrat po jiných neuroinfekcích

Úkol 09/4a+b+c: Přímý průkaz syfilis

- **rabbit infectivity test (RIT)**, očkování do varlat **novozélandského bílého** králíka (orchitida za 10 dní)
- **zástinová mikroskopie** (pozorujeme světlo které se ohnulo či odrazilo na preparátu)
- **přímá imunofluorescence** (detekce antigenů pomocí značených protilátek)



Úkol 09/5+6: Nepřímý průkaz syfilis

- **úkol 09/5: screening pacientů** vybereme ty, které je třeba konfirmovat
- **úkol 09/6: potvrzení dg.**, konečný závěr
- vyšetřované osoby:
 - **A = těhotná žena (běžný screening,** není zvýšené riziko syfilis)
 - **B = pacient s dva dny trvající lézí,** která vypadá jako ulcus durum
 - **C = pacient se suspektní lues latens**
 - **D = dárce krve (pouhý screening)**
 - **E = dítě s pravděpodobnou vrozenou syfilis**

Úkol 09/5: RRR a TPHA


- **RRR**: pozitivní je důlek se **zákalem**

- **TPHA**

pozitivní kontrola

negativní kontrola

pacienti 1, 2 a 3



vlastní reakce

technické důlky

negativní kontrola
každého pacienta

Úkol 09/5: RRR a TPHA

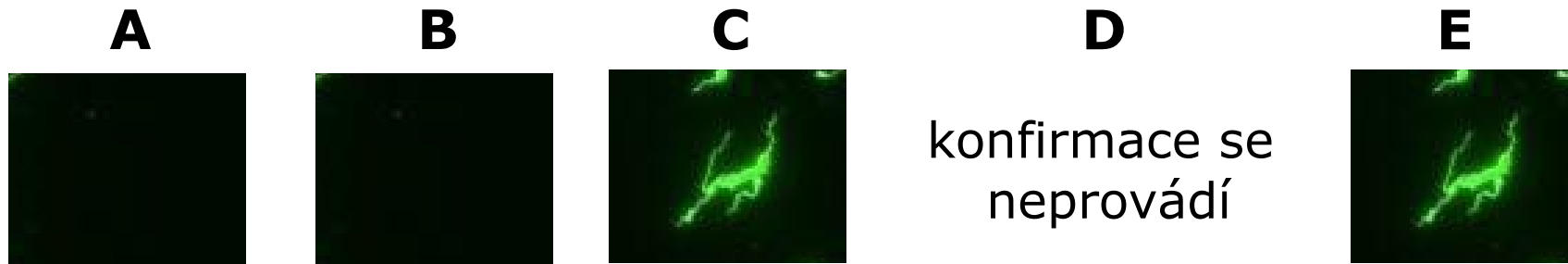
- **screeningové reakce se dělají při každém testování na syfilis** (vč. těhotných)
- screeningové reakce se zpravidla provádějí jen kvalitativně či semikvantitativně
- indikace ke konfirmaci:
 - **jakýkoli pozitivní či alespoň hraniční výsledek** reakce RRR a/nebo TPHA
 - **přítomnost suspektních lézí** na těle, nebo **anamnéza** rizikového sexuálního styku (zde i v případě negativity obou reakcí)

Úkol 09/5: RRR a TPHA (výsledky)

	RRR	TPHA	závěr
A (těhotná)	+	-	konfirmace
B (léze)	-	-	konfirmace
C (susp. lues)	-	+++	konfirmace
D (dárce krve)	-	-	bez konfirmace
E (dítě, vroz. lues)	+	+++	konfirmace

Úkol 09/6: Konfirmace syfilis

- výsledky reakce **FTA-ABS**:

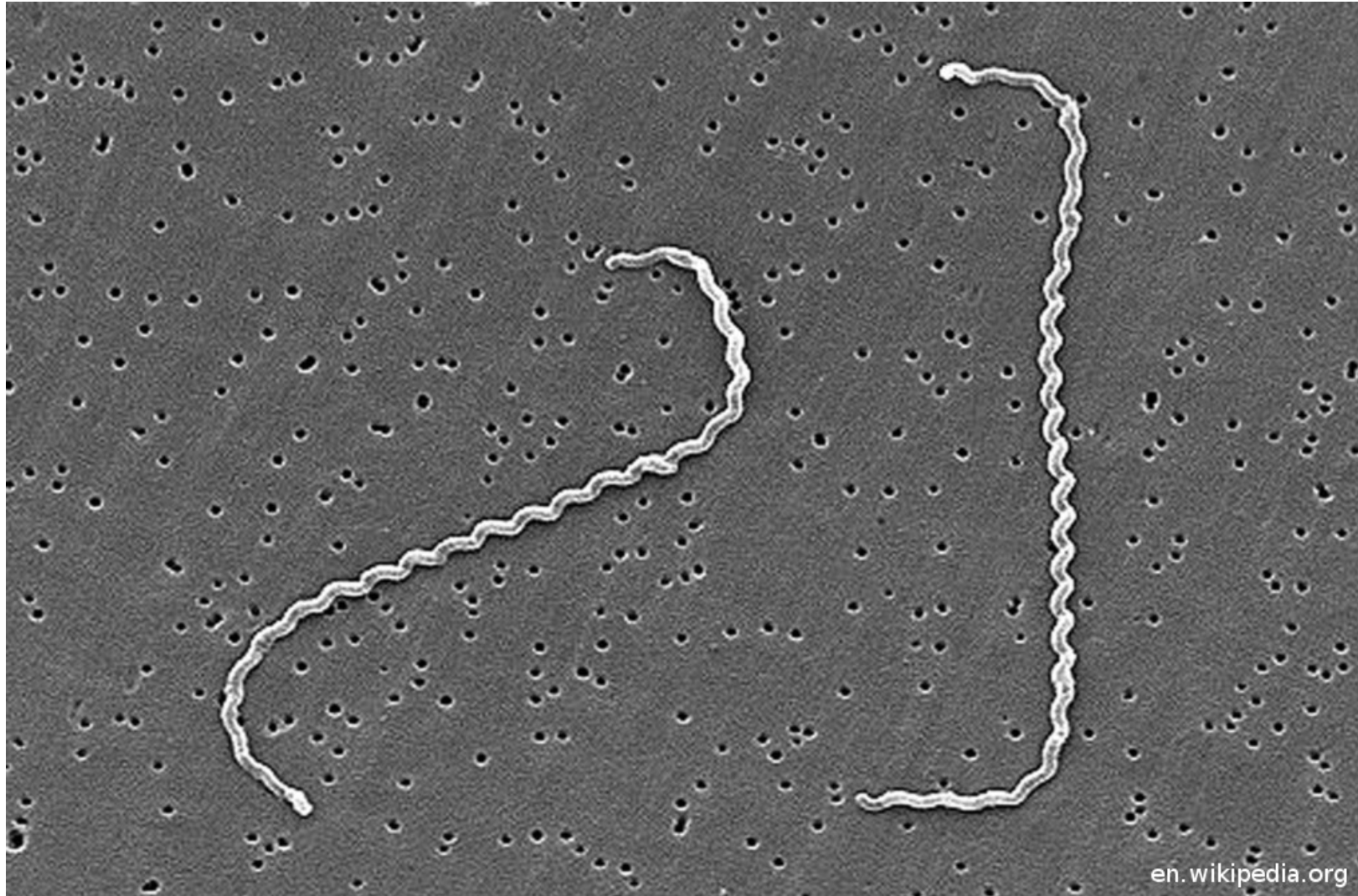


- hodnocení reakce **ELISA**:
 - **cut off hodnota:** $(C1 + D1)/2$
 - **IgM:** hodnoty vyšší než 0,494 jsou pozitivní
 - **IgG:** hodnoty vyšší než 0,366 jsou pozitivní
- hodnocení **Western blottu**: za pozitivní v IgG i v IgM považujte všechny pásy, na kterých umístění a uspořádání proužků zhruba odpovídá pozitivní kontrole

Úkol 09/5+6: Nepřímý průkaz syfilis (výsledky)

	FTA	ELISA		WB		závěr
	ABS	IgM	IgG	IgM	IgG	
A (těhotná)	-	-	-	-	-	nejde o lues (falešně poz., možná po očkování)
B (léze)	-	-	-	-	-	PCR nutné, u čerstvé infekce možná seronegativita
C (susp. lues)	+	-	+	-	+	lues latens
D (dárce)						dárce je v pořádku
E (dítě, vroz. lues)	+	+	+	+	+	kongenitální syfilis, vyšetřit krev matky

Úkol 09/7: Přímý průkaz *Leptospira spp.*



Po tomto cvičení byste měli umět:

- vysvětlit co je to acidorezistence a jak se projevuje
- popsat zástupce acidorezistentních bakterií a spirochet, vč. diagnostických postupů, které vedou k úspěšné identifikaci
- zhodnotit význam přímých a nepřímých metod v diagnostice acidorezistentních bakterií a spirochet, vč. vhodnosti jejich použití pro konkrétní případy