


Mikrobiologický ústav uvádí

NA STOPĚ PACHATELE



Díl šestý:

- 1) Diagnostické postupy klinické mykologie
- 2) Diagnostické postupy klinické parazitologie

Autor prezentace: Ondřej Zahradníček (kontakt: zahradnicek@fnusa.cz). K praktickému cvičení pro Bi7170c

Hlavní obsah

Diagnostické metody v klinické mykologii

Diagnostické metody v klinické parazitologii

HOUBY



Místo
úvodu

Přehled témat

Charakteristika hub

Příklady mykotických onemocnění

Morfologie a fyziologie hub

Diagnostika mykóz

Přehled jednotlivých skupin hub (bonus)

Charakteristika hub

Obecná charakteristika hub

- Houby jsou **eukaryotní organismy**, na rozdíl od prokaryotních bakterií
- Jejich **buněčná stěna je tvořena polysacharidy**, má jinou stavbu a složení než buněčná stěna bakterií. Barví se ale fialově („grampozitivně“)
- Většinou mají **pomalejší buněčný cyklus** než bakterie → infekce bývají zdlouhavější
- Nepůsobí na ně většina antibakteriálních látek a musíme používat zvláštní skupinu látek – **antimykotika**, která zase nejsou účinná při léčbě bakteriálních infekcí

Houby a zdraví

- Kromě mikroskopických hub, o kterých je řeč v tomto praktiku, nesmíme zapomenout ani na **houby, které mají makroskopické plodnice**
- **Otravy plodnicemi velkých hub** (muchomůrka zelená, vláknice Patouillardova, závojenka olovová, muchomůrka panterová, lysohlávky) každoročně znamenají zdravotní obtíže desítek lidí. V případě muchomůrky zelené jde často o smrtelné případy.

Některé jedovaté velké houby

Poznáte
je?




1 Muchomůrka zelená

2 Vláknice
Patouillardova

3 Muchomůrka
panterová (tygrovaná)

4 Závojenka olovová

Klinicky významné houby



- Mikroskopické houby v těle působí
 - **Mykózy** – houbové záněty
 - **Mykotoxikózy** – toxické působení
 - **Mykoalergózy** – alergie na houby
 - **Mycetismy** – houba přítomna v těle, působí jen útlakem okolních tkání
- Nejdůležitější jsou mykózy, které dělíme na povrchové (kožní a slizniční) a orgánové či systémové

Příklady mykotických onemocnění

Příběh první

Paní Vemenářová přišla na oddělení pracovní medicíny s tím, že **má na rukou „plíseň“**.

Požadovala, aby jí její choroba byla uznána jako **nemoc z povolání**, protože pracuje jako dojička v zemědělském podniku. Naštěstí pro paní Vemenářovou se sice ukázalo, že původcem onemocnění je *Epidermophyton floccosum*, které v rámci skupiny tzv. dermatofytů patří mezi antropofilní druhy, tj. druhy přenášené spíše mezi lidmi než ze zvířat na člověka, nicméně podle současných pravidel stačí anamnéza profesionální expozice, druhové určení není podstatné

Dermatofyty

Tzv. **dermatofyty** patří mezi nejběžnější původce kožních mykóz (včetně mykóz kožních adnex, tj. vlasů, chlupů a nehtů)

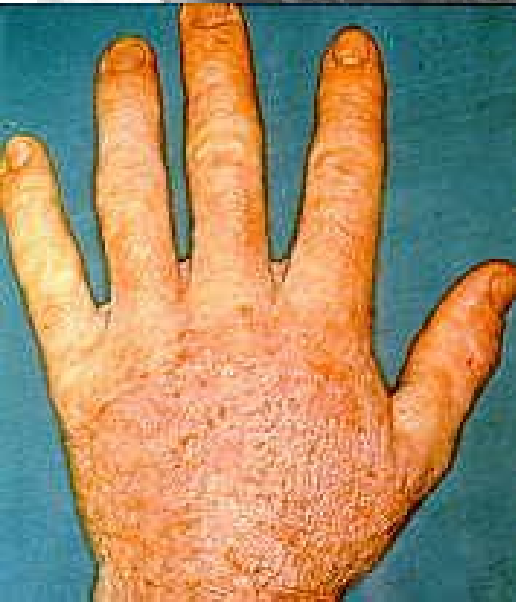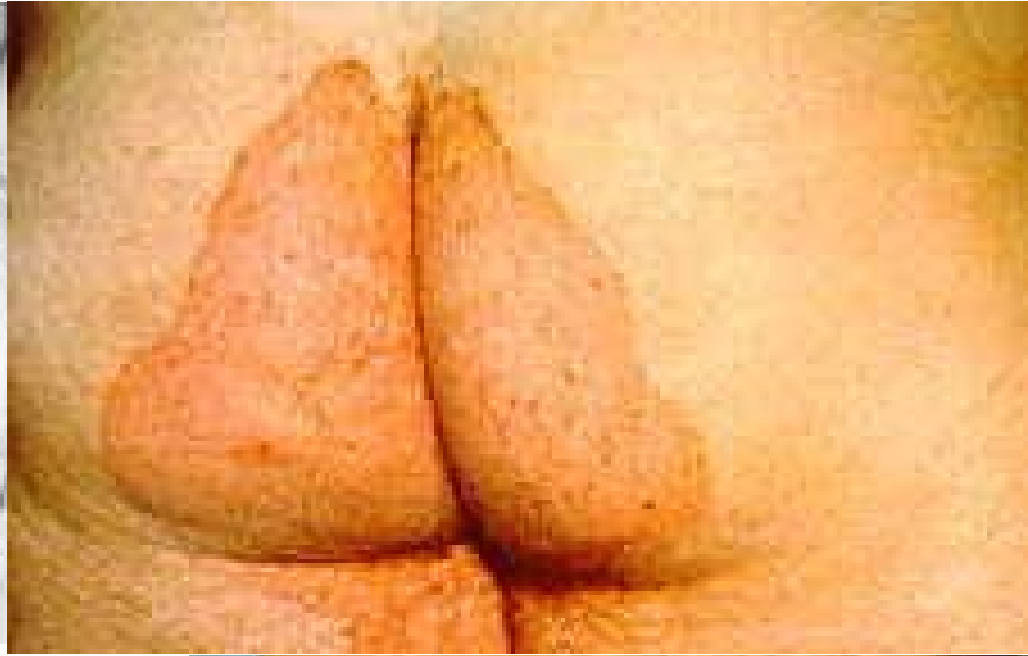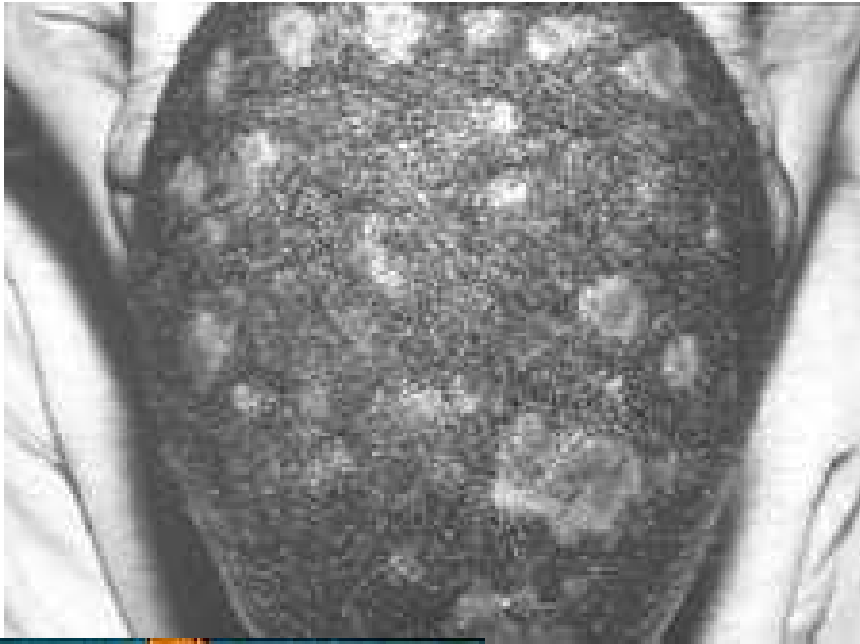Mezi dermatofyty patří rody ***Trichophyton***, ***Epidermophyton*** a ***Microsporum***

Podle nejčastějšího způsobu přenosu se rozdělují na **antropofilní** (přenos mezi lidmi), **zoofilní** (ze zvířat) a **geofilní** (z prostředí)

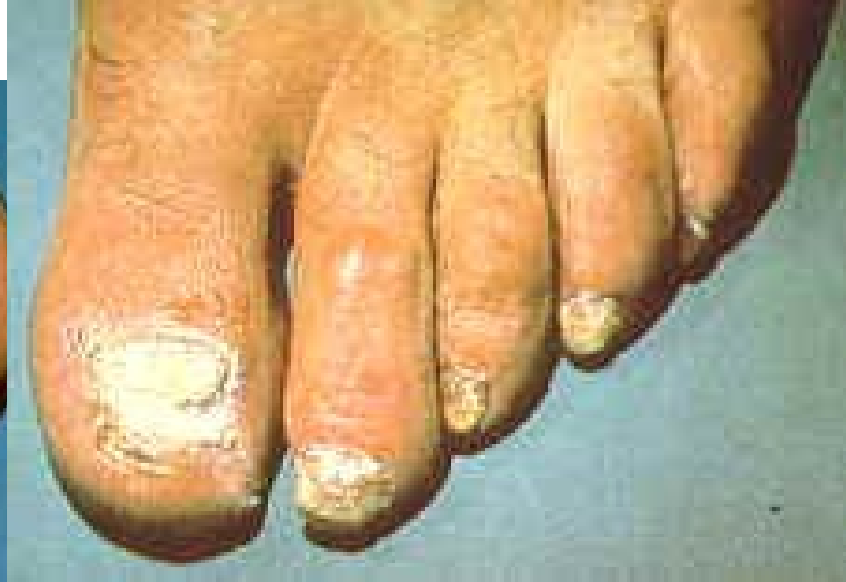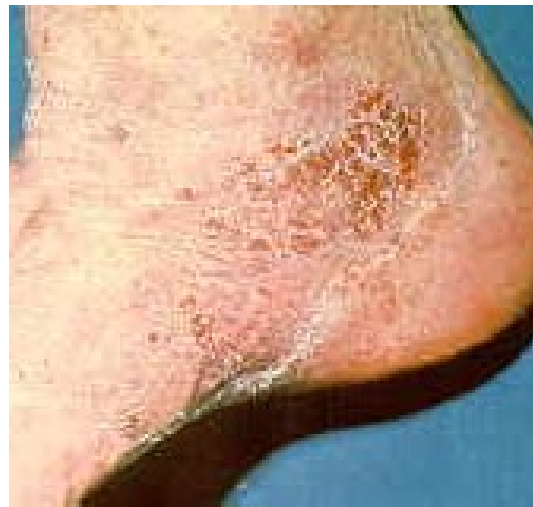Onemocnění mají různé názvy podle toho, které části těla postihují (**tinea manus**, **tinea pedis**, **tinea barbae** a podobně).

Léčba je zpravidla lokální (masti, šampony). Nejběžněji se používá nystatin, klotrimazol, ketokonazol apod.

Dermatomykózy různých částí těla

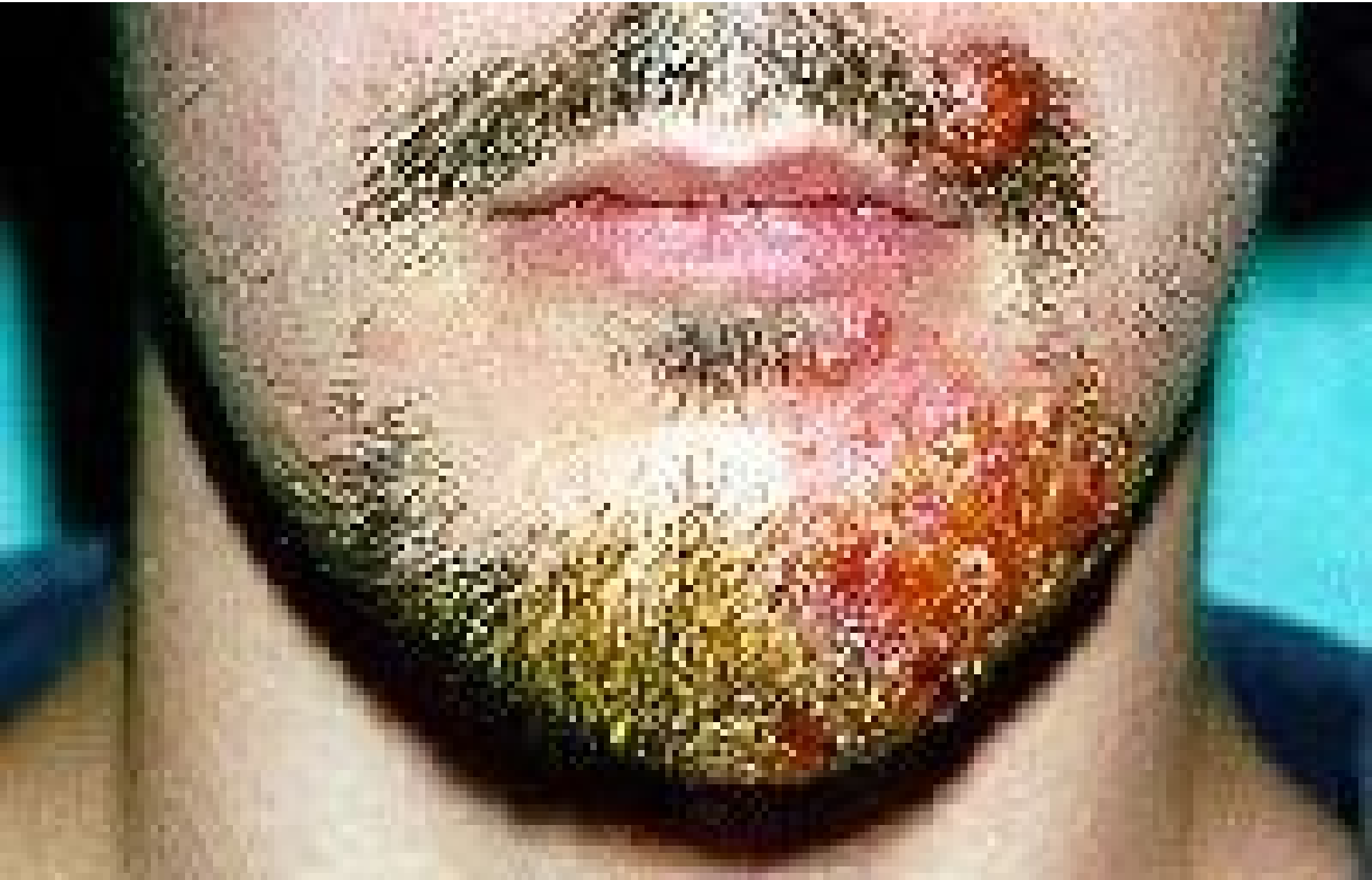

www.mycolog.com/chapter23.htm

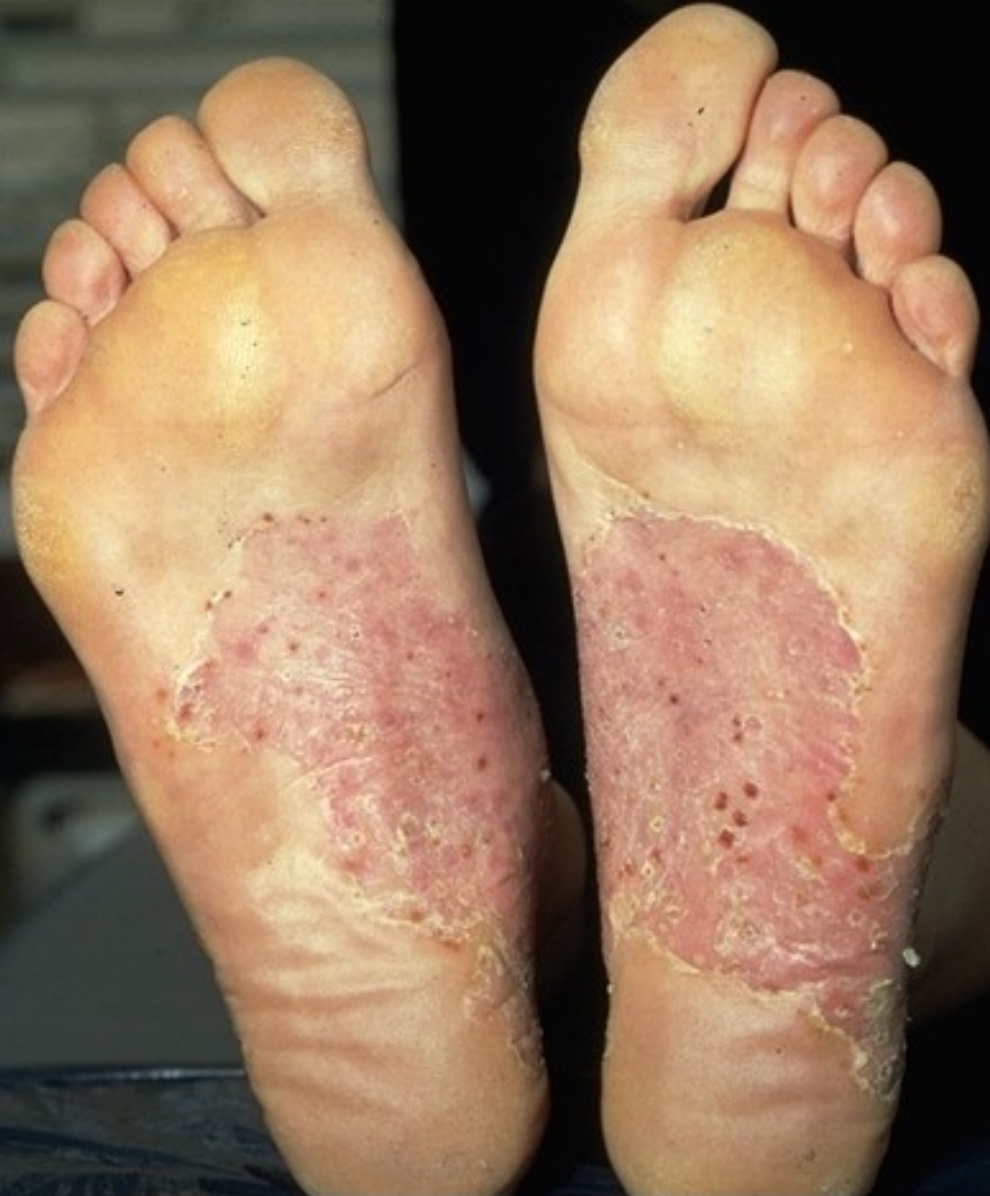

Tinea barbae

www.emedicine.com

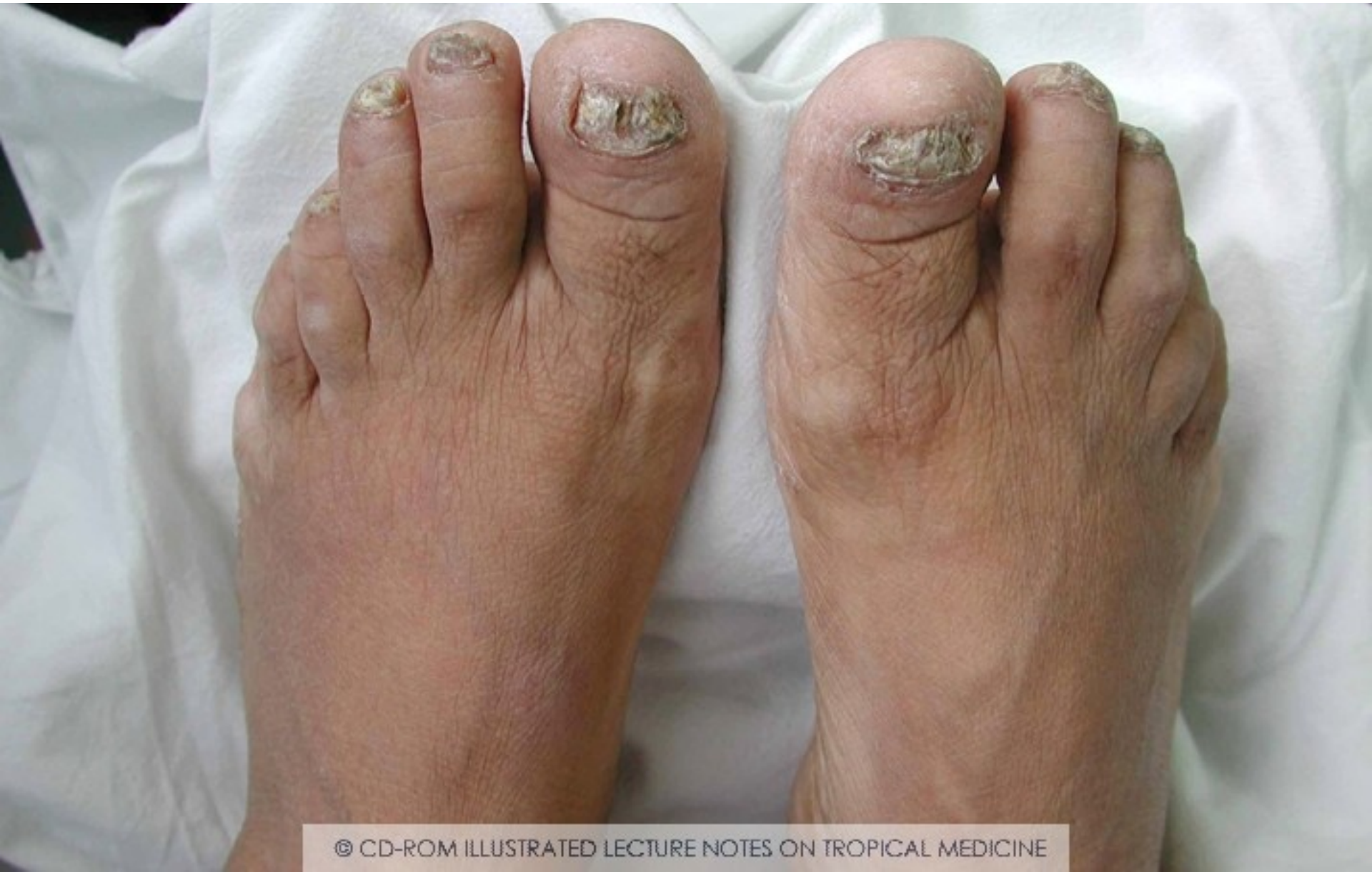

Tinea pedis



Onychomycosis

www.itg.be



Rozsáhlá infekce *Epidermophyton floccosum* před a po léčbě

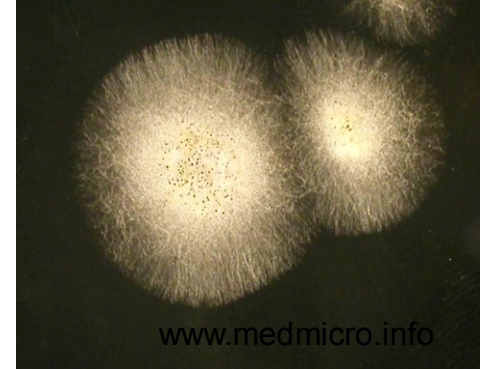
www.mycolog.com/chapter23.htm



Příběh druhý

Pan Leopold byl archivář. Celé dny trávil ve **vlhkém a zaprášeném archivu**. Postupně začal čím dál více **pokašlávat**. Chvíli se už obával, jestli snad nemá tuberkulózu, ale tuberkulóza to nebyla. Po zjištění pravé příčiny jeho potíží a nasazení vhodné léčby začaly Leopoldovy potíže ustupovat – pomalu, ale jistě.

Viníkem zde byl



Aspergillus niger, neboli kropidlák černý

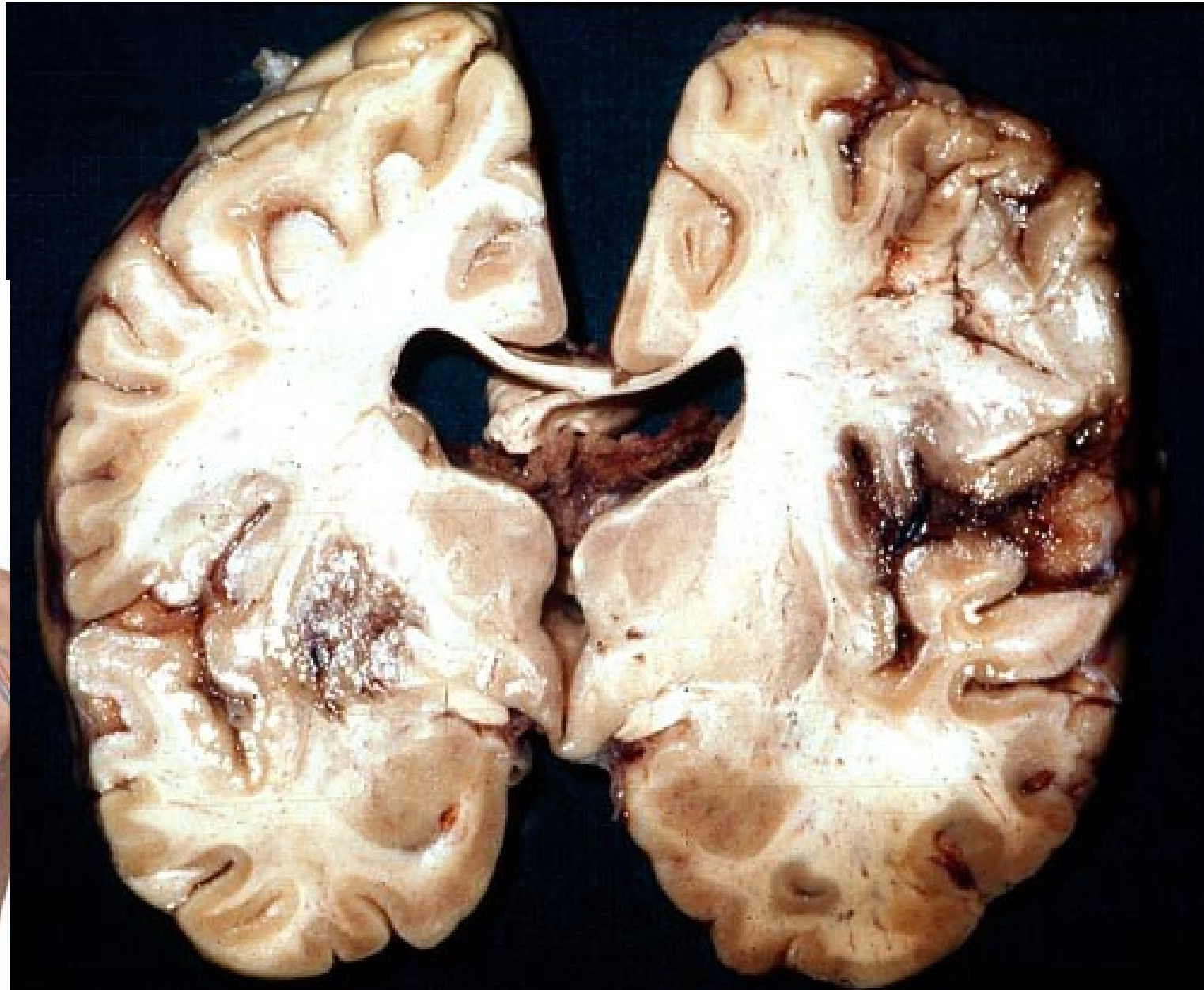
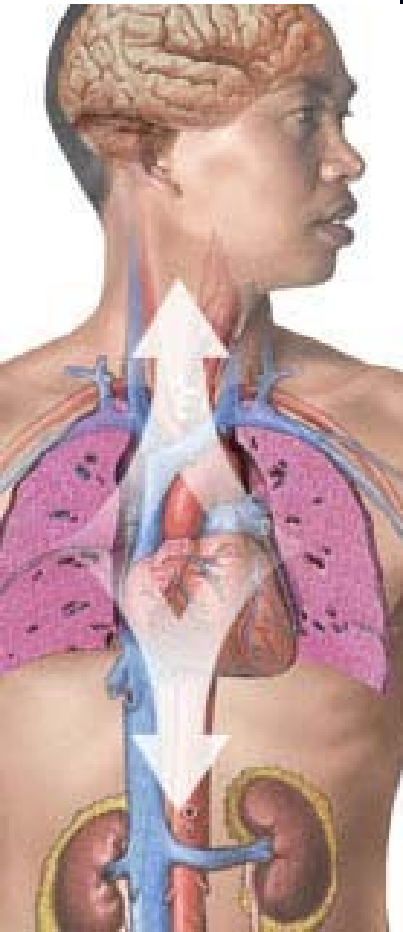
Kropidláky napadají častěji lidi oslabené, mohou však napadnout i člověka zdravého.

Často se aspergilóza vyskytuje jako **profesní onemocnění** lidí, pracujících ve vlhkých, zaprášených provozech, kde neustále poletují různé plísňové spóry.

Aspergilová onemocnění jsou jedním z příkladů **orgánových, případně systémových mykóz**

Aspergilové infekce 2

www.nlm.nih.gov



Skutečný příběh: aspergilóza jako komplikace chřipky u 38leté ženy

Žena nar. 1970, Brno-město, primární infekce horních a dolních cest dýchacích, jako původce prokázána **chřipka typu B** a *Staphylococcus aureus*. Úmrtí v důsledku těžké mykotické – **aspergilové pneumonie a sepse, při antrakoze plic** a tracheobronchiálních uzlin, exitus 26. 3. 2008. Žádné závažné rizikové faktory v anamnéze, jen cca **15 let kuřáctví 15–20 cigaret denně**. (Ze zprávy KHS JMK)

Systemové mykózy

- Zasahují více orgánů, často celé tělo (kdežto orgánové zasahují zpravidla jen jeden orgán)
- Jsou téměř vždy důsledkem nějakého **základního onemocnění**:
 - Diabetes mellitus
 - Poruchy imunity, nádory bílých krvinek aj.
 - Transplantovaní pacienti
- **Původci**: *Candida*, *Penicillium*, *Aspergillus*, *Histoplasma*, *Pneumocystis* a další
- **Léčba**: používají se silná, širokospektrá a vysoce účinná antimykotika (amfotericin B, vorikonazol, itrakonazol, flucytosin)

Příběh třetí

Ellen se trápila. Svého přítele velmi milovala, intimní chvíle jí však kazilo **svědění pochvy**.

Což o to, už byla za svou gynekoložkou, a ta jí opakovaně předepsala **vaginální čípky**.

Pomohly však pokaždé jen na chvíli.

Ellen se už doopravdy naštvála. Změnila gynekologa. Nový gynekolog, pochopil, že lokální terapie v tomto případě nebude stačit.

Až celková terapie vyhnala původce jejích potíží nejen z pochvy, ale i ze střevního rezervoáru. Tím její potíže pominuly.

Viníkem byla

- ***Candida albicans***, nejběžnější z klinicky významných kvasinek. Vaginální mykózy (především právě kandidózy) jsou často úporné a velice nepříjemné.
- Na **poševních kandidózách** se podílí mnoho faktorů. Významné jsou dietní vlivy (kvasinky jsou mlsné, a je-li mlsná i jejich hostitelka, s povděkem to uvítají), ale také hormonální vlivy, těhotenství, cukrovka a mnoho dalších vlivů.
- Rezervoárem infekce je **střevo**. Recidivující infekce by proto neměly být léčeny jen lokálně (čípky), ale kombinací lokální a celkové léčby
- **Vaginální mykóza** by však především **neměla být řešena bez kontextu** celkového zdravotního stavu.

Kandidová onemocnění

Kandidózy mohou být **povrchové (kožní, slizniční) i systémové.**


Ze **slizničních kandidóz** se vedle poševní mykózy vyskytuje také ústní mykóza (soor, u kojenců a oslabených osob)

Kožní kandidózy jsou také časté (například plenková dermatitida u kojenců)

Celkové infekce se vyskytují především u oslabených osob a u osob léčených kombinací širokospektrých antibiotik.

Nejběžnější je ***Candida albicans***, dále *C. tropicalis*, *C. glabrata*, *C. krusei*, *C. parapsilosis* a další

U některých typické **přirozené rezistence** (např. *C. krusei* na flukonazol)



Konopacki
©2005

HUCK/KONOPACKI TEACHER CARTOONS
WWW.SOLIDARITY.COM/HKDCARTOONS - OCT

Morfologie a fyziologie hub

Morfologie hub (mikromycet)

Blastokonidie je oválná nebo kulatá buňka, charakteristická pro kvasinky. Často vidíme pučící blastokonidie (blastospory)

Hyfa je vlákno. Může být větvené, může být septované či bez přepážek. Soubor hyf se nazývá **mycelium**, které může být

vegetativní, ukotvující houbu v substrátu

generativní neboli vzdušné, nesoucí rozmnožovací struktury houby

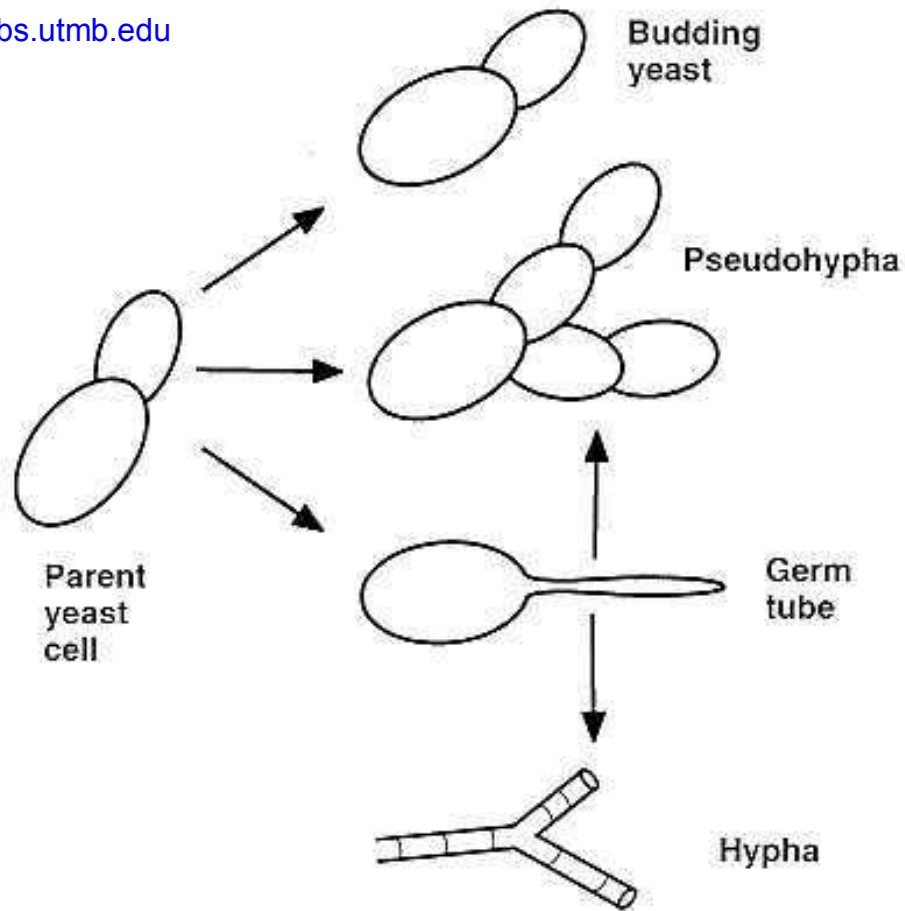
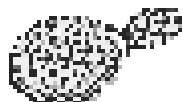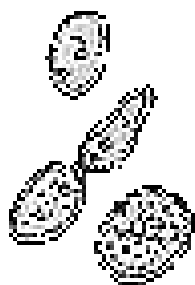Rozmnožování hub

Rozmnožování hub může být pohlavní a nepohlavní. Je to něco podobného jako u rostlin, které také můžeme rozmnožovat nepohlavně (řízkováním, tvorbou šlahounů) a pohlavně. V současnosti se doporučuje

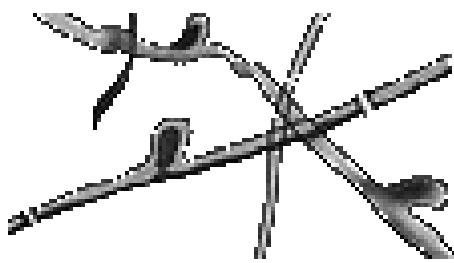
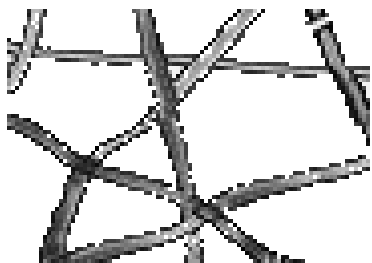- pro **sexuální** rozmnožovací tělíska hub používat termín **spora** (neplést s endosporami bakterií!!!)
- pro asexuální, **vegetativní** reprodukční částice používat termín **konidie**

Některé morfologické útvary hub

■ yeast cells ----- budding -----



■ mycelium ----- microconidia ----- macroconidium



Typy pohlavních rozmnožovacích tělísek hub

Askospory jsou pohlavní buňky, jež se (vždy sudém počtu) vyskytují ve váčcích – vřeckách. Týká se většiny klinicky významných mikromycet

Oospory vznikají splynutím velké nepohyblivé buňky samičí s malou pohyblivou buňkou samčí

Zygospory vznikají spojením dvou stejně velkých buněk opačného pohlaví

Zvláštním typem pohlavního rozmnožování je **spájení hyf** – přiloží se k sobě samčí a samičí vlákno a vytvořeným můstkem dojde k výměně genů

Typy nepohlavních rozmnožovacích tělísek hub

Arthrokonidie vznikají postupným oddělováním koncových částí vláken

Blastokonidie tvoří houby, které tvoří pseudomycelia z pseudohyf – tedy nepravých hyf z protáhlých buněk oddělených zaškrcením

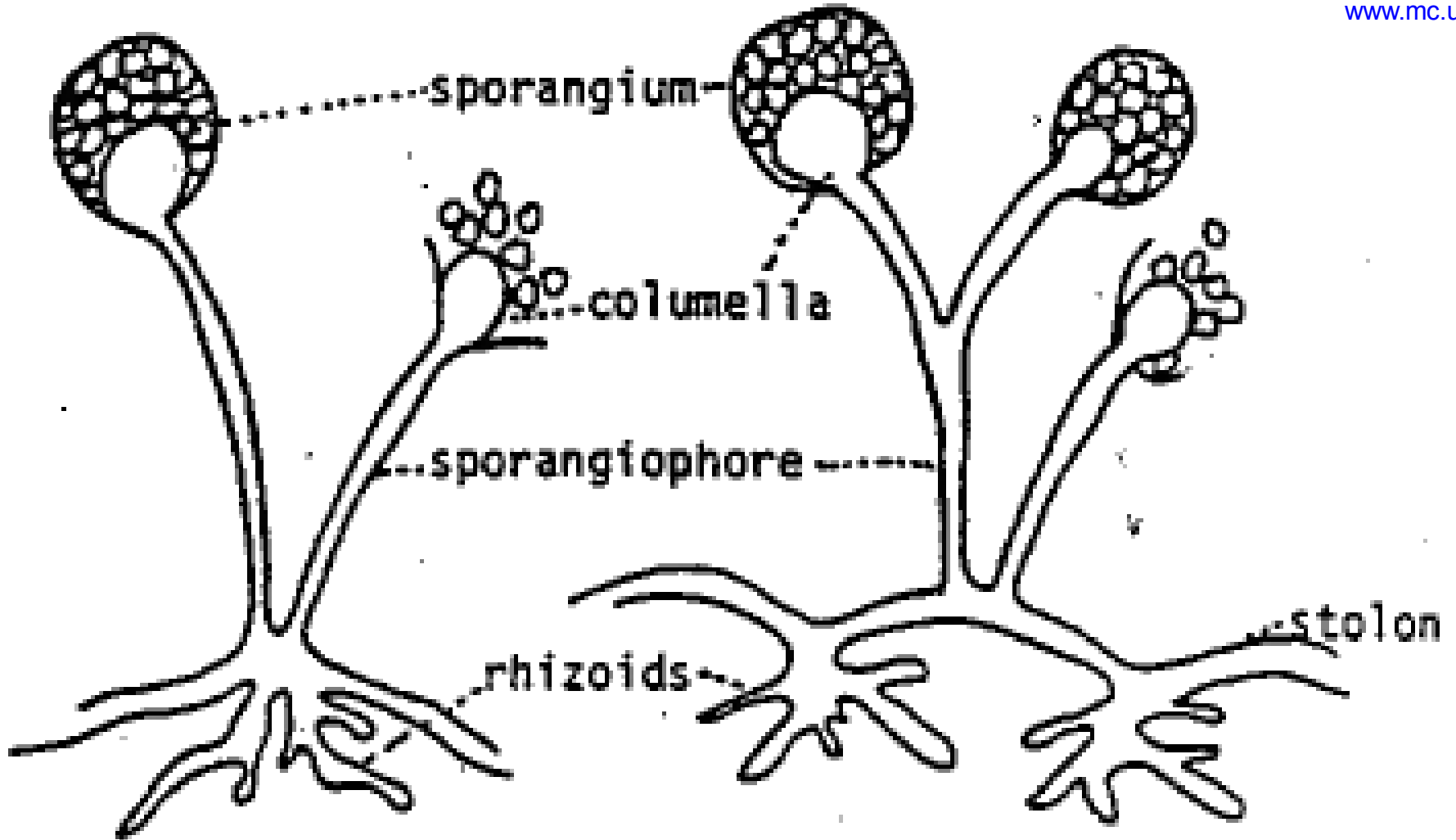
Chlamydokonidie jsou silnostěnné útvary kdekoli v průběhu či na konci hyf

Mikrokonidie jsou kulovitá, oválná či hruškovitá tělíška na konci hyf

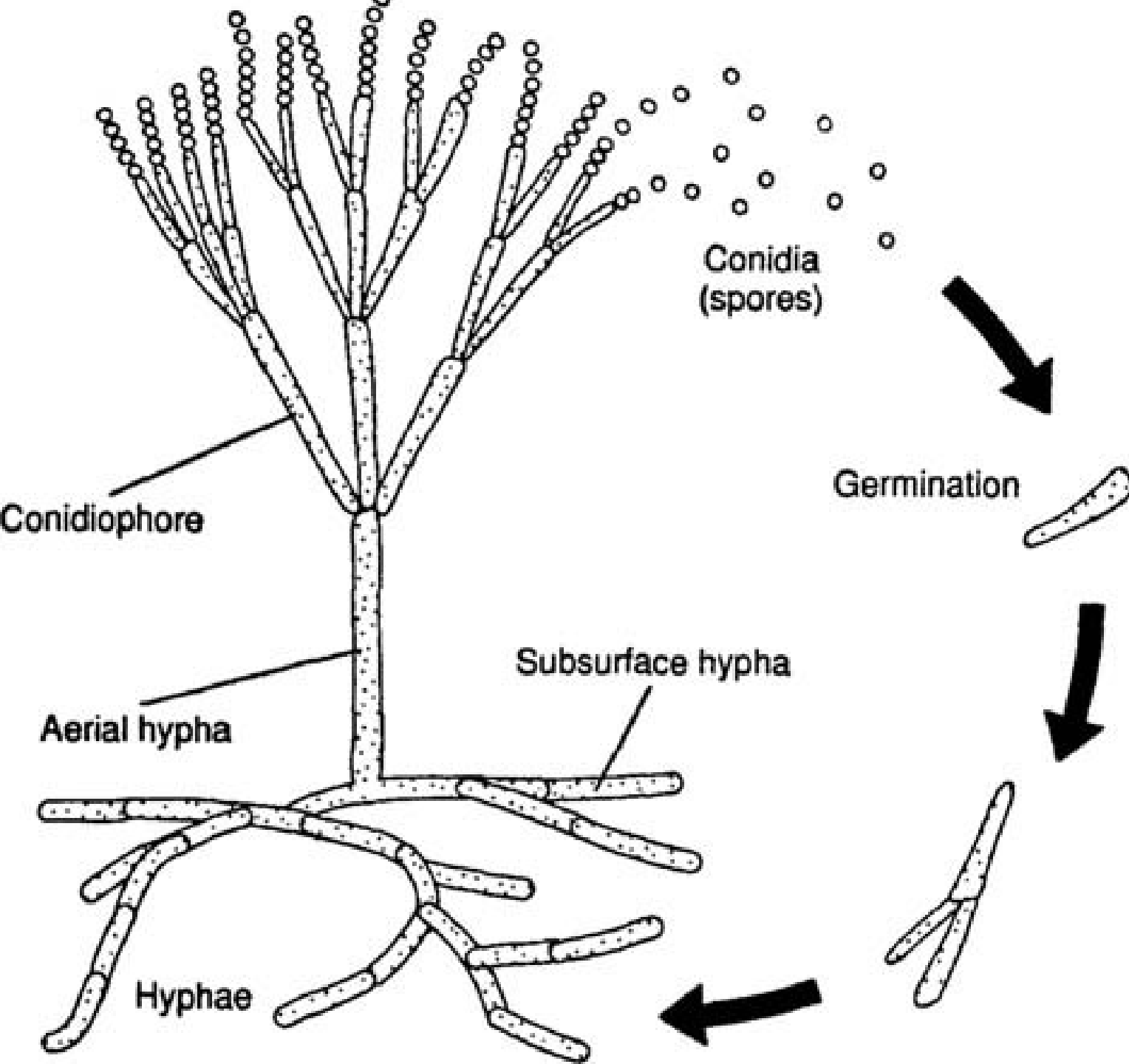
Asexuální reprodukční tělíška v obalech či pouzdrech, například **sporangiokonidie** zygomycet uzavřené ve váčku – sporangiu, či **makrokonidie** u hub čeledi *Dematiaceae*.

Jak se jmenují jednotlivé části hub

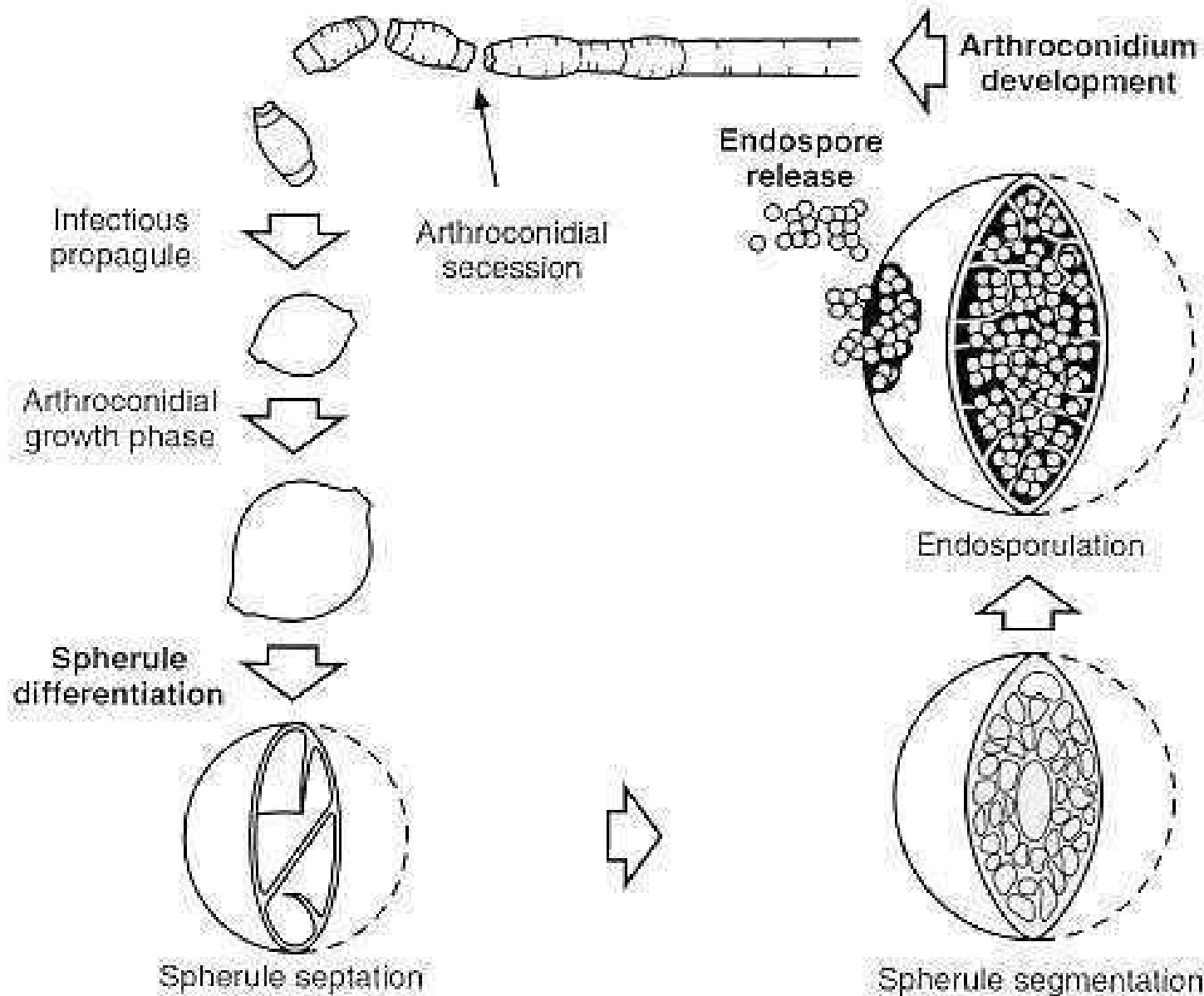
www.mc.uky.edu



Životní cyklus jedné houby

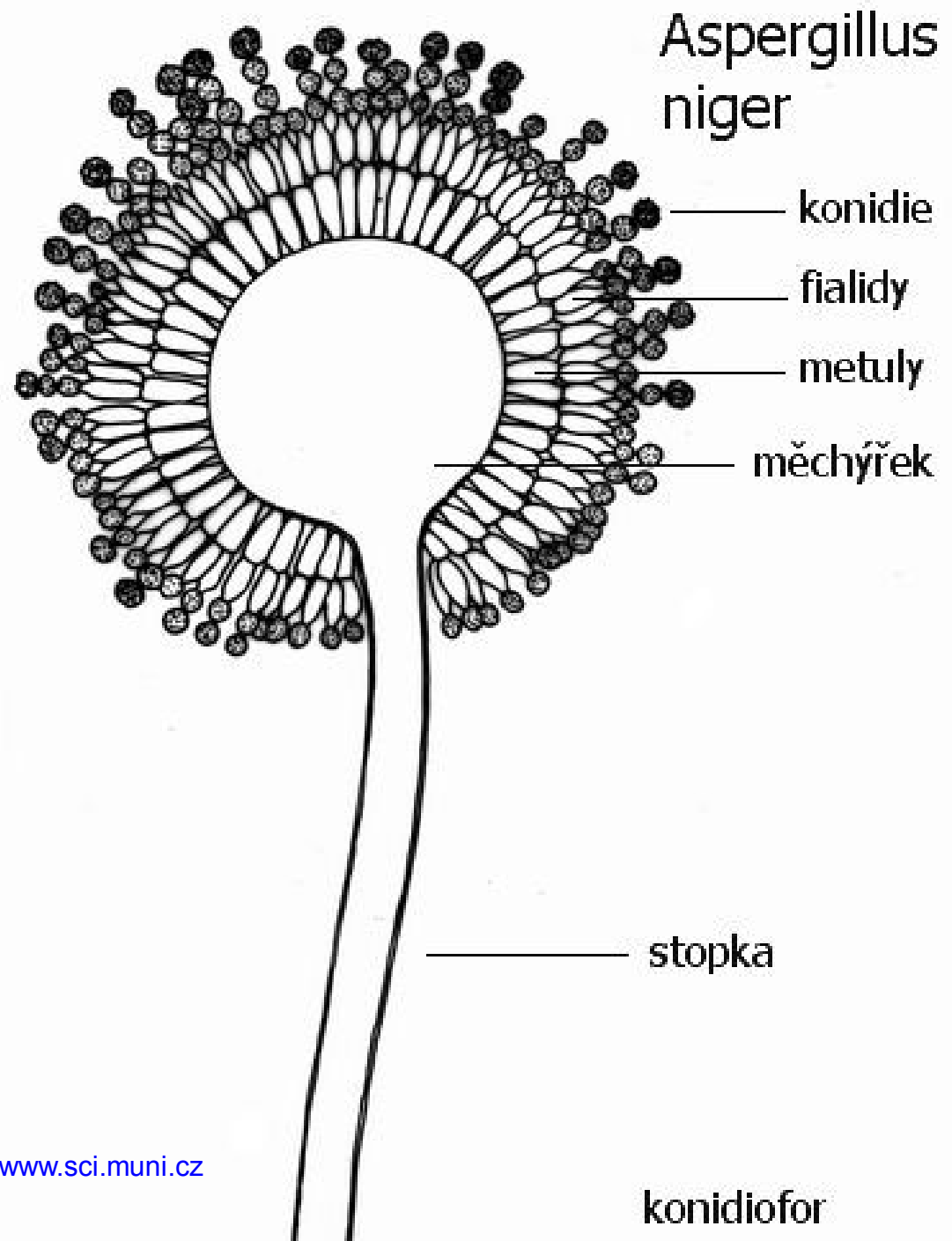


Jak vzniká arthrokonidie



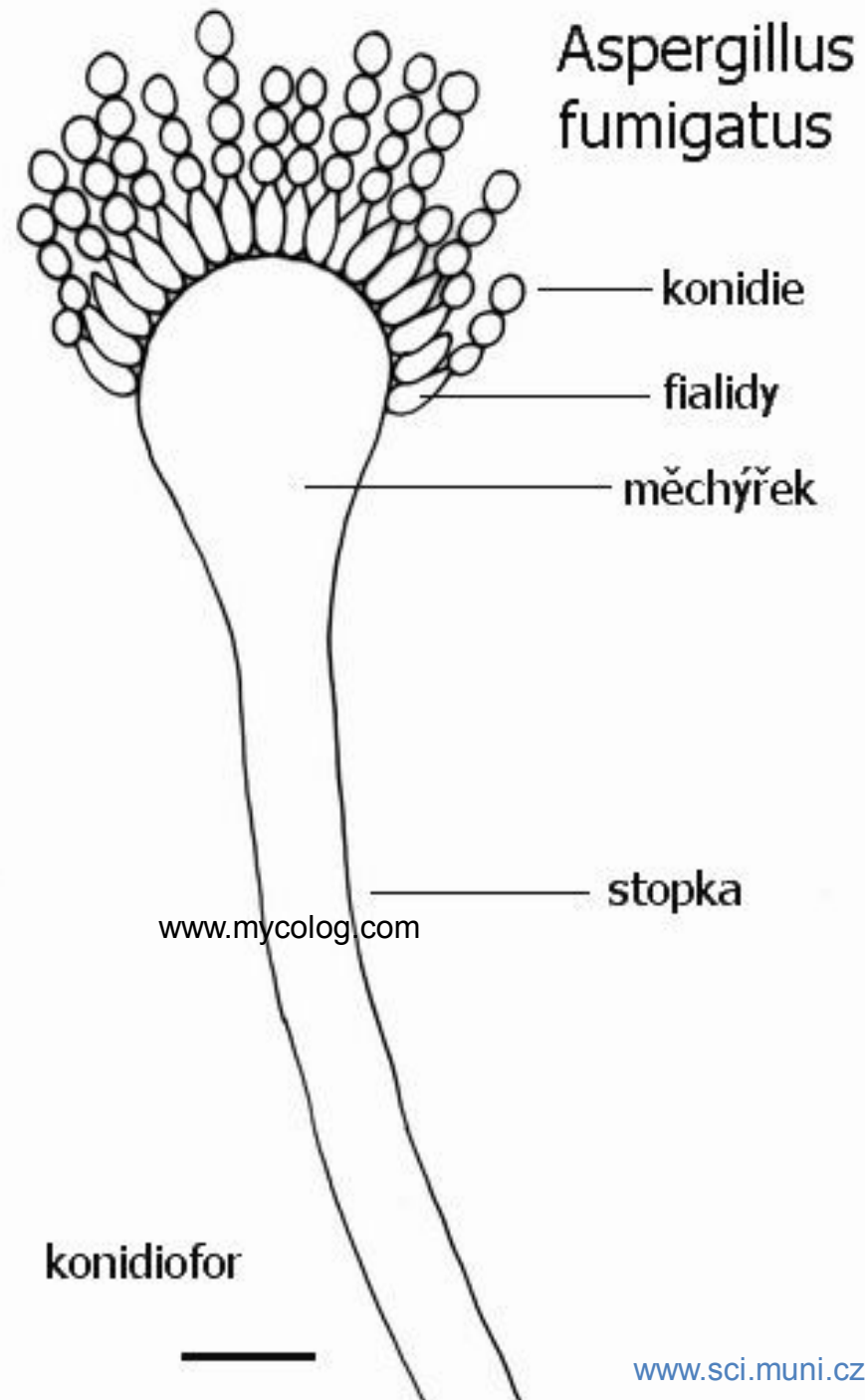
*Aspergillus
niger*

Kropidlák
černý



Aspergillus fumigatus


Kropidlák
zakouřený



Fyziologie mikromycet

Houby se množí **většinou pomaleji** než bakterie, jsou však mezi nimi velké rozdíly. Rostou celkem snadno i na chudých půdách. Většina klinicky významných hub dobře roste i **při nižších teplotách**. Kultivujeme je zpravidla raději při 30 °C než při 37 °C. Druhá možnost je **souběžná kultivace** při 22 °C a 37 °C, vhodná u dimorfních hub.

Biochemická aktivita je pestrá hlavně u kvasinkovitých hub



Diagnostika mykóz

Odběr a diagnostika u povrchových mykóz

Odběry: šupiny z kůže, ústřížky nehtů, vlasů apod.; vždy je potřeba odebrat vzorek tak, aby bylo zachyceno místo, kde je zánět aktivní, a zároveň nezachytit kontaminace; doporučuje se i povrchová desinfekce (likvidace kontaminant z povrchu kůže)

Vlastní diagnostika: mikroskopická (nález vláken ve tkáni) a kultivační. Mikroskopická je důležitější – vykultivovat lze i kontaminaci, ale epitelie, kterou prorůstá hyfa (v mikroskopu) je jasným důkazem skutečné infekce.

Odběr na dermatomykózy

Hlavní zásady odběru:

- nezasílat pouze stěr, nýbrž **šupiny z ložiska** (případně kousek nehtu, vlasu apod.); stěr by mohl stačit u kandidóz
- provést **povrchovou desinfekci**
- pokud možno: **povrchovou vrstvu neposílat**, nýbrž vyhodit a poslat až další vrstvu
- **u plošných ložisek odebírat z okraje** (zde je houba aktivní)

Diagnostika systémových mykóz

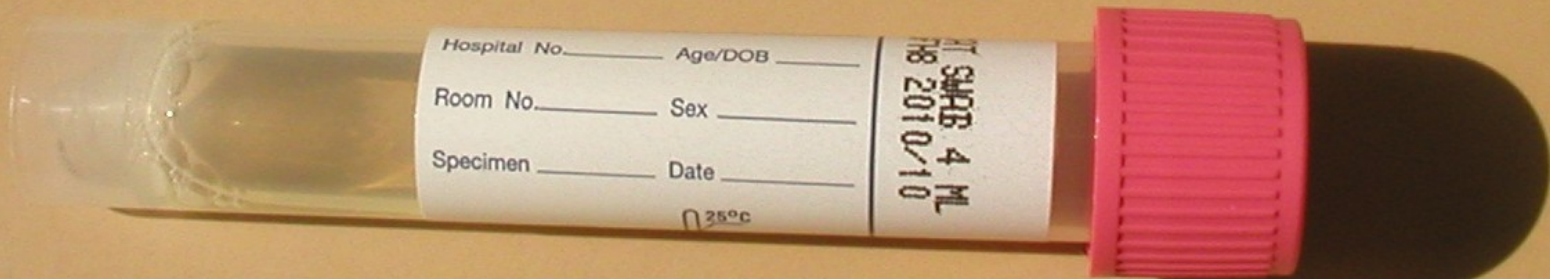
Kromě vlastní diagnostiky mykózy je třeba vždy vypátrat (pokud to není známo), co je primární příčinou (imunodeficit, diabetes, nádor apod.)

● Diagnostika:

- pro **přímý průkaz** jakýkoli relevantní materiál: krev na hemokultivaci, punktáty, excize apod.
- moderní metody umožňují např. přímý průkaz antigenů (manany, glukany) v krvi
- **nepřímý průkaz** – protilátky v séru (aspergily)

Odběry u kandidóz

- U **kožní a slizniční formy** se používají **výtěry** nejlépe v transportní půdě **FungiQuick** nebo (pouze u výtěrů z genitálií) **C. A. T.**
- U **systemové formy** také výtěry, anebo se zasílá krev, punktát apod.



Diagnostika kandidóz

- Základem diagnostiky je **kultivace**. K identifikaci kandidy používáme chromogenní půdy a biochemické metody (využívají se vzájemné rozdíly v metabolismu mezi kandidami)
- **Mikroskopicky** v nativním preparátu (C. A. T.), v Gramově či Giemsově či jiném barvení vidíme oválné buňky, často pučící, někdy tzv. pseudomycélia
- Lze i testovat **in vitro citlivost**, ale testy jsou méně spolehlivé než u bakterií
- Moderní metodou je **přímý průkaz mananových antigenů v krvi**

Houby na bakteriologických půdách

Přestože používáme pro houby speciální půdy, **mnohé houby rostou i na bakteriologických půdách**. A nejen to: některé, hlavně kandidy, volí rafinovaně podobu téměř nerozeznatelnou od kolonií bakteriálních

Rozeznat kolonie kandid od kolonií stafylokoků je někdy obtížné. Pomoci může vůně (po chlebu či burčáku); když nepomůže nic jiného, volíme zpravidla nátěr (mikroskopii)

Selektivní půda na houby

- Typická půda pro kvasinky, **Sabouraudův agar**, není sama o sobě selektivní a mohly by na ní růst i mnohé bakterie
- Pro kultivaci na mykoorganismy ovšem používáme **Sabouraudův agar s antibiotiky**, který růst bakterií téměř vylučuje. (*V praxi ovšem narážíme na velmi drzé kmeny pseudomonád, které na veškerá antibiotika kašlou a rostou si kde chtějí 😊*)

Chromogenní půdy – princip

CHROMOGENNÍ půdy obsahují látku, která je původně nebarevná (chromogen)

Barevnost se objeví jen při specifické reakci (odštěpení substrátu)

Půda může obsahovat více chromogenů s navázanými substráty specifickými pro různé bakterie nebo houby

FLUOROGENNÍ půdy jsou principiálně podobné, ale s fluorescenčním barvivem

Chromogenní půda při diagnostice kandid

Používají se různé chromogenní půdy. Některé odliší pouze *Candida albicans* od ostatních, jiné rozliší vzájemně několik druhů kandid.

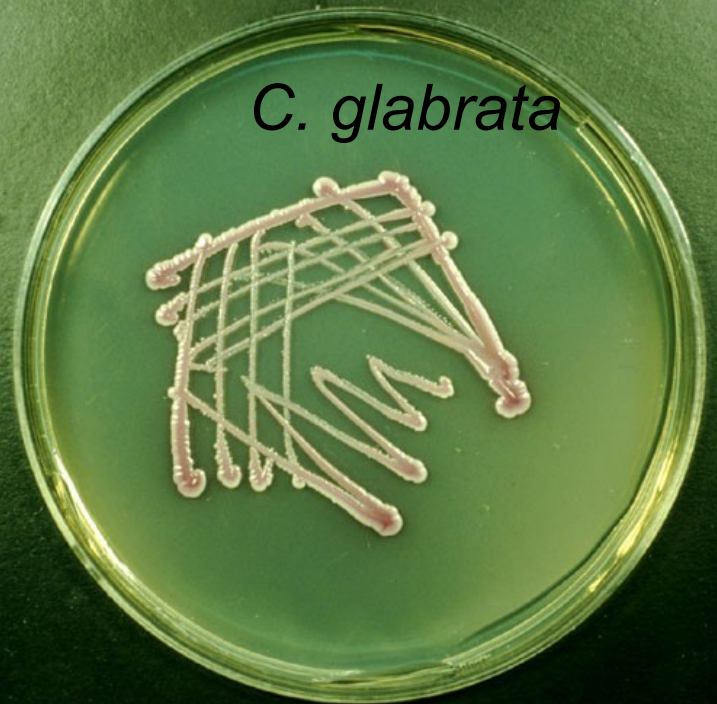Na půdě, kterou máme k dispozici, je *C. albicans* zelenavá, *C. tropicalis* modrá, *C. glabrata* hladká růžová a *C. krusei* drsná růžová.

Pokud se některý kmen nepodaří určit chromogenní půdou, musíme použít jiný způsob, např. biochemické určení

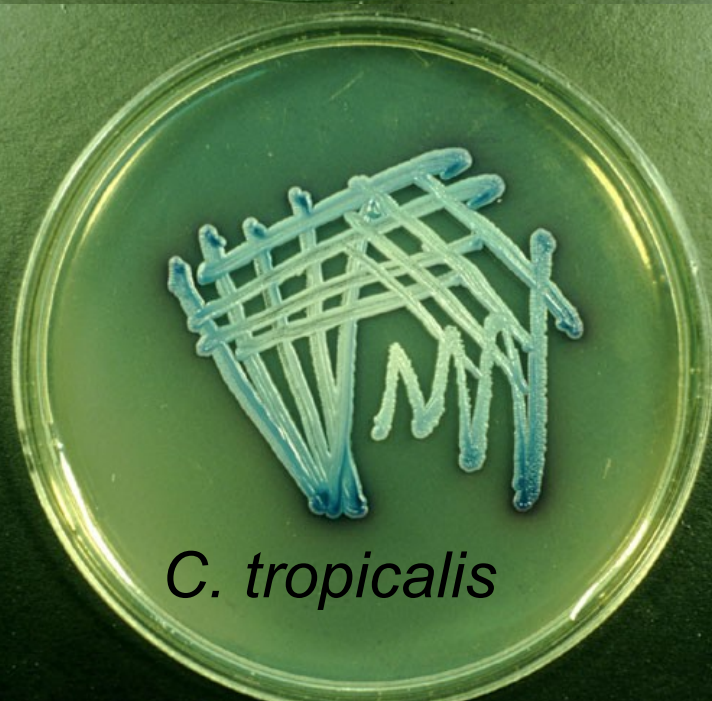
C. albicans



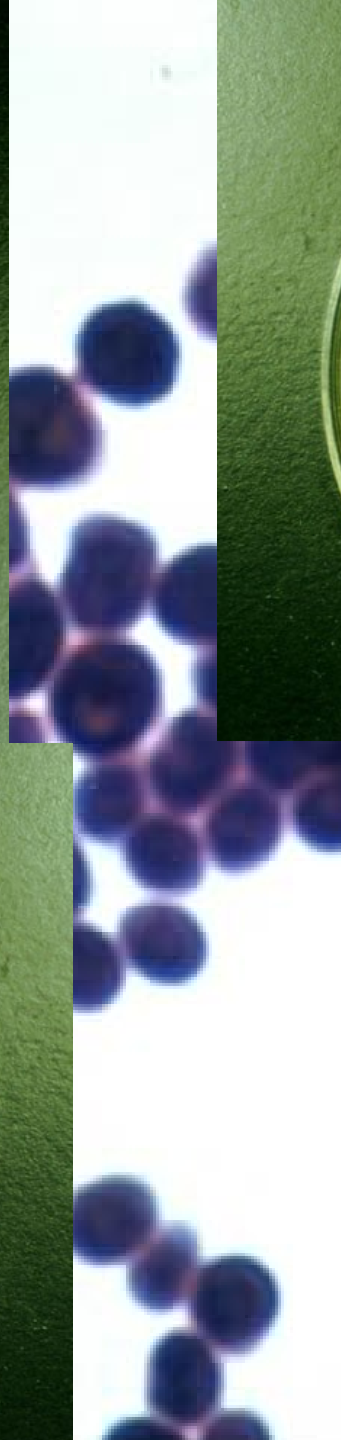
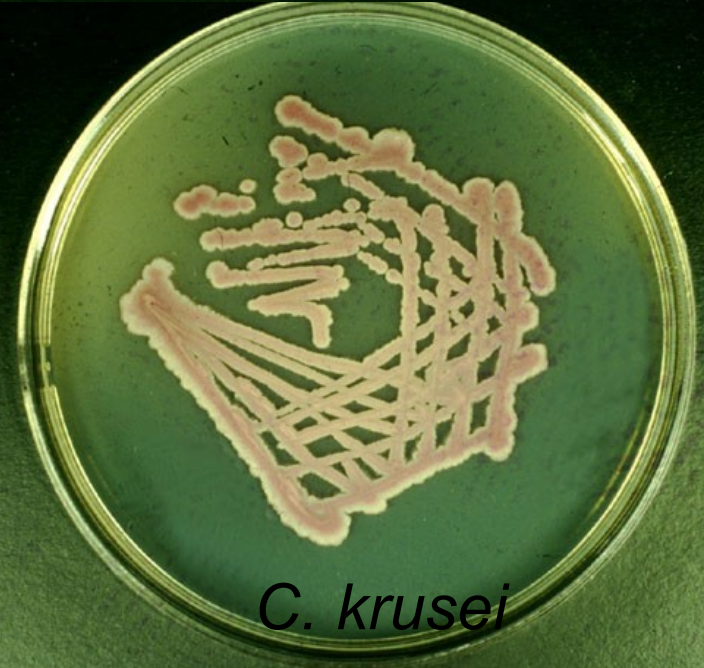
C. glabrata



C. tropicalis



C. krusei



Biochemická identifikace kvasinek

Tak jako bakterie, i kvasinky (ne však vláknité houby) se dají **identifikovat biochemicky**. (Však ostatně i použití chromogenní půdy je založeno na selektivním štěpení různých substrátů.)

Běžně se používá například **Auxacolor**, který nahradil staré auxanogramy (zjišťující využívání cukrů) a zymogramy (pro štěpení cukrů).

Difúzní diskový test citlivosti na antimikrobiální látky

Až na výjimky platí, že antibakteriální látky jsou u mykotických onemocnění... ehm... zkrátka na houby 😊

Obdobně, **antimykotika nepůsobí na naprostou většinu bakteriálních agens**

Houby nekultivujeme na MH, ale na Sabouraudově agaru

K odečtu testů na antimykotika

Na rozdíl od testů citlivosti na antibiotika se zpravidla místo disků používají **tablety** s antimykotikem

V případě malé kvantity se zpravidla citlivost vůbec netestuje, u větší kvantity se testuje citlivost na **flukonazol** a pouze v případě rezistence nebo jiných zvláštních důvodů se testuje i citlivost na jiná antimykotika

Mikroskopie vláknitých hub

Diagnostika vláknitých hub se poněkud liší od diagnostiky kvasinek i co se týče **mikroskopie**. Ta tu má větší význam než u kvasinek. Lze pozorovat různé typy spor a konidií.

Prohlížíme **bez imerze, objektivem zvětšujícím 4× či 10×, popřípadě 40 ×.**

Kultivace vláknitých hub

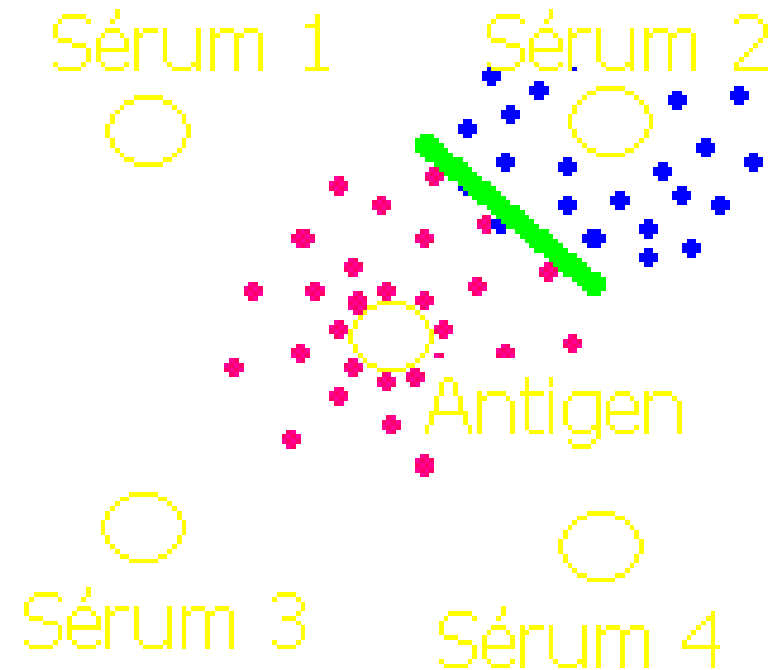
Vzhled výsledků kultivace je u vláknitých hub oproti kvasinkám značně odlišný, jak na Sabouraudově agaru, tak případně i na agaru krevním.

Některé z nich, zejména dermatofyty, rostou velmi pomalu. To kvůli nim se Sabouraudův agar v některých laboratořích včetně naší nalévá do zkumavek (v Petriho misce by za dobu kultivace vyschl)

Biochemické rozlišení se u nich, na rozdíl od kvasinek, zpravidla neuplatňuje

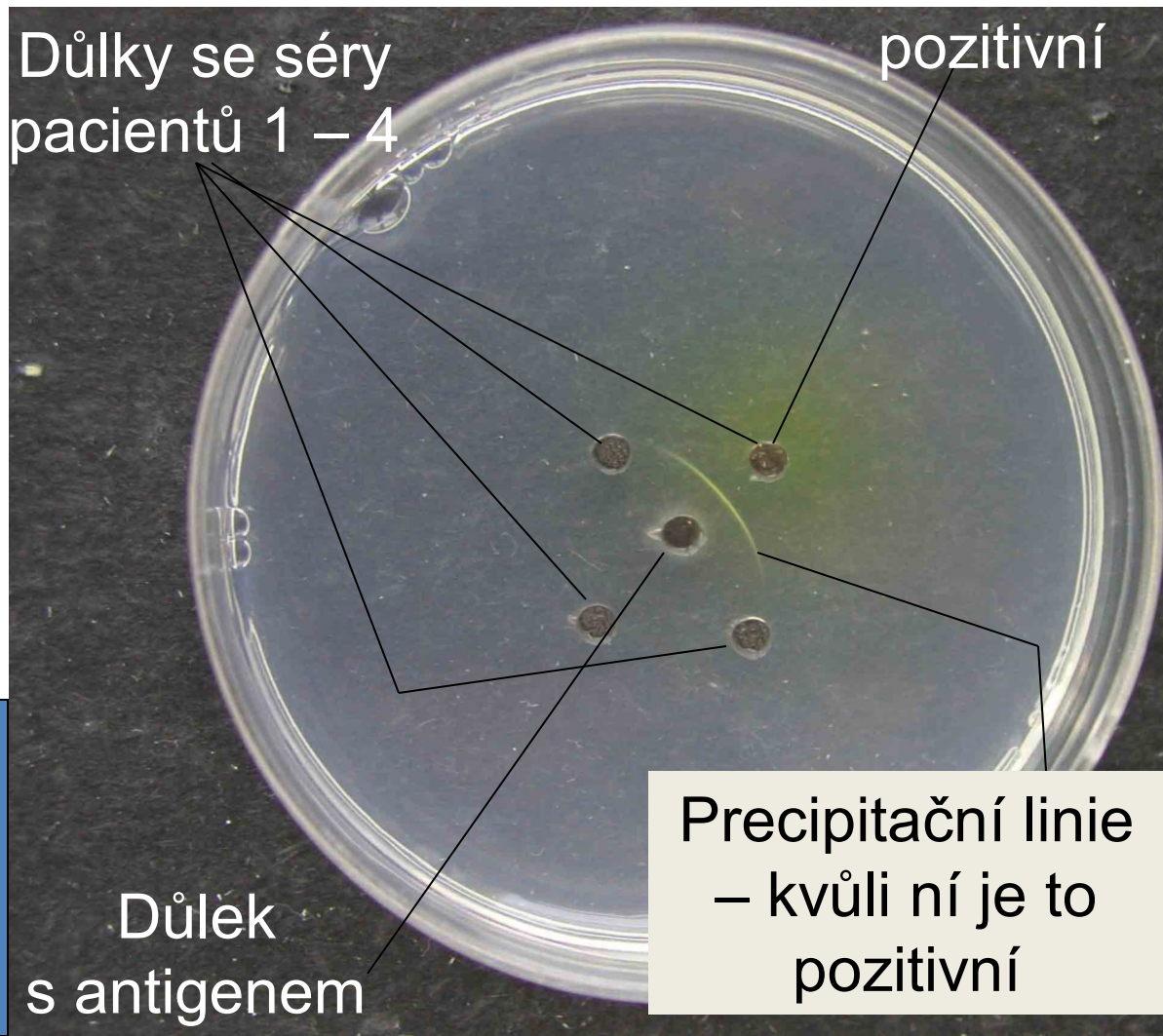

Příklad nepřímého průkazu hub: mikroprecipitace v agaru (1)

V místě střetu antigenu s protilátkou vzniká precipitační linie (zde schematicky vyznačena zeleně)



Příklad nepřímého průkazu hub: mikroprecipitace v agaru (2)

Precipitační linie se tvoří mezi důlkem s antigenem a důlkem s pozitivním sérem (obsahuje protilátku).



Důlky se séry pacientů 1 – 4

pozitivní

Důlek s antigenem

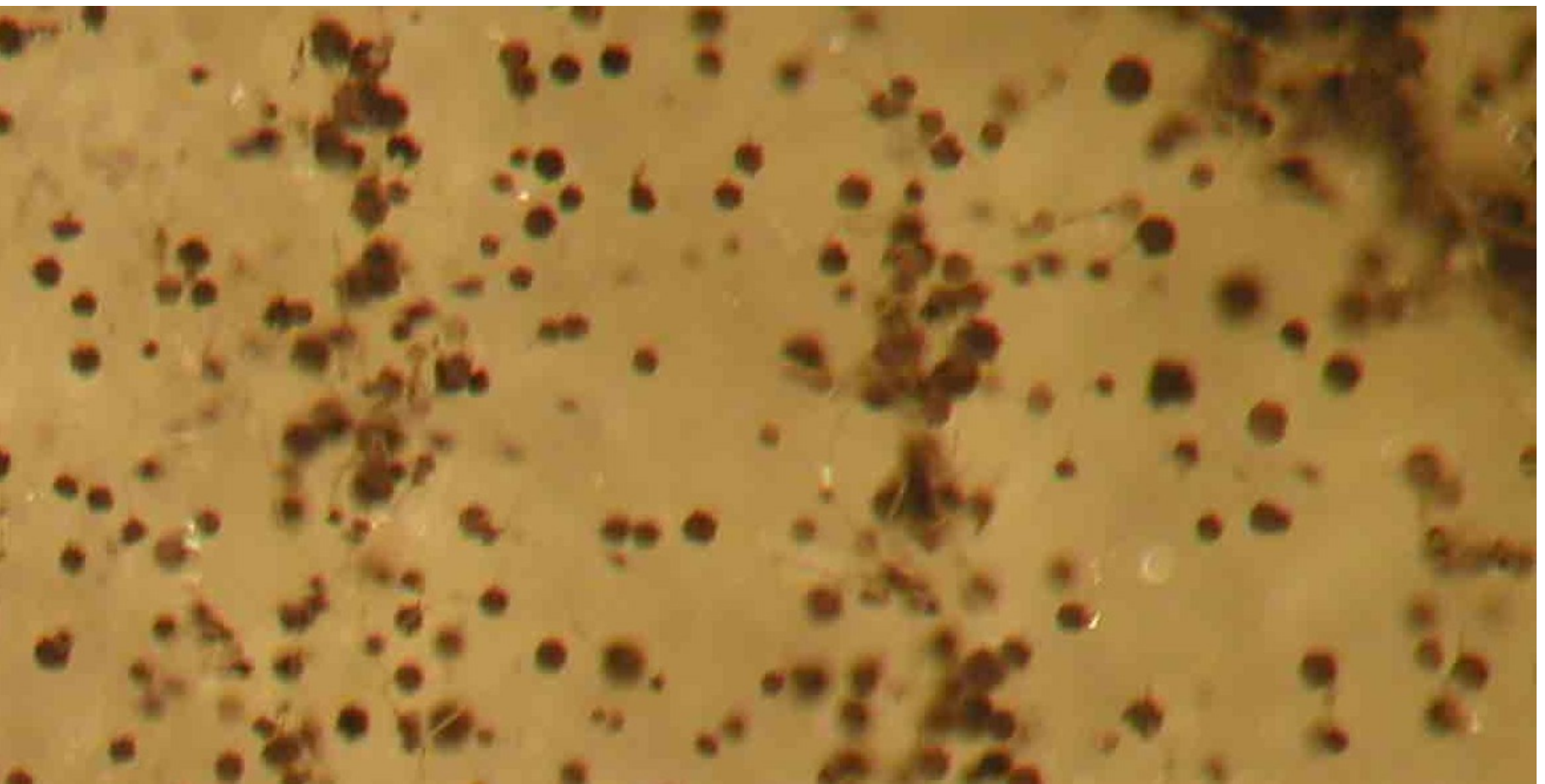
Precipitační linie – kvůli ní je to pozitivní

Přehled jednotlivých skupin hub (bonus)

1. Vlákňité mikromycety

V podstatě jde o synonymum toho, čemu se mezi lidmi říká „plísň“. Nejde ale o jednotnou skupinu v taxonomickém slova smyslu.

www.medmicro.info



1.1 Dermatofyty

- Jsou to specializované, tzv. **keratinofilní houby**, vůbec nejčastější původci **infekcí kůže, nehtů, vlasů a chlupů**.
- Ne za všemi těmito infekce jsou ovšem dermatofyty, kožní infekce způsobují i kandidy
- Patří sem rody ***Trichophyton, Epidermophyton a Microsporum***
- Některé druhy se přenášejí **mezi lidmi, jiné ze zvířat či z prostředí**
- **Rostou velmi pomalu** in vivo i in vitro. Kultivace trvá několik týdnů. Také průběh a léčba je zdlouhavá

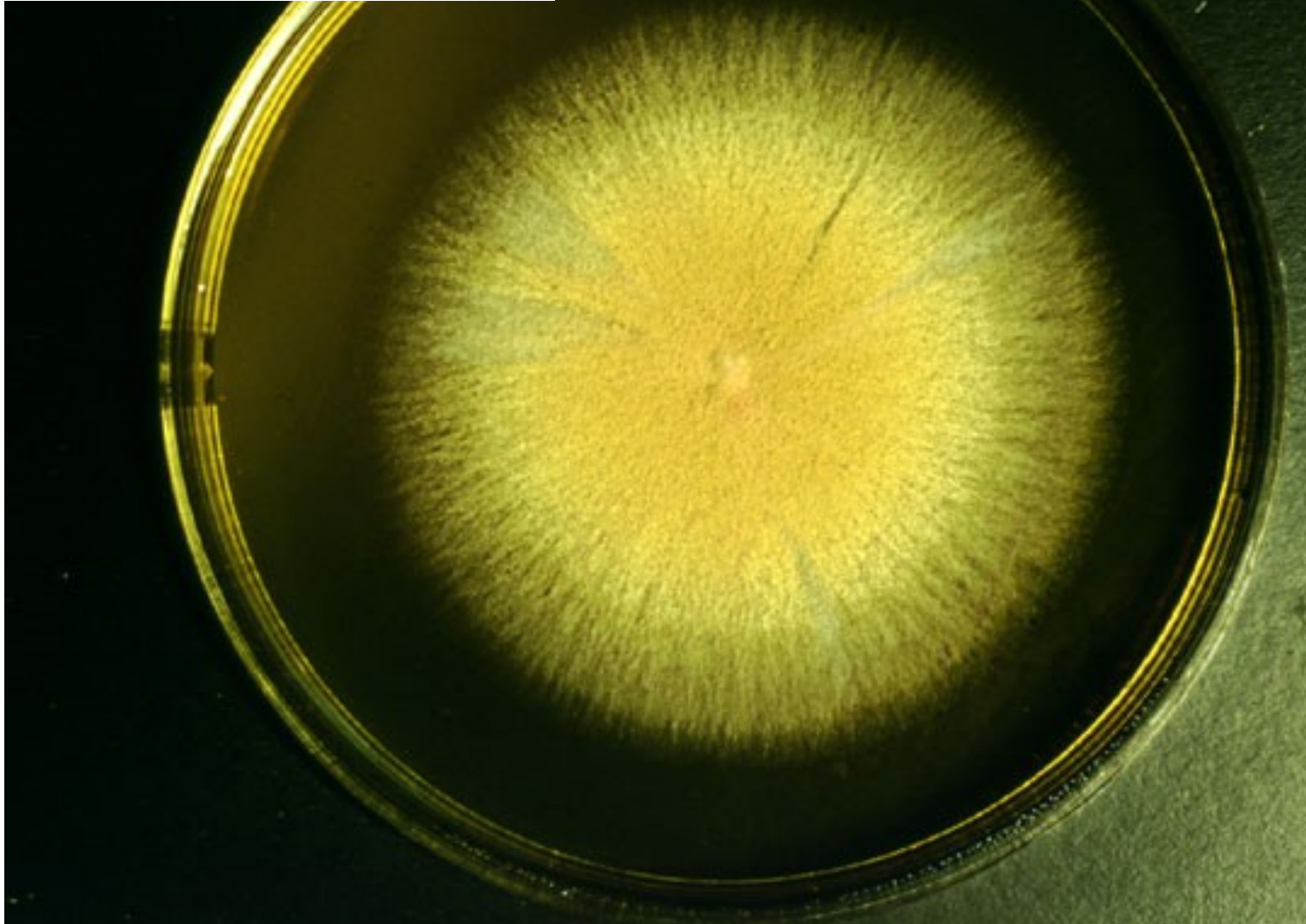
Diagnostika dermatofytů

Odběry: šupiny z kůže, ústřížky nehtů, vlasů apod.; vždy je potřeba odebrat vzorek tak, aby bylo zachyceno místo, kde je zánět aktivní, a zároveň nezachytit kontaminace; doporučuje se i povrchová desinfekce (likvidace kontaminant z povrchu kůže)

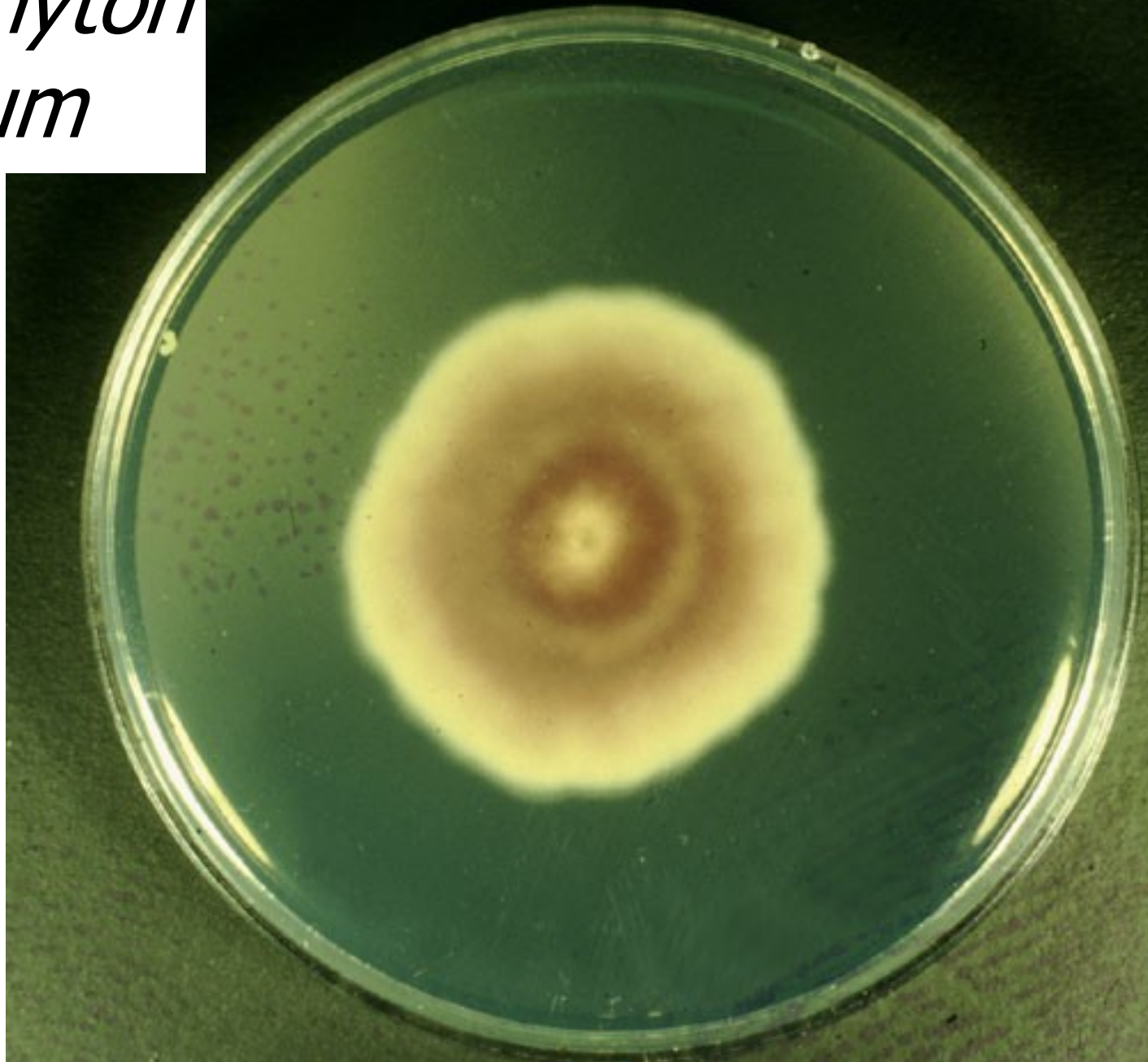Vlastní diagnostika: mikroskopická (nálezn vláken ve tkáni) a kultivační. Ale zatímco kultivace je nejednoznačná (mohli jsme vypěstovat i kontaminaci), mikroskopický průkaz šupiny prorůstající vláknem je jasný

Léčba je zpravidla lokální (masti, šampony)

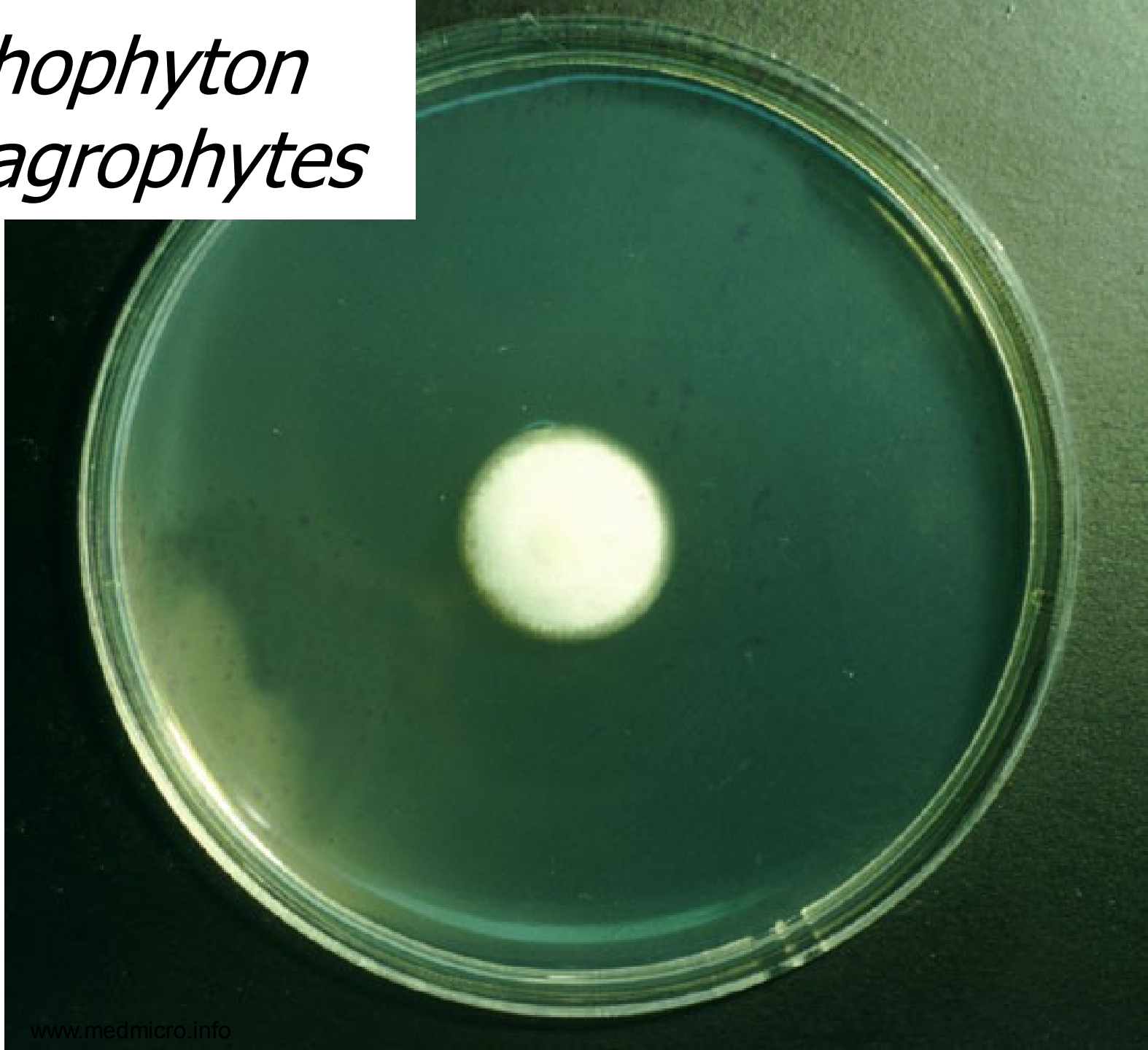*Epidermophyton
floccosum*



*Trichophyton
rubrum*

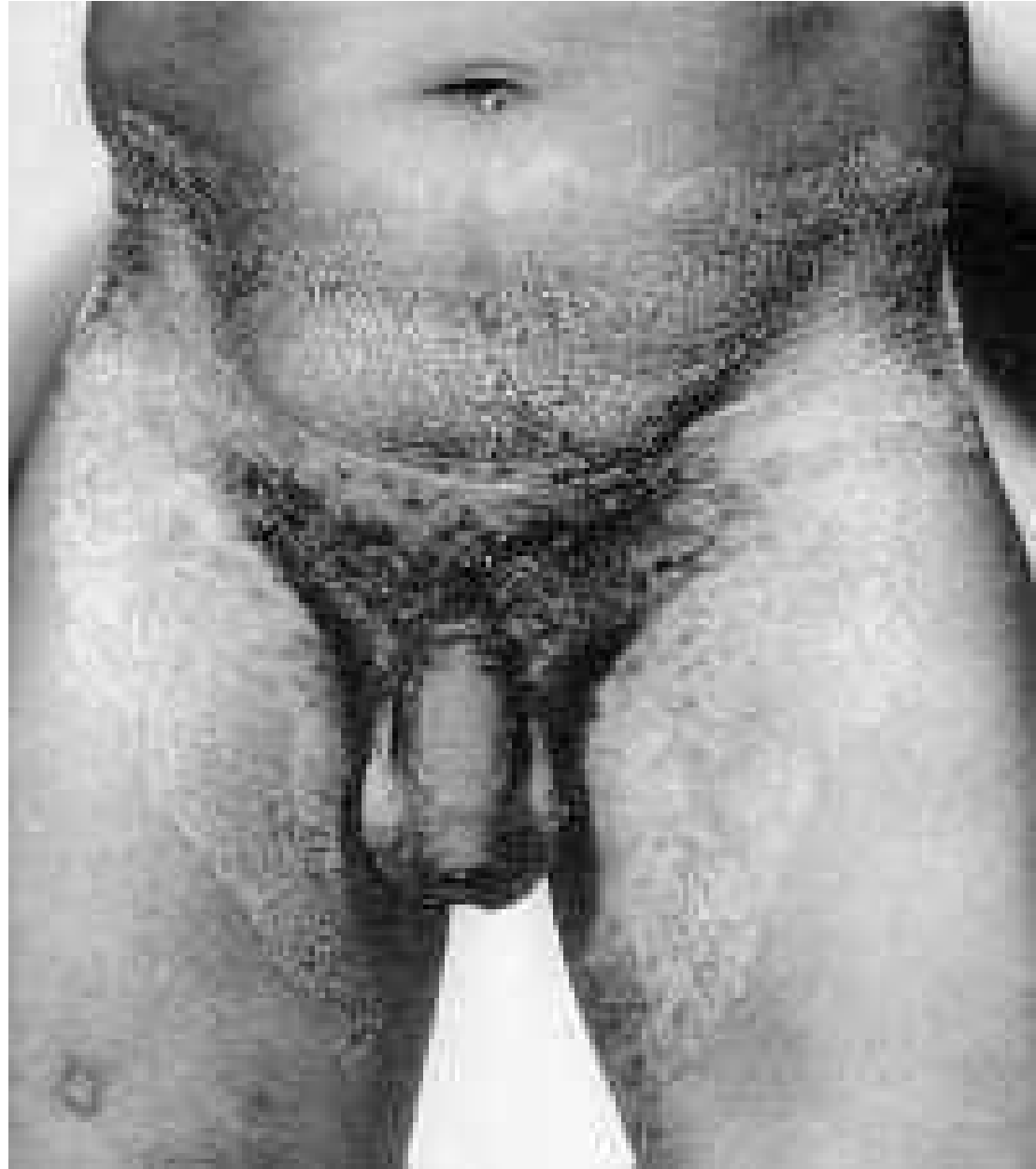

*Trichophyton
mentagrophytes*



Infekce v bederní oblasti

www.mycolog.com/chapter23.htm



1.2 Houby čeledi *Dematiaceae*

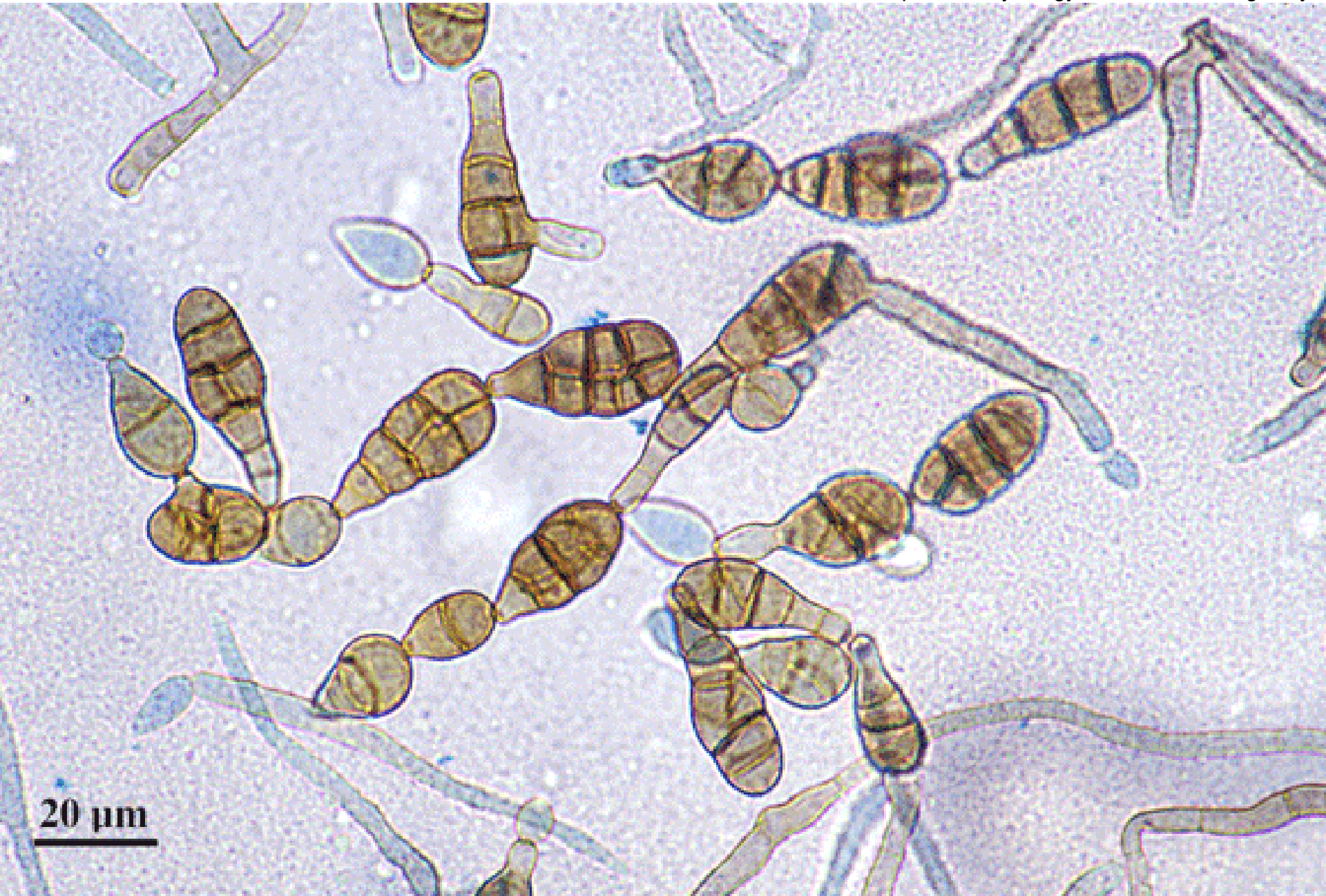Mají společnou přítomnost **tmavého pigmentu melaninu** např. v makrokonidiích
Jsou vzácné, zato však mohou být nebezpečné

Původci feohyfomykóz rostou poměrně rychle. Patří sem např. *Alternaria* či *Cladosporium*. Mohou způsobovat kožní, podkožní i systémové mykózy s nálezem tmavých vláken

Původci chromomykóz tvoří místo vláken tzv. sklerotická tělíska. Rostou pomaleji. Patří sem např. rod *Curvularia*


Alternaria sp.

<http://www.mycology.adelaide.edu.au/gallery>



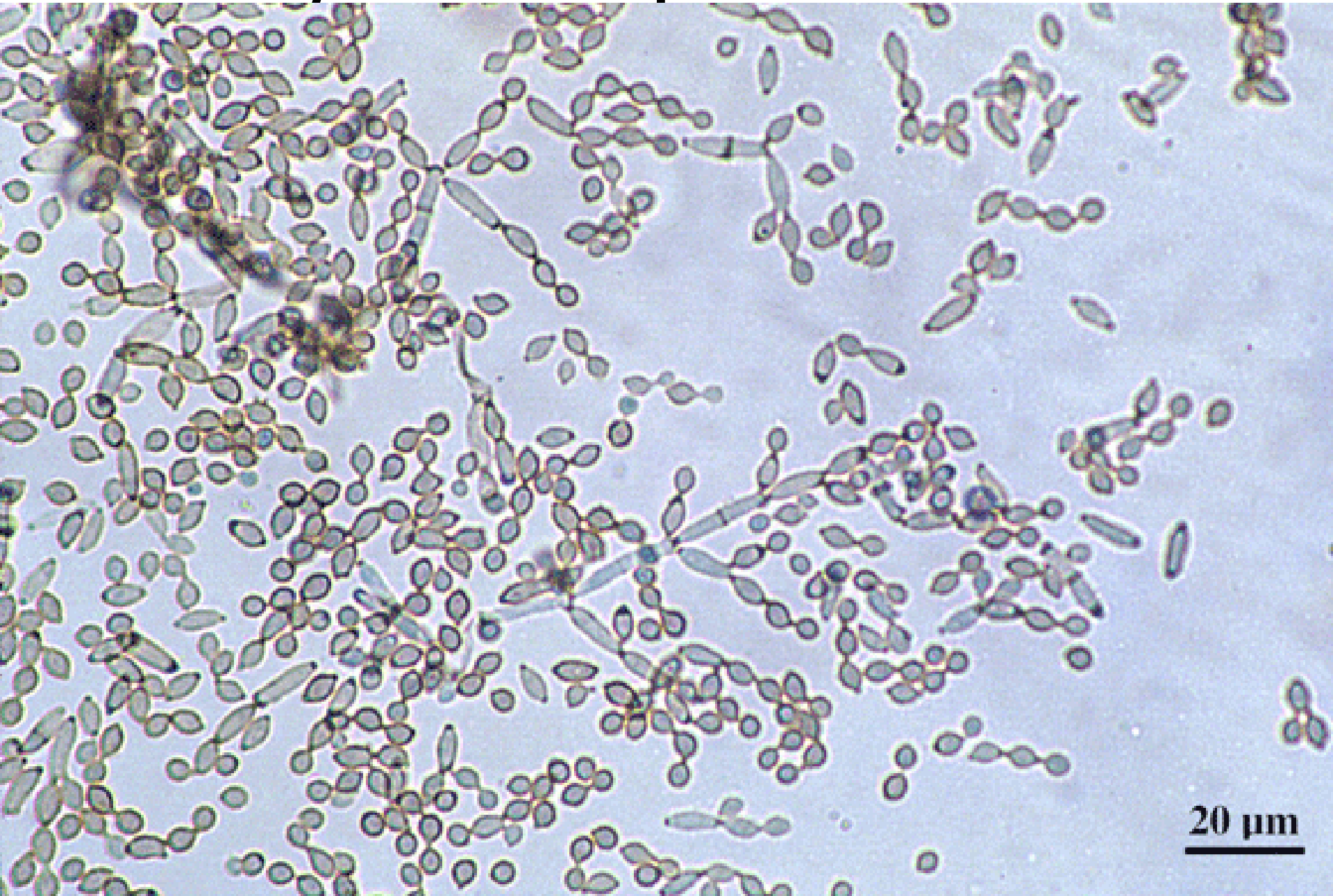
20 μ m

Curvularia lunata



20 μ m

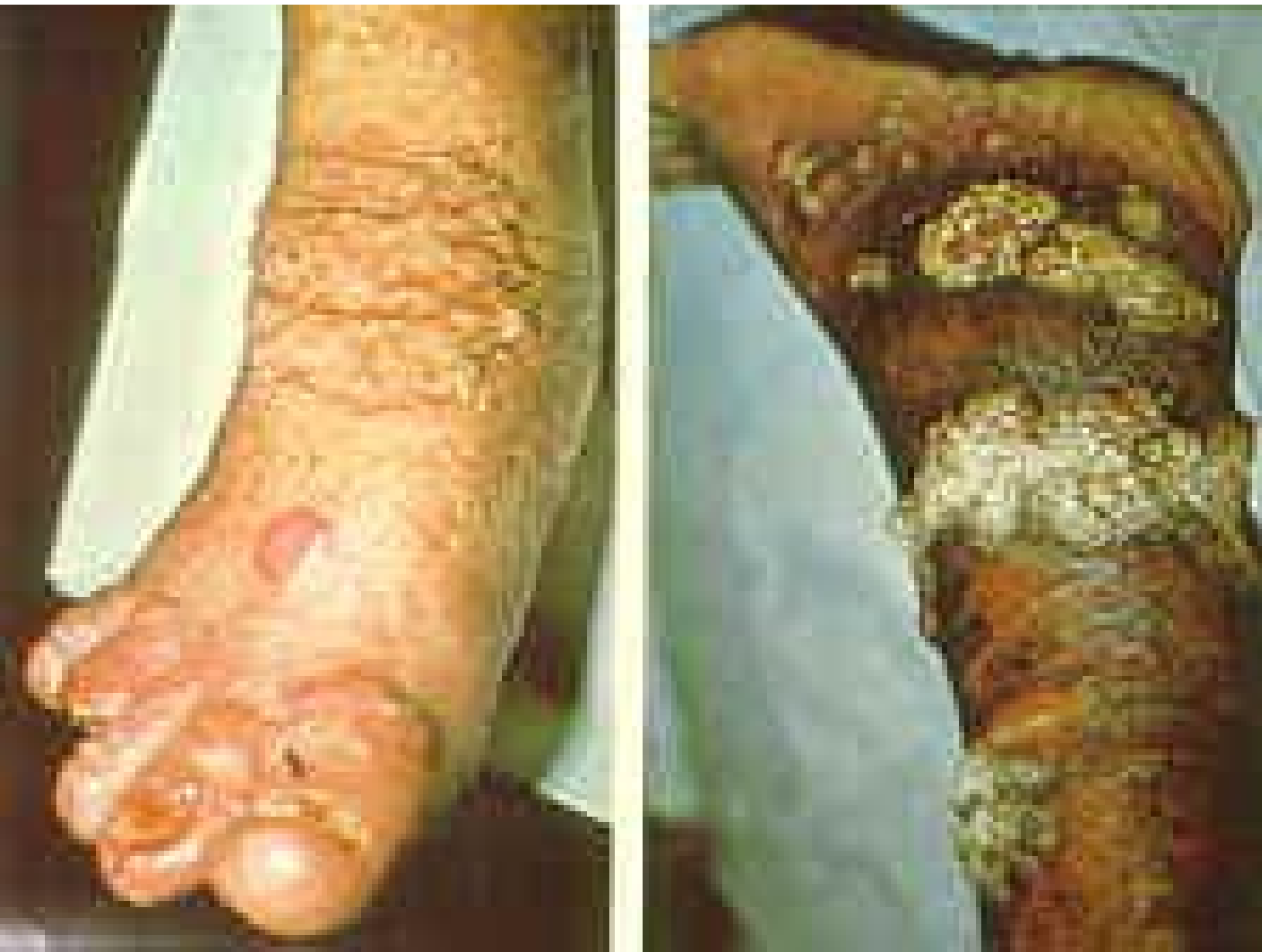Cladosporium sp.



20 μm

Chromoblastomykóza

www.mycolog.com/chapter23.htm



1.3 Rychle rostoucí hyalinní mikromycety tvořící kolonie

Jsou to **původci povrchových i systémových mykóz**. Vzájemně se liší podle toho, jestli mají

konidie v řetězcích na vlákně: *Aspergillus*,
Paecilomyces, *Penicillium*, *Scopulariopsis*

konidie ve shlucích – *Fusarium*

konidie jednotlivě na vláknech –
Pseudoalscheria

Modře zvýrazněné si dále popíšeme

Rod *Aspergillus* (česky kropidlák)

Existuje několik stovek druhů, asi dvacet z nich může vyvolávat infekce u člověka

Může způsobovat **endokarditidy, plicní infekce, infekce oka a CNS**, ale **infekce nehtů či zevního zvukovodu**. také

Pouhá přítomnost konidií může být příčinou **alergické reakce** u disponovaných osob

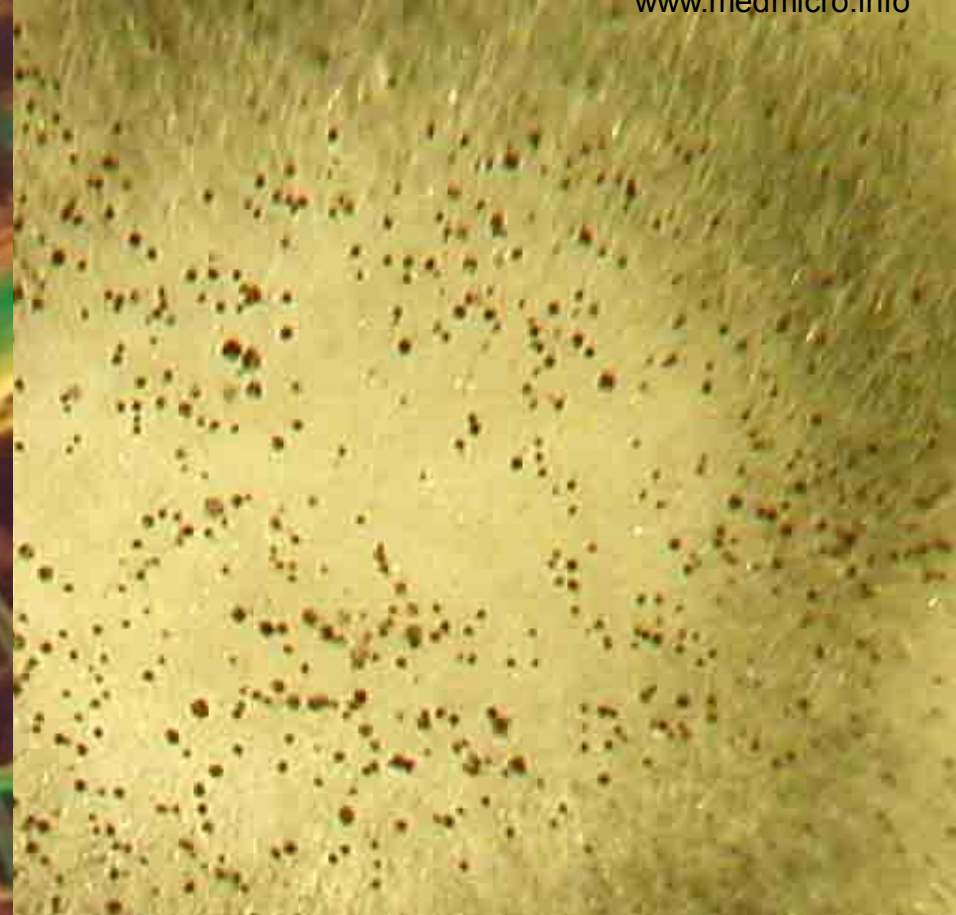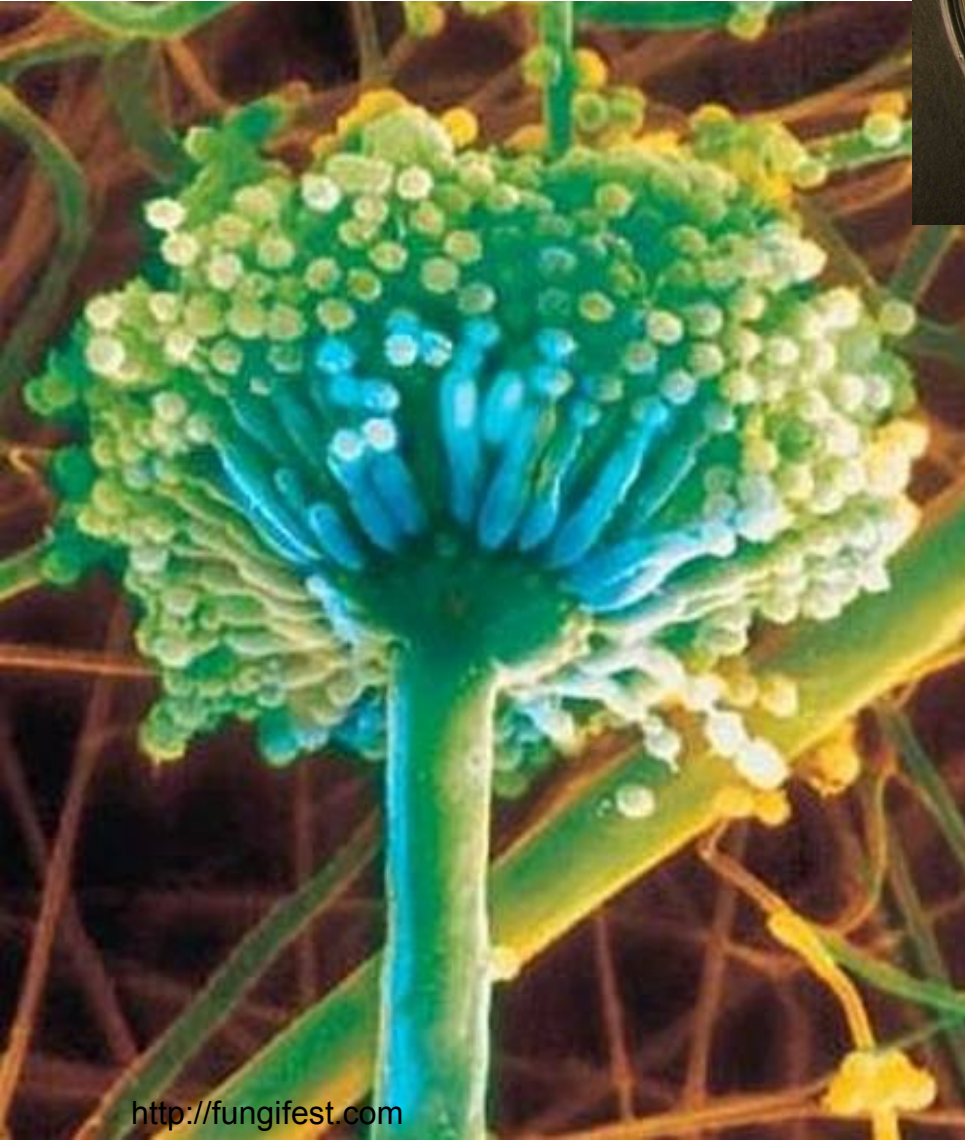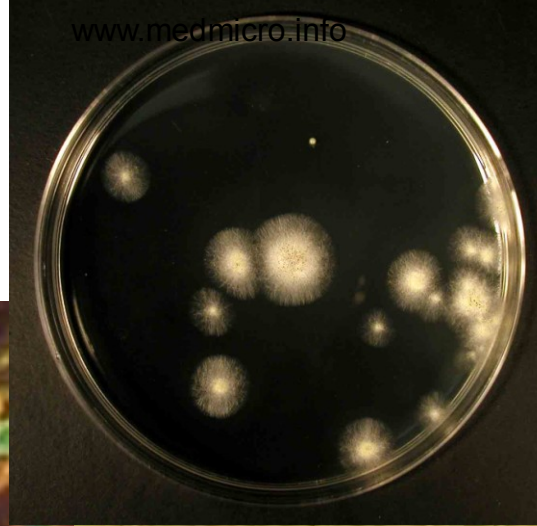
Aspergily také hojně tvoří **mykotoxiny**

Diagnostika: mikroskopie, u systémových nepřímý průkaz (precipitace, ELISA aj.)

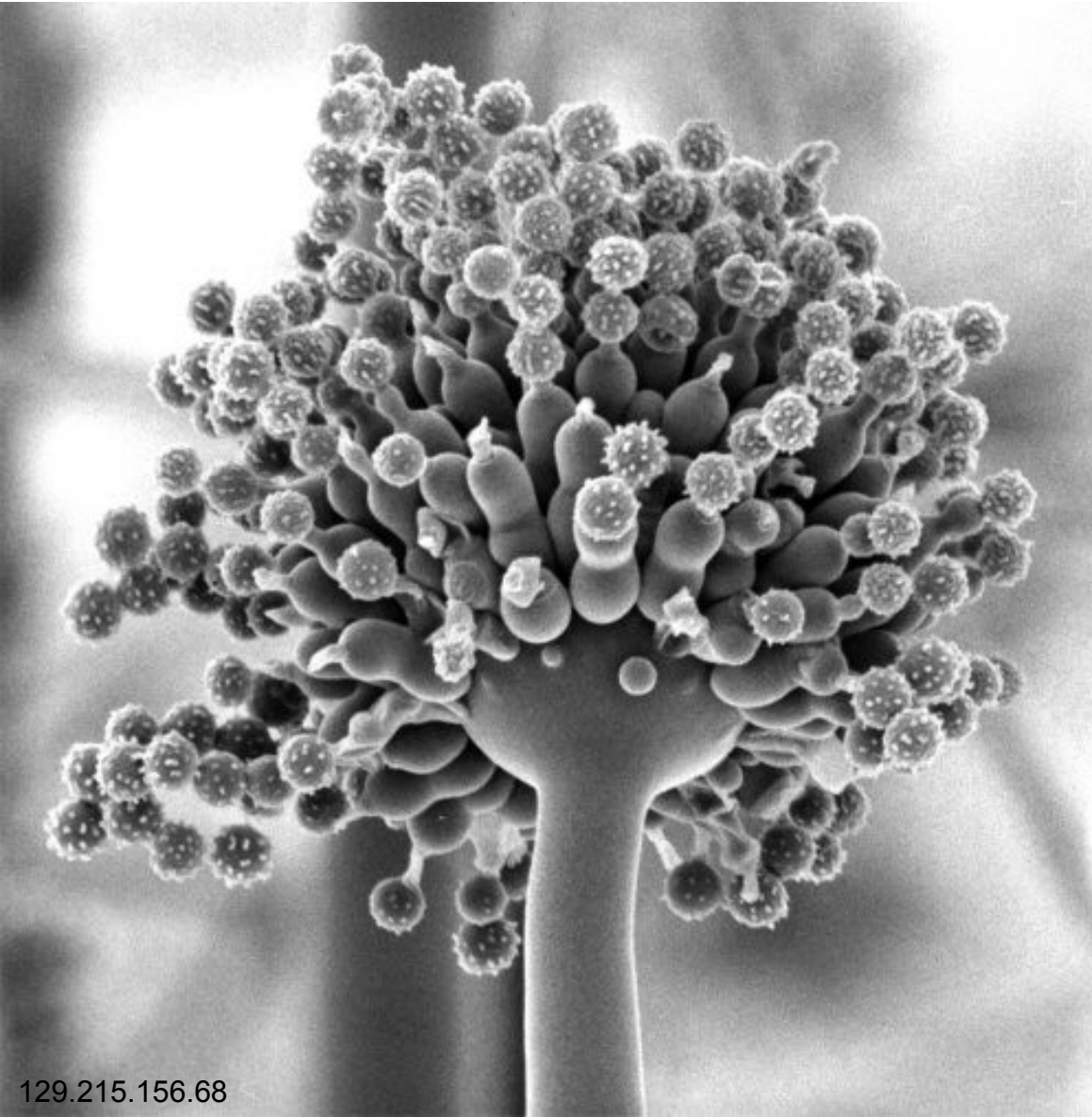
Léčba: pouze amfotericin B a snad vorikonazol

Aspergillus niger

Kropidlák černý

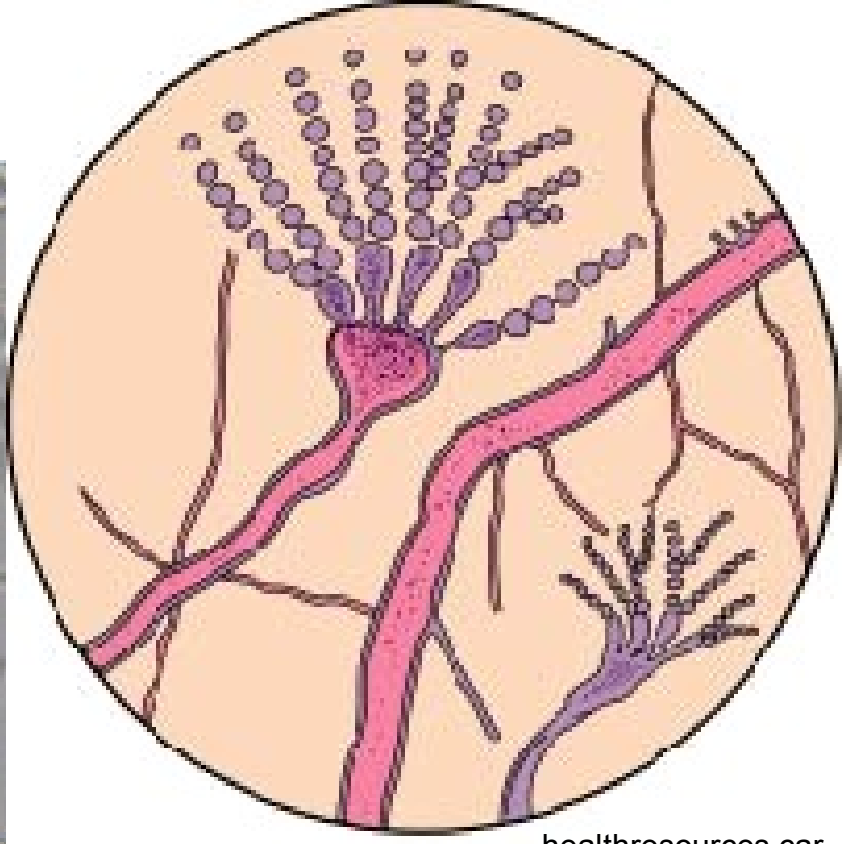
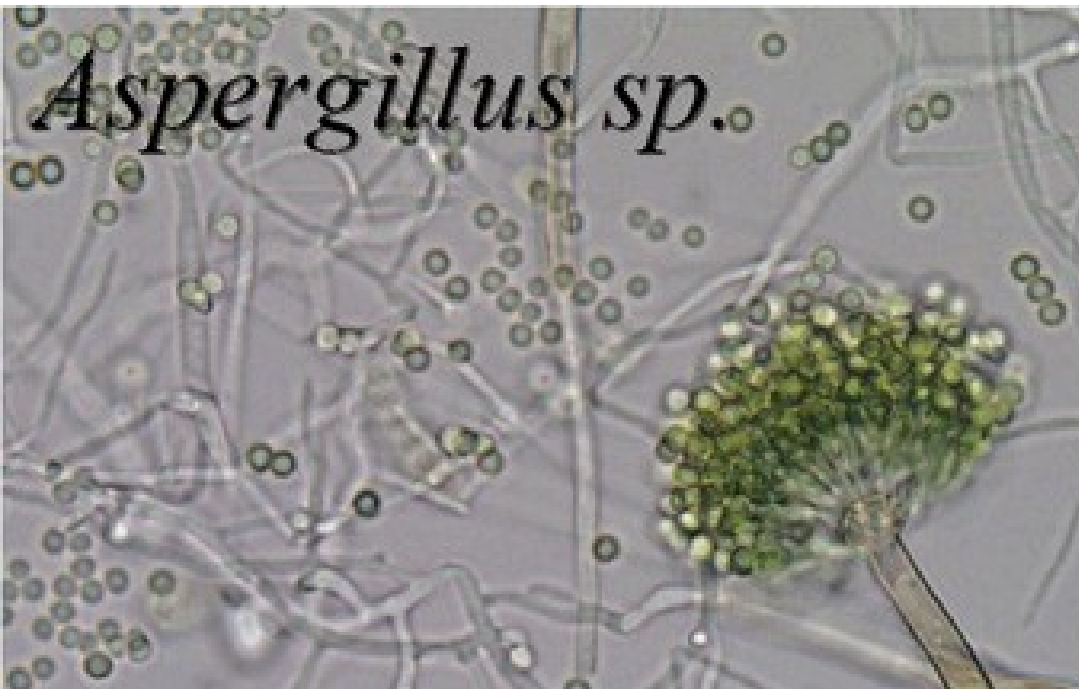

Aspergillus sp.



www.mycolog.com

Aspergillus sp.



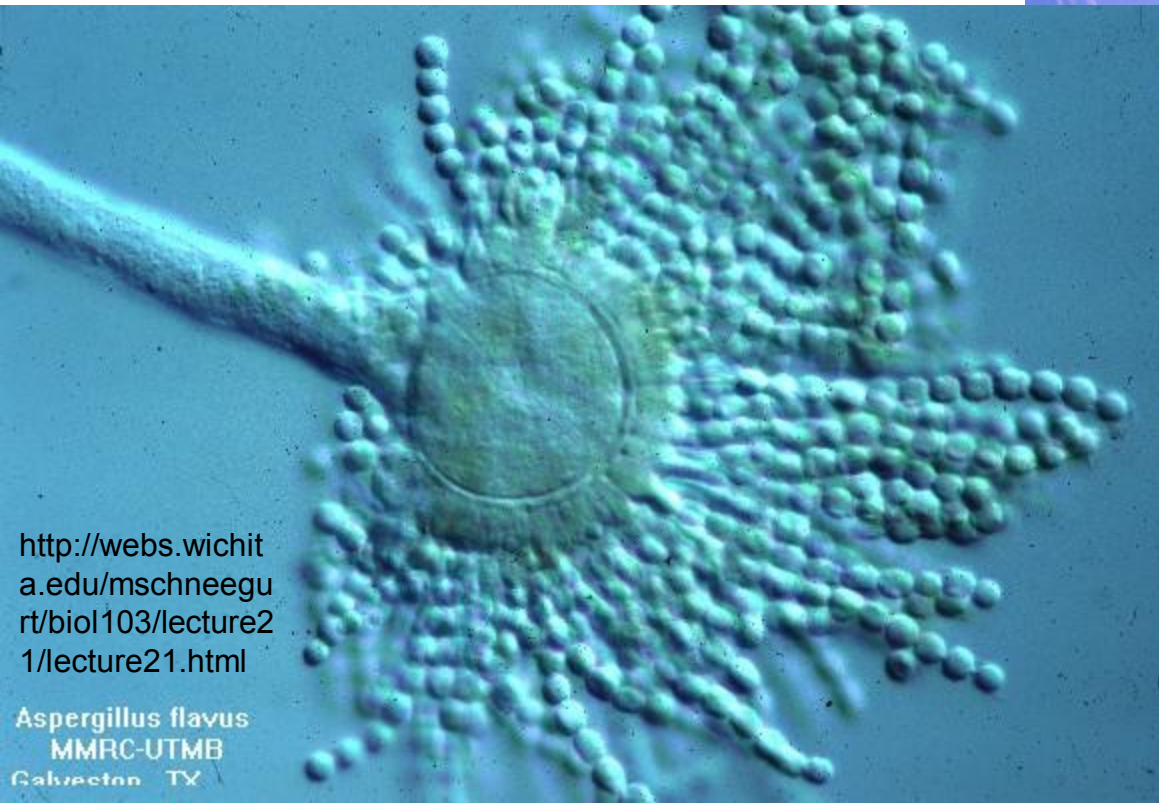
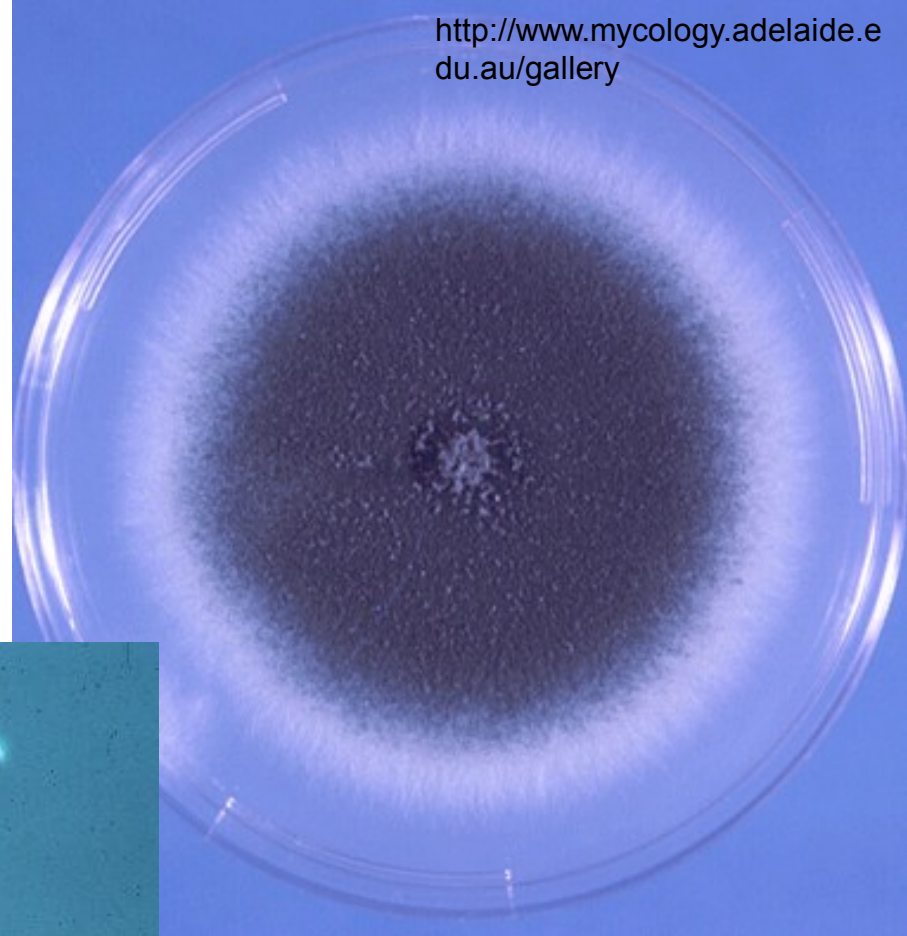
healthresources.car
emark.com

education.med.nyu.edu

Copyright © Environmental Microbiology Laboratory, Inc.

Aspergillus fumigatus

<http://www.mycology.adelaide.edu.au/gallery>

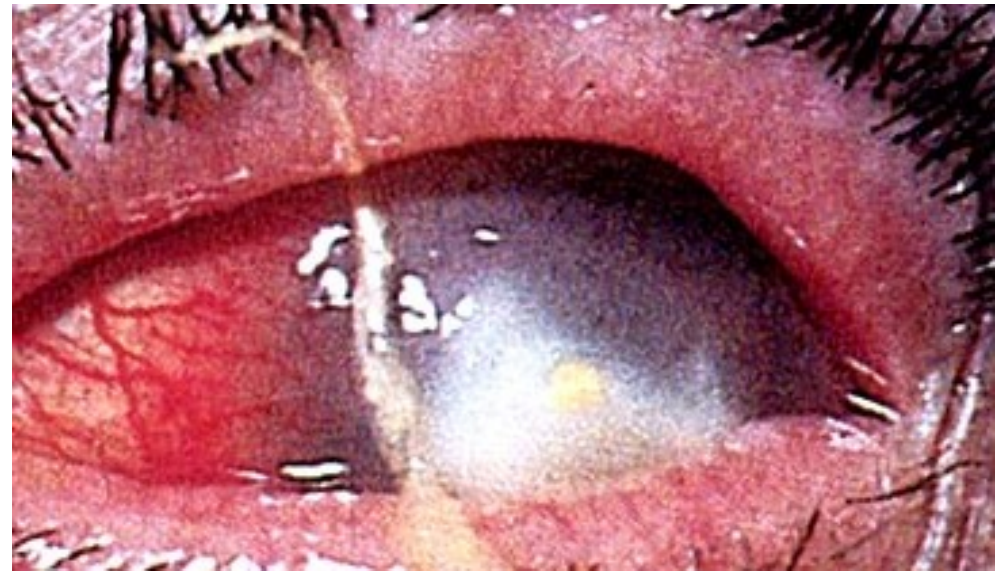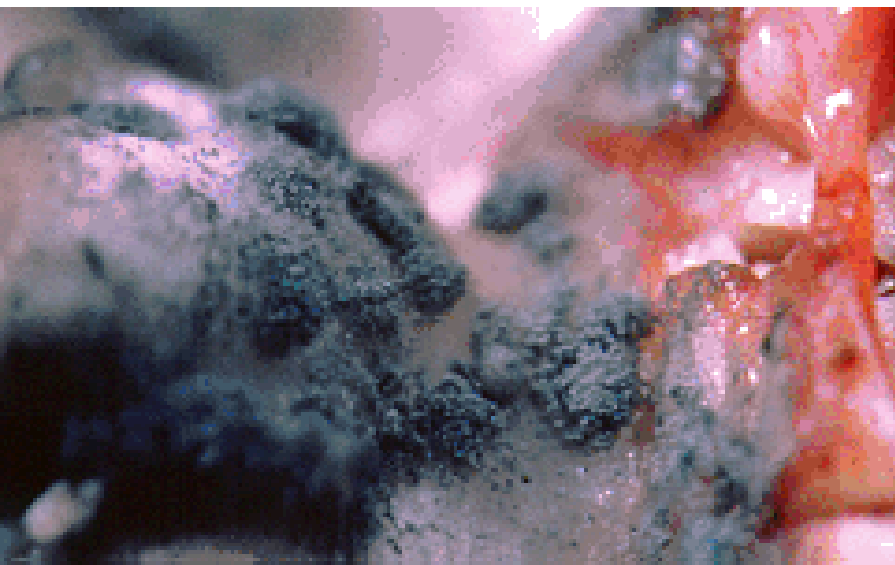

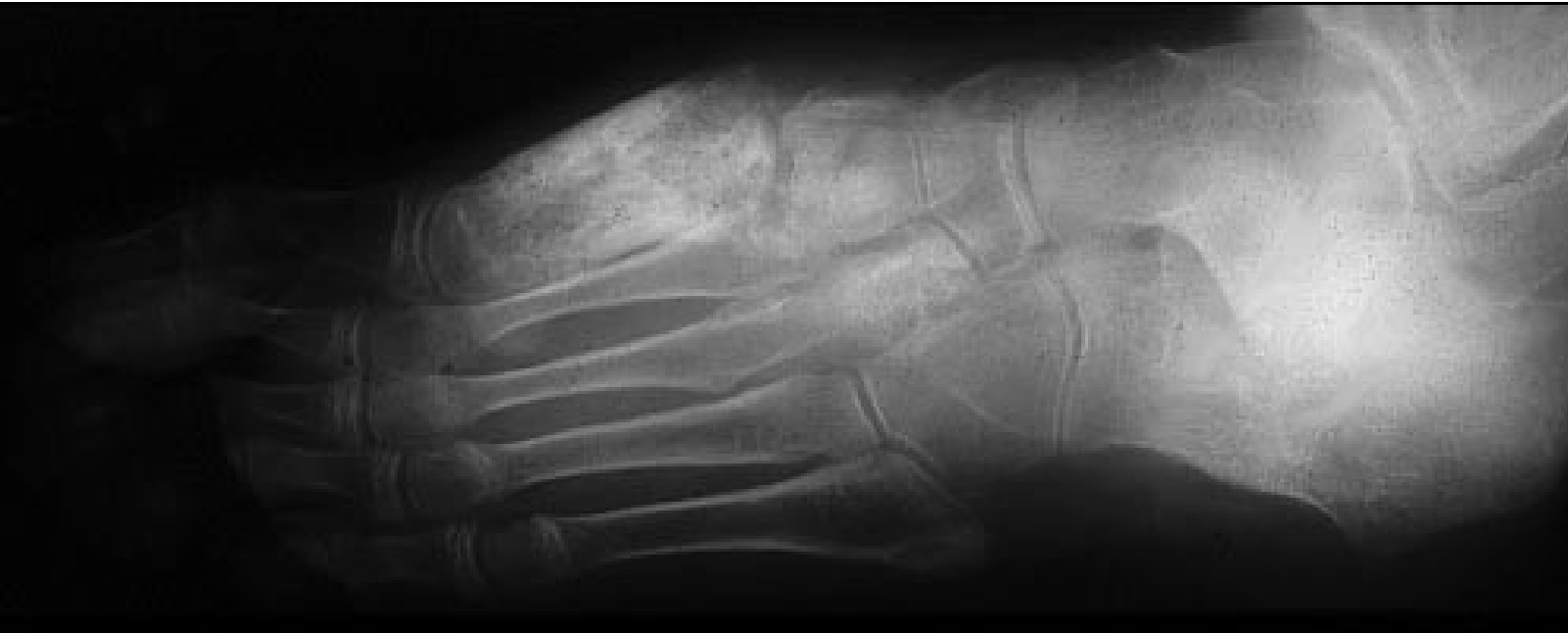
<http://webs.wichita.edu/mschneegurt/biol103/lecture21/lecture21.html>

Aspergillus flavus
MMRC-UTMB
Galveston, TX

Aspergilové infekce

<http://webs.wichita.edu/mschneegurt/biol103/lecture21/lecture21.html>



Rod *Penicillium* – Plíseň štětičková

Patogenita pro člověka je nízká. Závažnější je jihoasijský druh ***Penicillium marneffe***, jehož rezervoárem jsou bambusové krysy, a zřejmě i několik dalších. Hlavně jde o oslabené (HIV +)

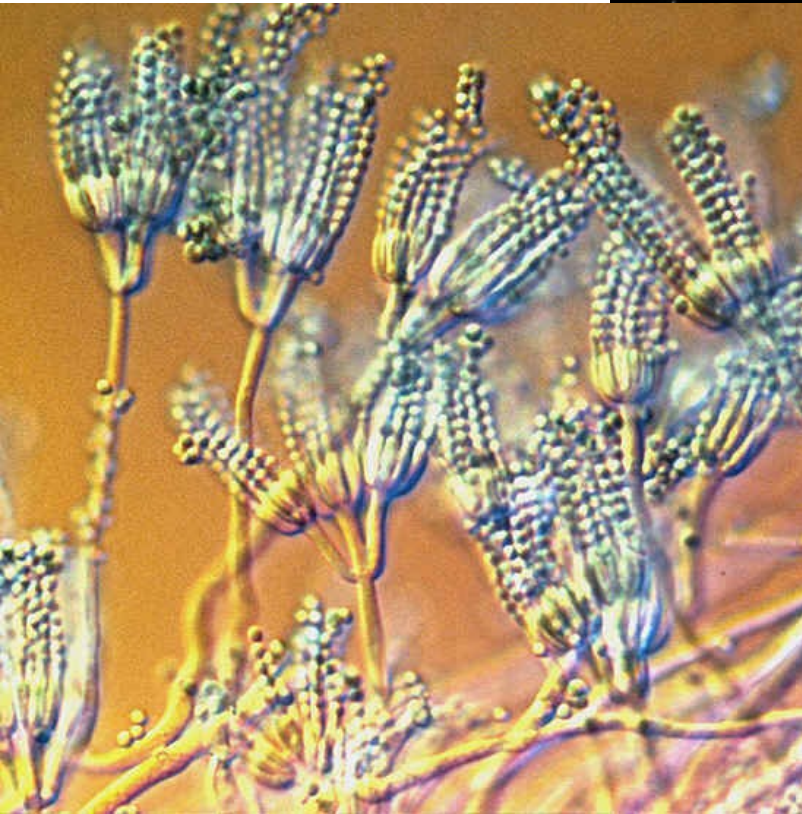
Některé druhy mohou rovněž tvořit toxiny

Z druhu ***Penicillium notatum*** bylo izolováno první antibiotikum – penicilin

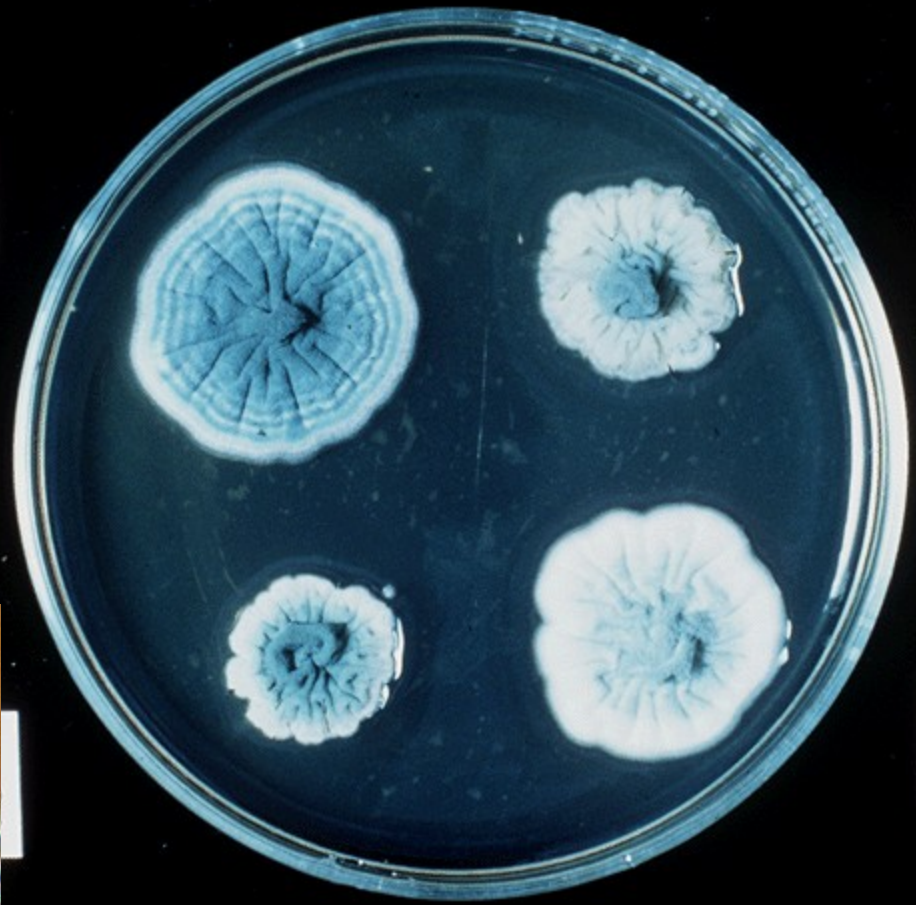Druhy ***Penicillium camemberti***, ***Penicillium candidum*** či ***Penicillium roqueforti*** jsou používány při výrobě plísňových sýrů.

Diagnostika a léčba: podobná jako u aspergilů

Penicillium



U₁



C₃

U₂

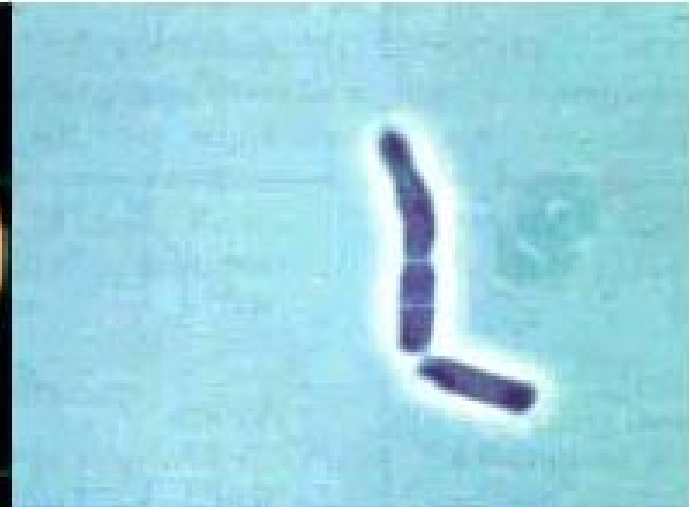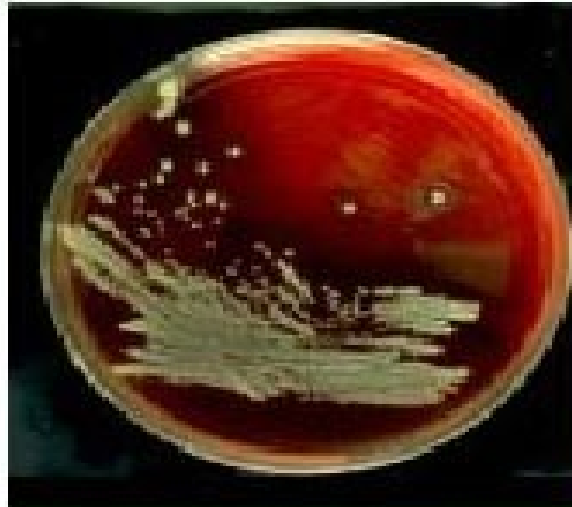<http://webs.wichita.edu/mschneegurt/biol103/lecture21/lecture21.html>

<http://www.uoguelph.ca/~gbarron/MISCELLANEOUS/penmic1.jpg>

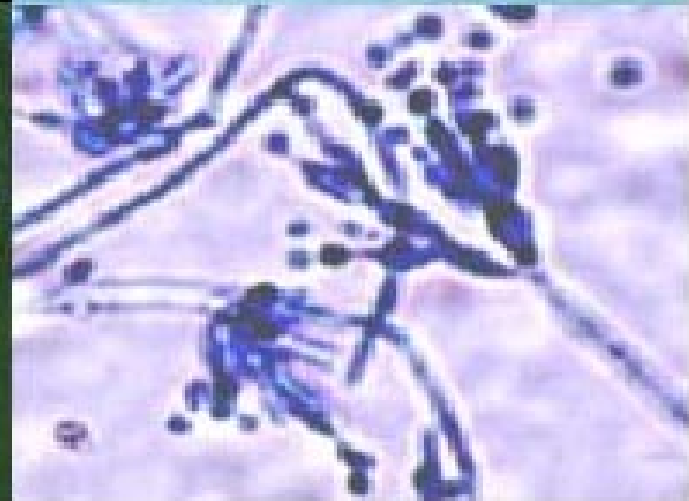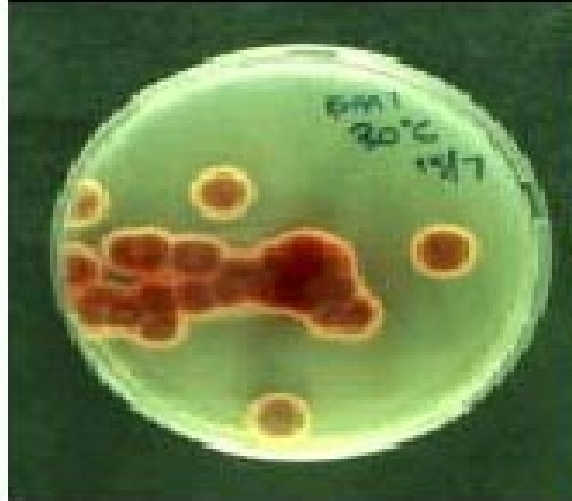
Penicillium marneffe

www.pasteur.fr

37°C
BHI blood



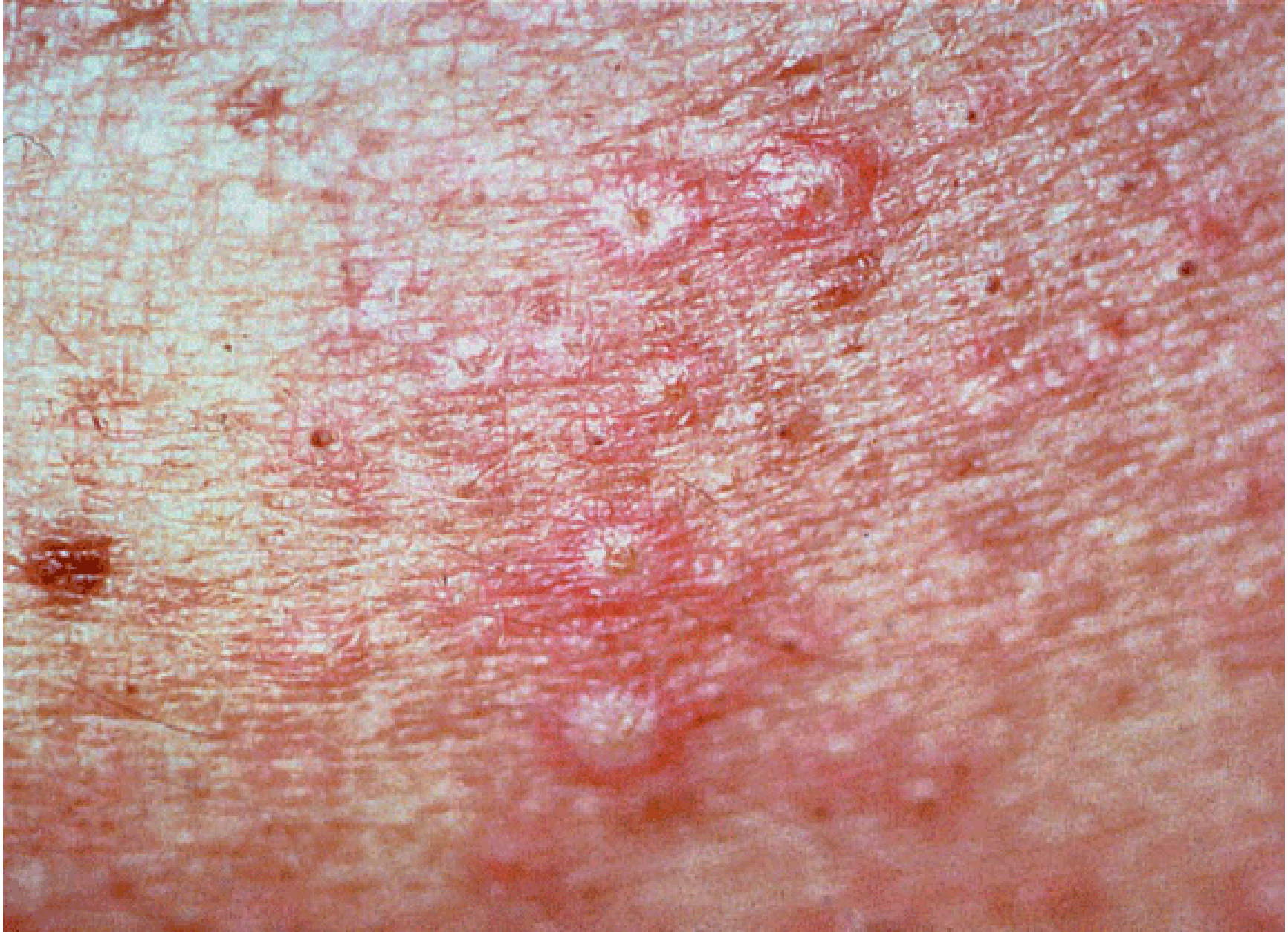25°C
Sabouraud



Segretain, IP, 1959: *Penicillium marneffe*

Photo from Prof K Y Yuen

Infekce *Penicillium marneffe*



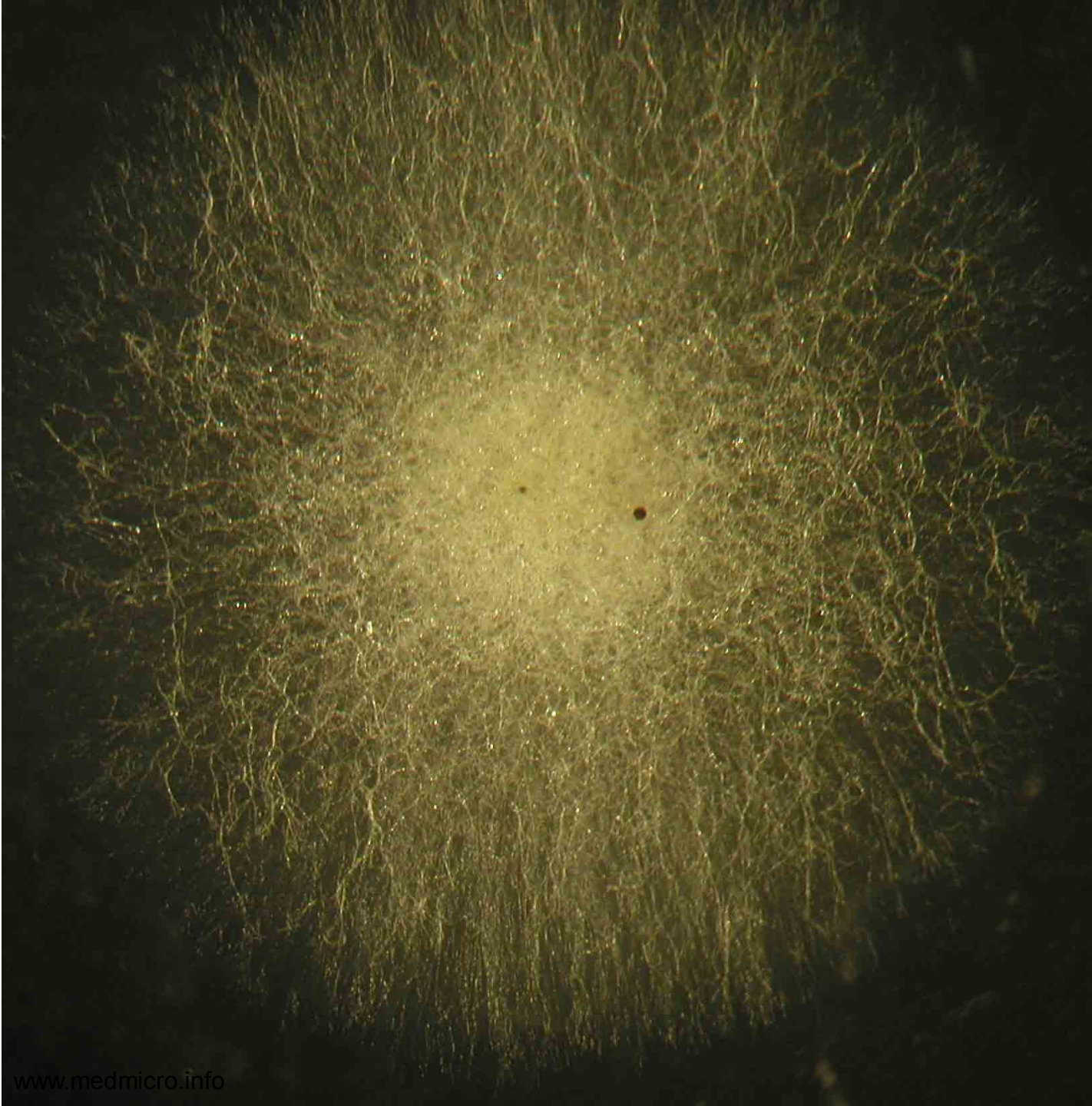
1.4 Zygomycety

Zygomycety – pravé plísňě tvoří neseptované hyfy. Tvoří mohutný „kožíšek“, na Petriho misce mohou i nadzvedávat víčko.

Infekce jsou **vzácné**, ale přibývá jich např. u diabetiků. Normálně se živí saprofyticky např. na ovoci. Jsou schopny velmi rychlého růstu např. stěnami velkých cév. Mohou způsobit i tzv. **živý trombus** s rychlou smrtí postiženého

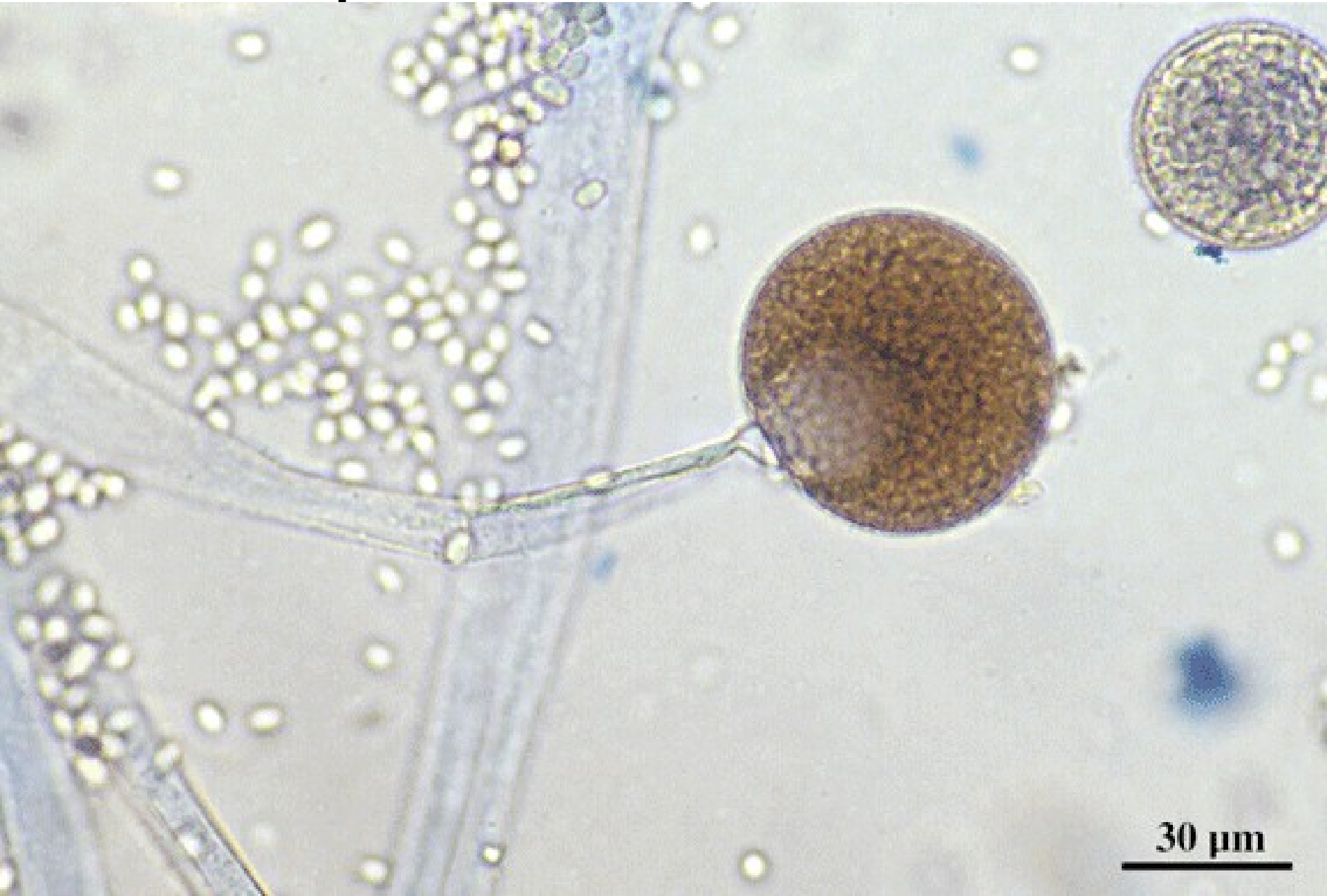Klasické je také prorůstání **z nosní dutiny do mozku**, a to i během několika hodin

Mucor

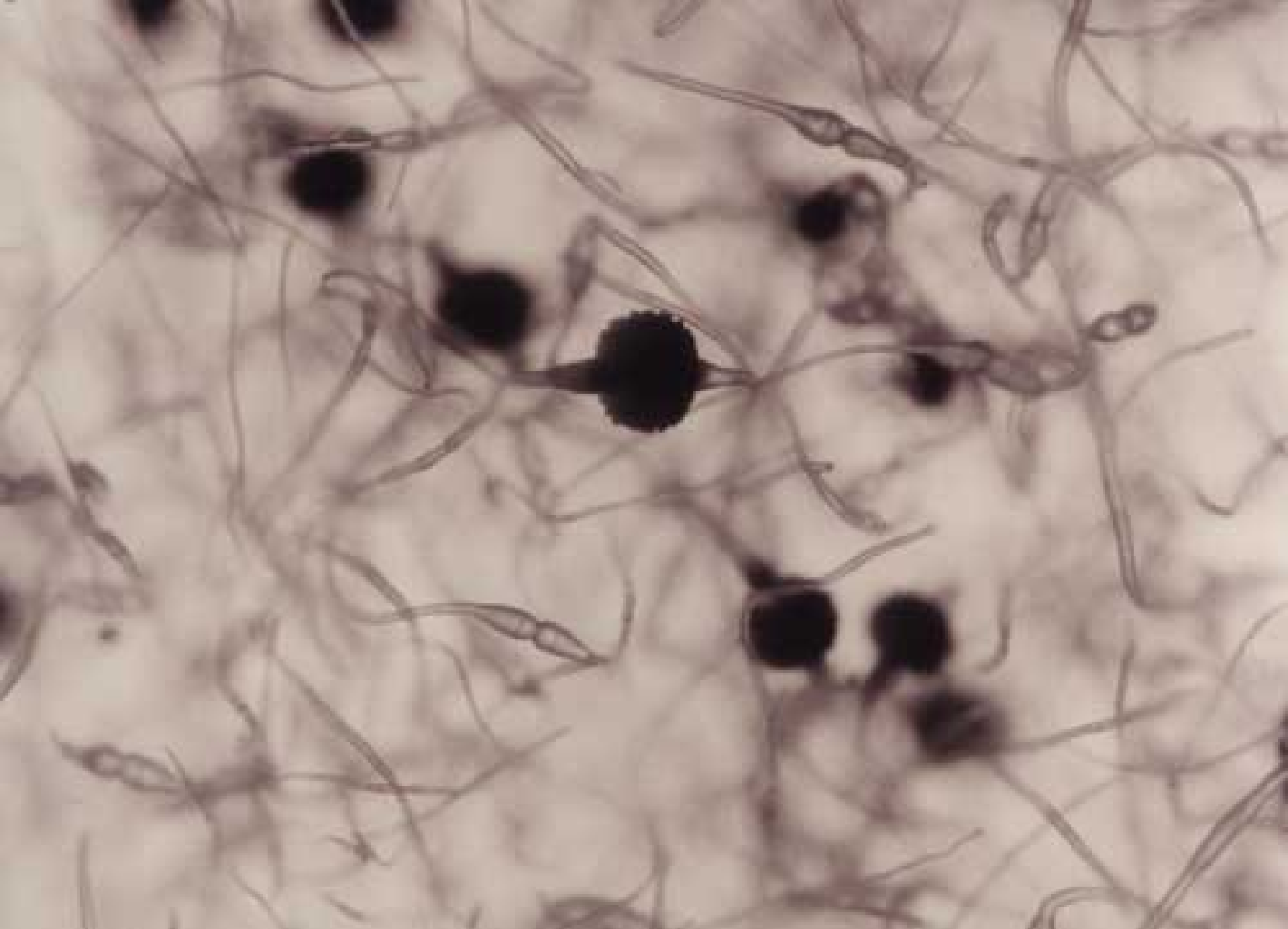

Mucor sp.

<http://www.mycology.adelaide.edu.au/gallery>



30 μ m



Rhizopus a *Mucor* (plíseň hlavičková)

Tyto dva rody jsou nejdůležitější

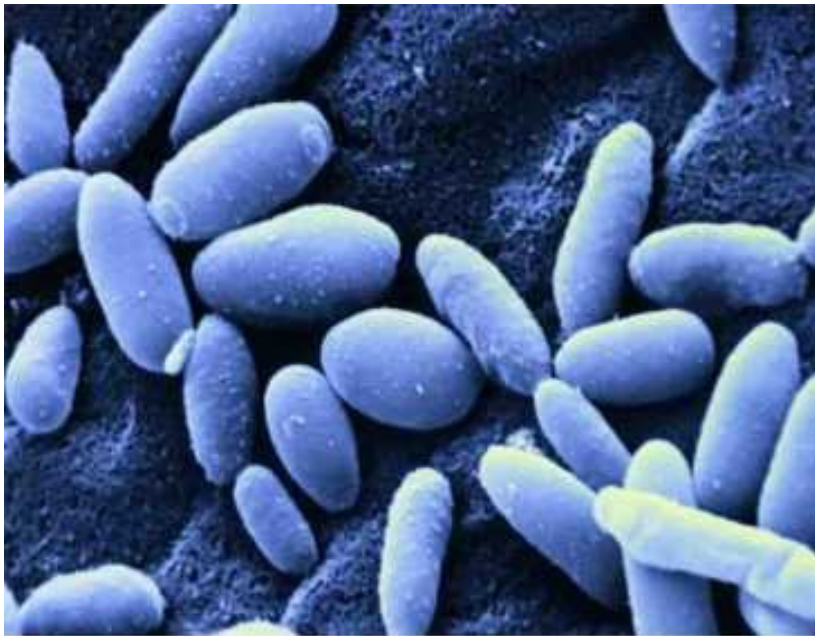Kromě závažných **systemových mykóz** mohou způsobovat i např. **infekce zevního zvukovodu** či **popálenin**

Diagnostika opět především **mikroskopická**, mykolog odhalí typické útvary (stolony, rhizoidy apod.)

Vzdorují antimykotikům s výjimkou **amfotericinu B**

2. Kvasinkovité mikromycety

Rozdíly oproti vláknitým houbám jsou patrné v mnoha ohledech. Například i pro diagnostiku – např. lepší biochemická rozlišitelnost je velice dobře patrná



Společné vlastnosti kvasinek

Jsou to **kulaté, oválné i protáhlé buňky – blastokonidie**. Jsou zřetelně větší než bakterie (průměr 3–15 μm). Pučí z nich dceřiné buňky, které se mohou rychle oddělovat, nebo naopak rychle zůstávat.

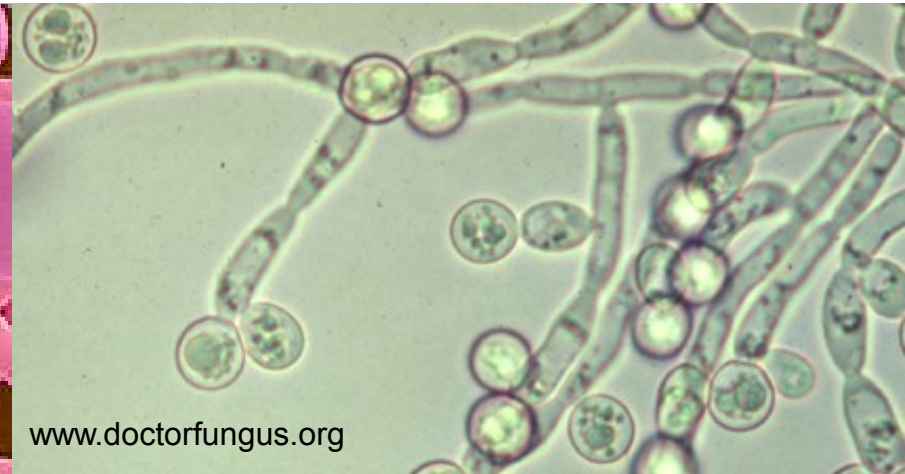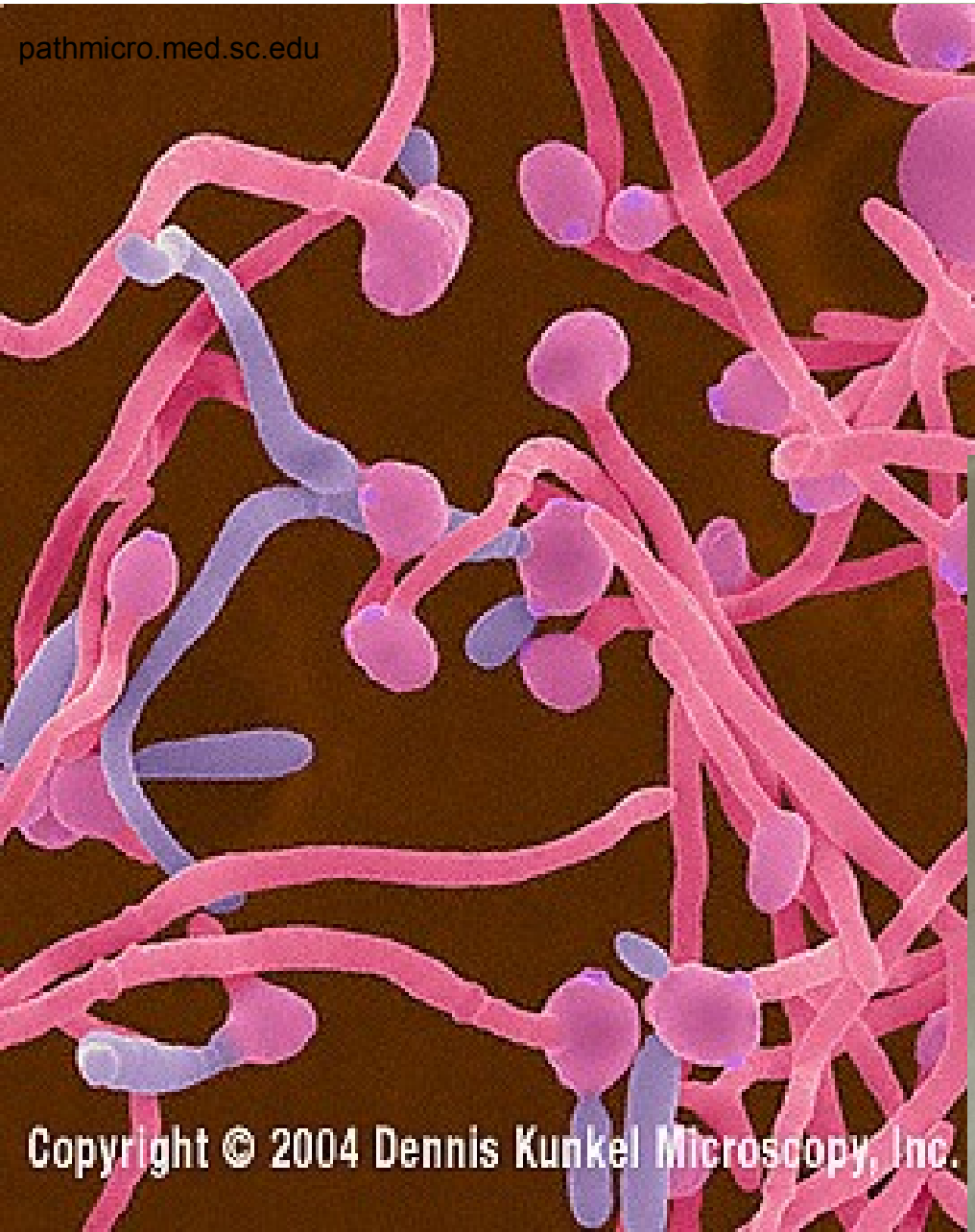Některé tvoří **pseudomycelia a chlamydokonidie** (*Candida*), výjimečně polysacharidová pouzdra (*Cryptococcus*)

Jsou to zpravidla **oportunní patogeny**, jejich patogenita závisí na celkovém stavu člověka

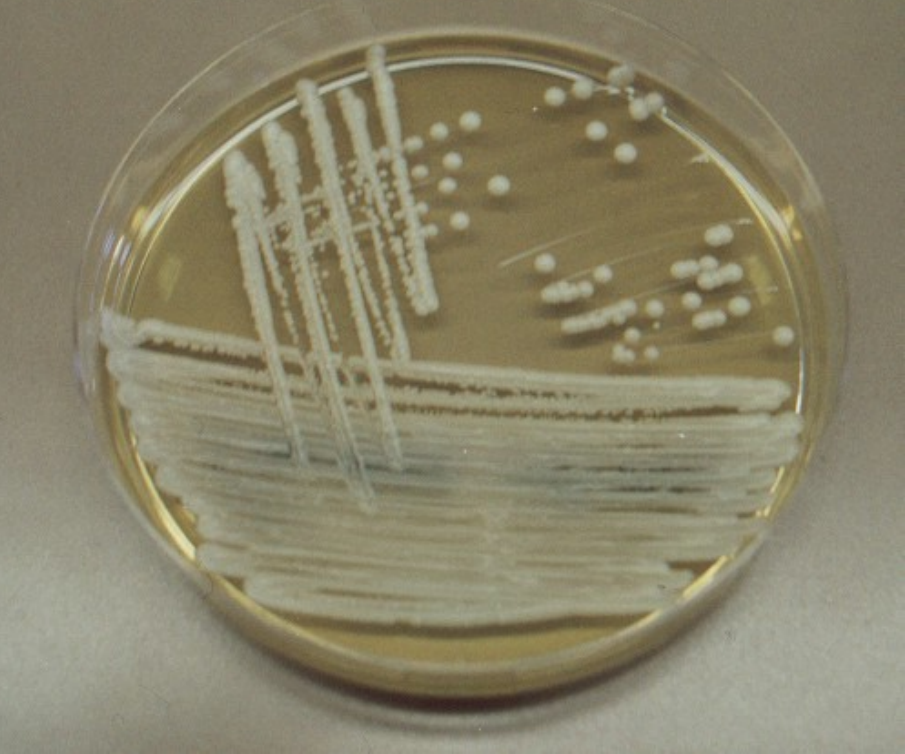2.1. Rod *Candida*

- **Nejběžnější** houbový patogen
- Způsobuje **lokální** (kožní i slizniční) mykózy
- U oslabených způsobuje i **systemové** mykózy
- Častý výskyt ve střevě, většinou bez příznaků
- Akutní i chronické záněty pochvy a vulvy
- Nejběžnější je ***Candida albicans***
- Dále *C. tropicalis*, *C. glabrata*, *C. krusei*, *C. parapsilosis* a mnohé další
- U některých typické **přirozené rezistence** (např. *C. krusei* na flukonazol)

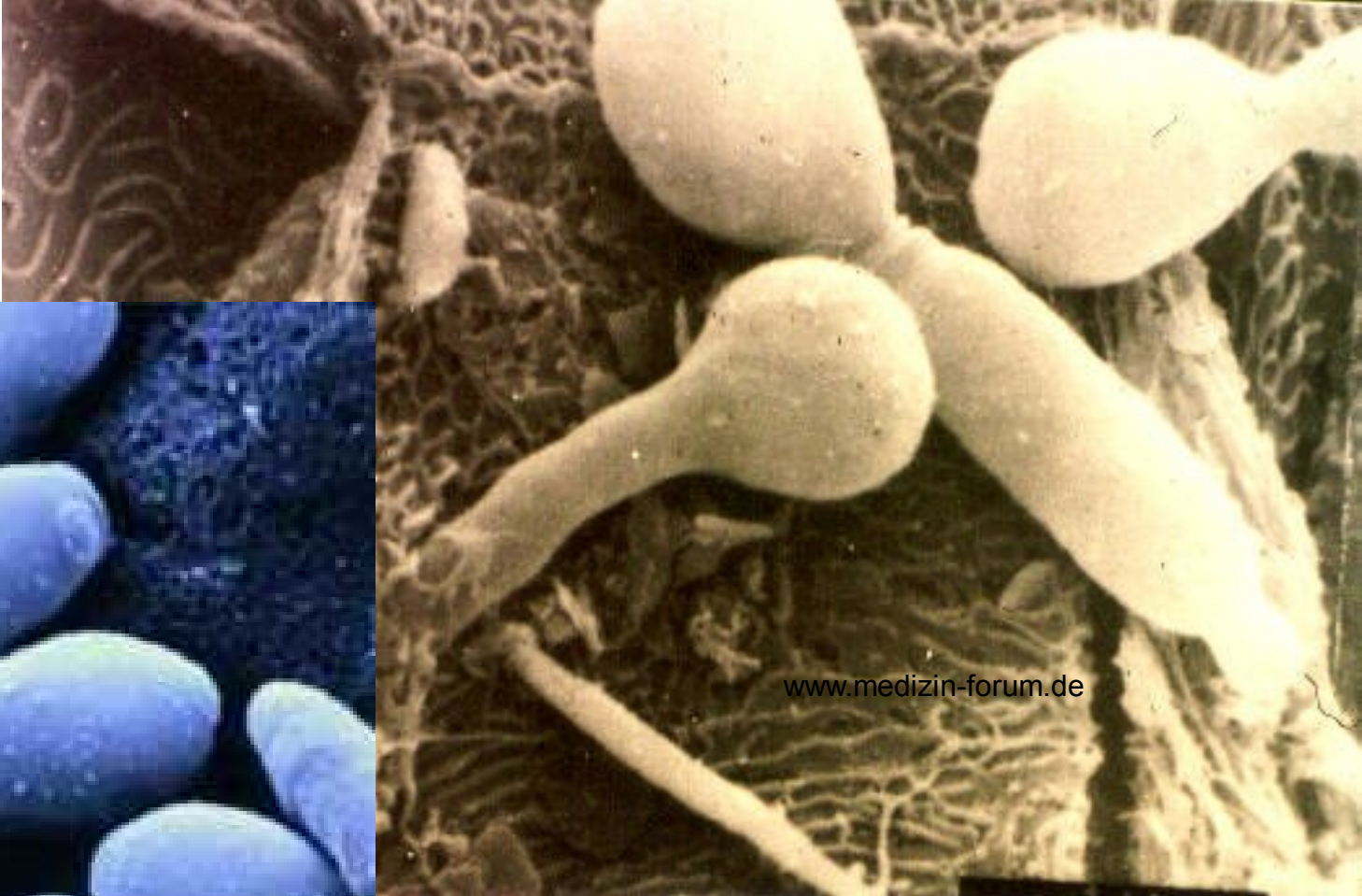
Defilé původců: *Candida albicans*



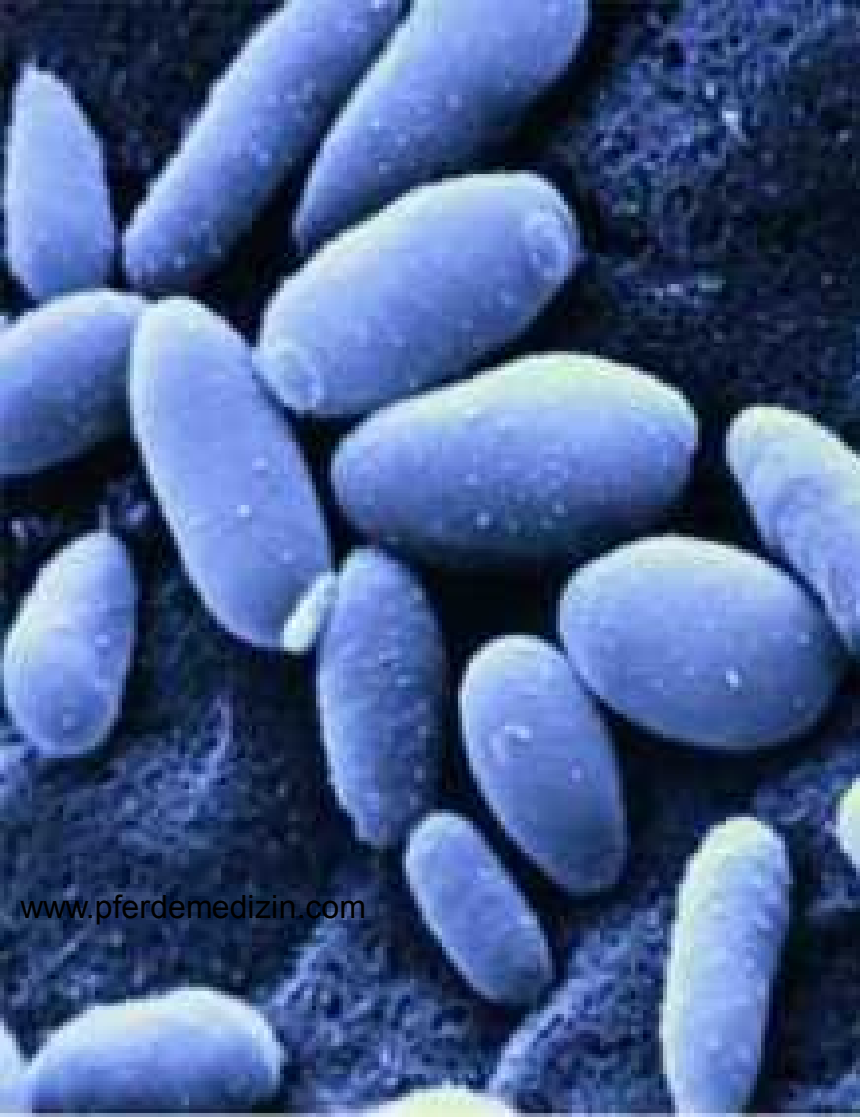www.schoolwork.de



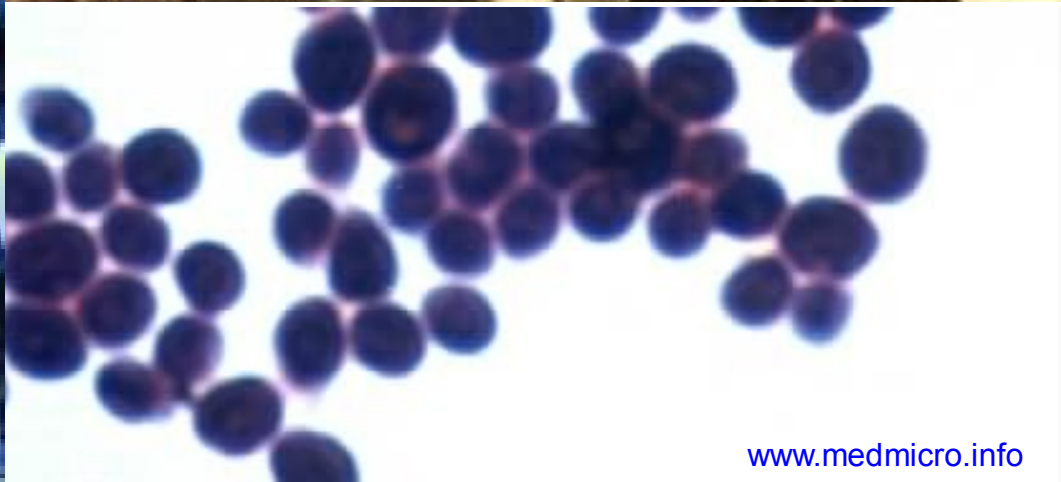
Candida albicans



www.medizin-forum.de



www.pferdemedizin.com



www.medmicro.info

A microscopic image showing Candida hyphae and spores. The hyphae are long, thin, and branching, with a pinkish-red color. The spores are small, dark, oval-shaped structures scattered throughout the field of view. The background is a light, yellowish-pink color.

Candida

Odběry u kandidóz

- U **kožní a slizniční formy** se používají **výtěry** nejlépe v transportní půdě **FungiQuick** nebo (pouze u výtěrů z genitálií) **C. A. T.**
- U **systemové formy** také výtěry, anebo se zasílá krev, punktát apod.

Diagnostika kandidóz

- Základem diagnostiky je **kultivace**. K identifikaci kandidy používáme chromogenní půdy a biochemické metody (využívají se vzájemné rozdíly v metabolismu mezi kandidami)
- **Mikroskopicky** v nativním preparátu (C. A. T.), v Gramově či Giemsově či jiném barvení vidíme oválné buňky, často pučící, někdy i **pseudomycélia, což je považováno za známku invazivity**
- Lze i testovat **in vitro citlivost**, ale testy jsou méně spolehlivé než u bakterií

Léčba kandidóz

Samotný nález kandid např. ve střevě nebo na kůži není důvodem k léčbě

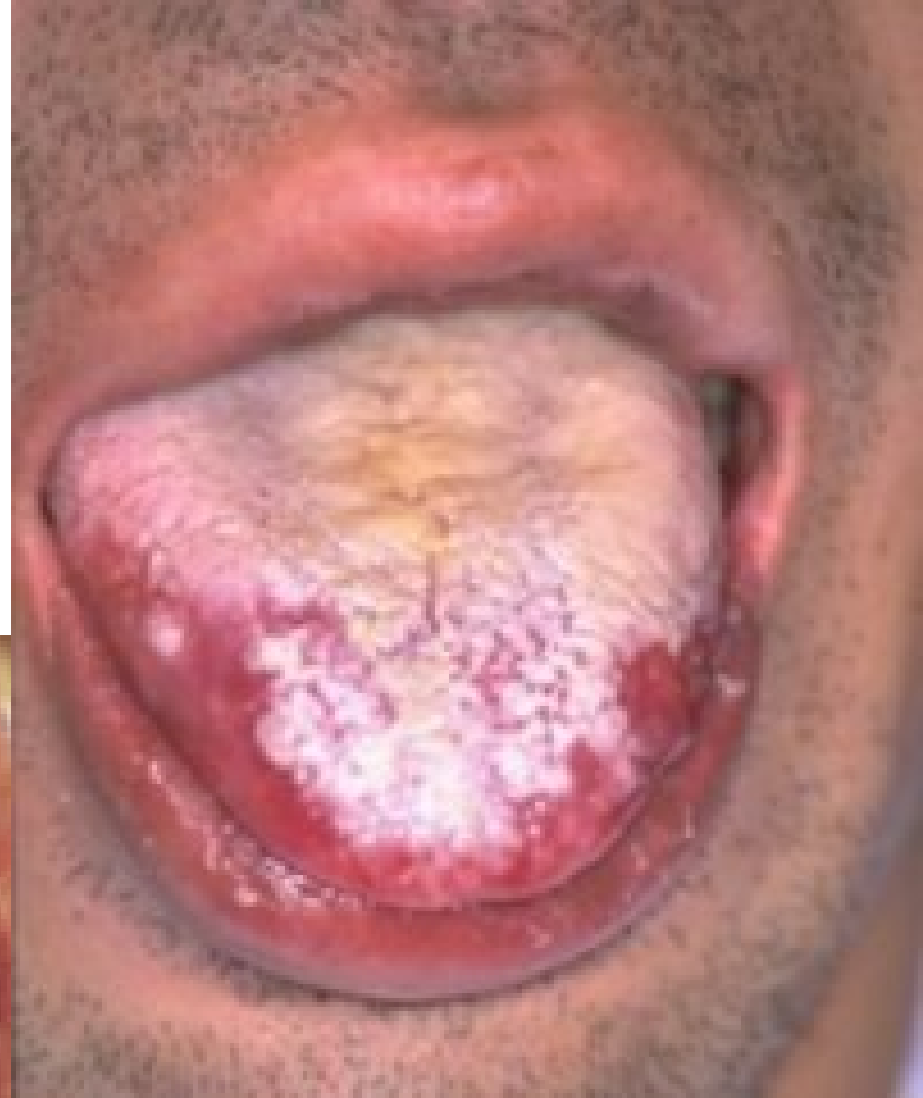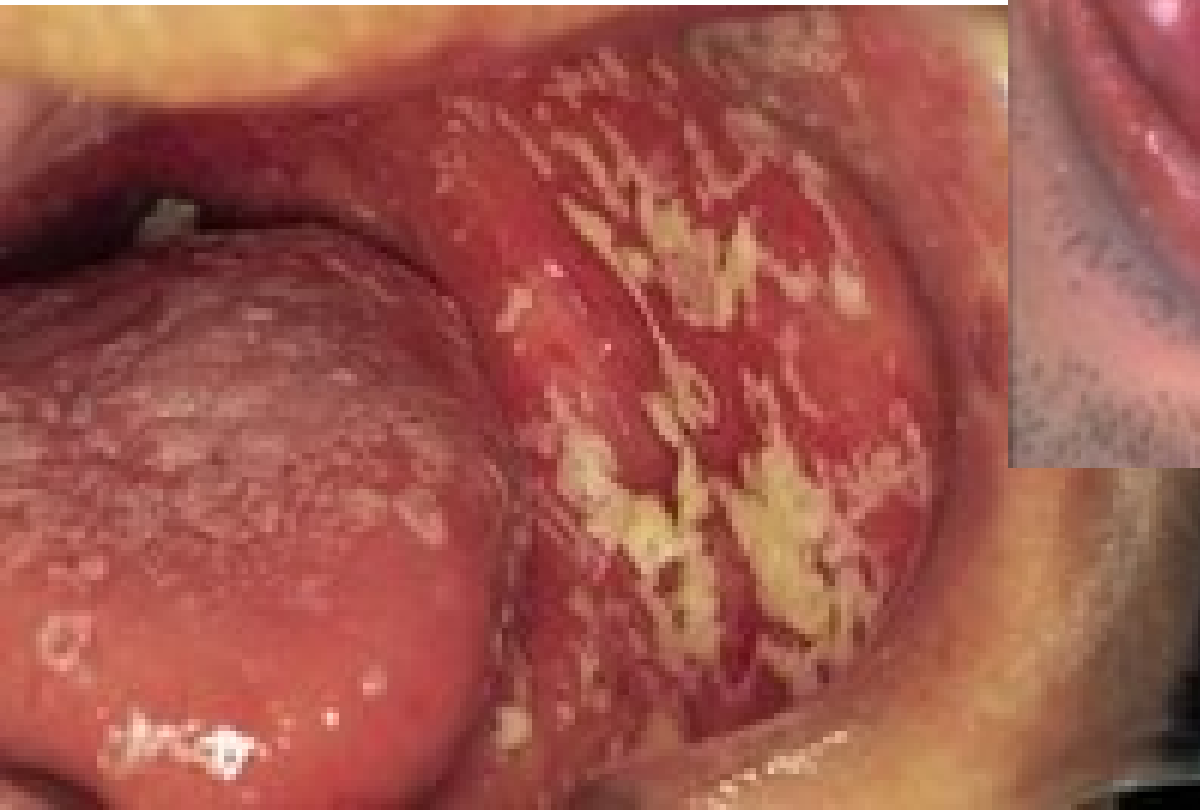U nekomplikované vaginální kandidózy se zpravidla léčí lokálně (čípky), u ústní také (např. genciánovou violetí či Lugolem)

U recidivující infekce je nutná celková léčba, aby se eliminoval střevní rezervoár infekce (jinak se infekce bude opakovat)

Nutné je zároveň kontrolovat další vlivy (hormony, dieta apod.)

Candida

Kandidóza úst



www.asnanak.net/ar/article.php?sid=62.

Genitální kandidóza



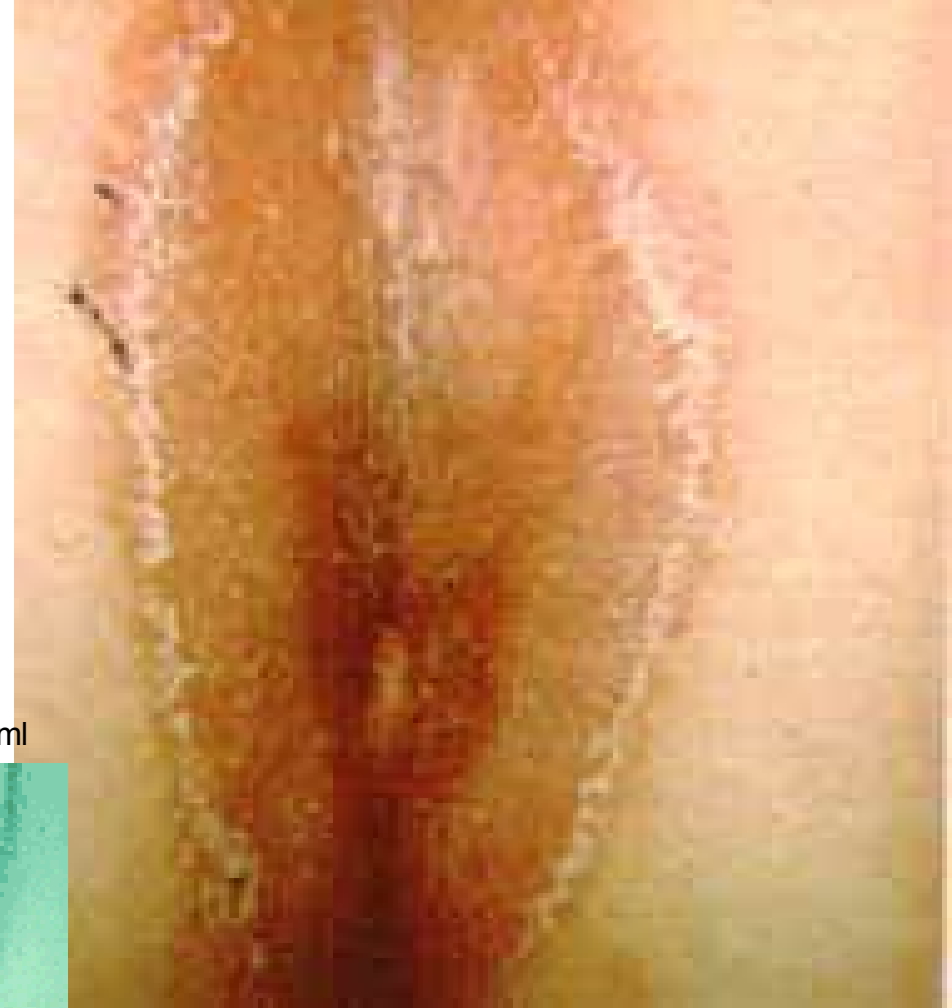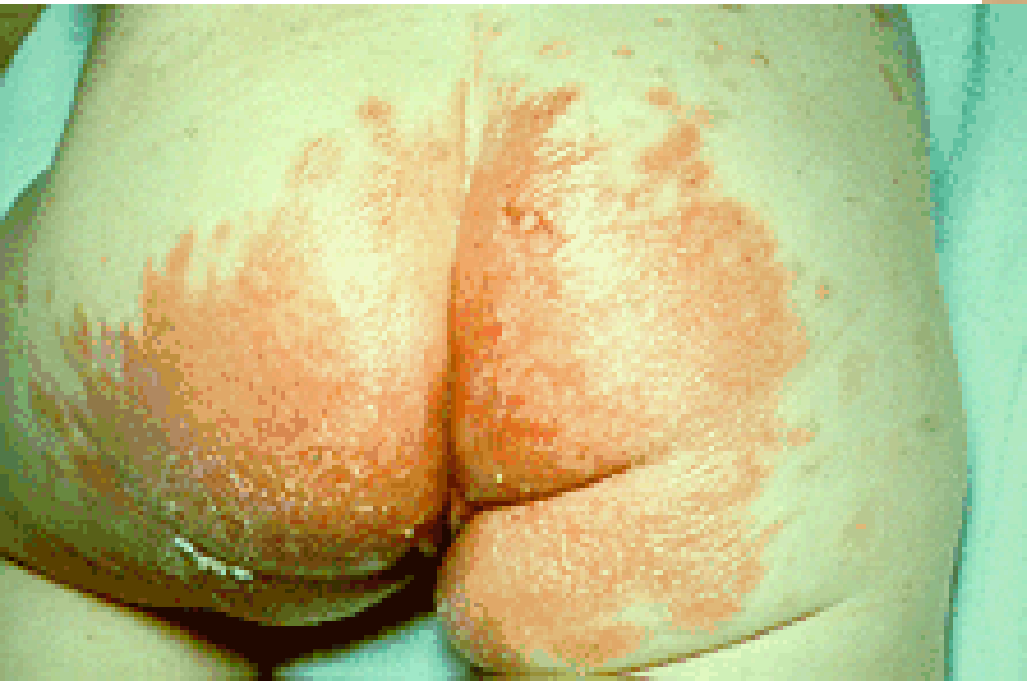Rhett J. Drugge, M.D.
Stamford, Connecticut USA
203-324-5719



Jak je vidět,
vyskytuje se u
různých
věkových
skupin.

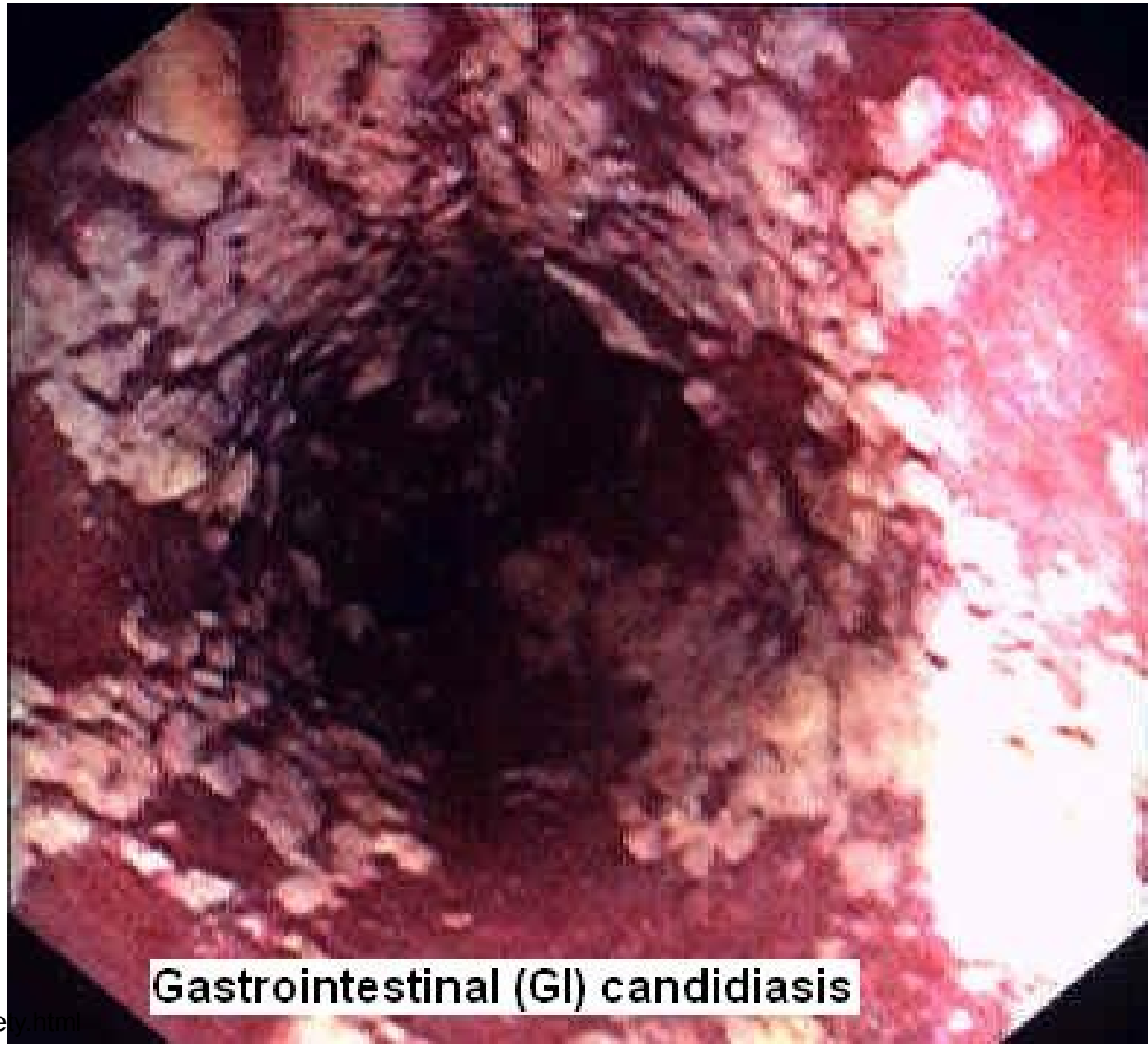Intertrigo

<http://webs.wichita.edu/mschneegurt/biol103/lecture21/lecture21.html>



www.mycolog.com/chapter23.htm

Kandidóza střeva



Gastrointestinal (GI) candidiasis

2.2 Rod *Cryptococcus*

Tyto kvasinky lze nalézt **v půdě** a na různých substrátech alkalického charakteru. Častým rezervoárem je trus holubů

Nedovedou vytvářet pseudomycelia, zato tvoří mohutná polysacharidová **pouzdra**

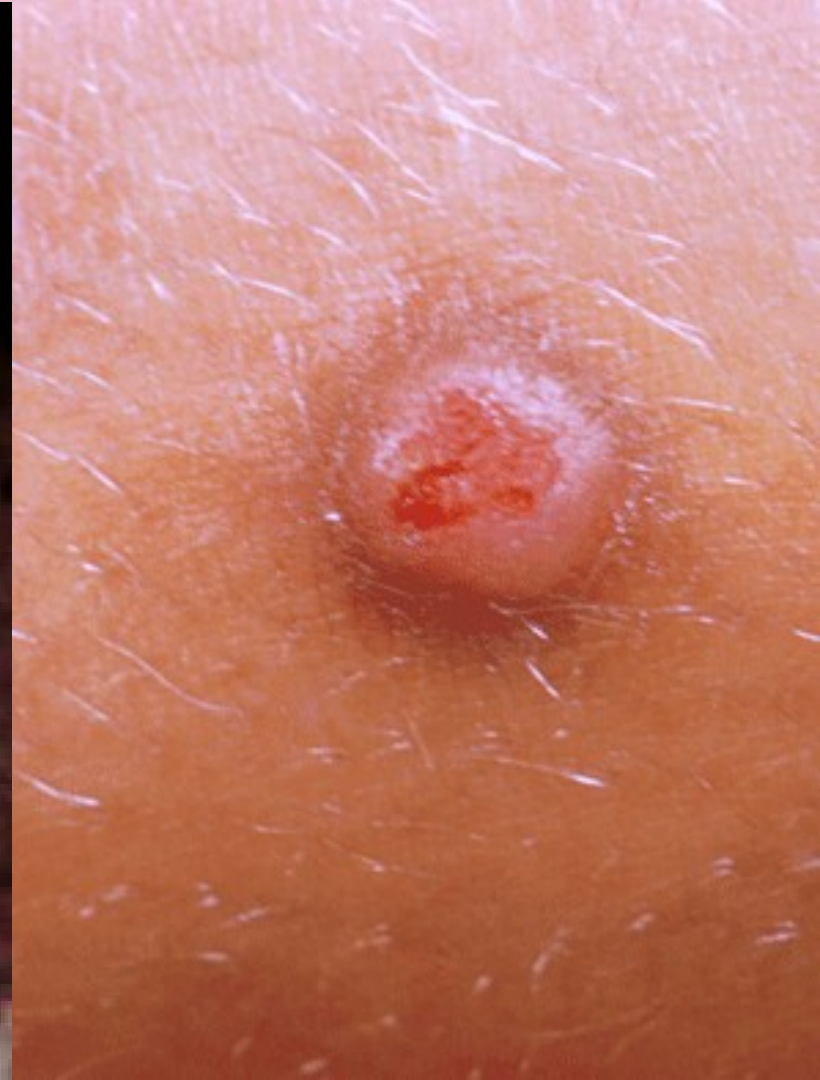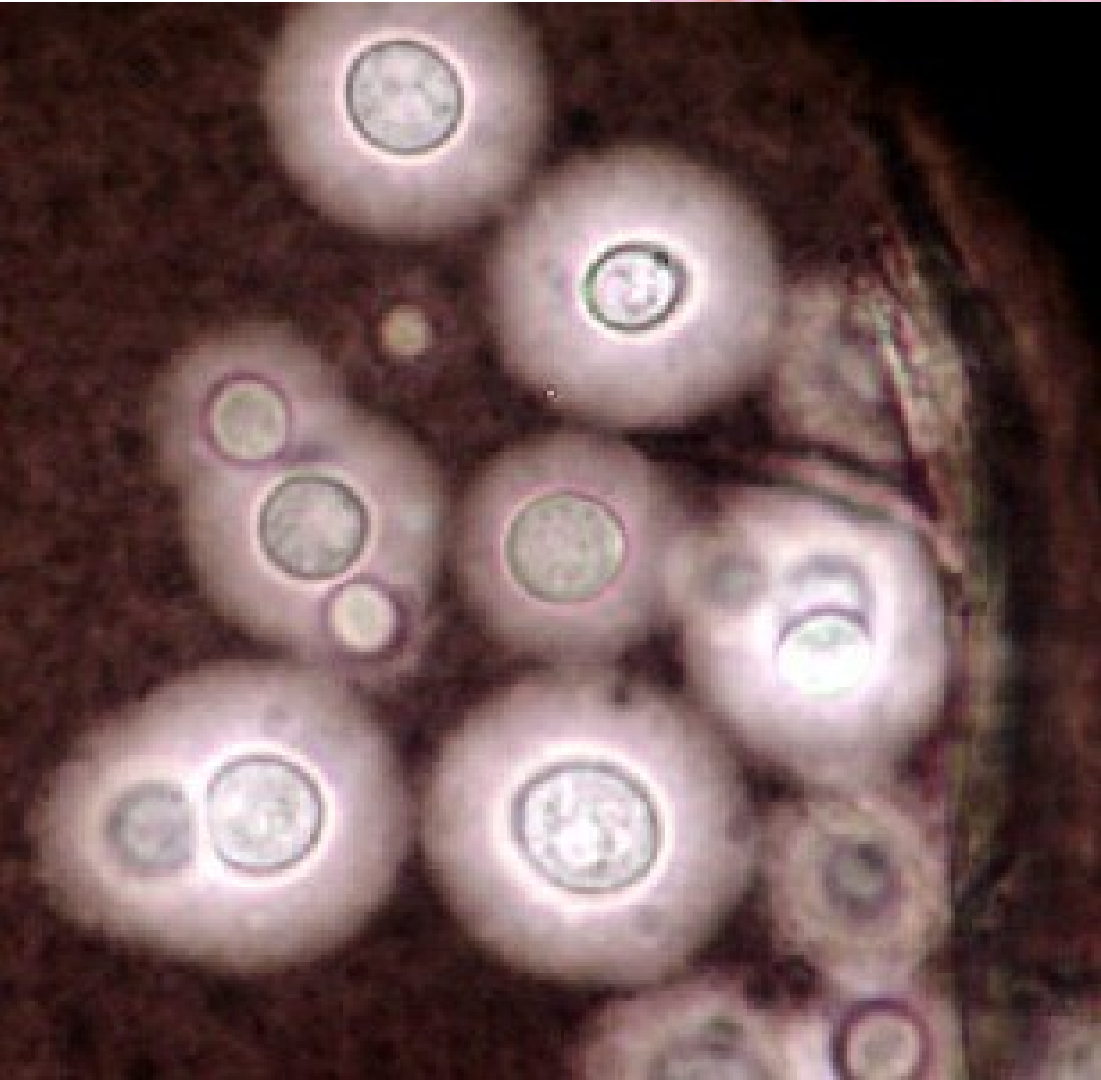Nejobávanější je ***C. neoformans***, který u oslabených lidí může vyvolávat **pneumonie, meningitidy a sepse**

Je to typický oportunní patogen, který postihuje např. HIV pozitivní osoby

Cryptococcus neoformans

<http://www.higiene.edu.uy/ciclipa/parasito/Cryptococcus.jpg>

<http://www.mycology.adelaide.edu.au/gallery>



2.3 Rod *Pneumocystis*

Velmi zvláštní houba, která byla do nedávné doby považována za prvoka (například za vývojové stadium trypanosom)

Má některé netypické vlastnosti, např. zatímco ostatní houby mají v membráně ergosterol, pneumocysty mají **cholesterol**

Z toho vyplývá např. **rezistence na amfotericin B**

Pro člověka patogenní je *Pneumocystis jirovecii* (podle českého parazitologa Jírovce). Způsobuje tzv. pneumocystovou pneumonii zejména u nedonošených dětí, u dospělých vzácně, opět zejména u HIV + osob.

Diagnostika: imunofluorescence. Kultivace in vitro se nedaří.

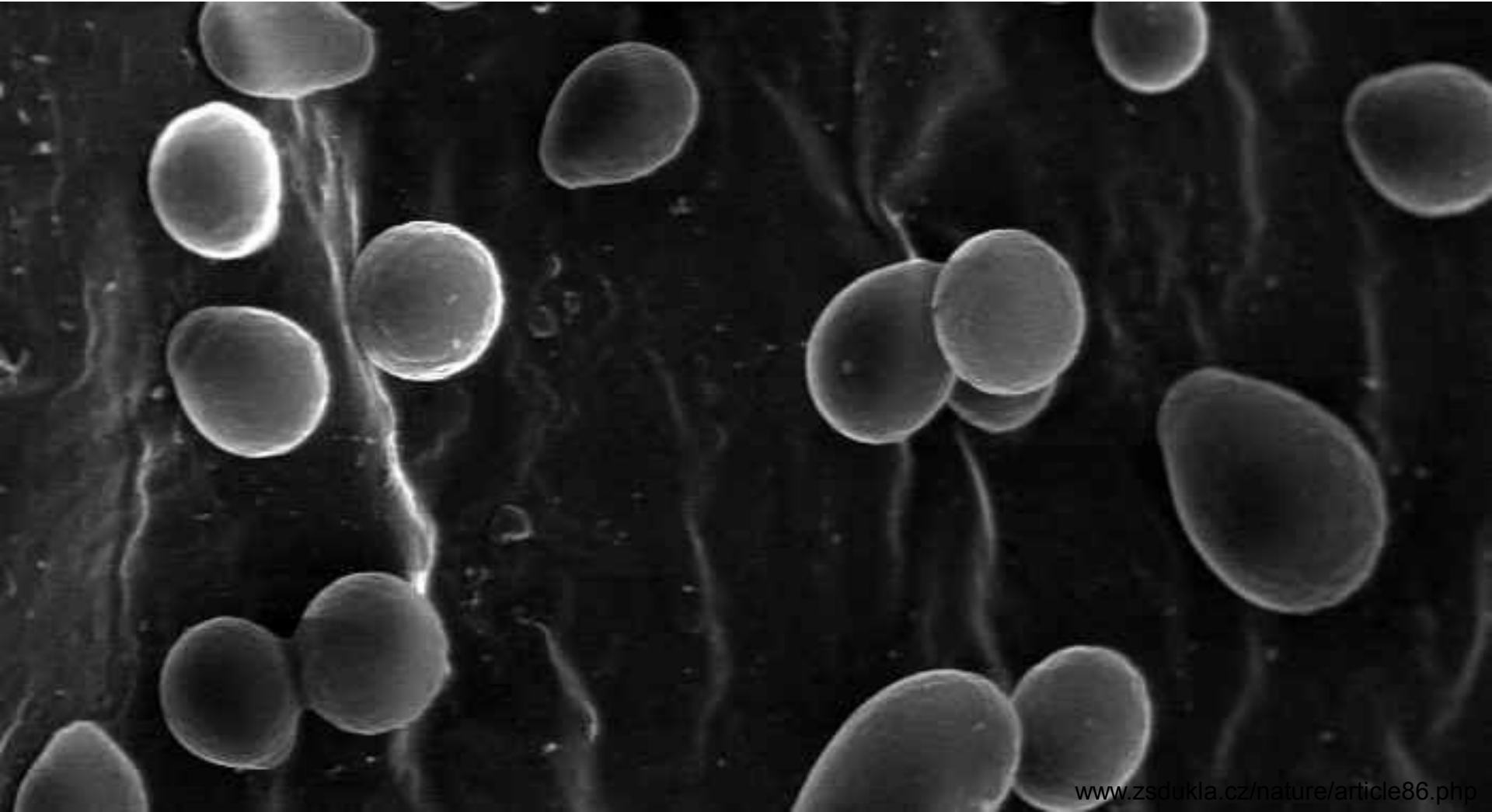
Pneumocystis
jiroveci

2.4 Ostatní kvasinky

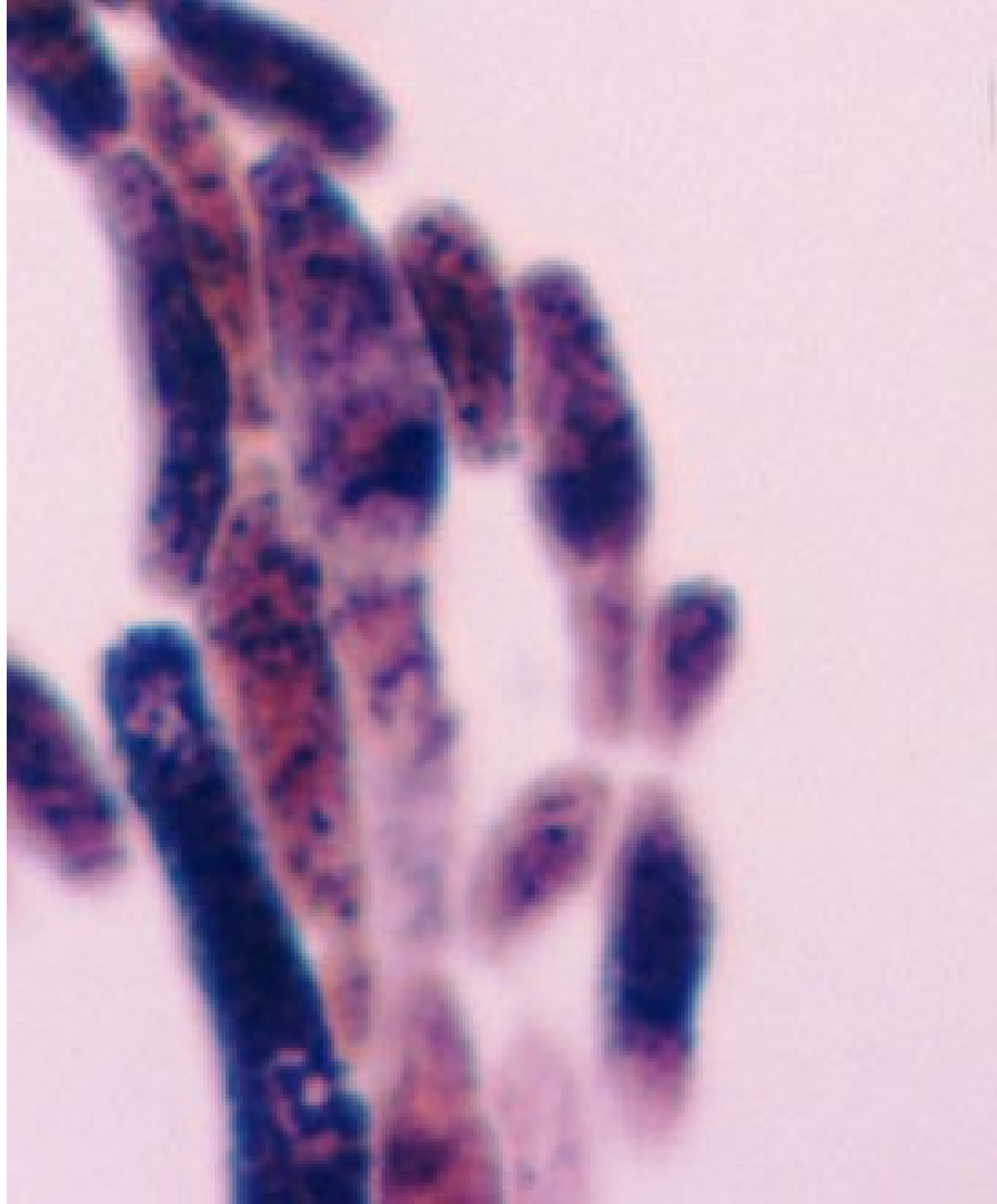
Patří sem např. rody ***Geotrichum***, ***Hansenula***, ***Malassezia***, ***Rhodotorula*** a další. Způsobují nejčastěji kožní mykózy, ale i systémové, zejména u predisponovaných osob.

Rod ***Saccharomyces*** zahrnuje vinné a pивní kvasinky. Považoval se za nepatogenní, avšak např. u asi 8 % poševních mykóz se nalézá ***Saccharomyces cerevisiae***, tedy klasická kvasinka obsažená v kvasnicích

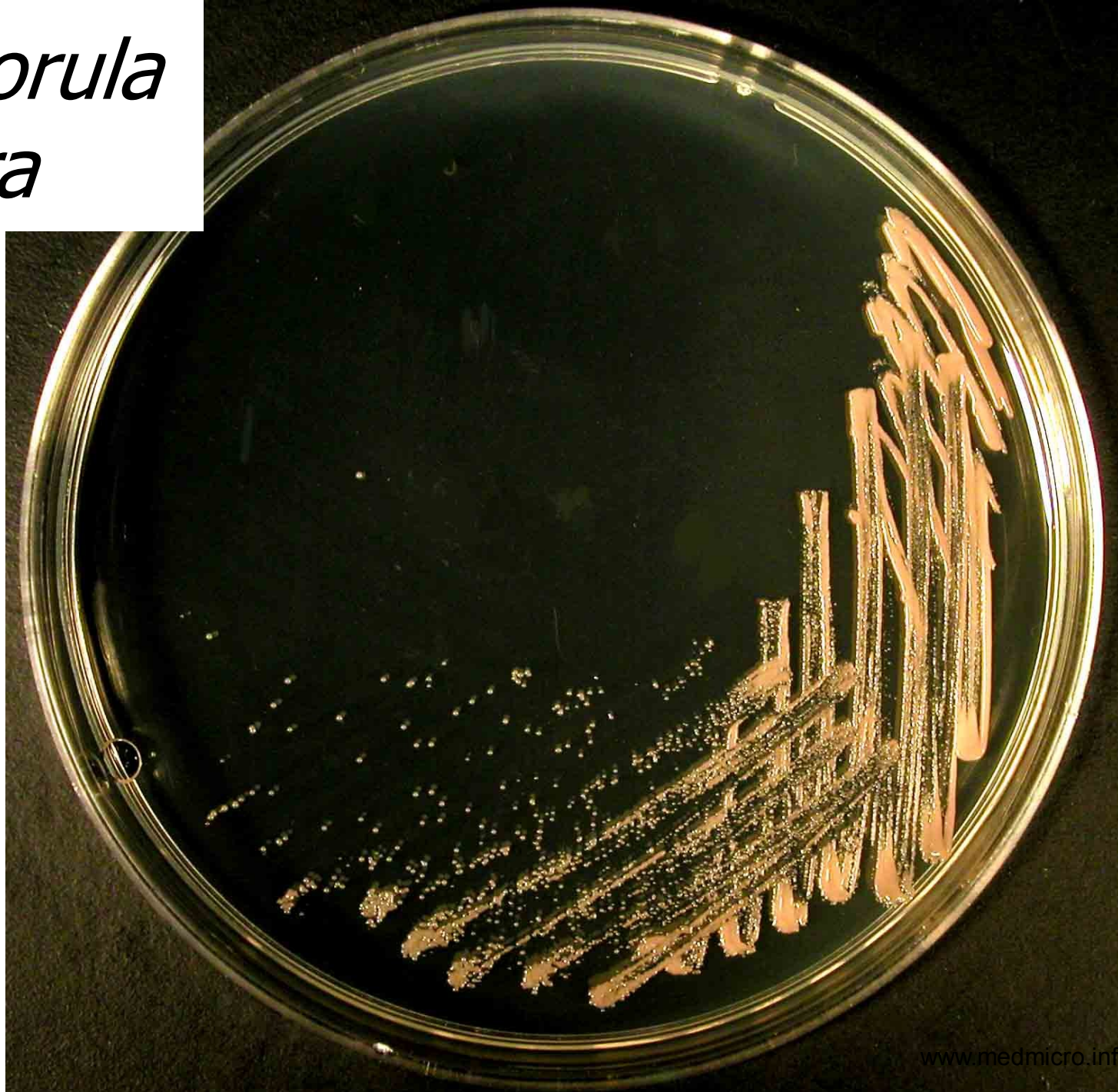
Saccharomyces cerevisiae



*Geotrichum
candidum*



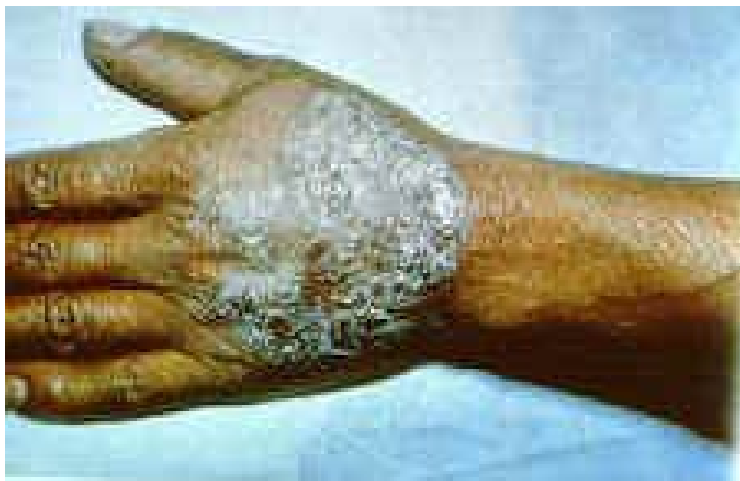Rhodotorula
rubra



3. Dimorfní houby

Tyto pomalu rostoucí houby se těžko zařazují. Za nižších teplot (do 30 °C) rostou ve formě vláknité, při 35–37 °C mají podobu kvasinkovitou

Rostou pomalu, i proto se často v jejich diagnostice prosazuje nepřímý průkaz



Sporotrichóza

Některé významné rody a druhy

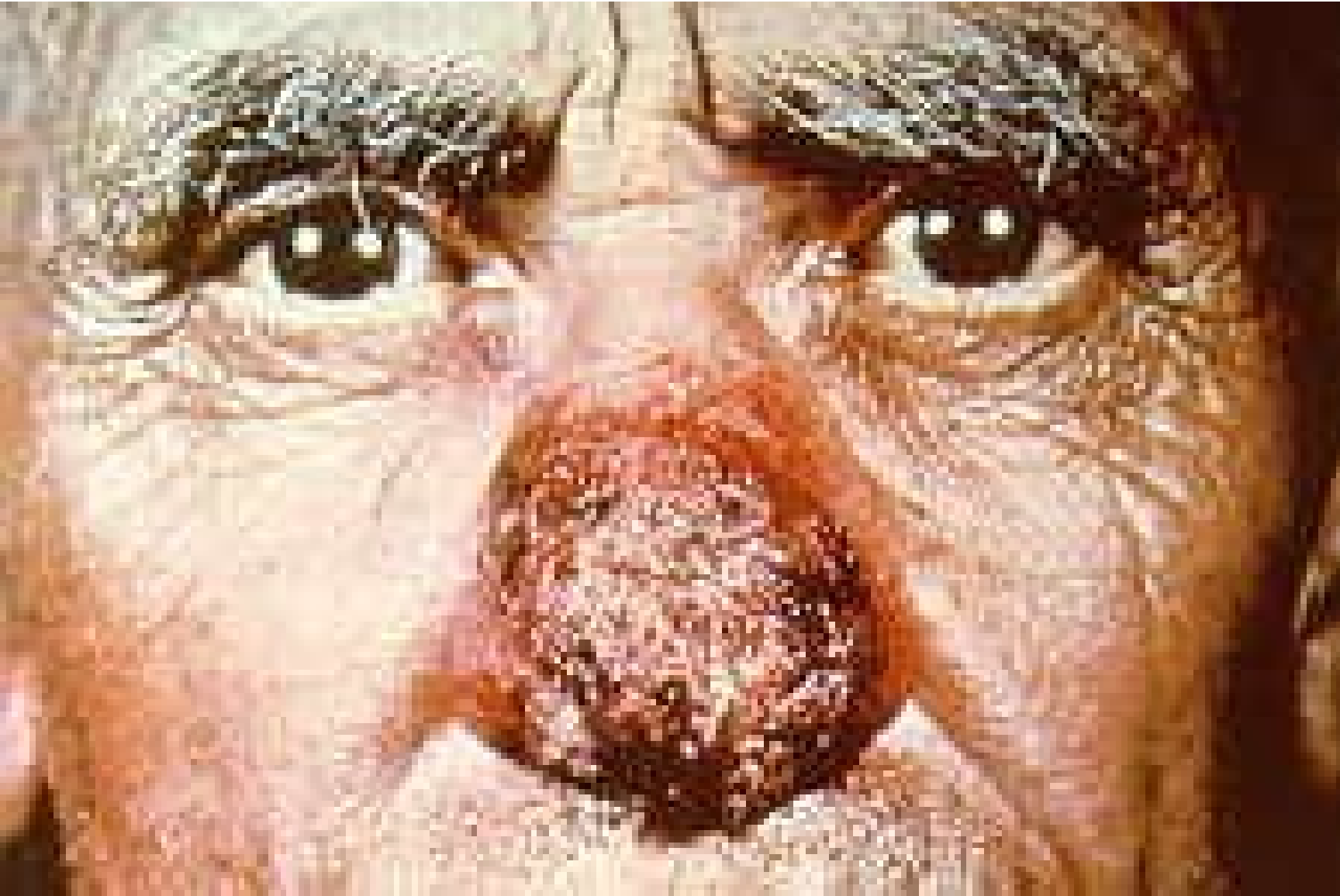Coccidioides immitis oproti jiným roste poměrně rychle. U pacientů s mírnými imunodeficity je infekce bezpříznaková či bez závažných příznaků. Horší je to u osob s rozvinutou chorobou AIDS, kde dochází k primárnímu postižení plic apod.

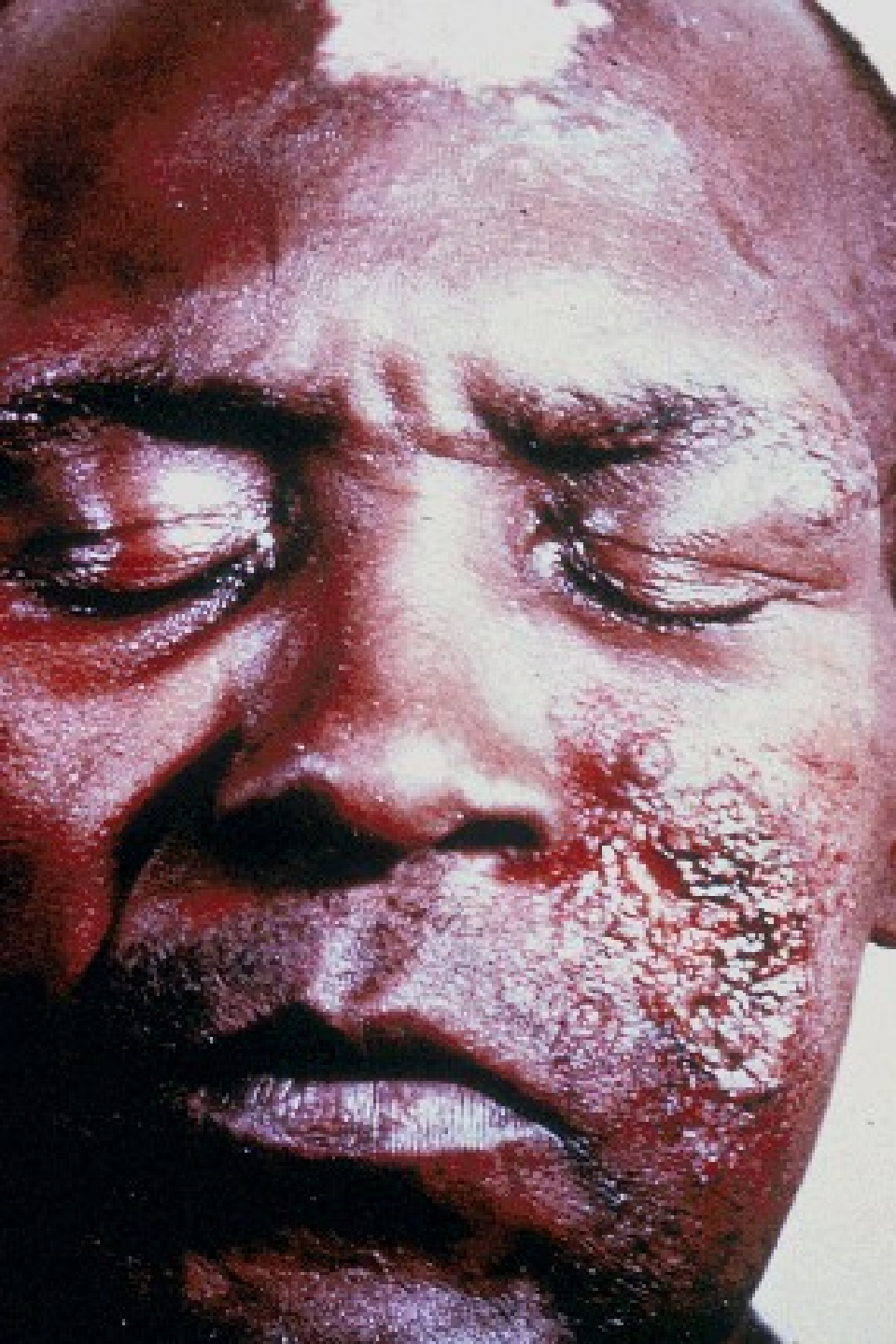Histoplasma capsulatum se vyskytuje hlavně v USA, ale i Africe.

Další jsou rody ***Blastomyces***, ***Paracoccidioides***, ***Sporothrix*** a další

Blastomykóza

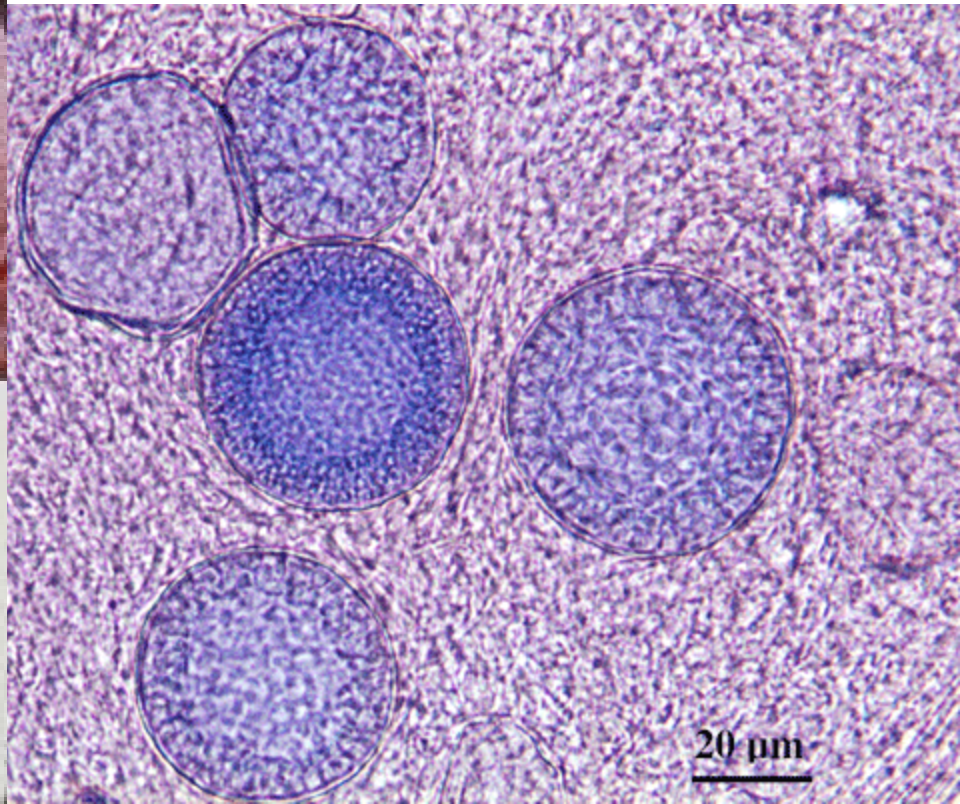www.mycolog.com/chapter23.htm





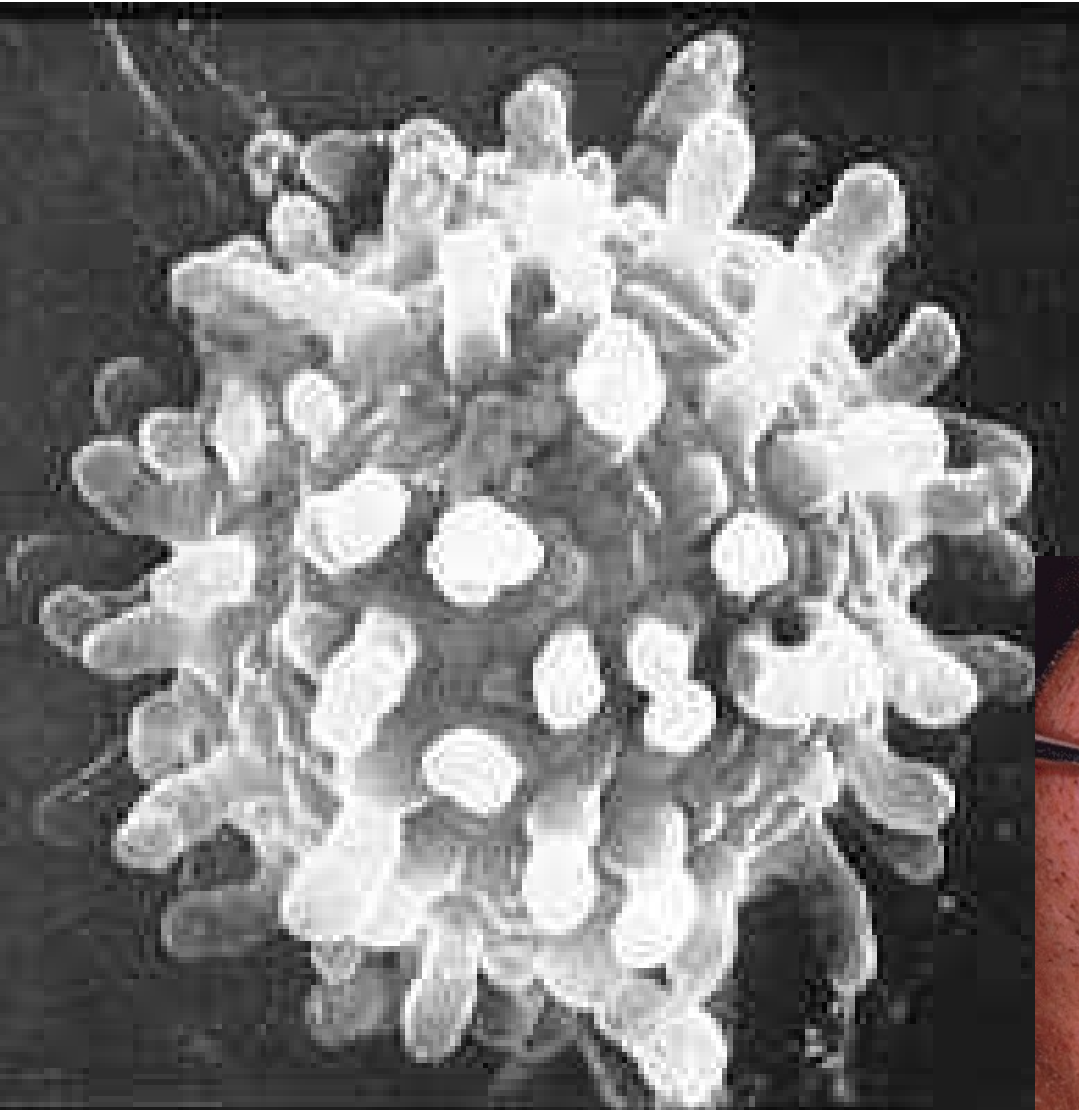
Coccidioides immitis

<http://www.mycology.adelaide.edu.au/gallery>

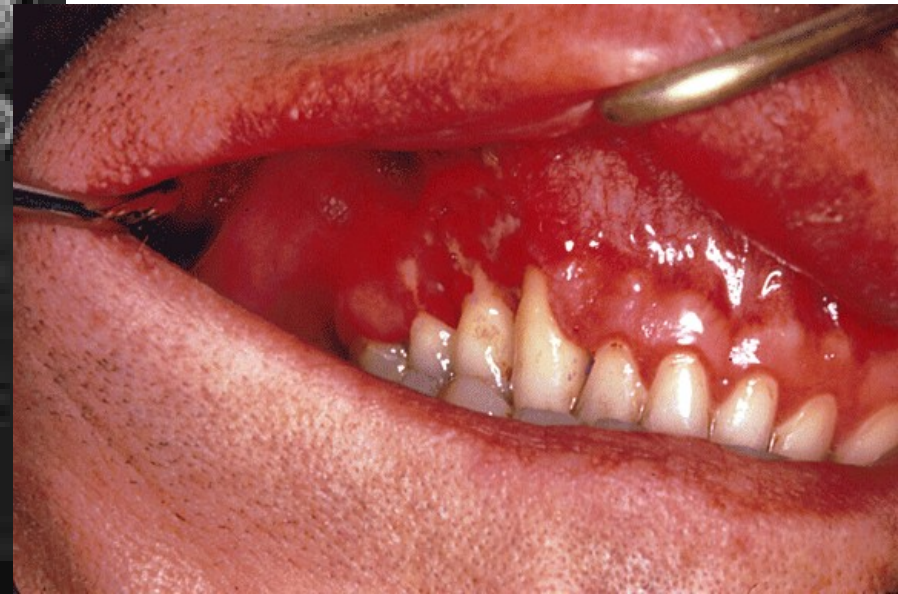

Histoplasma capsulatum


www.mycolog.com/chapter23.htm



<http://www.mycology.adelaide.edu.au/gallery>



Konec



PARA-

ZITI

Na úvod...

Kresba: Petr Ondrovčik



„Ty si opravdu myslíš, že tvůj nový kelon obří
štěnice naplňuje moje představy o skvělém dárku
k životnímu jubileu?!“

A ještě jeden slovní:

Víte, jaký je rozdíl mezi českým vědcem a tasemnicí?

No přece – žádný! Oba jsou v... , a občas jim vyjde článek!

Přehled témat

Tato prezentace tentokrát neobsahuje bonusový materiál. Bonus v podobě rozšířeného povídání o parazitech najdete jako samostatnou prezentaci.

Paraziti – úvod

Paraziti – klinický popis

Paraziti – odběr materiálu

Paraziti – diagnostické metody

Paraziti – obrázky

Kontrolní otázky

Paraziti – úvod

Parazit¹ × Parazit²

- „**Parazit¹**“ (organismus provozující **parazitismus** – nevzájemný vztah mezi organismy): termín může zahrnovat i bakterie, viry apod.
- „**Parazit²**“ (předmět zájmu lékařské parazitologie): termín je zpravidla používán pro **eukaryotické, někdy vícebuněčné organismy jiné než houby**.
- *Historicky se považovali za mikroskopické „živočichy“ (prvky a červy), avšak dnes se již jednobuněční parazité nepovažují za živočichy a patří do taxonomicky velmi vzdálených skupin*

Klasifikace parazitů

- Nejtypičtější skupiny (ne nutně taxonomické jednotky) lékařsky významných parazitů jsou:
- **Jednobuněční parazité**
 - **Améby** (taxonomicky blízké houbám a živočichům)
 - **Bičíkovci a další jednobuněční parazité** (zvláště v případě apicomplexa/sporozoa příbuné spíše rostlinám)
- **Mnohobuněční parazité**
 - **Ploštěnci (Platyhelminthes, „ploší červi“)**
 - **Motolice** (motolice jaterní, další motolice, schistosomy)
 - **Tasemnice** (tasemnice bezbranná a dlouhočlenná, škulovec, tasemnice dětská a rybí, tkáňové tasemnice, např. měchožilové)
 - **Oblovci („oblí červi“)** (roup, škrkavka dětská, tenkohlavec, škrkavka psí a kočičí a mnohé další)
 - **Členovci** (hmyz a roztoči)

Historický pojem „červi“


- Pojem „červi“, případně jeho latinský ekvivalent „**helminti**“, se historicky používal pro označení organismů s protáhlým tvarem těla.
- Ovšem z praktických důvodů se občas tento pojem stále ještě používá, ačkoli dávno víme, že nejde o ucelenou taxonomickou skupinu
- Většinou jsou **viditelní pouhým okem či nanejvýš pod lupou**. Někteří dosahují i značných rozměrů (např. 10 m u tasemnice). Mikroskopická jsou jen jejich vajíčka

Jiná klasifikace parazitů

Také bývá zvykem členit parazity podle jejich typické lokalizace:

- **Endoparazité**

- **Paraziti střevní** (od lamblíí po tasemnice)
- **Paraziti krevní** (intra- a extraerytrocytární)
- **Paraziti urogenitální** (například bičenky)
- **Paraziti tkáňoví** (například toxoplasma)
- Paraziti ostatní (například oční)



- **Ektoparazité** (většinou členovci)

Klasifikace je podstatná pro **jejich diagnostiku**. ***Například u tkáňových parazitů preferujeme nepřímý průkaz, protože je obtížné najít vhodný vzorek na průkaz přímý***

Paraziti – klinický popis

Příběh první

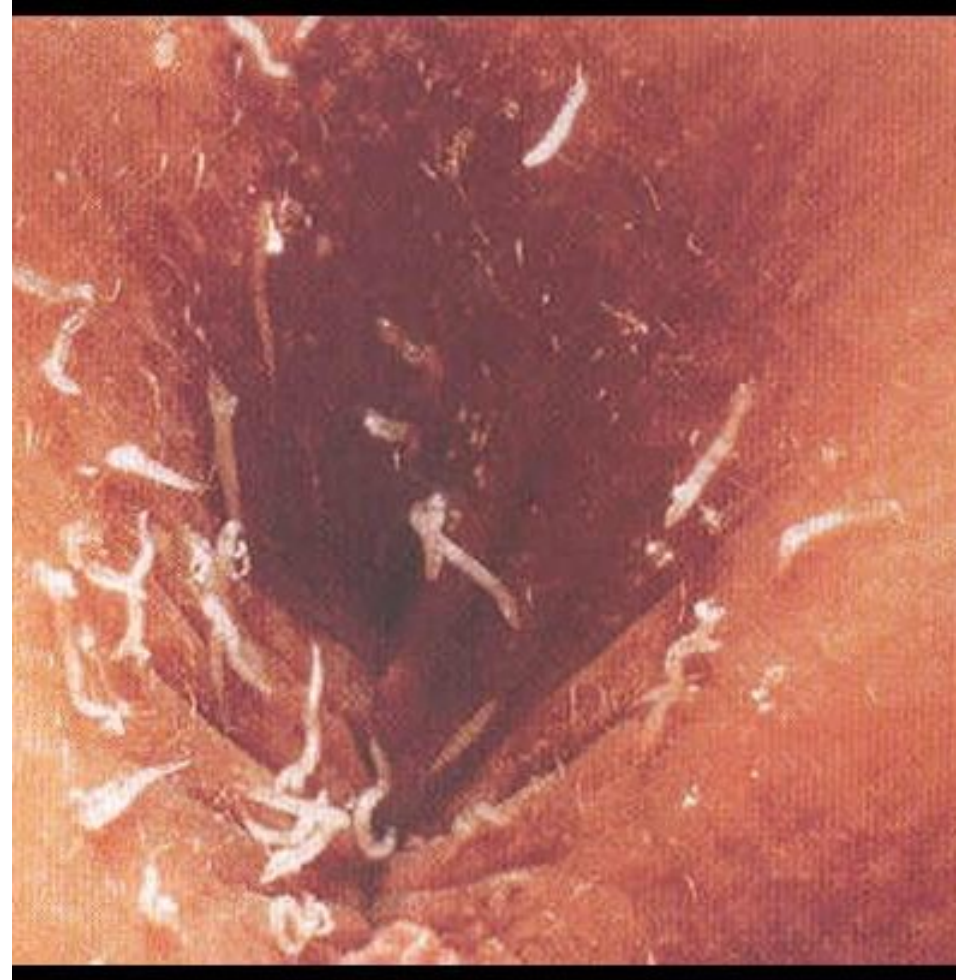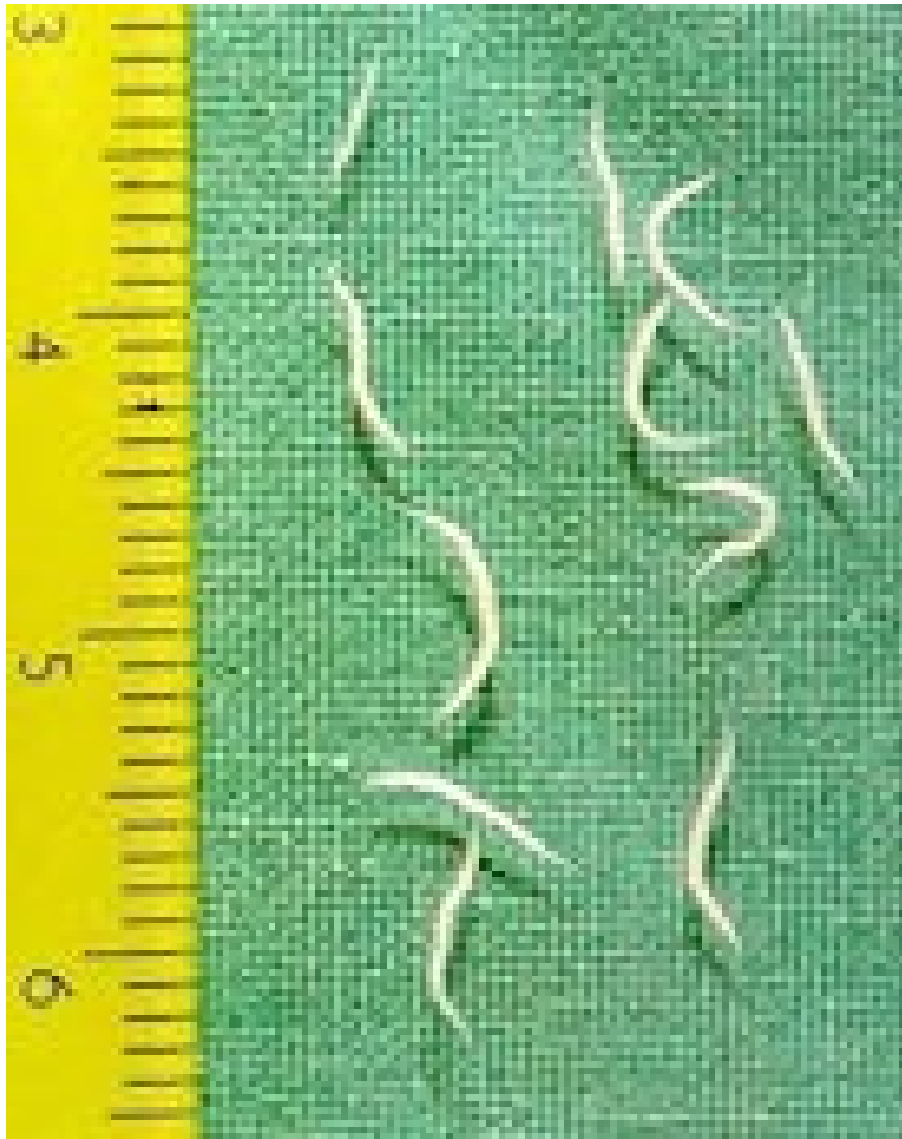- Nikolka se pořád **škrabala v zadečku**, že už to bylo nápadné rodičům i učitelkám ve školce. Zároveň byla neklidná a roztěkaná. A tak jí nalepili na okolí řiti **průhlednou lepicí pásku** a poslali do laboratoře. A výsledek nikoho nepřekvapil. Nikolka tedy začala užívat léky, a zanedlouho byla zase úplně v pořádku...

Viníkem byl



Enterobius vermicularis neboli **roup dětský** (mrlía lidská). Je to drobná (♂: 2–5 mm, ♀: 8–13 mm) hlístice, která se zdržuje ve střevě. Vajíčka klade v perianálních řasách. Vyskytuje se zejména v dětských kolektivech. U malých dětí často dochází k autoinfekci. Příbuznou hlísticí je také **škrkavka dětská** – ***Ascaris lumbricoides*** (hlísta). Je mnohem větší (♀: 20–35 cm, ♂: 15–30 cm). Je trochu podobná žížale (*Lumbricus terrestris*), ale přece jen se trochu liší, například postrádá „opasek“. Škrkavky mohou působit různé obtíže, od alergického dráždění až po mechanické ucpání vývodů žlučovodu a pankreatu.

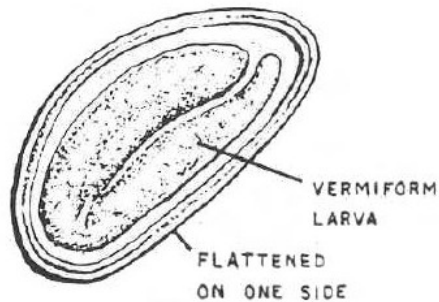
Roupi (mrle)



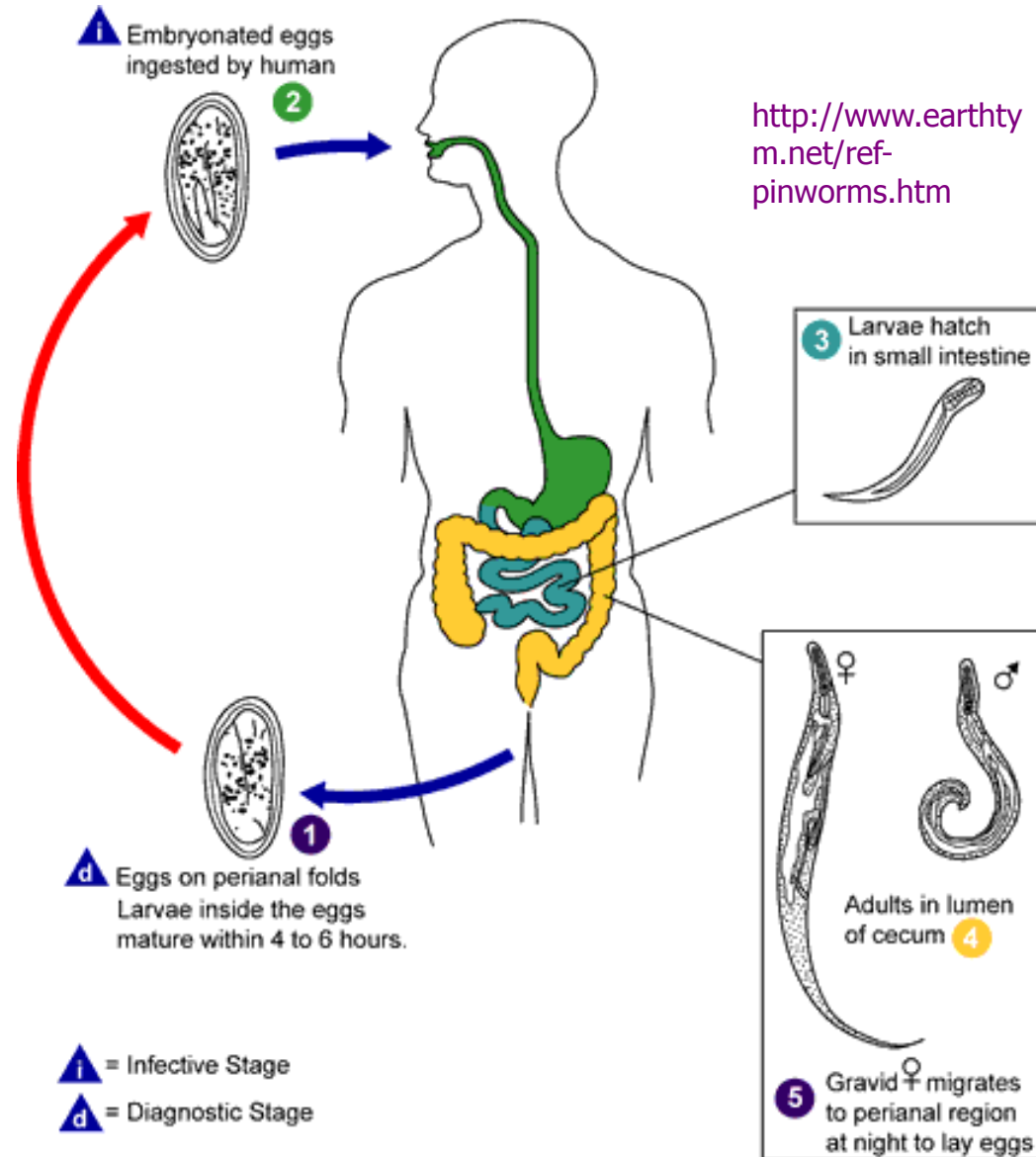
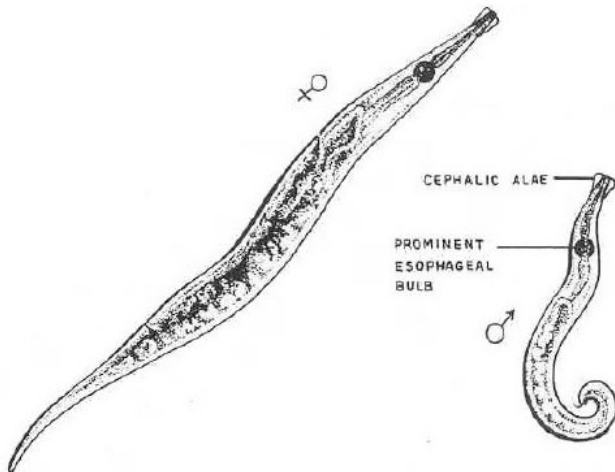
<http://www.marksimonianmd.com/pin-worms/>

<http://hpathy.com/cause-symptoms-treatment/worms-intestinal-worms-in-humans/>

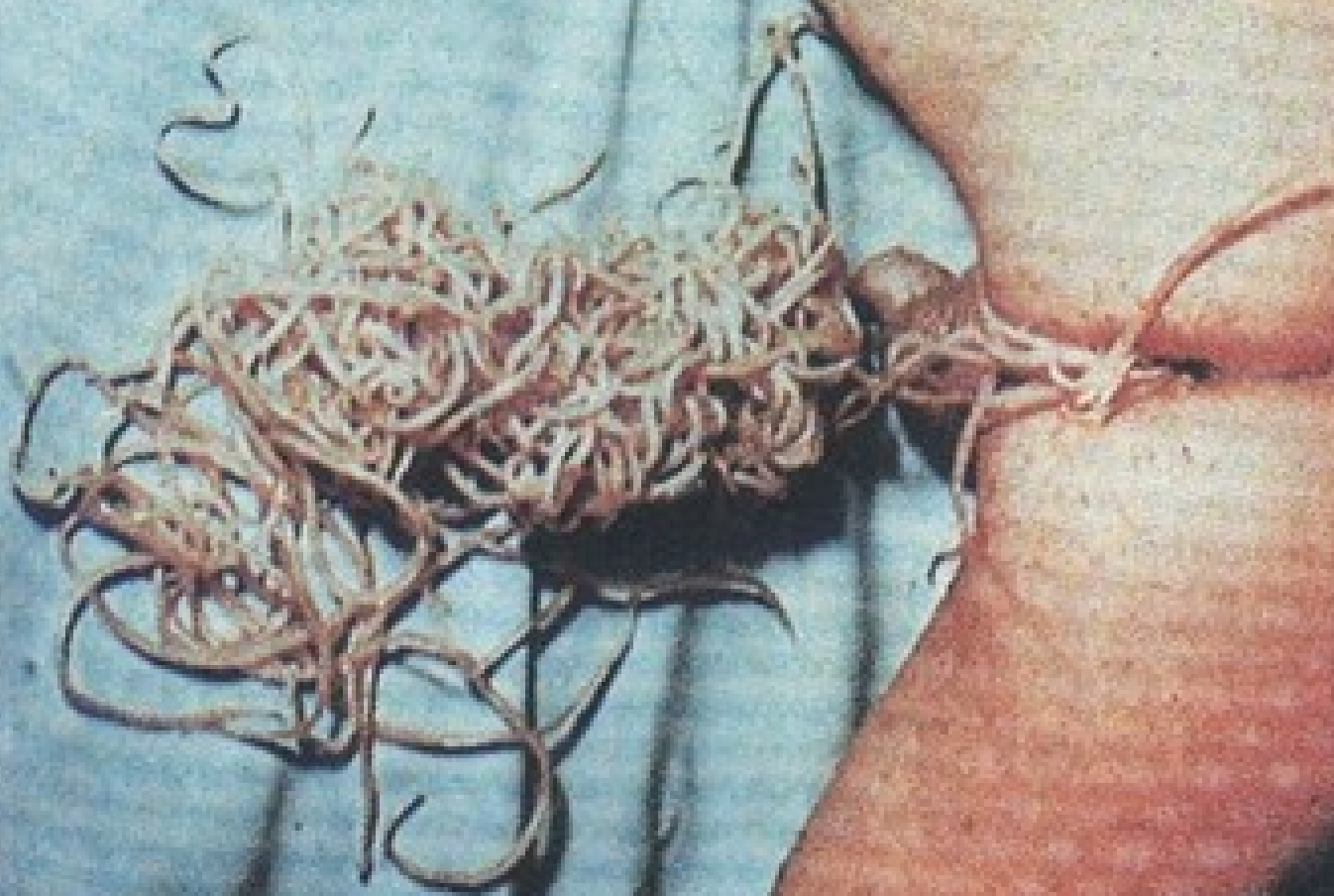
Roup: vajíčko, červ, životní cyklus



<http://www.tpub.com/content/armymedical/MD0842/MD08420178.htm>



Škrkavky



Škrkavka versus žížala

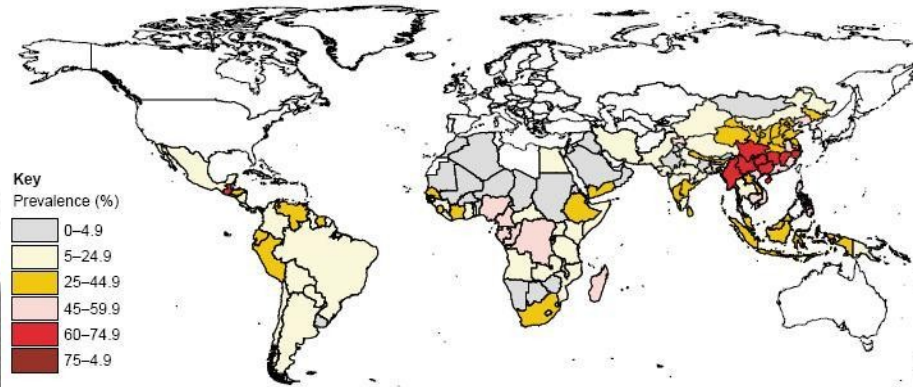
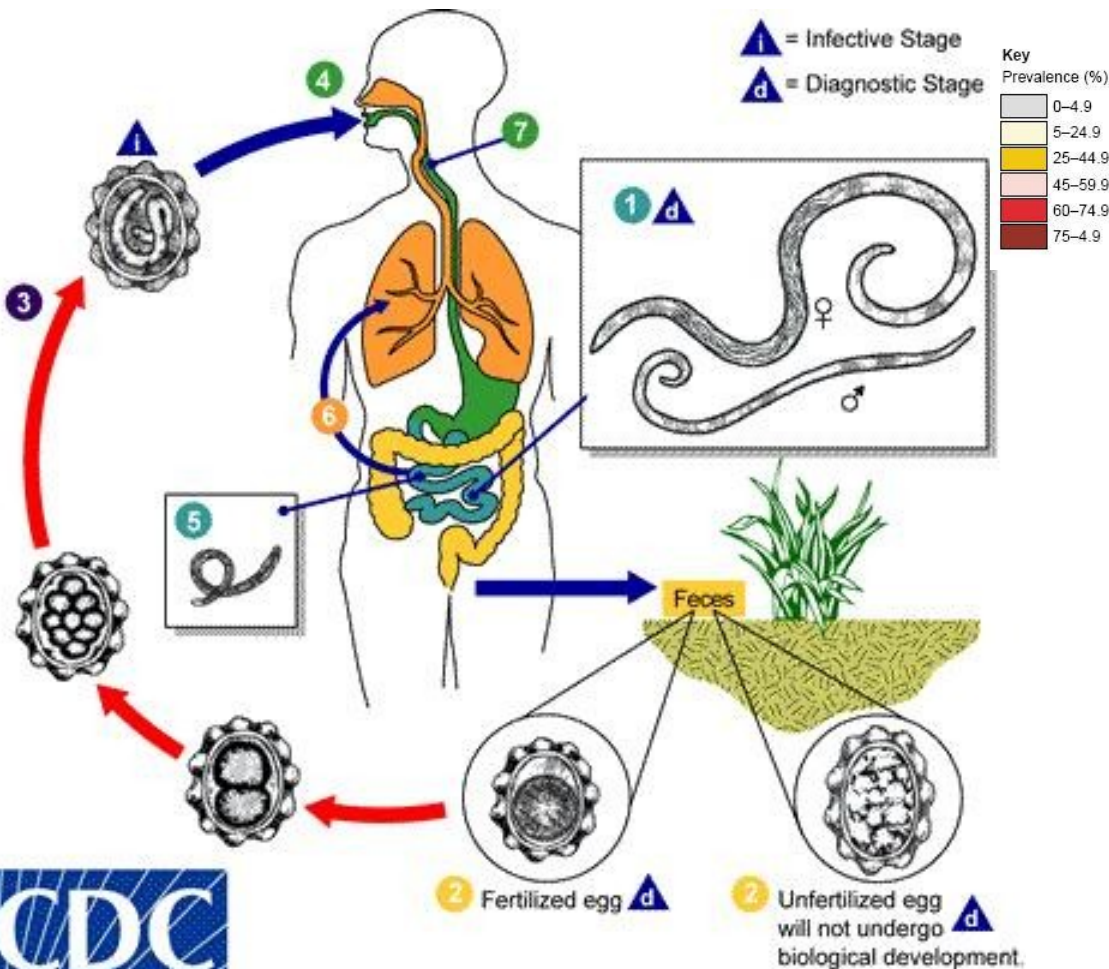


http://stanford.edu/group/esw/wiki/Image:Adult_Worm.jpg



<http://animals.howstuffworks.com/worms/earthworm-info.htm>

Škrkavčí životní cyklus a výskyt ve světě



<http://stanford.edu/group/esw/wiki>

Střevní parazité

- Střevní parazité jsou nejběžnější. Mohou náležet do kterékoli ze skupin endoparazitů. Některé způsobují průjmová onemocnění, jiné spíše nespecifické problémy (dyspepsie, svědění, únavu...)
- **Nejběžnější: Bičíkovci:** (*Giardia intestinalis* = *Lambli*a). **Améby:** (*Entamoeba histolytica*), **Hlístice:** Roup, škrkavka a další. **Motolice:** např. *Fasciolopsis buski*. **Tasemnice:** hovězí a vepřová tasemnice a spousta jiných tasemnic

Nepatogenní prvoci ve střevě

- **Ne vždy je přítomnost parazitů**, zvláště améb, **důvodem k léčbě**. Je mnoho druhů, které se považují za nepatogenní
- Nejdůležitější **nepatogenní améby** jsou: *Entamoeba dispar* (velmi podobná patogenní *E. histolytica!*), *Entamoeba coli*, *Entamoeba hartmanni*, *Endolimax nana*, *Iodamoeba buetschlii* a další.

Příběh druhý

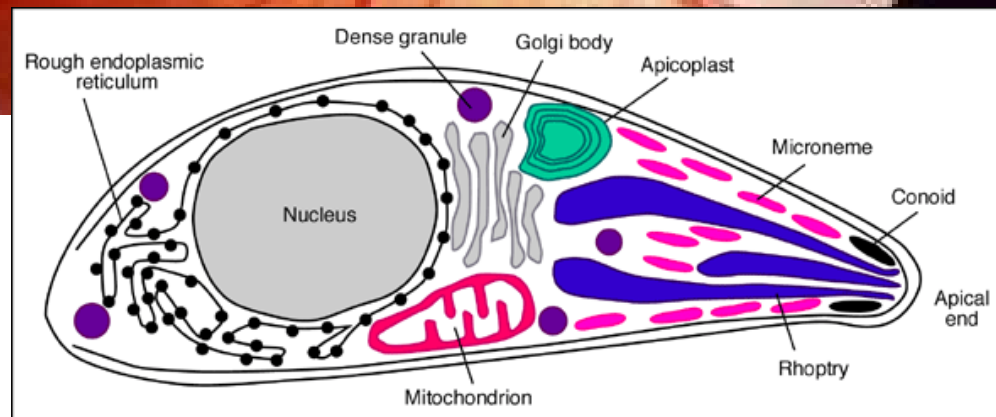
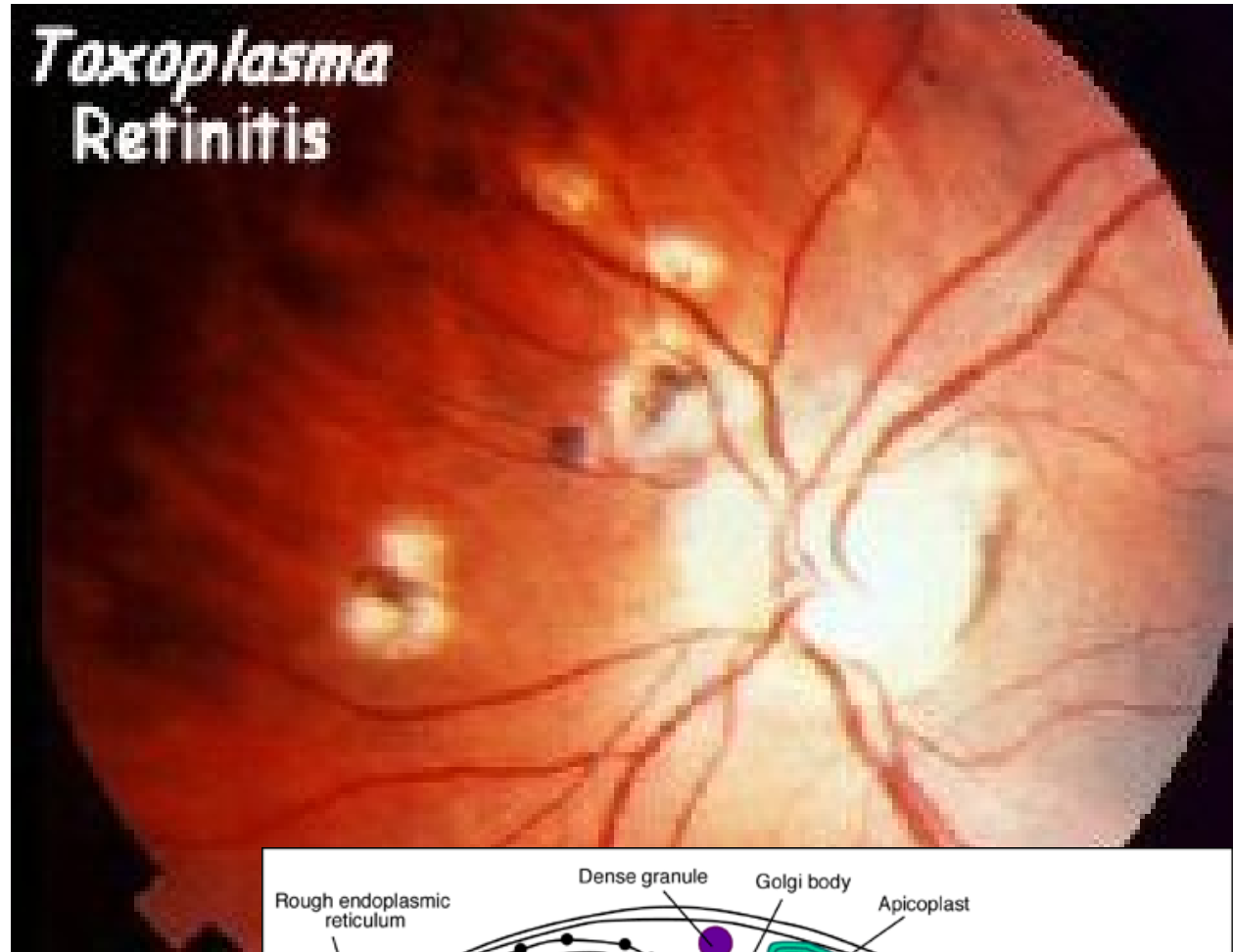
- Blanka, chovatelka několika koček, měla delší dobu **zvětšené uzliny**, a pořád se nemohlo přijít na to, co jí je. Výtěry z krku nic neukázaly, ani výsledky dalších vyšetření nebyly průkazné
- Blanka se **chystala otěhotnět**, a tak měla obavy. Jak se ukázalo, byly oprávněné: viník, zodpovědný za její uzlinový syndrom, totiž **opravdu bývá těhotným nebezpečný...**

Viníkem totiž byla

- ***Toxoplasma gondii***, kokcidie, která je přenášena kočkami, i když se tvrdí, že chovatelé psů jsou ve větším riziku (protože na srsti donesou domů částičky kočičího trusu)
- Většina infekcí u imunokompetentních osob je **bez příznaků**, nebo jen s mírnými příznaky (zvětšené uzliny). Vzácně se projeví **oční forma**.
- U těhotných může toxoplasmóza zapříčinit **potrat nebo vrozené vady plodu**.
- I asymptomatické případy často vyústí v **nosičství cyst**, které je také bezpříznaková. Toxoplasma se může reaktivovat jen při imunitních problémech (HIV+), zejména při poklesu počtu CD4+ lymfocytů

Toxoplasma Retinitis

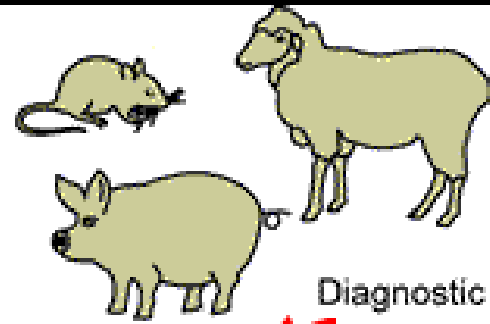
Vzácná, ale
důležitá:
toxoplasmová
retinitida...



Ultrastructure of a *Toxoplasma gondii* tachyzoite

Expert Reviews in Molecular Medicine ©2001 Cambridge University Press

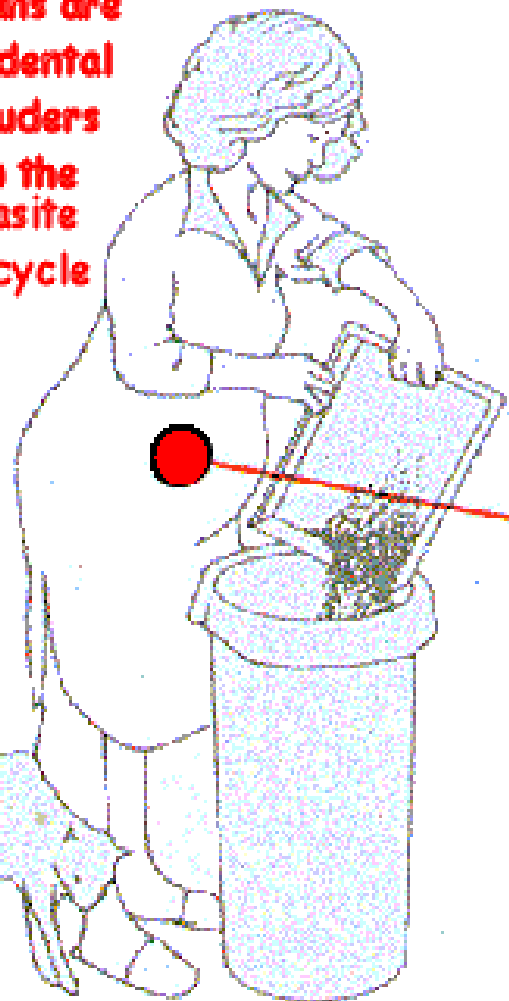
Definitive Host



Diagnostic Stage

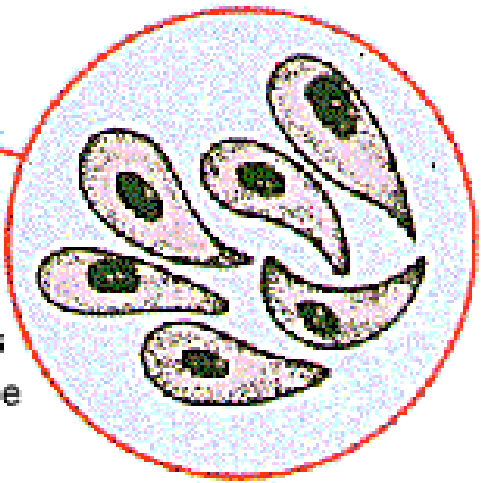


Humans are accidental intruders into the parasite life cycle



Both oocysts and tissue cysts transform into tachyzoites shortly after ingestion. Tachyzoites localize in neural and muscle tissue and develop into tissue cyst bradyzoites. If a pregnant woman becomes infected, tachyzoites can infect the fetus via the bloodstream.

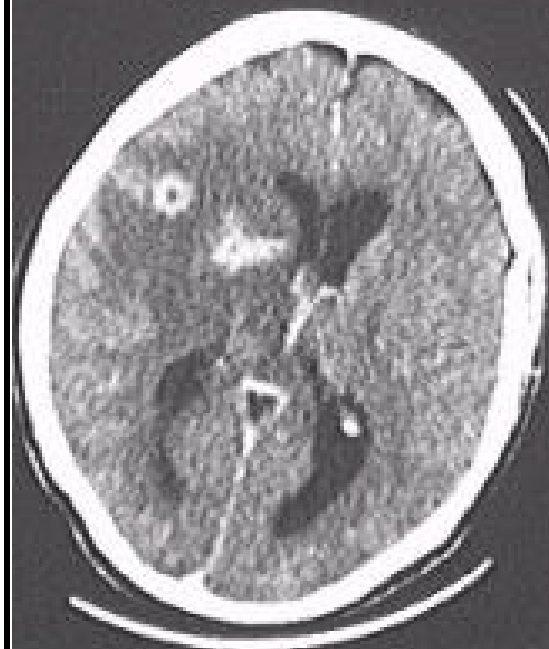
Fecal Oocysts = Infective Stage



Životní cyklus toxoplasem

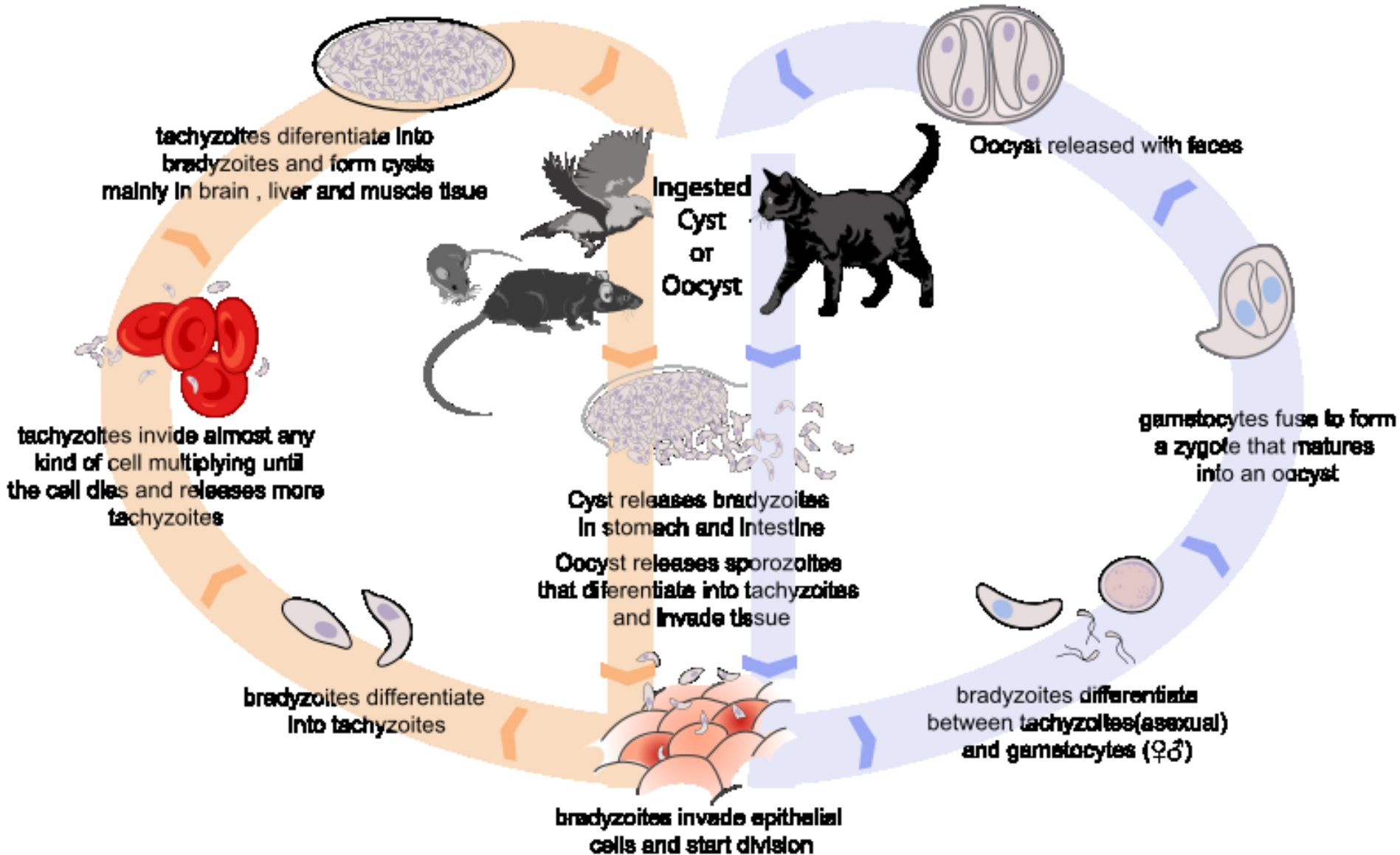
Dole:
toxoplasmová cysta v mozku

www.antoranz.net



Toxoplasma – životní cyklus

http://en.wikipedia.org/wiki/File:Toxoplasmosis_life_cycle_en.svg

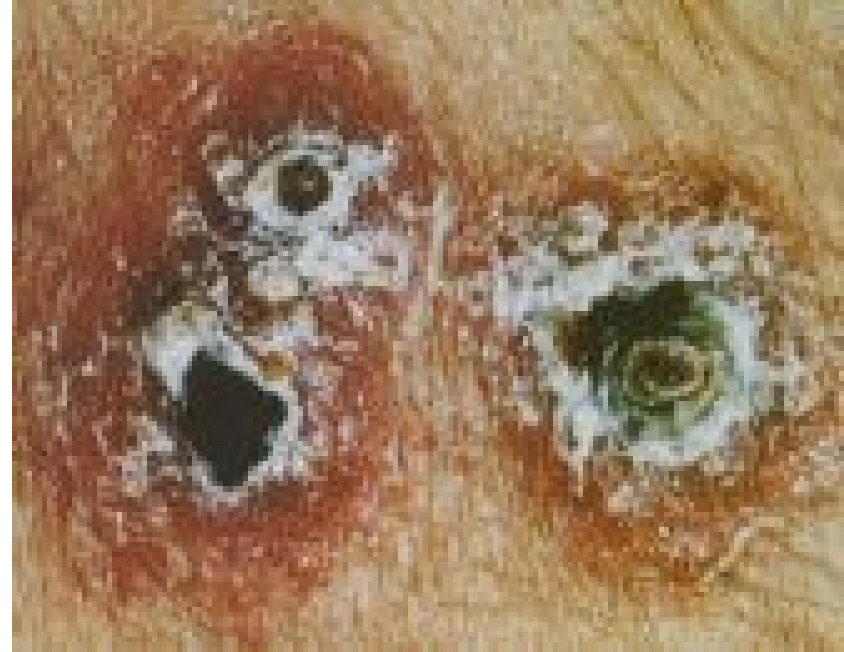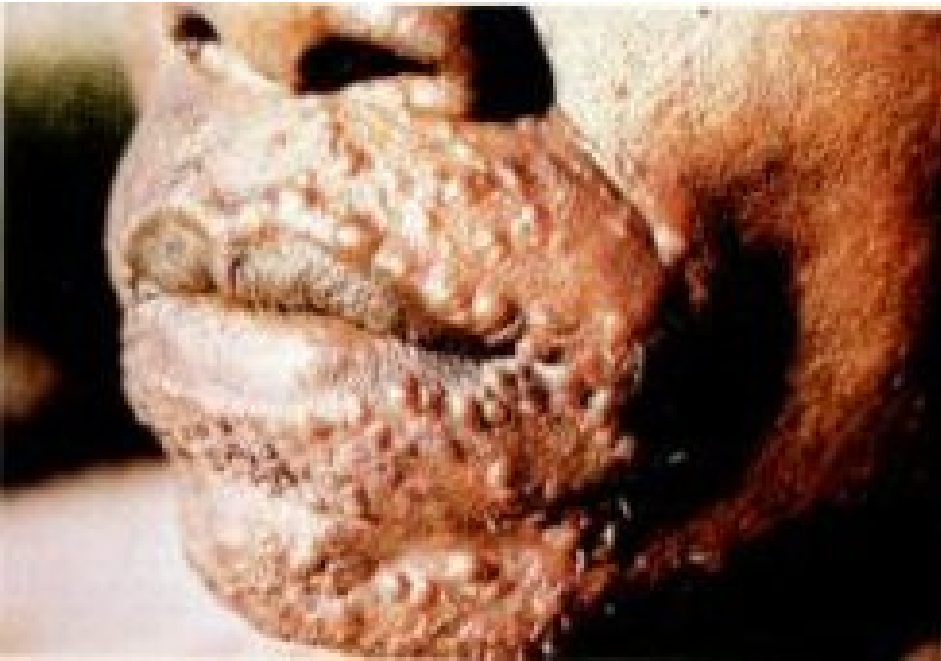


Tkáňoví parazité

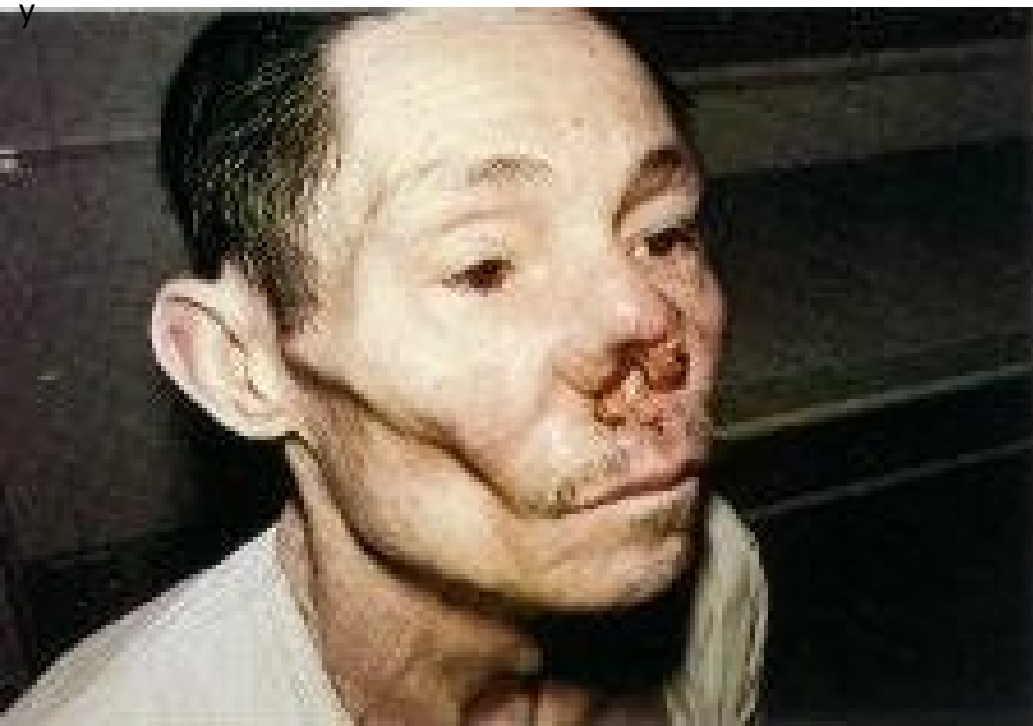- Někteří parazité mohou žít přímo uvnitř těla.
 - Někteří **jednobuněční parazité**, jako toxoplasma, tvoří **parazitální cysty** (útvary obsahující živé parazitární buňky)
 - Některé **hlístice** mohou být přítomny ve tkáních, např. *Toxocara canis* či *T. cati*
 - Některé **tasemnice** (např. tasemnice dlouhočlenná) mohou ve tkáni tvořit **boubele** (po slovensky úhor?)
- **Symptomatologie** je různorodá. U toxoplasmózy, cysty jsou klinicky téměř němé. Cysticerky tasemnic mohou být nebezpečné např. tlakem na důležité orgány.
- **Diagnostika** je obtížná, protože zpravidla není co odebrat na přímý průkaz.

Leishmaniáza

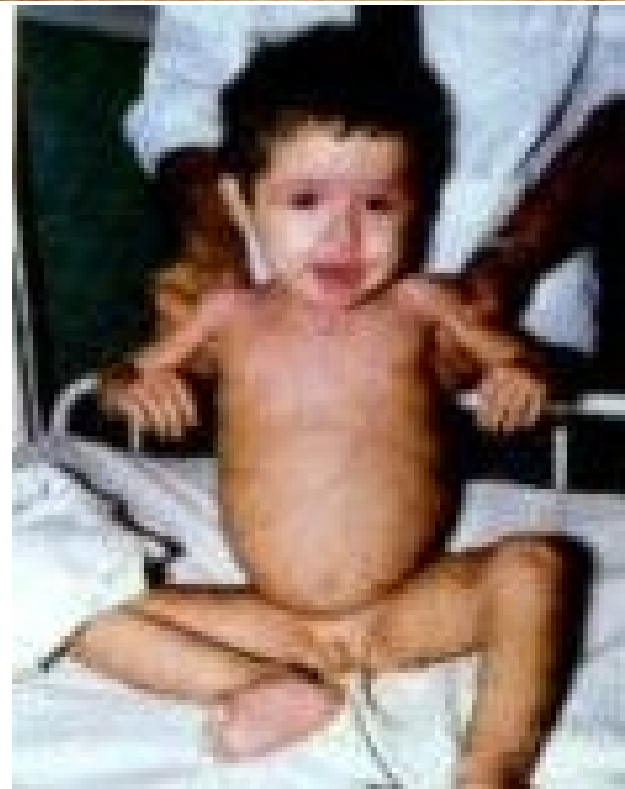- Mezi významné tkáňové parazitózy patří **leishmanióza**. Vyskytuje se v celém tropickém a subtropickém pásmu. **Původcem** je jednobuněčný organismus ***Leishmania* – ničivka**
- **Přenašečem** je drobný dvoukřídlý krevsající hmyz (koutule, flebotom) rodů *Phlebotomus* a *Lutzomyia*
- Existuje jich **asi dvacet významných druhů**, které se dělí jednak na **leishmanie „Starého“ a „Nového“ světa**, jednak na **kožní, kožně-slizniční a viscerální**
- Mohou způsobovat **od znetvoření kůže až po postižení jater a sleziny**, často smrtelné
- U nás se leishmanióza (mimo zavlečené případy) nevyskytuje

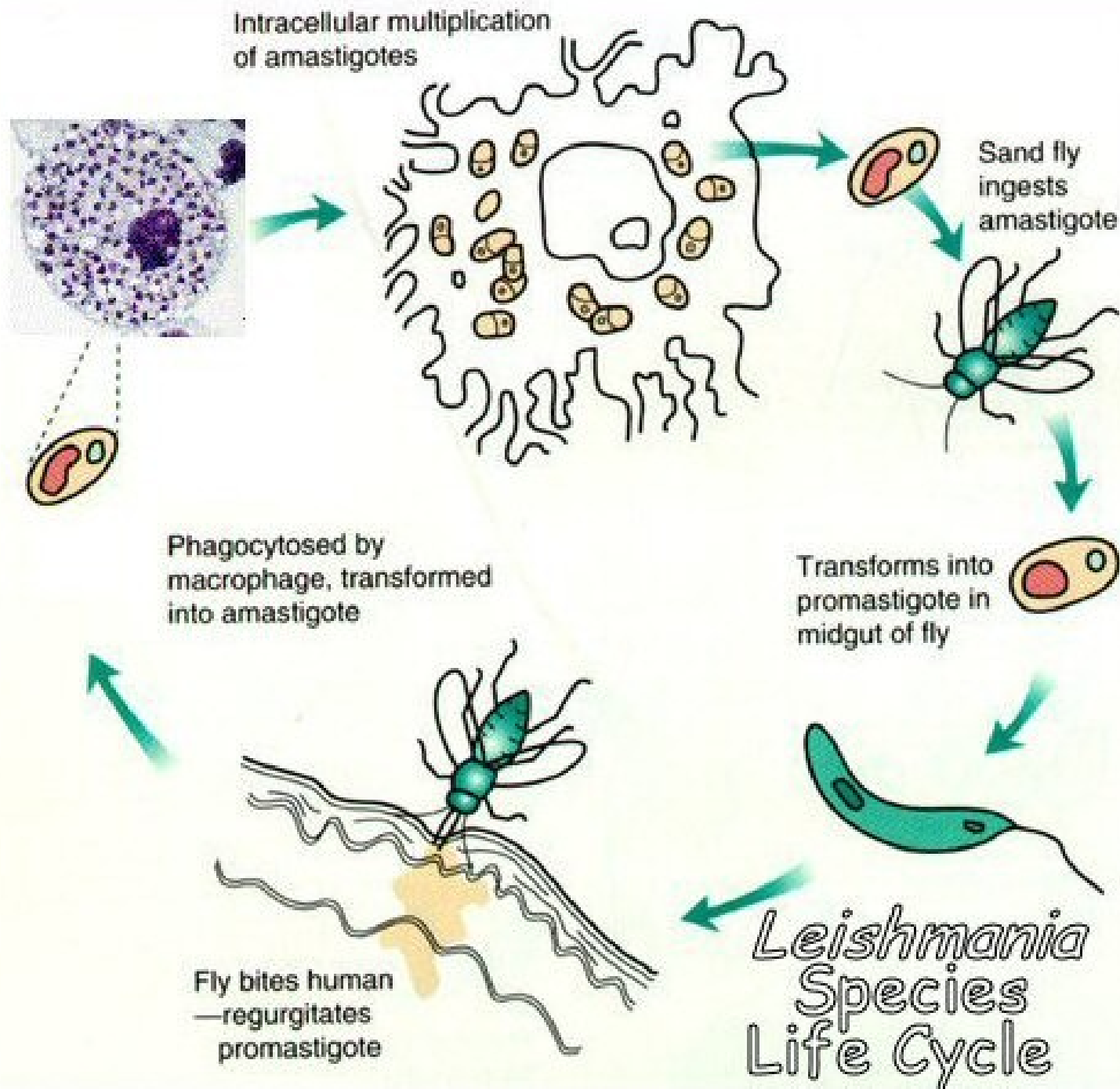


<http://web.indstate.edu/thcme/micro/parasitology>



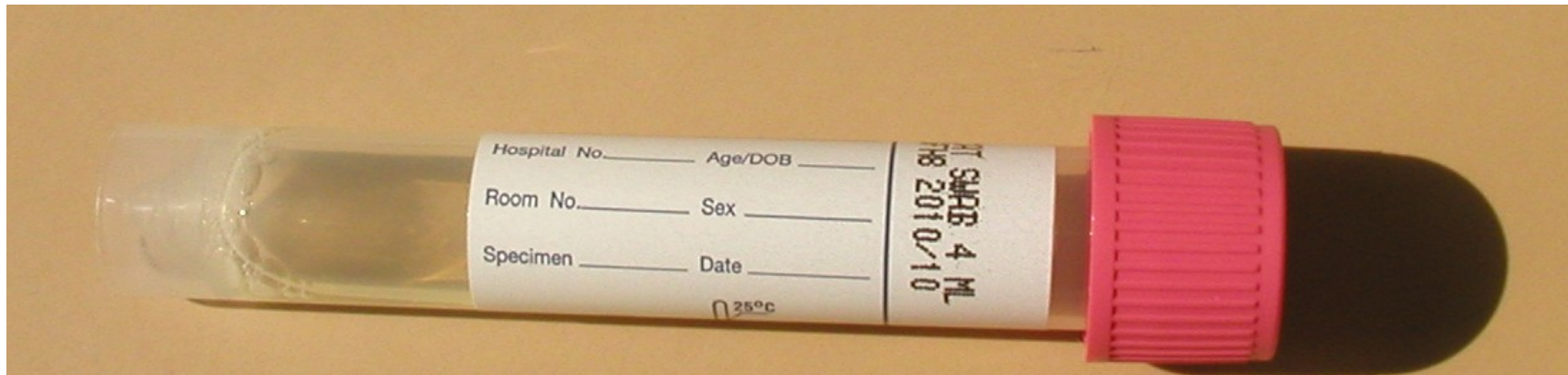
Leishmaniáza





Příběh třetí

- **Jolana** měla gynekologické potíže, což se jí stávalo opakovaně. Tentokrát však bakteriologické vyšetření nepomohlo. Lékařka tedy zaslala k vyšetření **soupravu C. A. T.**, a konečně byl na světě výsledek.



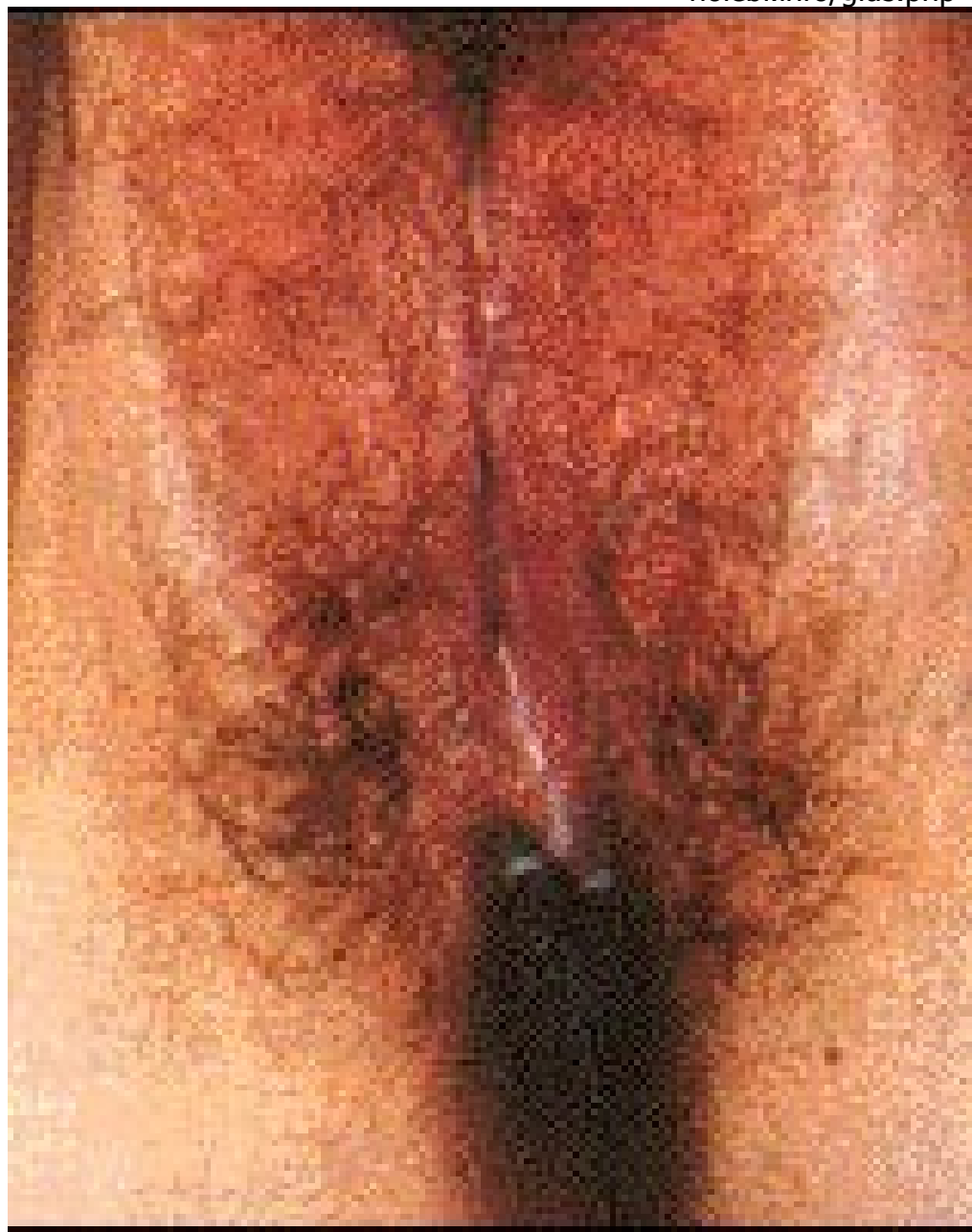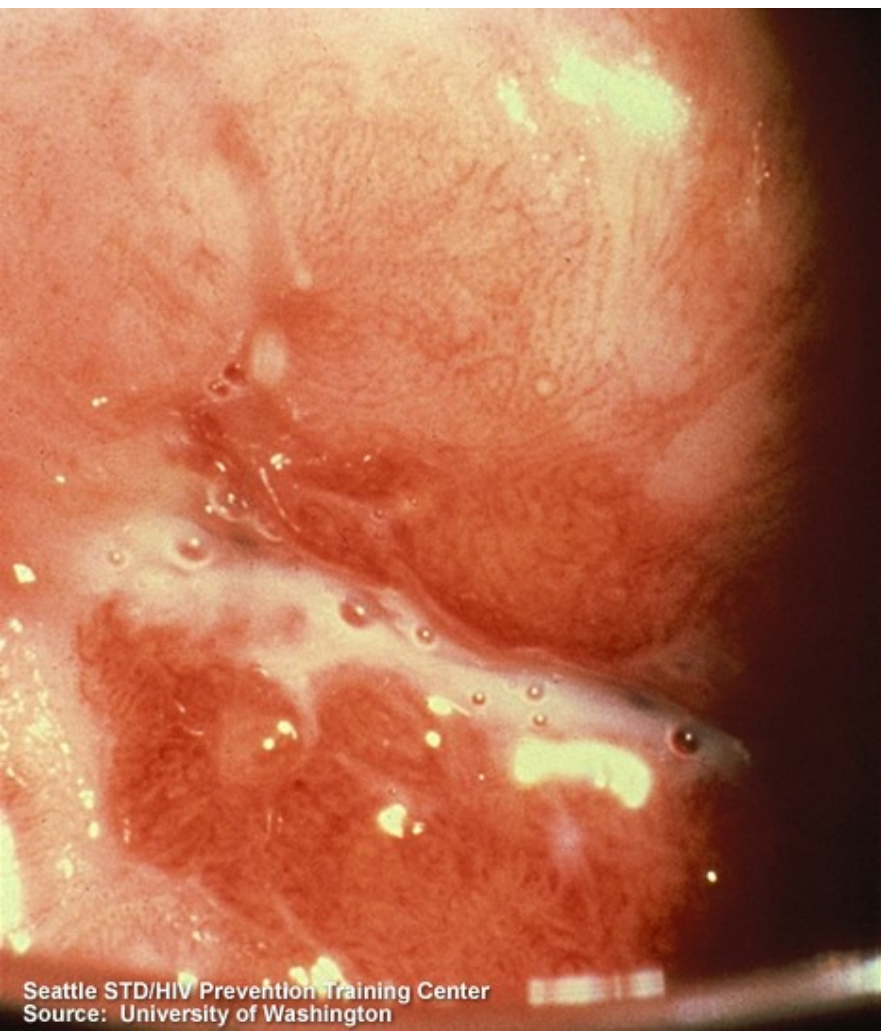
Viníkem zde byla

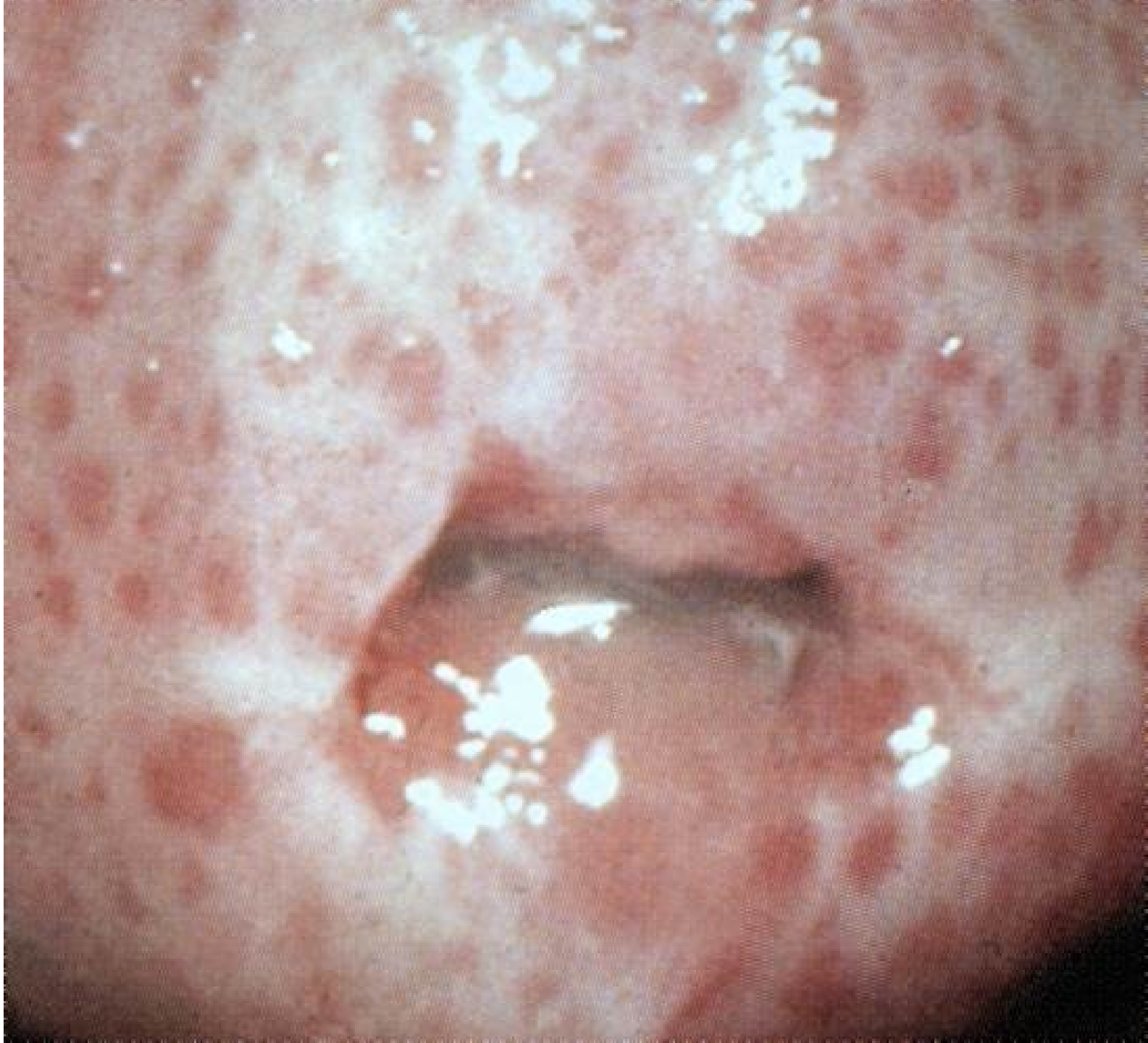- ***Trichomonas vaginalis***, česky **bičenka poševní**, bičíkovec, který se přenáší téměř výhradně sexuálně, i když výjimečně je možný i jiný způsob přenosu
- Typický je **zpěněný výtok** charakteristického zápachu a barvy
- U muže je onemocnění zpravidla **bezpříznakové**
- Vzhledem k tomu, že lék volby u anaerobních infekcí (metronidazol) zabírá i na trichomonády, počet trichomonóz v poslední době **klesá**

Trichomonádový výtok

holebi.info/gids.php

depts.washington.edu





Urogenitální parazitě

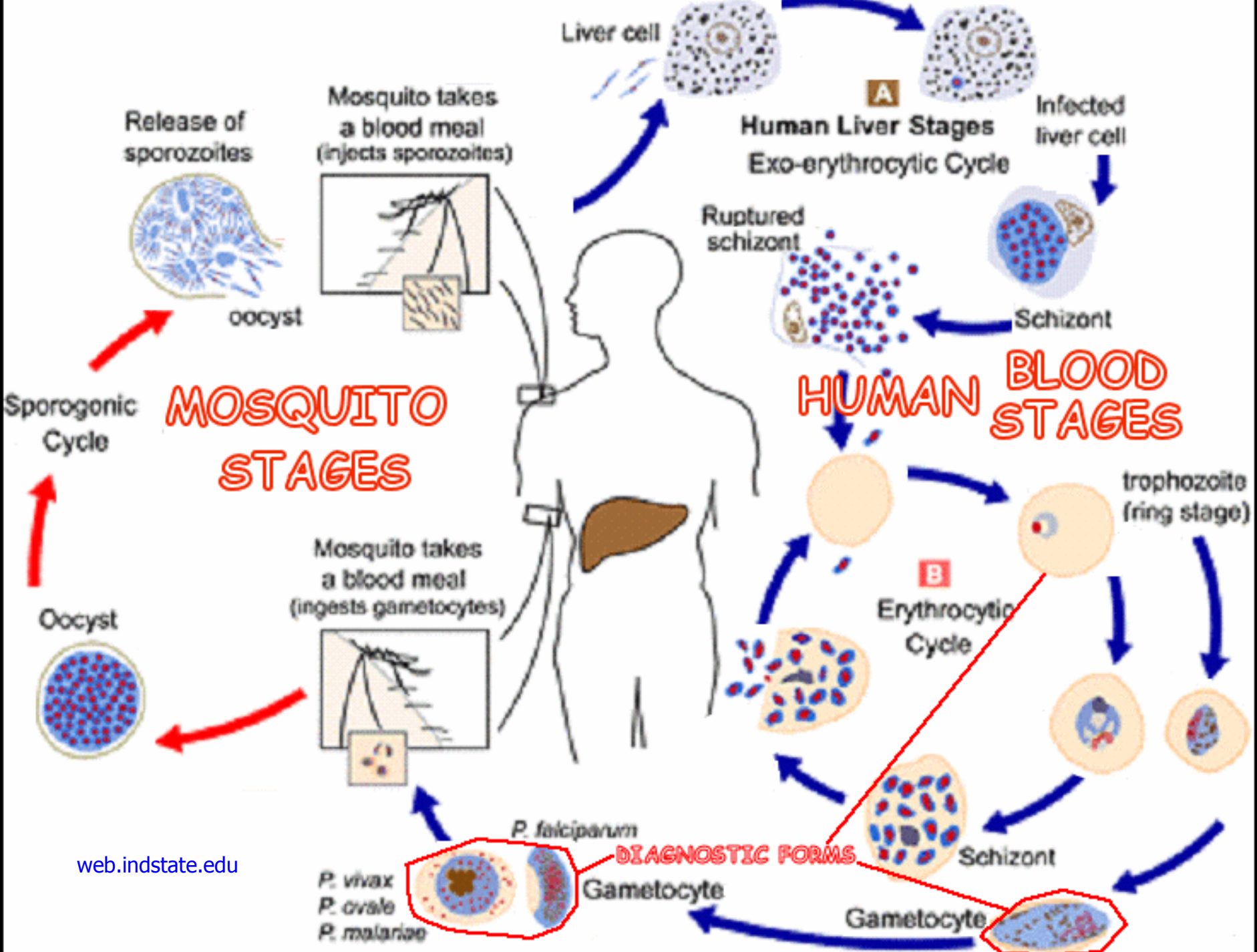
- Mezi **sexuálně přenosnými** parazitárními onemocněními je jediná opravdu významná trichomonóza (nehovoříme-li o muňkách)
- Diagnostika je zpravidla provedena zároveň s bakteriologickou, protože ze začátku nemusí být původ jasný
- V **močových cestách** jsou nejdůležitějšími parazity některé motolice (schistosomy), tedy Trematoda. Diagnostika je částečně mikrobiologická, částečně histologická

Příběh čtvrtý

- **Cestomil** rád jezdil křížem krážem po celém světě. Po návratu z poslední cesty mu začalo být nějak divně, měl horečku, pak ho to přešlo, ale **za dva dny** se mu to celé zase vrátilo. Obvodní lékař ho poslal na **infekční oddělení**. Tam mu vzali krev a natřeli ji na dvě sklíčka – na každé jinak. Všichni tušili, kdo by mohl být pachatelem. A opravdu...

Viníkem zde bylo

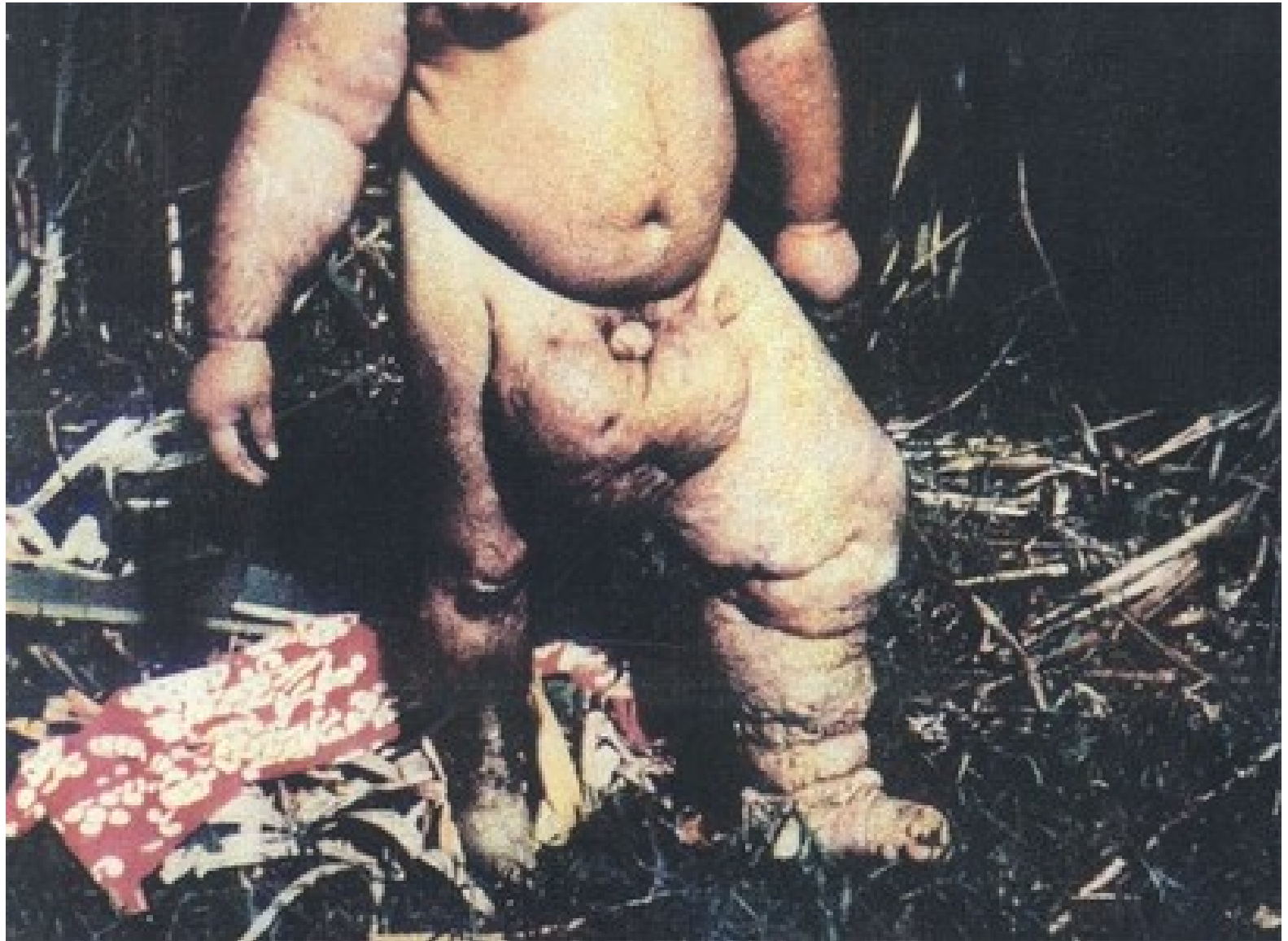- *Plasmodium vivax*, jeden ze čtyř druhů malarických plasmodií.
- **Malárie** je celosvětově jednou z těch úplně nejzávažnějších chorob. Onemocní na ni denně mnoho lidí, včetně cestovatelů z Evropy.
- Nejhorší průběh má „tropika“ neboli „maligní terciána“, působená *P. falciparum*. Horečka je většinou stálá.
- Mírnější jsou obě „benigní terciány“, působené *P. vivax* a *P. ovale*. Horečka přichází po 48 hodinách (den číslo 1, 3, 5, 7... → terciána). Běžnější je *P. vivax*, *P. ovale* se vyskytuje zejména v západní Africe
- Kvartána, působená *P. malariae*, je vzácná. Horečka přichází po 72 hodinách (den 1, 4, 7, 10... → kvartána)



Krevní parazité

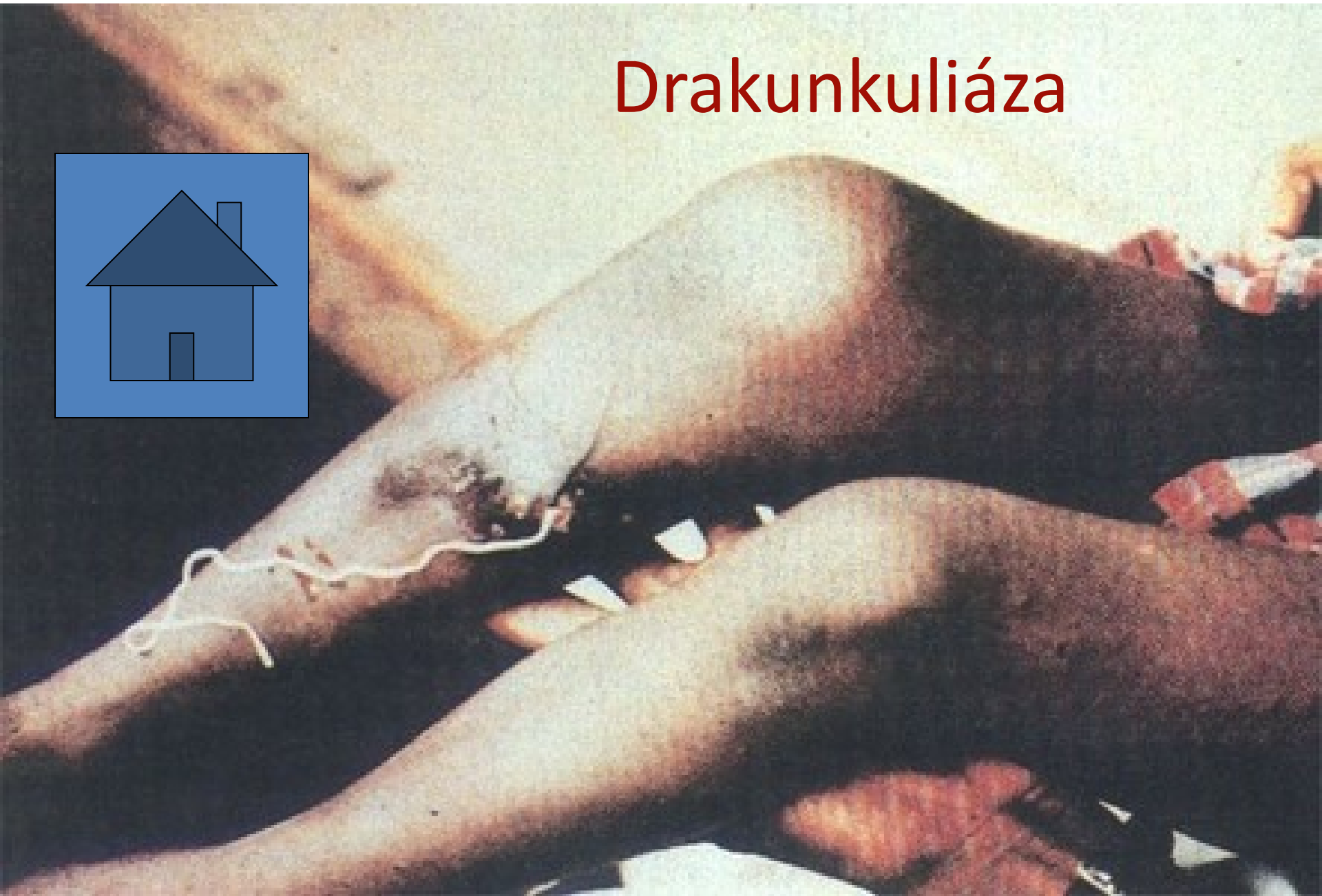
- Mezi krevními parazity jsou samozřejmě nejdůležitější, avšak nikoli jediná, malarická plasmodia.
- **Bičíkovec** *Trypanosoma brucei* žije v krevním řečišti a způsobuje spavou nemoc. Tamtéž přebývá i *Trypanosoma cruzi*, způsobující Chagasovu nemoc
- **Hlístice** – filárie mohou být také nalézány v krevním řečišti (u osob přirazivších z tropů). Filárie se ale vyskytují i v mízních cévách, v oku, v podkoží apod.
- **Symptomatologie:** u všech se objevuje horečka, ostatní příznaky záleží na původci

Elefantiáza



www.sp01.com/micro/worms/imagepages/image1.htm.

Drakunkuliáza



Paraziti – odběr materiálu

Odběr materiálu

- Na **střevní parazitózy** se posílá kusová stolice (viz dále)
- Na **trichomonózu** se posílá buďto sklíčko na barvení Giemsou (samotné nebo společně se sklíčkem na barvení Gramem, tj. jako klasický MOP), nebo výtěr v soupravě C. A. T. swab
- Na **průkaz akantaméb** se zasílají použité kontaktní čočky ve své tekutině, případně lze provést seškrab rohovky
- U **tkáňových parazitóz** se posílá sérum
- U **ostatních** podle situace (moč, obsah cysty...)

Odběr stolice při vyšetření na střevní parazity

- Posílá-li se stolice na parazitologické vyšetření (obvykle realizované kombinací metod Kato a Faust), je nutno – na rozdíl od bakteriologie – zaslat **vzorek stolice velikosti lískového ořechu**. Nádobka, ve které je zasílán, nemusí být výjimečně sterilní. Na rozdíl od vyšetření na izolaci virů vzorek není nutno chladit.

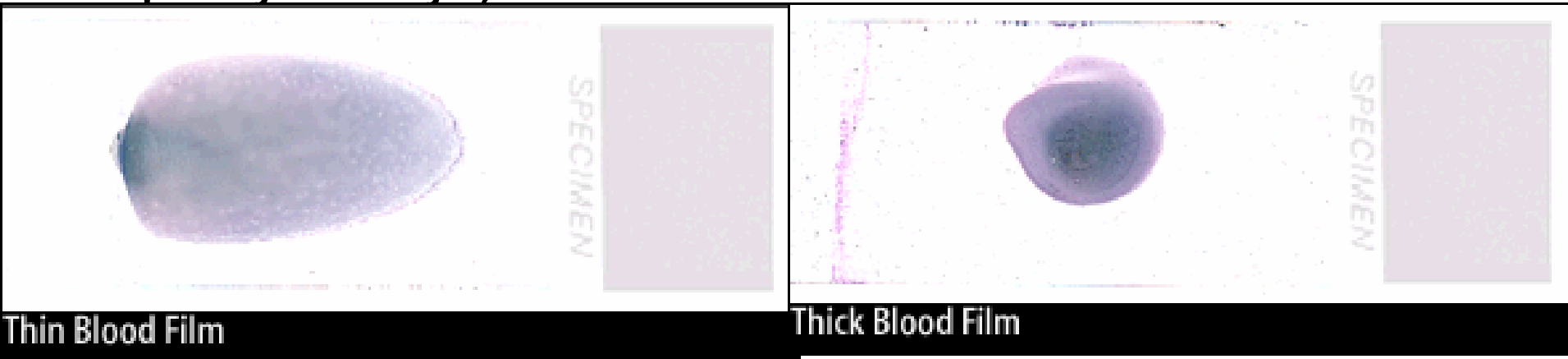
Vzorek velikosti kokosového ořechu (jak občas tvrdí někteří studenti) se nedoporučuje 😊

Odběr na roupy

- V případě roupu lze použít normální odběr stolice, není to však zde optimální metoda
- Existuje totiž metoda (odběrová a zároveň i diagnostická), která má větší výtěžnost: **Grahamova metoda**, kde se nalepí páska na perianální řasy a poté na sklíčko.
- ***Má ovšem omezenou použitelnost u dospělých, a to z praktických důvodů. Proto se u nich spíše používá normální odběr stolice.***

Odběr na krevní parazity

- Na krevní parazity se doporučuje zasílat **tenký roztěr** a **tlustá kapka**. U tlusté kapky se krev jen zamíchá rožkem druhého sklíčka, u tenké kapky se speciálním pohybem roztáhne po sklíčku. Tenká kapka je fixuje, tlustá nikoli.




Obrzky převzaty z CD-ROM „Parasite-Tutor“ – Department of Laboratory Medicine, University of Washington, Seattle, WA

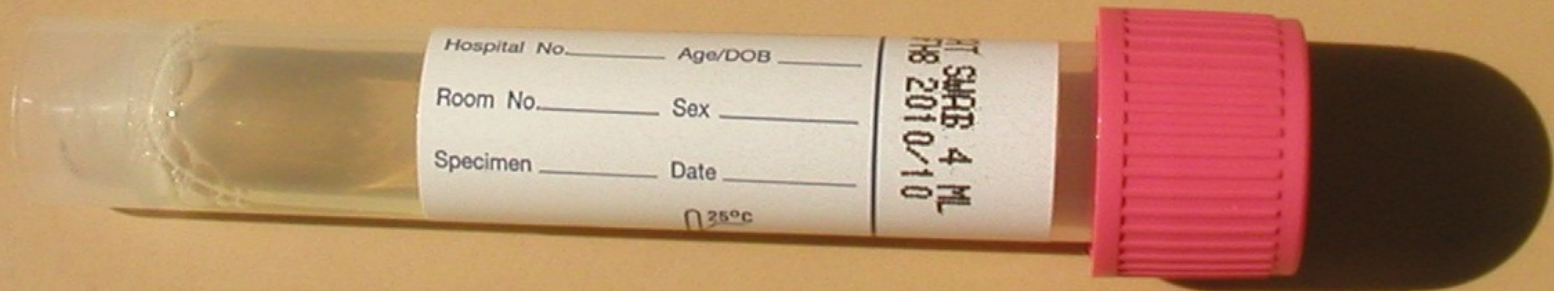

Některé další způsoby odběru

Po čem pátráme	Použitý způsob odběru
toxoplasmóza	sérum (na protilátky)
trichomonóza	C. A. T., nebo nátěr-sklo
močová schistosomóza	histologické vyšetření
giardiáza	12níková štáva (stolice)
akantamébiáza	použité kontaktní čočky

Odběrové médium C. A. T. na vaginální a uretrální výtěry na kvasinky a trichomonády



Zde se odběrová tyčinka zalomí,
aby se vešla do zkumavky



Paraziti – diagnostické metody

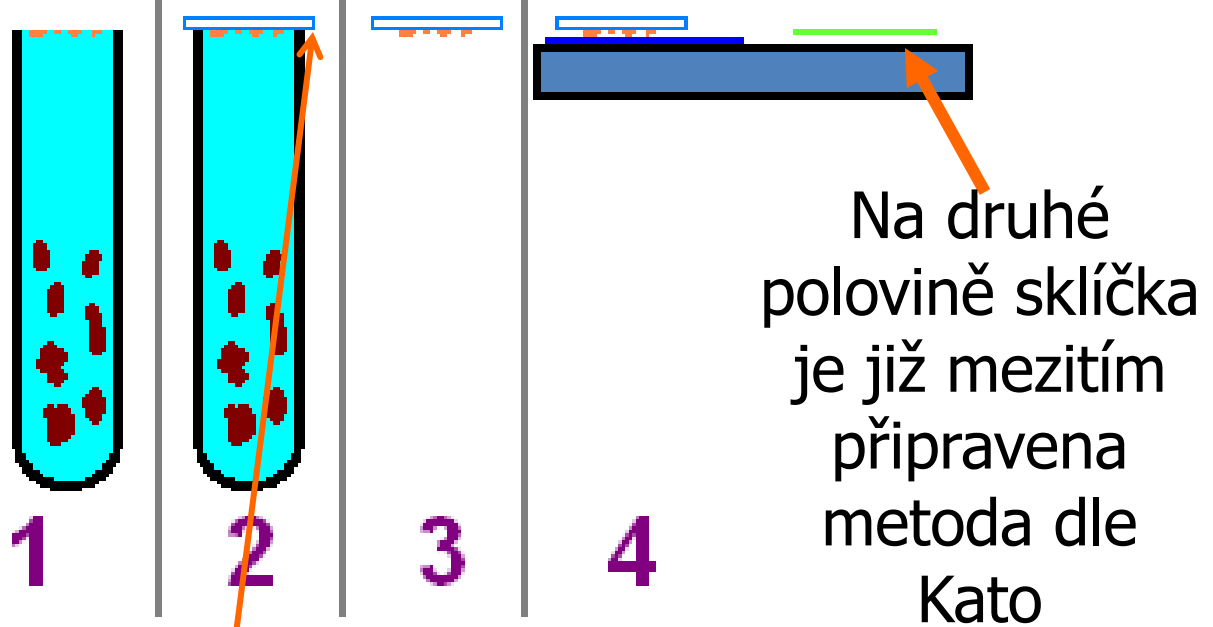
Paraziti: diagnostické metody obecně

- Důležitá je **mikroskopie**, buď **nativní preparát**, nebo **barvení** (trichrom, Giemsovo barvení, Ziehl Neelsen na střevní kokcidie)
- **Kultivace** se používá zřídka, prakticky jen u trichomonád a akantaméb.
- **Z jiných metod přímého průkazu** se prosazuje v poslední době **PCR**
- **Nepřímý průkaz** se používá u tkáňových parazitóz, zejména toxoplasmózy, larvální toxokarózy a dalších

Diagnostika střevních parazitů

- Jako základ se používají metody, které představují v podstatě **nativní preparát v různých modifikacích**
 - U metody **dle Kato** se používá dobarvení pozadí malachitovou zelení, aby se paraziti zvýraznili
 - **Faustova metoda** je koncentrační (viz dále)
- **Grahamova metoda** se používá jen u roupů (viz dále)
- *Nativní preparát „sensu stricto“ a barvené preparáty (např. trichromem) se použijí u zvýšeného podezření na střevní prvoky (buďto primárně, nebo po prohlédnutí Fausta a Kato)*

Faustova metoda



- **Princip:** Stolicice se opakovaně smíchá s roztokem síranu zinečnatého, centrifuguje a supernatant použije do dalšího kroku. Nakonec se roztok doplní až po vršek zkumavky a překryje krycím sklíčkem. Paraziti ulpívají na krycím sklíčku zespodu (viz obrázek). Sklíčko se přenese na podložní sklo, kde je již Kato.

Metody pro diagnostiku střevních prvoků

- Vajíčka červů se najdou přímo ve Faustově metodě či v Kato. Pokud se však objeví něco, co připomíná cysty (nebo trofozoity) prvoků, potřebujeme více metod. Používá se
 - **nativní preparát**, (skutečně jen stolice rozmíchaná v kapce fyziologického roztoku), po prvním prohlédnutí lze pro zvýraznění některých struktur přidat kapku Lugolu
 - **barvení trichromem**. Používá se fixace alkohol-sublimátem a dále se používá 70% alkohol, vlastní trichrom, 96% alkohol a karbolxylen. Nebo též barvení **hematoxylinem**.
 - *na střevní kokcidie případně ještě barvení dle Ziehl-Neelsena, případně podle Miláčka (pan Miláček byl laborant na parazitologii v Českých Budějovicích)*

Grahamova metoda v diagnostice roupu

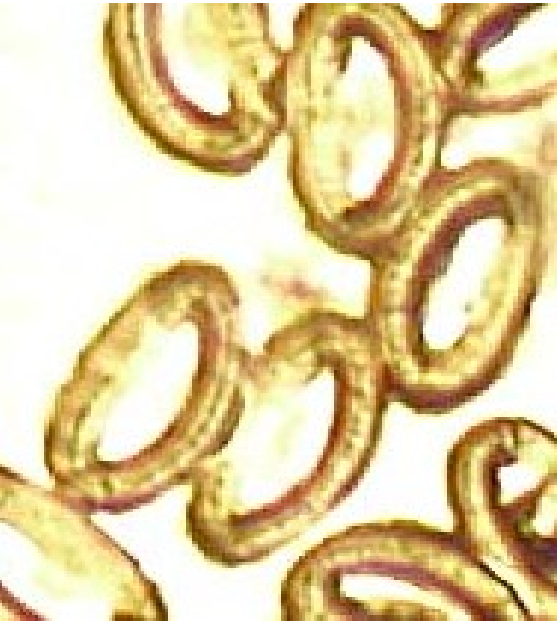- Spočívá v tom, že pacient se předkloní, roztáhne „půlky“, načež je mu na anální otvor (a hlavně perianální řasy) nalepena **speciální průhledná lepicí páska**. Ta je pak odlepena a **nalepena na podložní sklíčko**
- **Průhlednost pásky je zásadní**, jinak dost dobře nelze mikroskopovat (Jsou i experti, kteří zasílají pásku neprůhlednou, anebo ji celou přelepí štítkem)
- Je **jednodušší a výtěžnější než vyšetření stolice**. Používá se však častěji u dětí – dospělí totiž mívají příliš chlupatou řiť, takže provedení metody by bylo obtížné a bolestivé

Mikroskopie – vyhodnocení metod dle Fausta, Kato a Grahama

- **U všech tří metod se mikroskopuje bez imerze, objektivy 10×, 20×, 40×**
- Výsledek **Faustovy metody a metody dle Kato** se zpravidla prohlížejí společně na jednom sklíčku (krycí sklíčko z Faustovy metody se přenese na volnou polovinu skla s již provedeným výsledkem metody dle Kato)
- U **Grahamovy metody** se mikroskopuje přímo to, co přijde do laboratoře, bez jakékoli úpravy

Morfologie vajíček střevních parazitů

Alespoň tyto tvary byste měli znát ke zkoušce



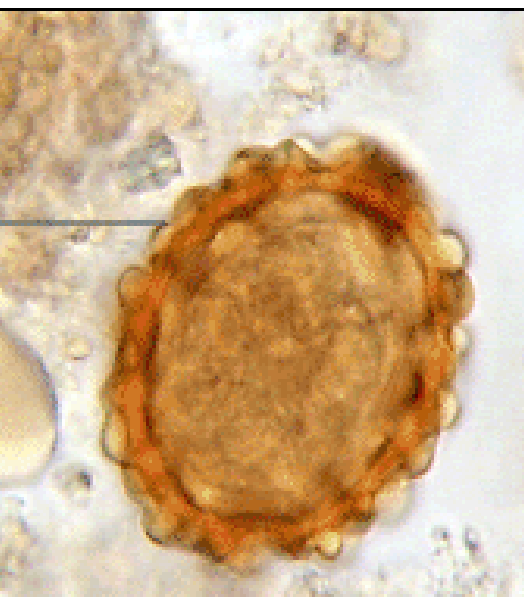
Roup

Mrli'a

Enterobius

Tenkohlavec

Trichuris



Škrkavka

Hlísta

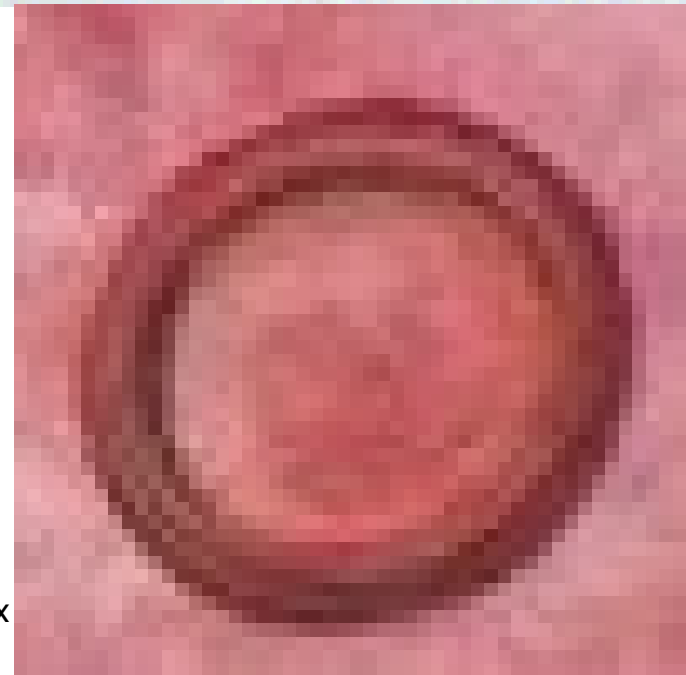Ascaris

Tasemnice

Pásomnica

Taenia

Obrázky převzaty z CD-ROM „Parasite-Tutor“ – Department of Laboratory Medicine, University of Washington, Seattle, WA. Obrázek tasemnice je z: <http://www.biolib.cz/cz/taxonimage/id17433/?taxonid=43809>



Vyhodnocení diagnostiky prvoků


- Provádí se barvení **Gomoriho trichromem** nebo **Heidenheimovým hematoxylinem**. Hodnotí se velikost prvoka, počet jader, u entaméb také vzhled tzv. centrálního a periferního chromatinu
- **Na rozdíl od *Entamoeba coli* má *E. histolytica* maximálně čtyři jádra.** Většinou se ale objevují a mizí při proostřování, tj. nejsou viditelná najednou.
- ***Entamoeba histolytica/dispar* nelze mikroskopicky rozlišit**, v NRL pro střevní parazity se rozliší pomocí PCR

Entamoeba histolytica – skutečný případ

- **Mladý muž s dobrodružnými sklony**, cestoval po Indii a **pil vodu z Gangy**.
- Zaslána **stolice**, pomocí metod Faust a Kato byly nalezeny podezřelé útvary, po barvení Gomoriho trichromem určené jako *Entamoeba histolytica/dispar* (mikroskopicky nelze rozlišit).
- U pacienta byla diagnostika prováděna i v NRL pro střevní parazity v Praze a **pomocí PCR určeno, že jde o *E. histolytica***

Diagnostika krevních parazitů: Tlustá a tenká kapka

- V diagnostice krevních parazitů je důležité provedení nátěru metodami tzv. **tenkého nátěru a tlusté kapky**.
- Pro obě metody se používá čerstvá, nebo (provádí-li se nátěr až v laboratoři) nesrážlivá krev. Tenký roztěr se fixuje, tlustá kapka ne. Oboje se pak barví **Giemsovým barvením**.
- Prohlédněte si obrázky na následující obrazovce.




SPECIMEN

Obrázky
převzaty z CD-
ROM „Parasite-
Tutor“ –
Department of
Laboratory
Medicine,
University of
Washington,
Seattle, WA

Tenký nátěr


Tlustá kapka



SPECIMEN

Mikroskopie krevních parazitů – příklad výsledku

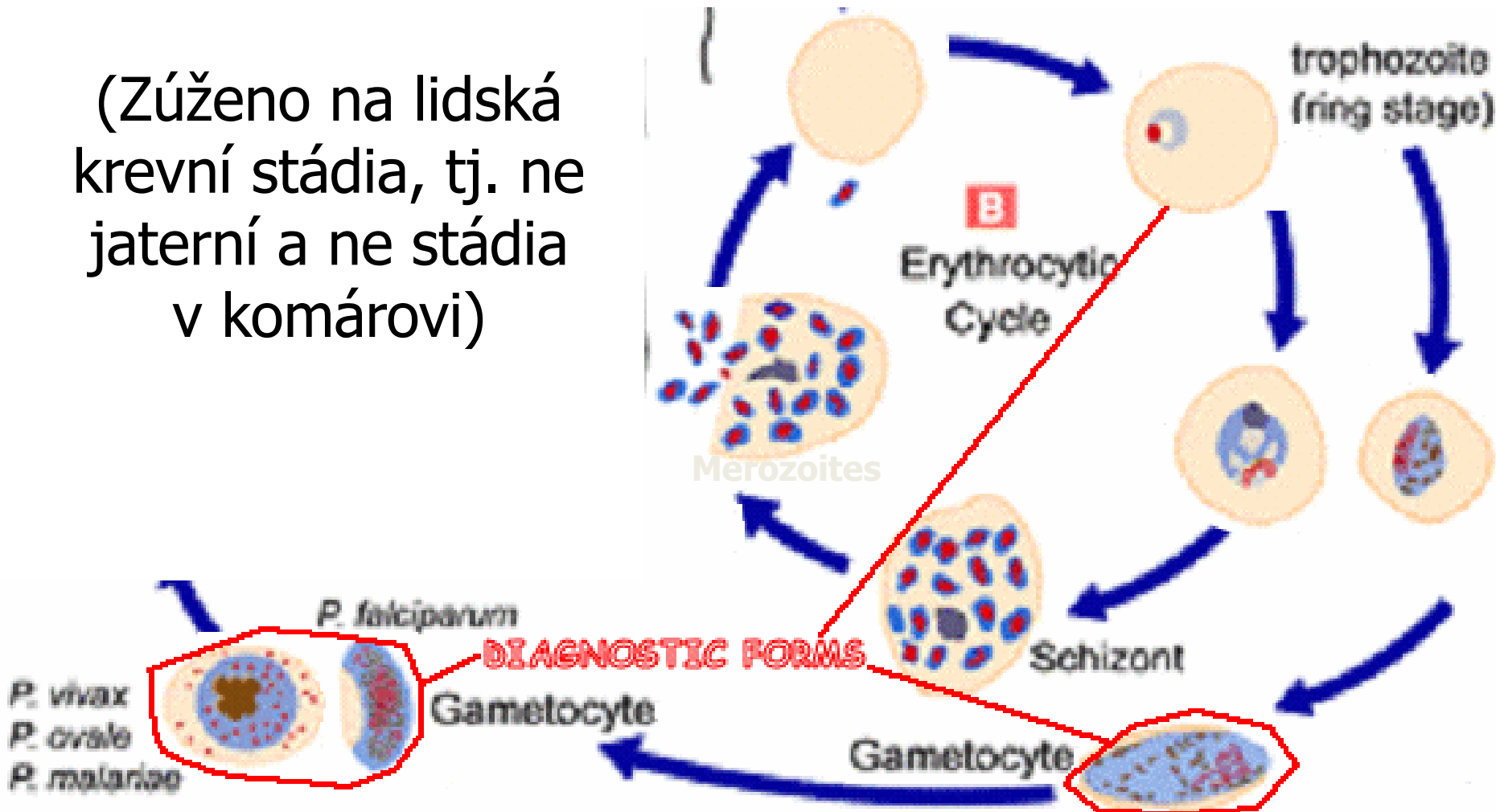
- Preparát je barvený Giemsou, objektiv 100× zvětšující. V preparátu na obrázku dole například vidíme erythrocyty a mladé trofozoity *Plasmodium falciparum*.



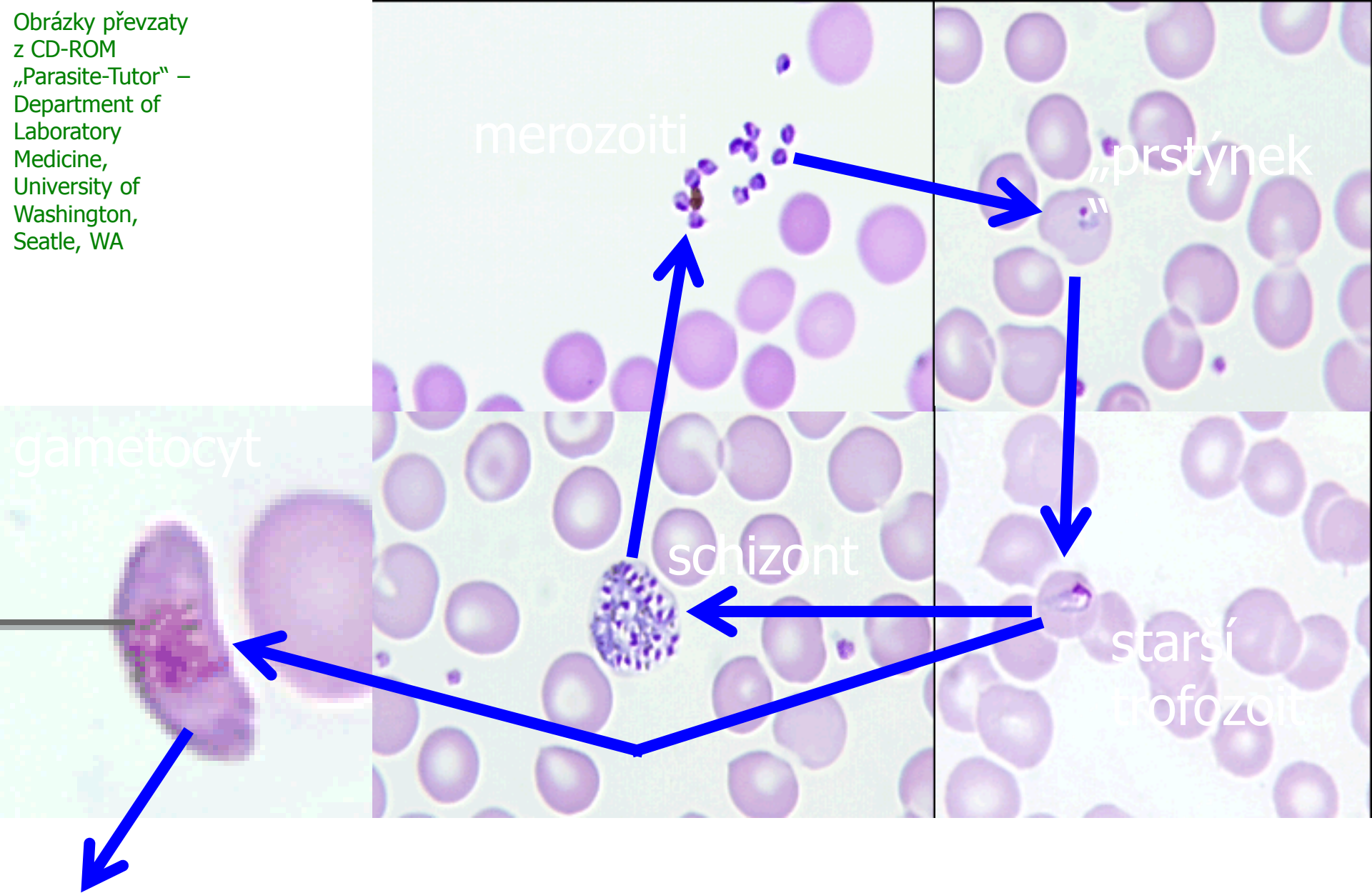
Erythrocytární stádia vývoje parazita, pozorovatelná na sklíčku

web.indstate.edu

(Zúženo na lidská
krevní stádia, tj. ne
jaterní a ne stádia
v komárovi)



Obrázky převzaty
z CD-ROM
„Parasite-Tutor“ –
Department of
Laboratory
Medicine,
University of
Washington,
Seattle, WA



merozoiti

„prstýnek“

gametocyt

schizont

starší
trofozoit

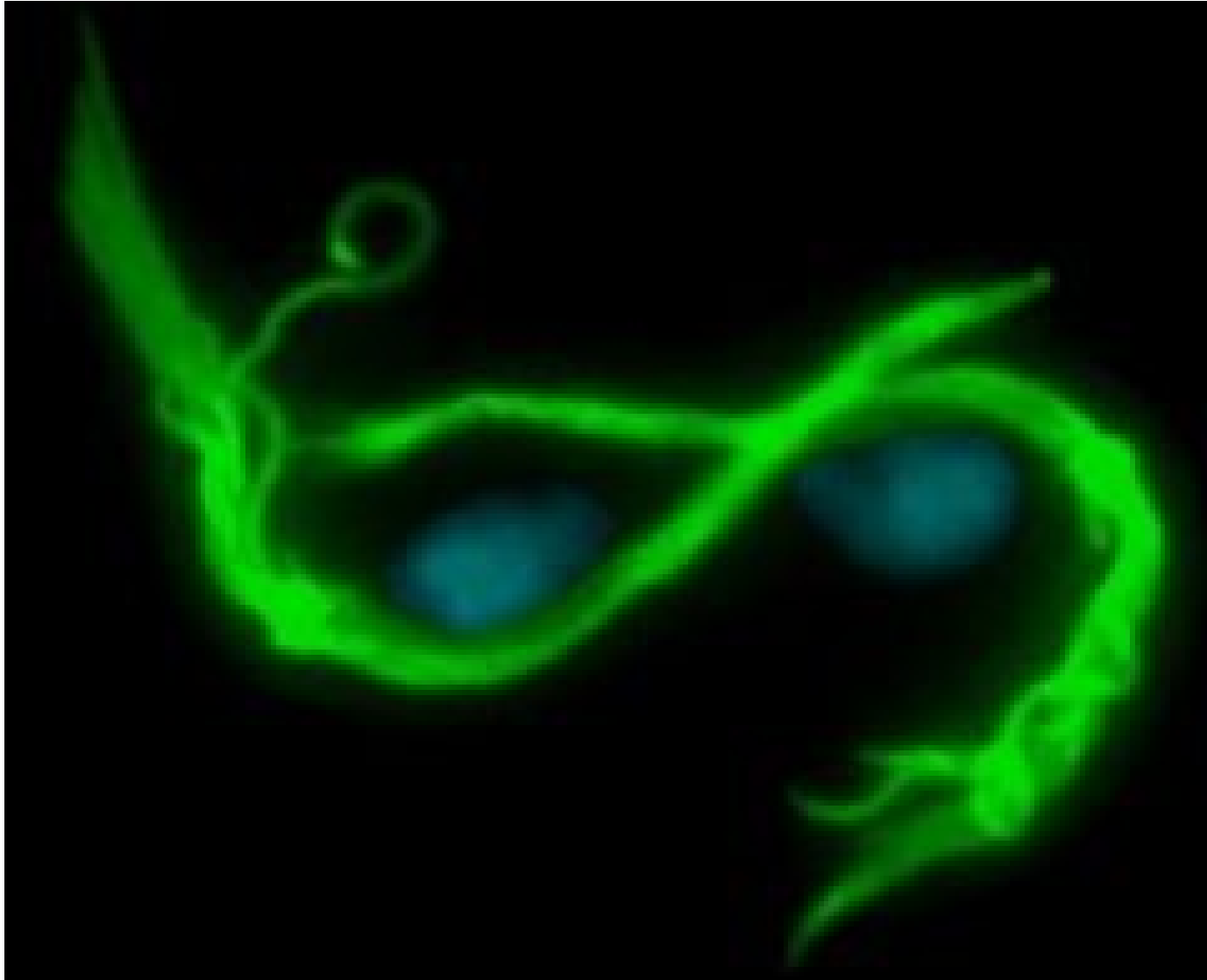
komáří
stádia

Erytrocytární cyklus plasmodií

Diagnostika trichomonád

- Trichomonády se v poslední době diagnostikují zejména **kultivačně-mikroskopickým vyšetřením**:
 - odebere se výtěr na **tamponu** zanořeném do média **C. A. T.**
 - médium se nechá **kultivovat** do druhého dne
 - kapka média se **mikroskopuje** jako **nativní preparát**.
- Tyto preparáty však **nelze uchovat**
- Proto v praxi máme druhý možný způsob – **nátěr na sklíčku barvený dle Giemsy**. Je-li součástí MOP, označuje se jako MOP V.
- Jiné možnosti (např. fluorescenční barvení jako na obrázku) se používají jen výjimečně.


Trichomonas – fluorescence



Mikroskopické preparáty trichomonád v rámci MOP (Giemsa)

- Mikroskopuje se **s imerzí (objektiv 100×, imerzní olej)**
- V některých preparátech mohou být kromě trichomonád **i kvasinky**
- To, co většinou najdete na internetu, jsou ideální případy, často navíc speciálním způsobem barvené, případně jsou obrázky počítačově upravené.

<http://medschool.sums.ac.ir>

A microscopic image showing several trichomonads and leucocytes. The trichomonads are small, pear-shaped organisms with a flagellum. The leucocytes are larger, multi-lobed cells. The image is stained with Giemsa stain, showing purple and blue colors.

Trichomonas

Leucocytes

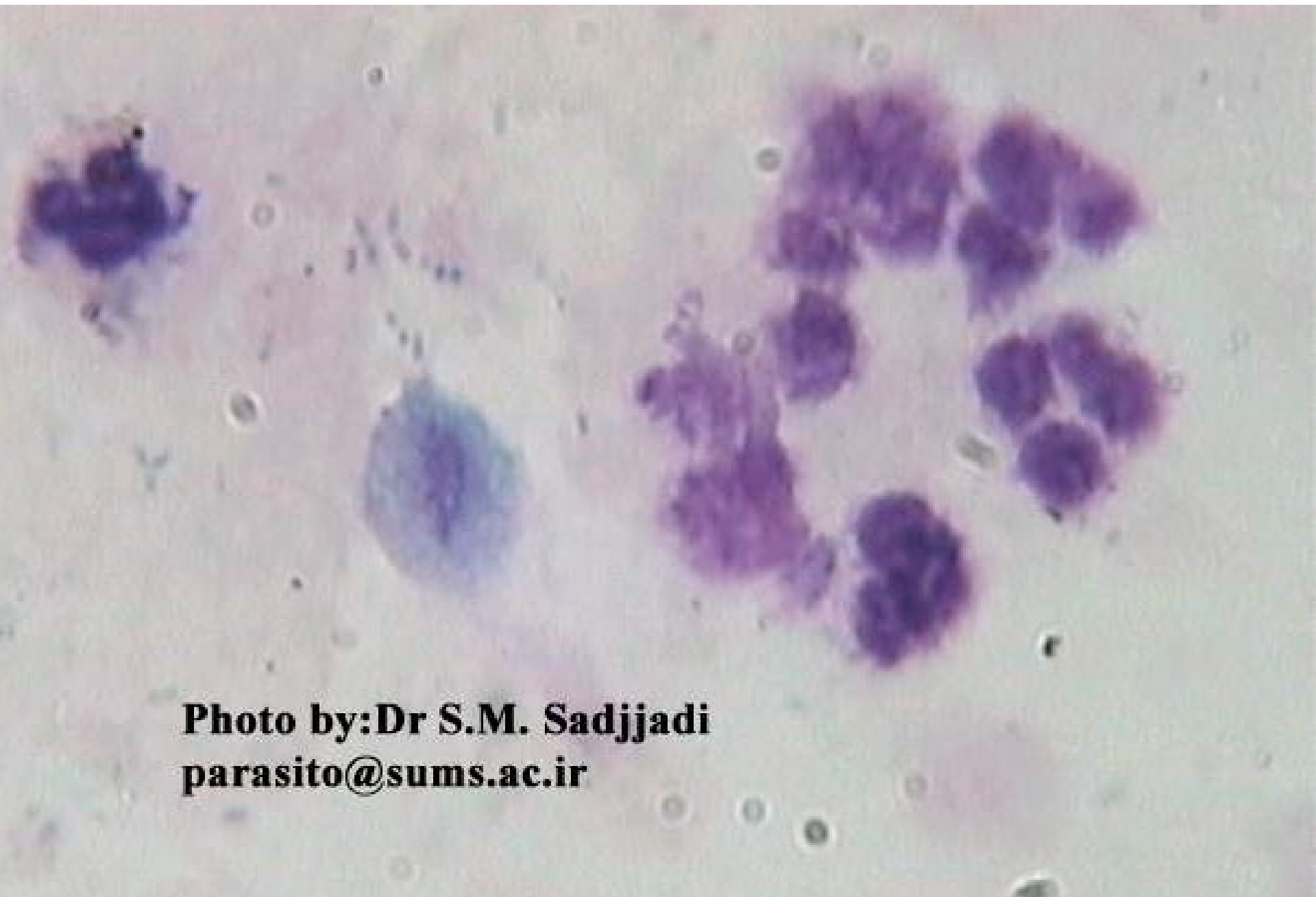

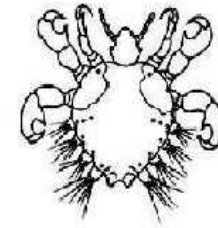

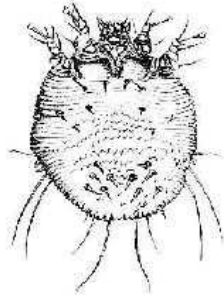
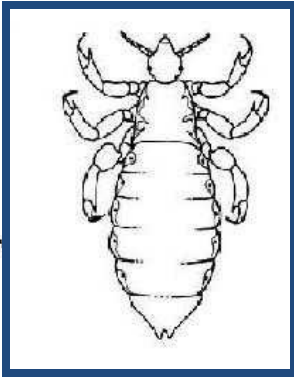

Photo by: Dr S.M. Sadjjadi
parasito@sums.ac.ir

Diagnostika ostatních parazitárních nákaz

- U **ektoparazitů** leží diagnostika z větší části mimo rámec mikrobiologie – vši spatří i laik, zákožky případně dermatolog
- U **tkáňových parazitů** se zasílá zpravidla sérum na nepřímý průkaz (KFR, ELISA)
- V některých případech, zejména tropických parazitóz, je lépe **konzultovat odběr a jeho provedení s laboratoří**

U některých filarióz se doporučuje provádět odběr pouze v noci, popř. pouze ve dne

Poznáváme ektoparazity




Bed bug Louse Itch mite Flea Crab louse Tick

Cimex Pediculus Sarcoptes Pulex Phthirus Ixodes

Štěnice Veš hlav. Zákožka Blecha Veš muňka Klíště

Diagnostika *Toxoplasma gondii* serologickými testy



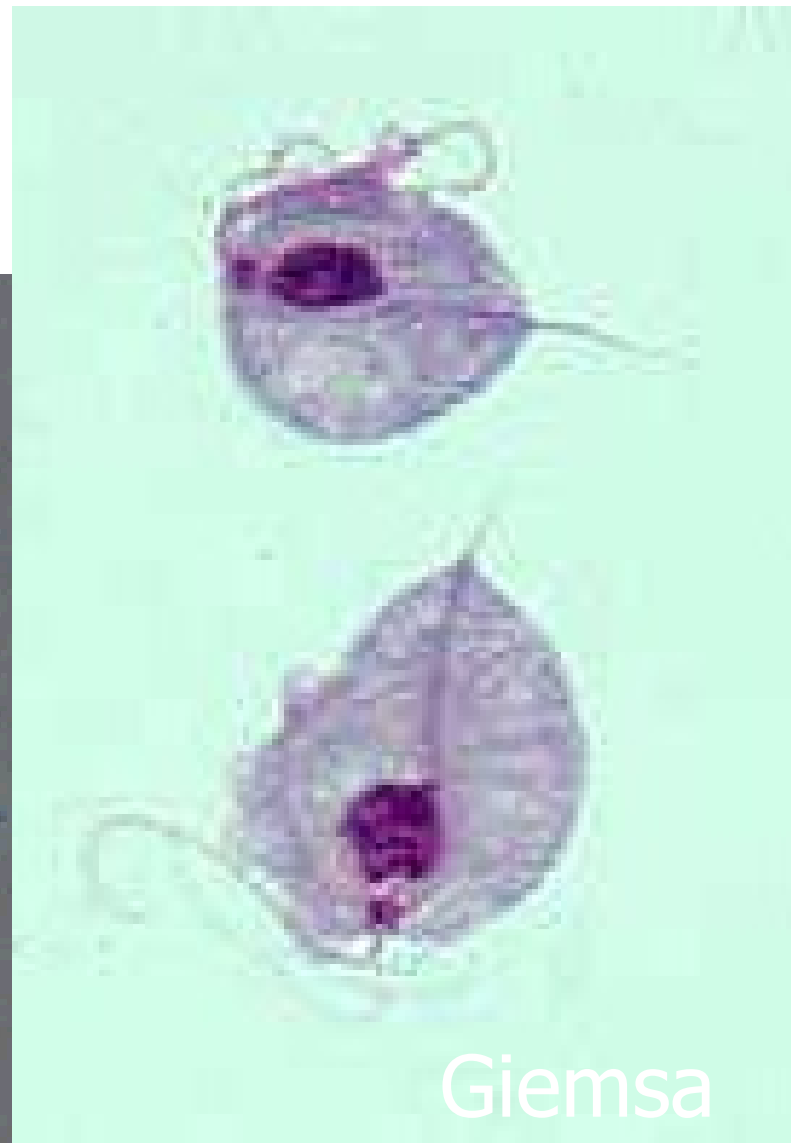- Zpravidla kombinujeme dva testy
- **Komplementfixace (KFR)**. Provádí se jako jakákoli jiná KFR (bude probráno později)
- **ELISA** se také provádí jako běžná ELISA (bude rovněž probráno později). Specifické je, že místo IgM + IgG se často vyšetřuje IgA + IgG. IgA jsou typické pro současnou infekci, IgG pro prodělanou infekci. Těhotné ženy IgG + jsou na tom paradoxně lépe než IgG – (jsou chráněny)

Paraziti – obrázky

Trichomonas vaginalis, česky bičenka poševní

Obrázky převzaty z CD-ROM „Parasite-Tutor“ – Department of
Laboratory Medicine, University of Washington, Seattle, WA

Nativní
preparát

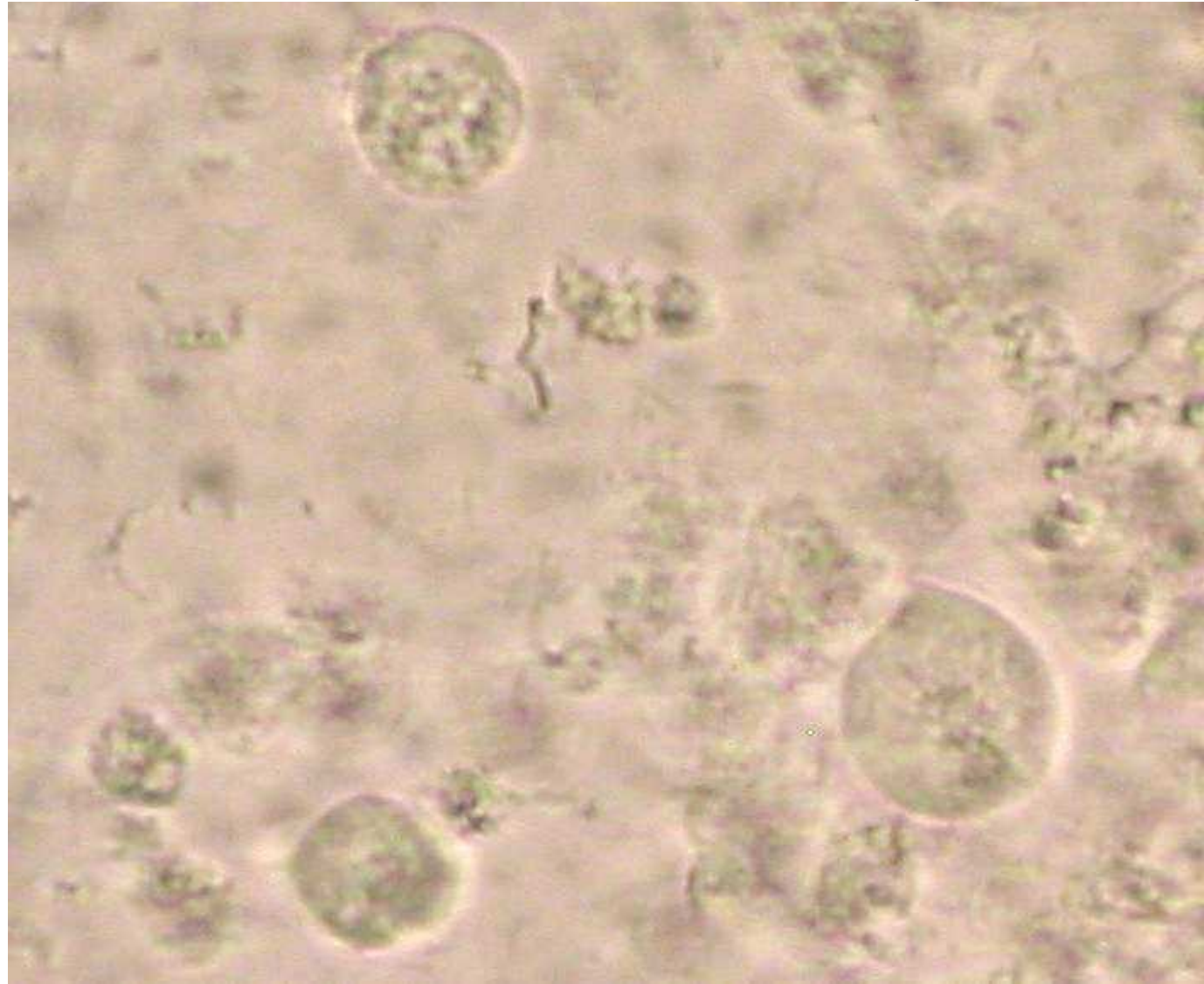


Giemsa

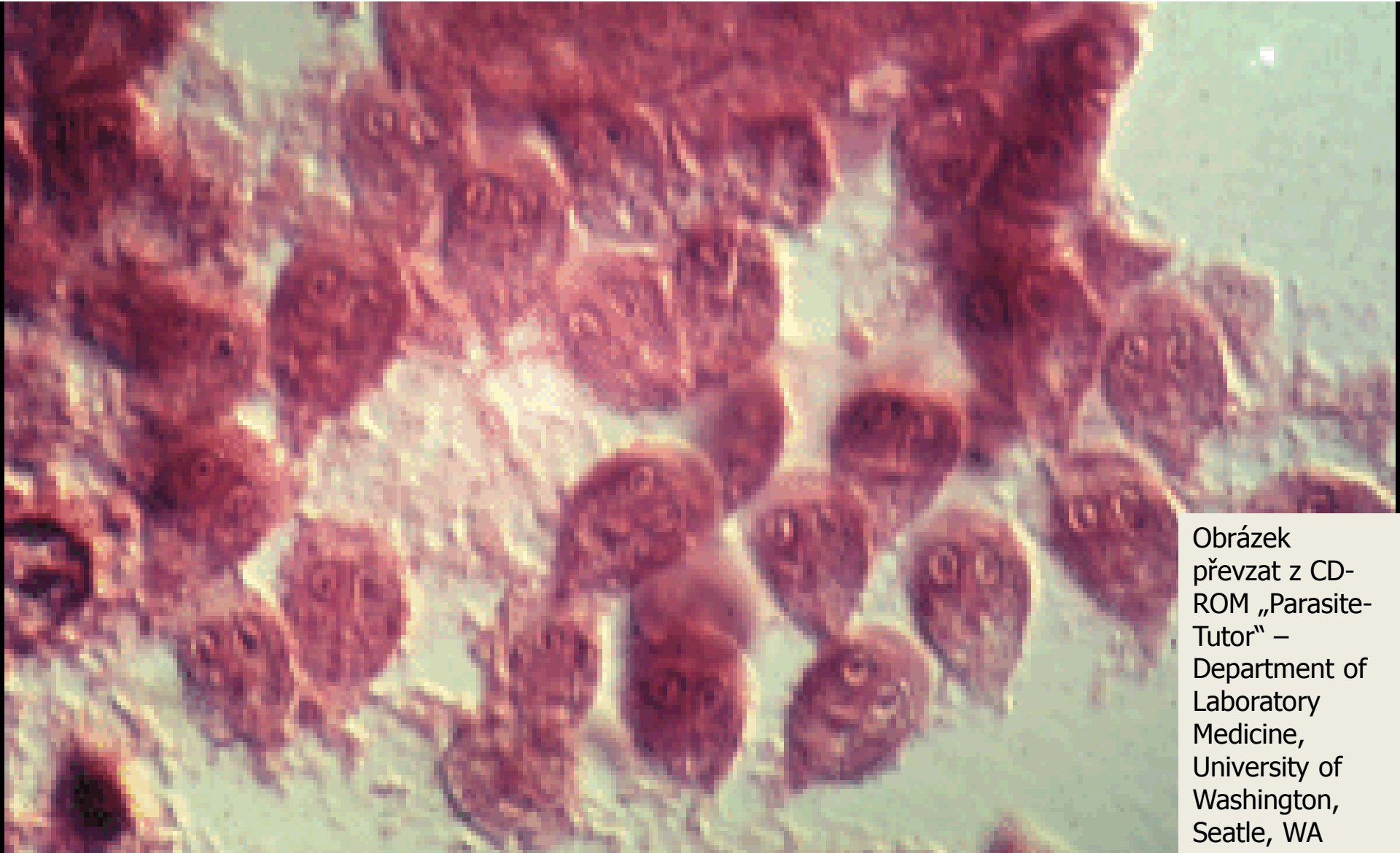
Trichomonas vaginalis

Foto Ondřej Zahradníček

Nativní
preparát

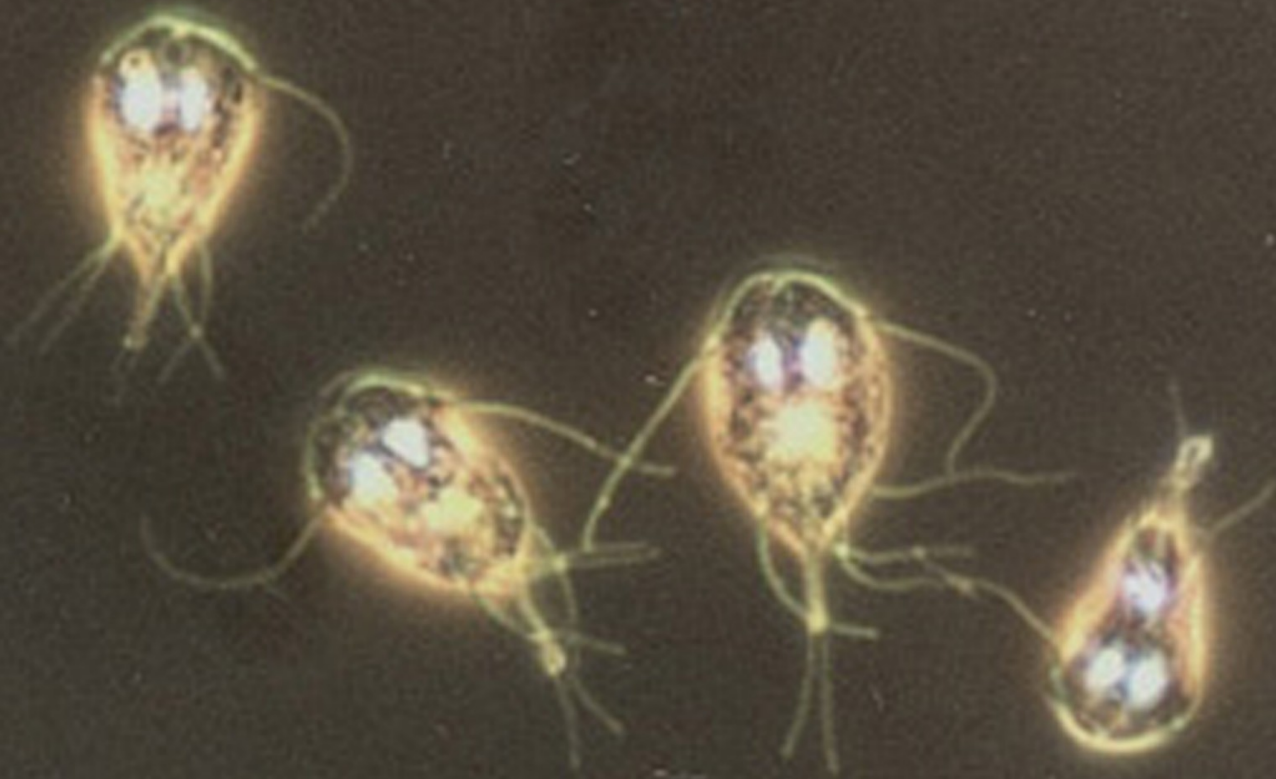


Giardia intestinalis (Lamblie) (trofozoiti)

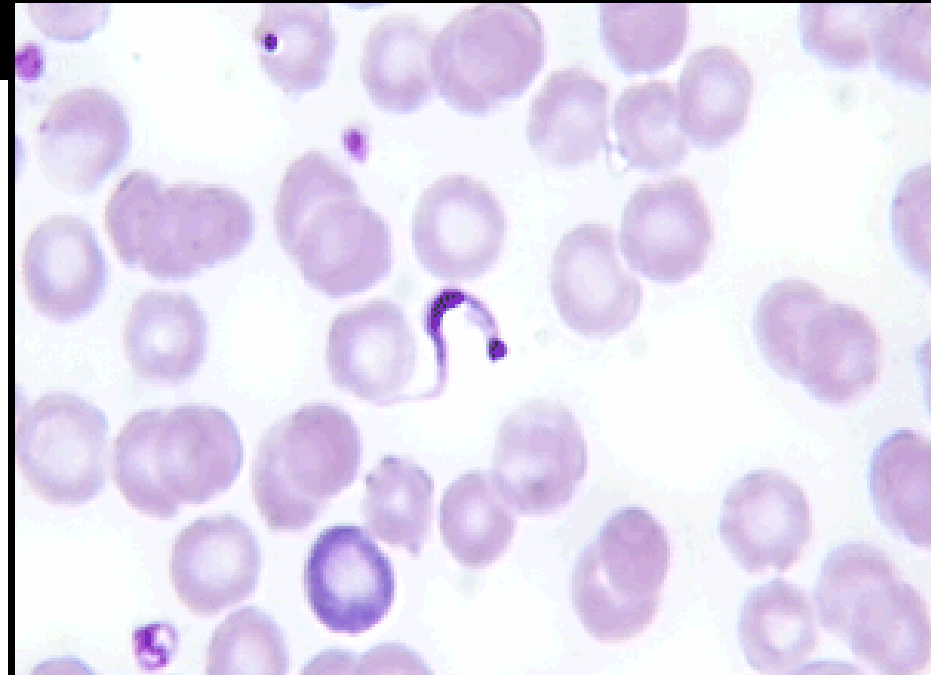

Obrázek
převzat z CD-
ROM „Parasite-
Tutor“ –
Department of
Laboratory
Medicine,
University of
Washington,
Seattle, WA

Giardia intestinalis – trofozoiti

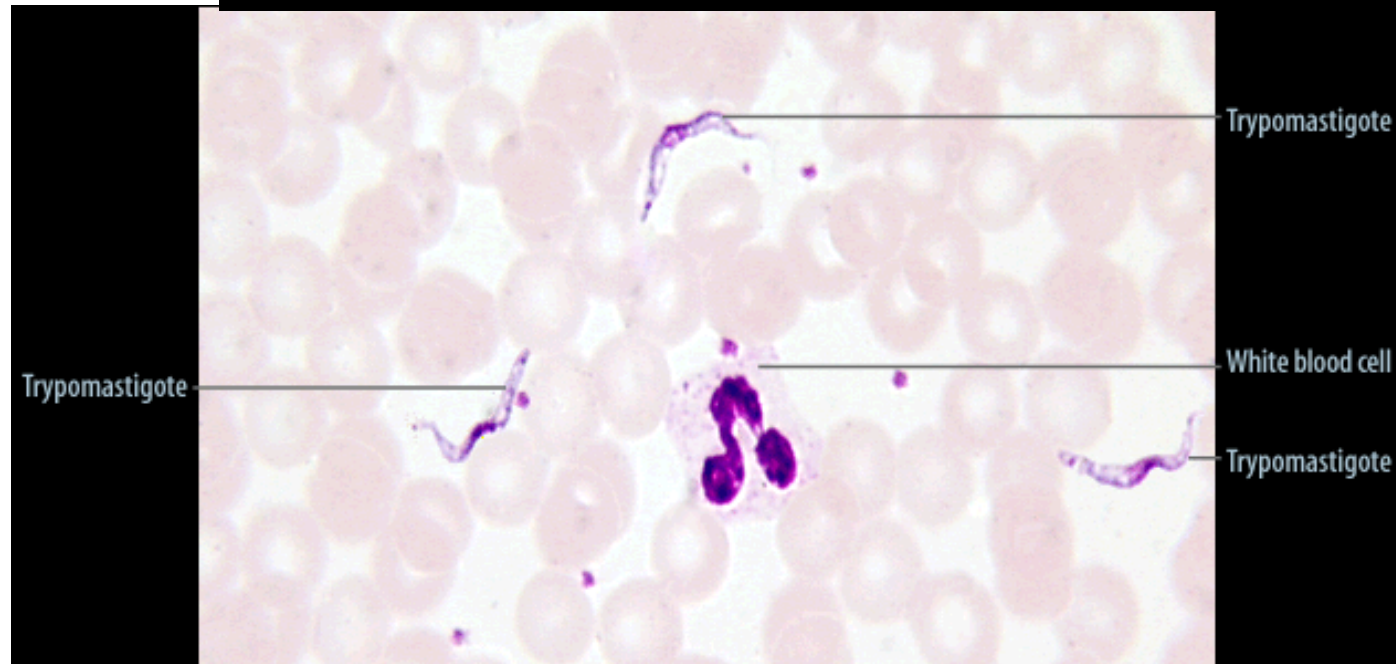


Trypanosoma cruzi
(dole),
Trypanosoma
brucei (nahore)



Giemsa stain (1000X)

Obrázky
převzaty z CD-
ROM „Parasite-
Tutor“ –
Department of
Laboratory
Medicine,
University of
Washington,
Seattle, WA



Giemsa stain (1000X)

Triatoma sp., přenašeč Chagasovy nemoci



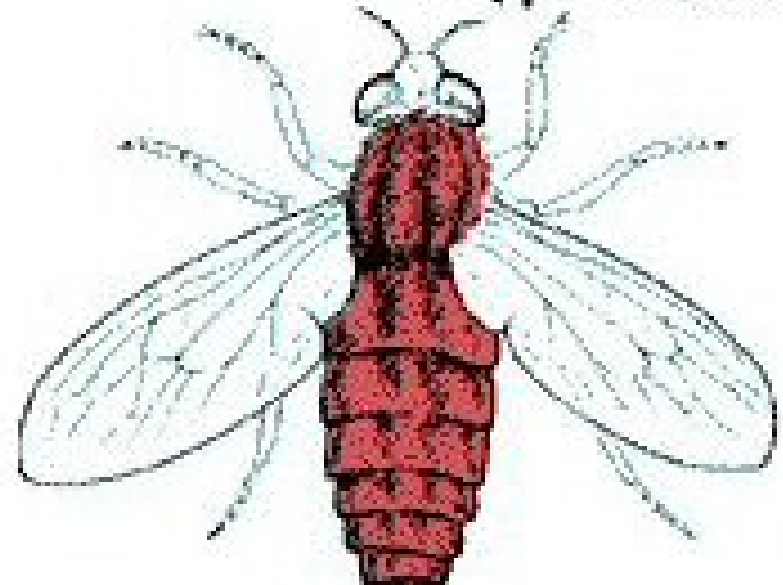
Moucha tse-tse (*Glossina*), přenašeč spavé nemoci

Veselé Vánocece
Přeje mi ráno tse-tse

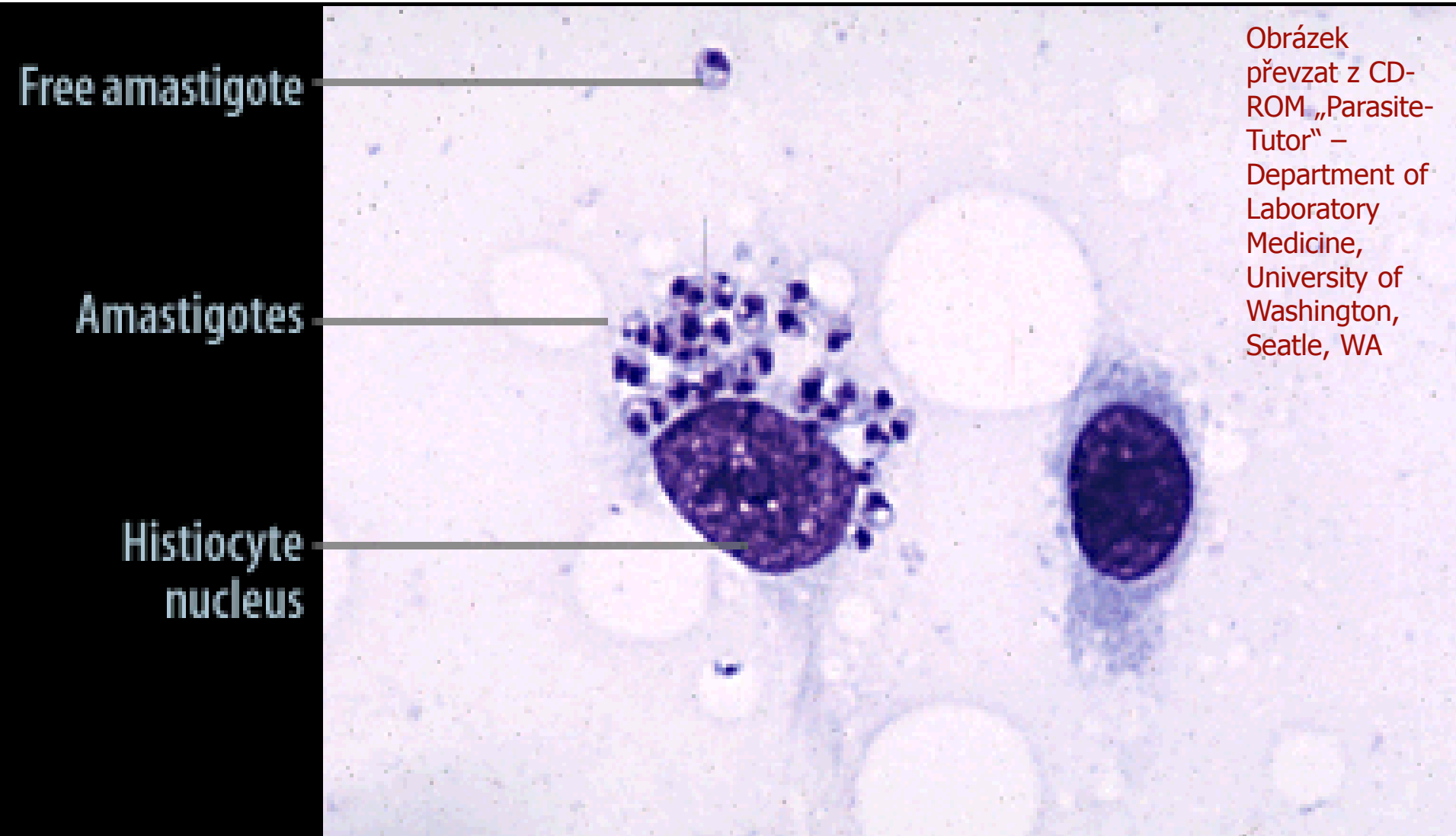


Glossina
Tsetse Fly

Insect
Vector
for African
Trypanosomiasis



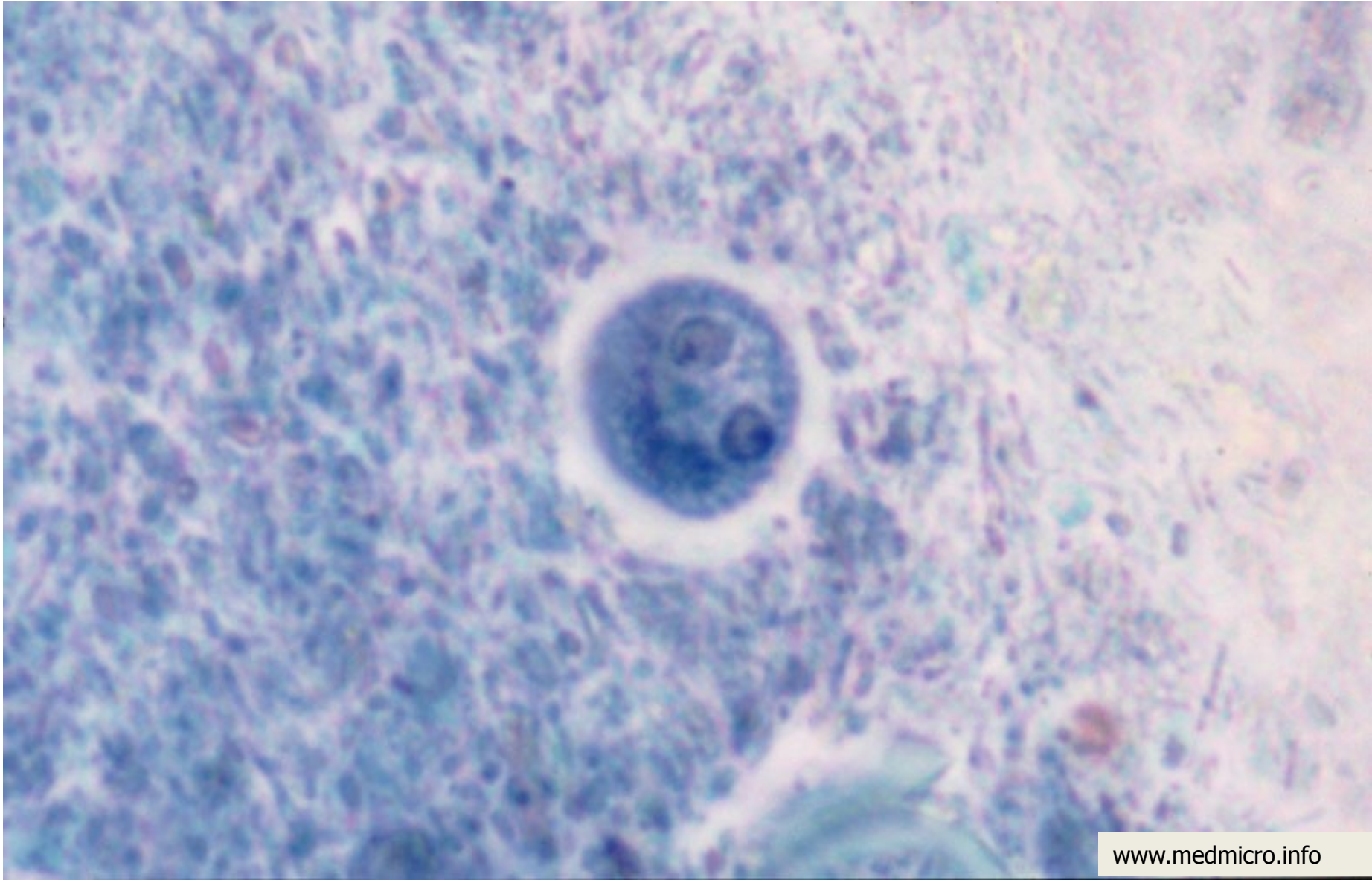
Leishmania sp.



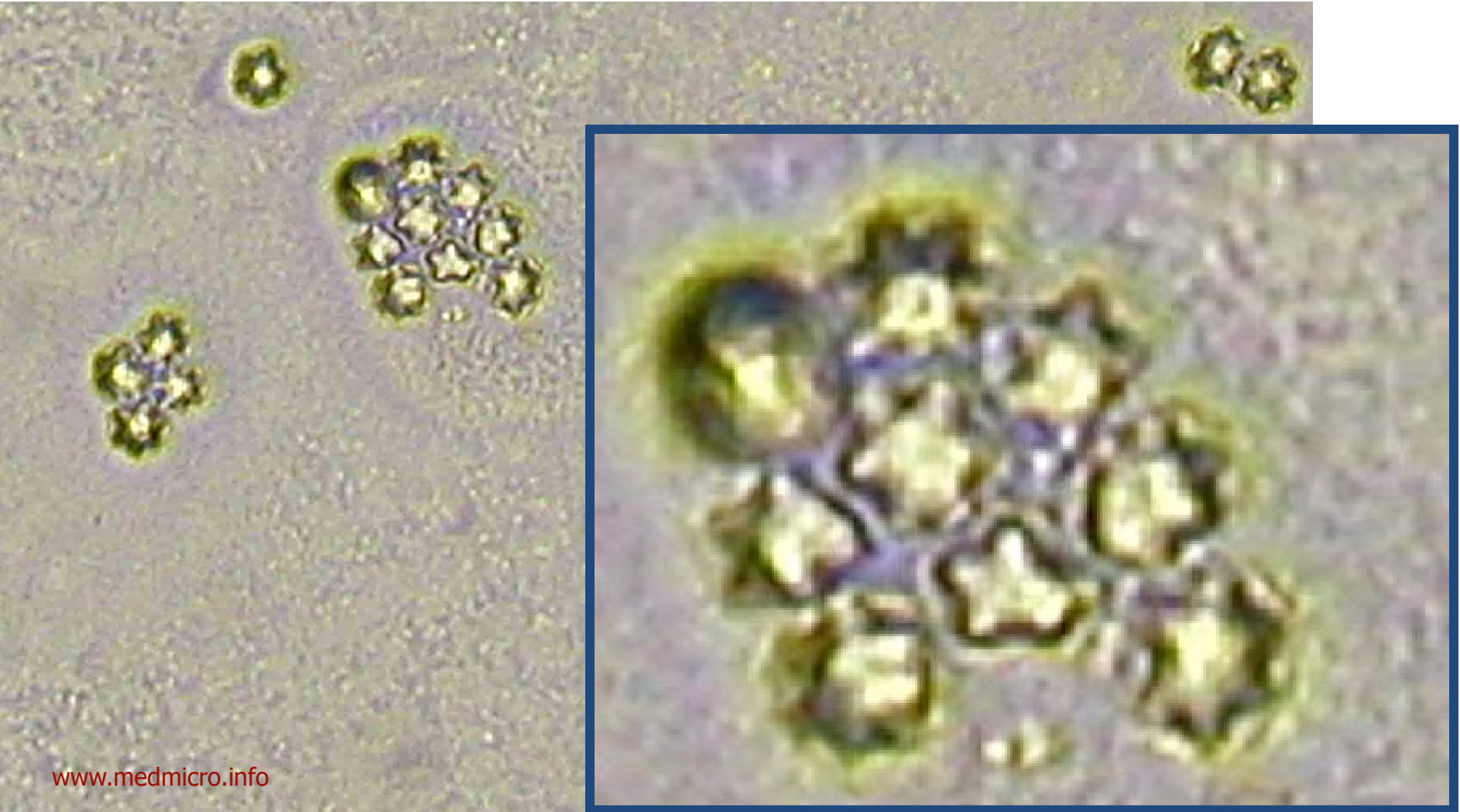Obrázek
převzat z CD-
ROM „Parasite-
Tutor“ –
Department of
Laboratory
Medicine,
University of
Washington,
Seattle, WA

Imprint smear (Giemsa stain 1000X)

Entamoeba histolytica, hematoxylin

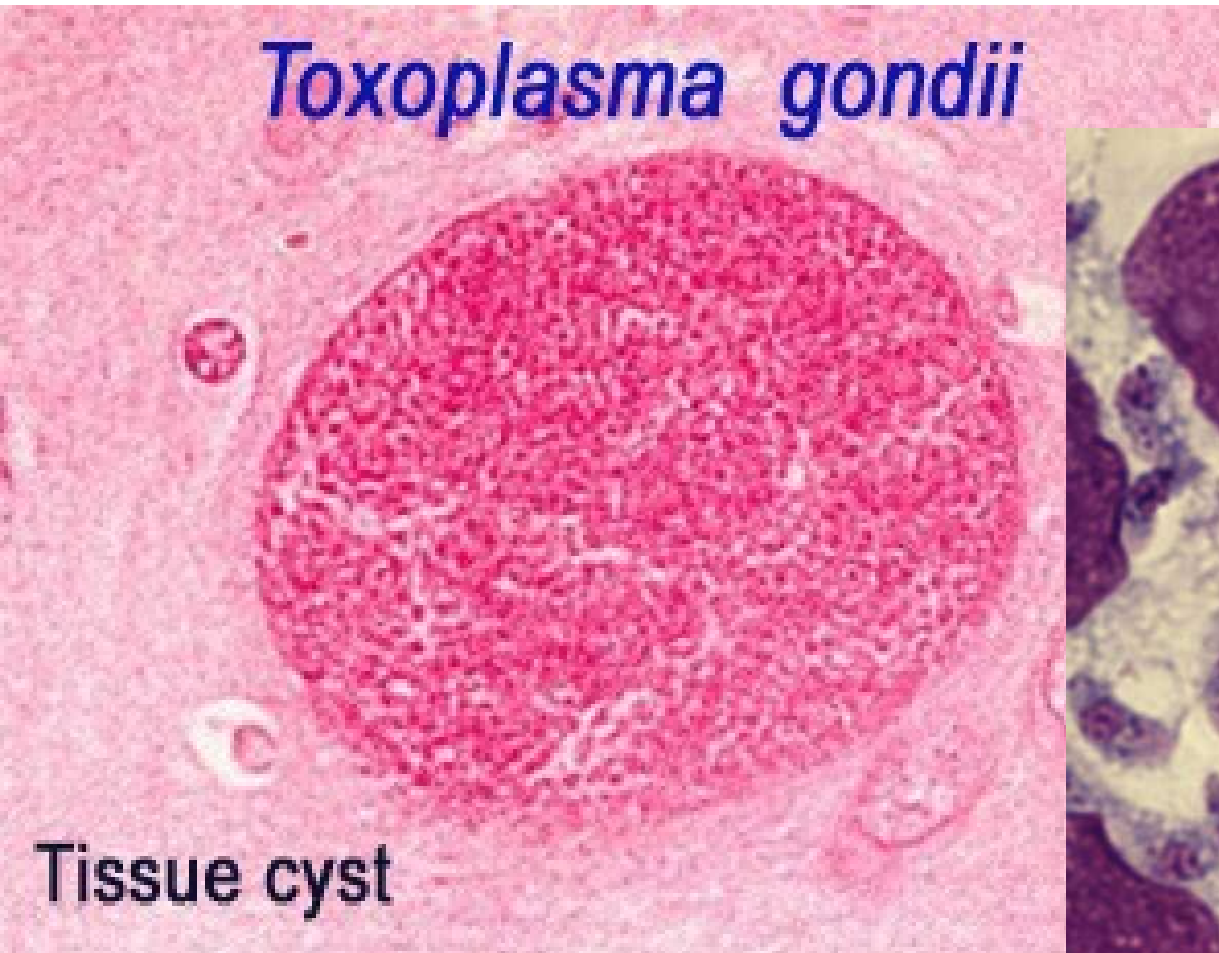


Acantamoeba sp.

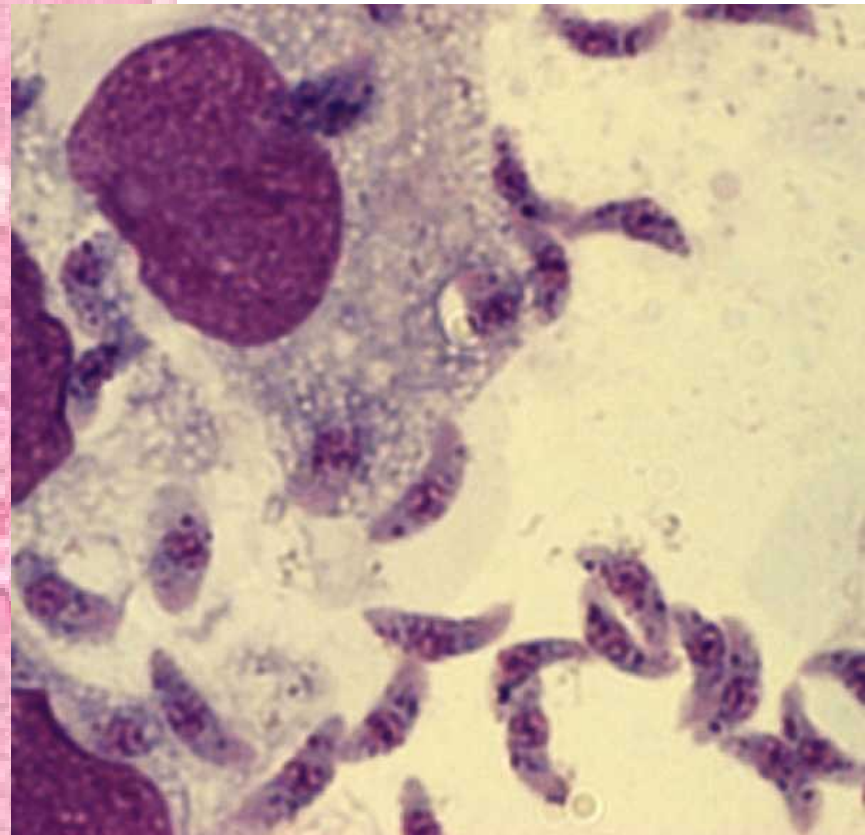


Toxoplasma gondii

http://webdb.dmsc.moph.gov.hk/ifc_nih/applications/pics/Toxoplasma.jpg



<http://www.smittskyddsinstitutet.se/upload/Analys/ToxoplasmaSB.jpg>



Vánoce jsou, padá vločka, toxoplasmu nese kočka (z básně O. Z.)


Anopheles sp., přenašeč malárie



Anopheles mosquito (female)

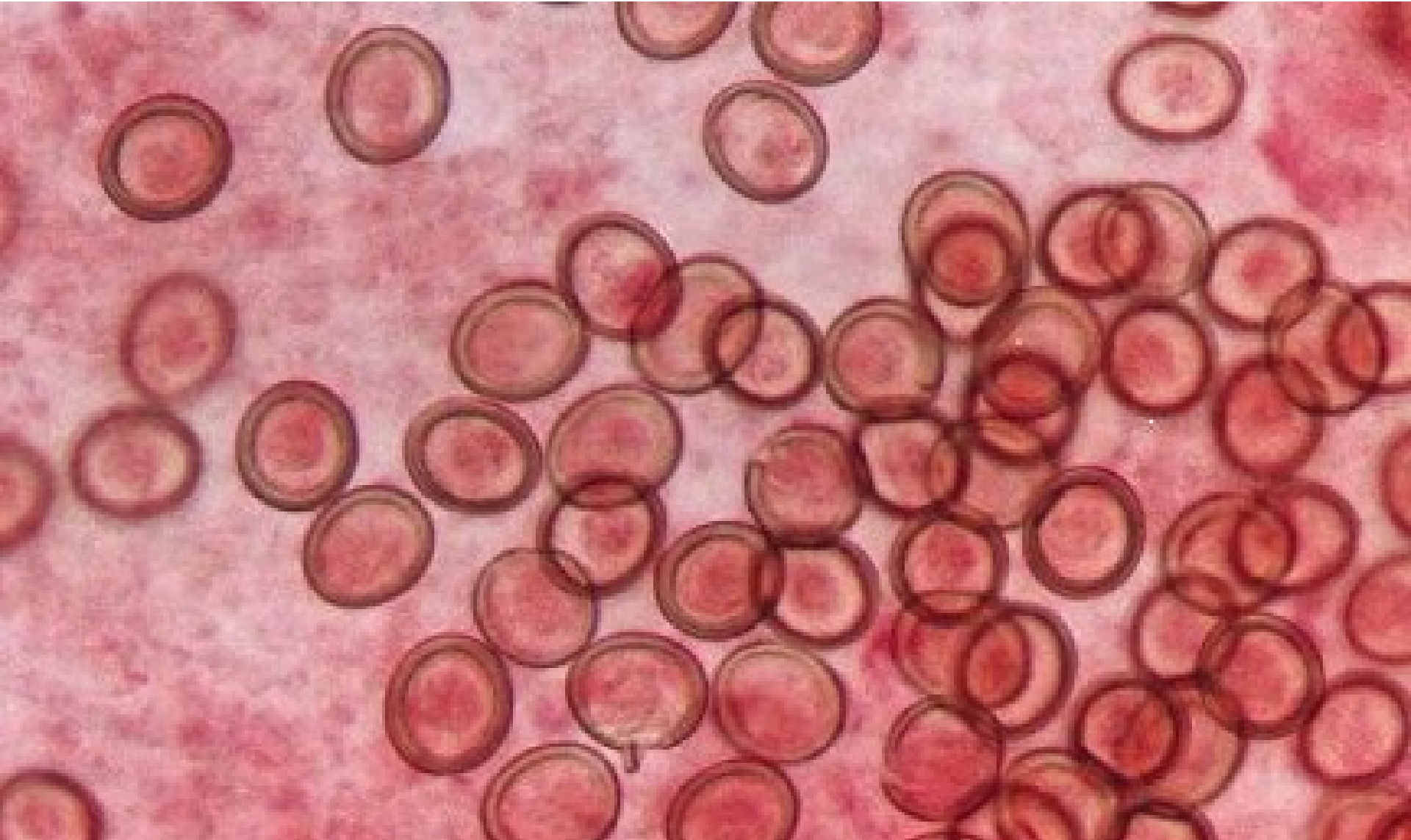
Obrázek převzat z CD-ROM
„Parasite-Tutor” –
Department of Laboratory
Medicine, University of
Washington, Seattle, WA

*Taenia
saginata*

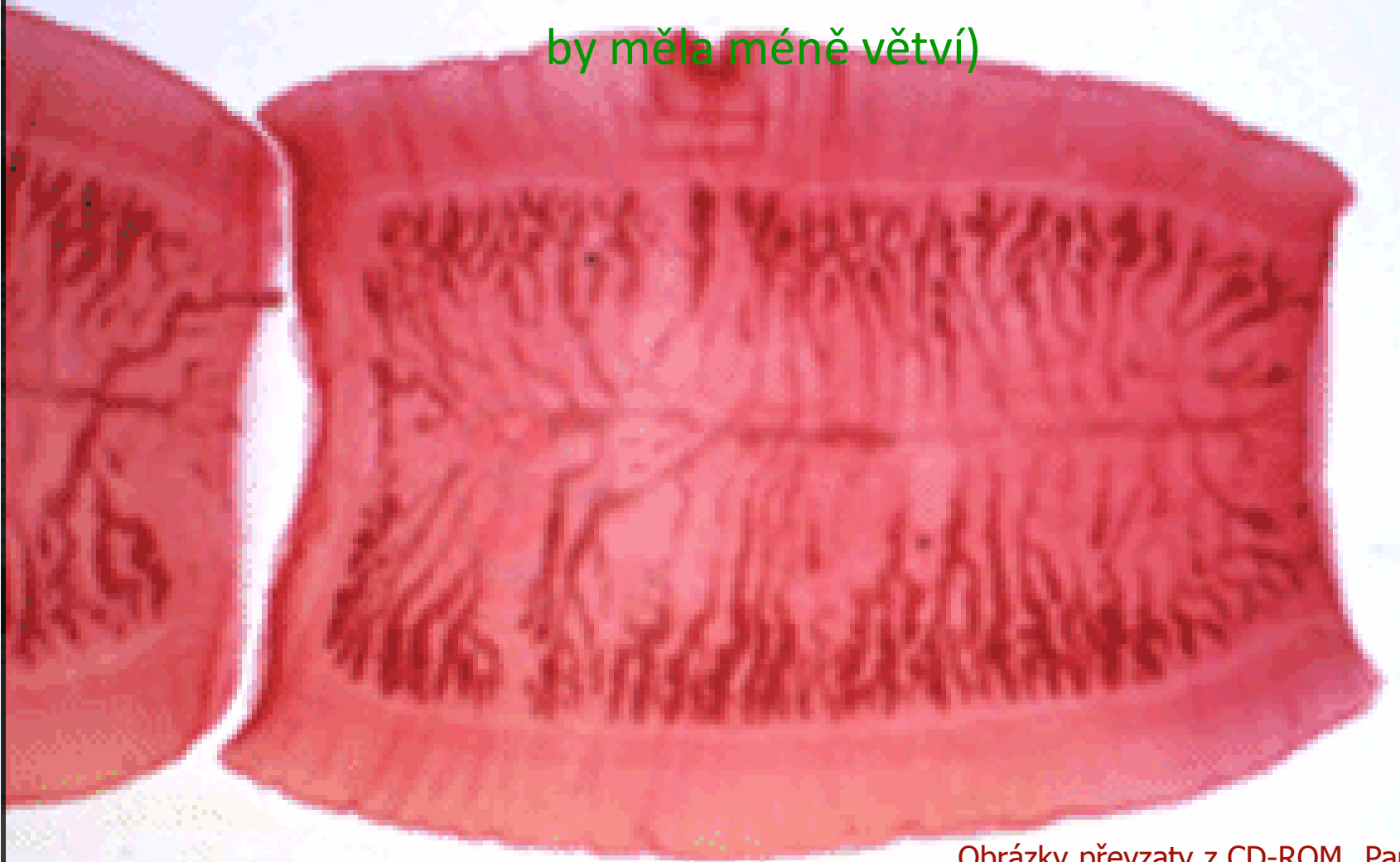


Vajíčka tasemnic

Pozor, na základě vajíček nelze rozlišit *T. solium* od *T. saginata*, k tomu jsou nutné články!



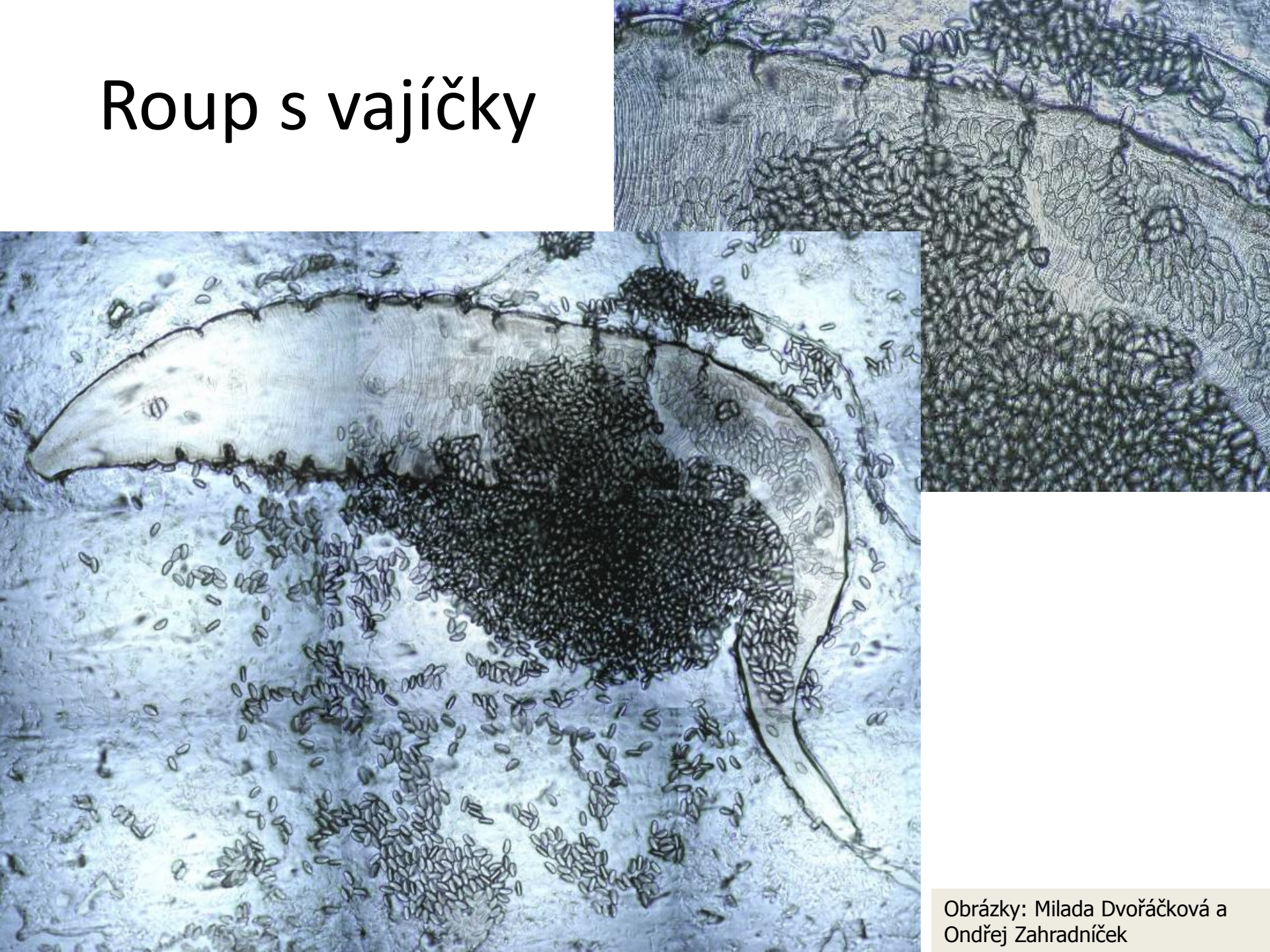
Článek tasemnice bezbranné (dlouhočlenná by měla méně větví)



Obrázky převzaty z CD-ROM „Parasite-Tutor“ – Department of Laboratory Medicine, University of Washington, Seattle, WA

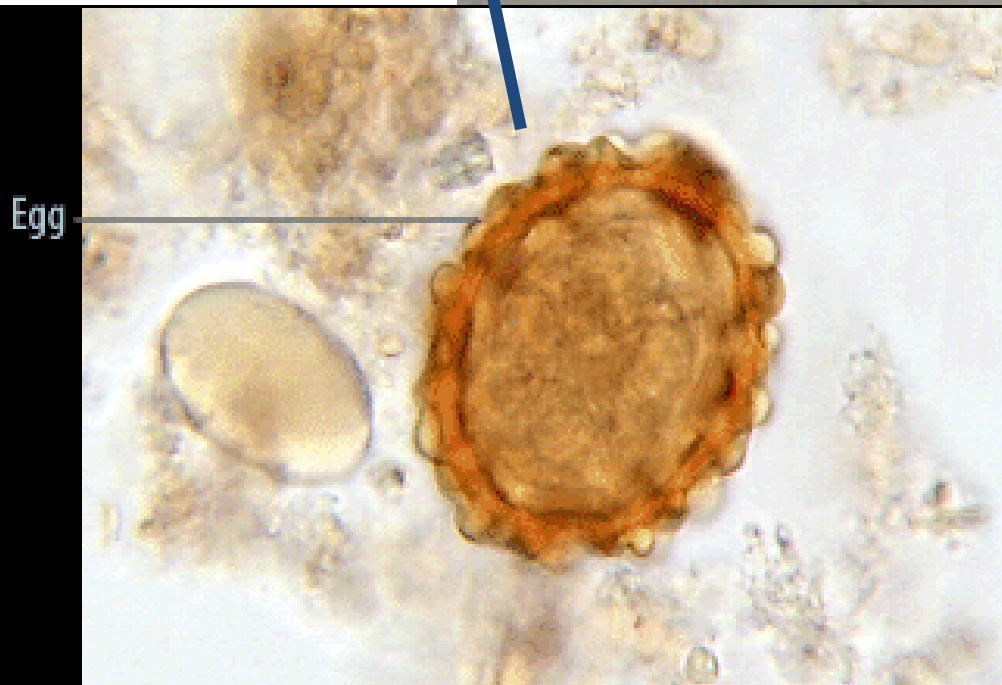Taenia saginata gravid proglottid (stained)

Roup s vajíčky

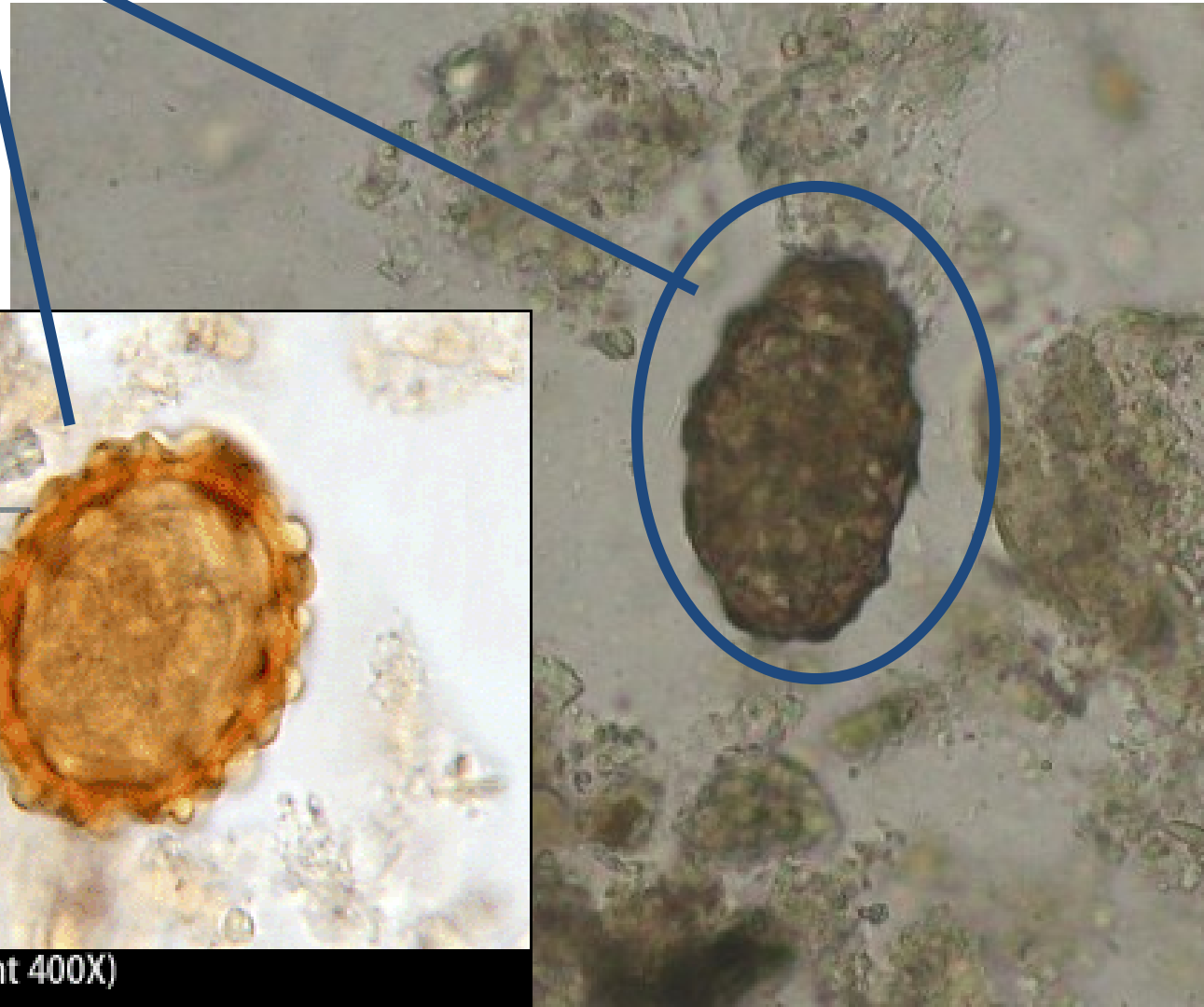

Vajíčko škrkavky

Obrázky převzaty z CD-ROM
„Parasite-Tutor” – Department of
Laboratory Medicine, University of
Washington, Seattle, WA (vlevo) a
www.medmicro.info (vpravo)




Fertile egg (wet mount 400X)



Tenkohlavec lidský – *Trichuris trichiura*

Obrázek převzat z CD-ROM
„Parasite-Tutor” – Department of
Laboratory Medicine, University of
Washington, Seattle, WA



Plug

Wet Mount (400X)

Toxocara canis

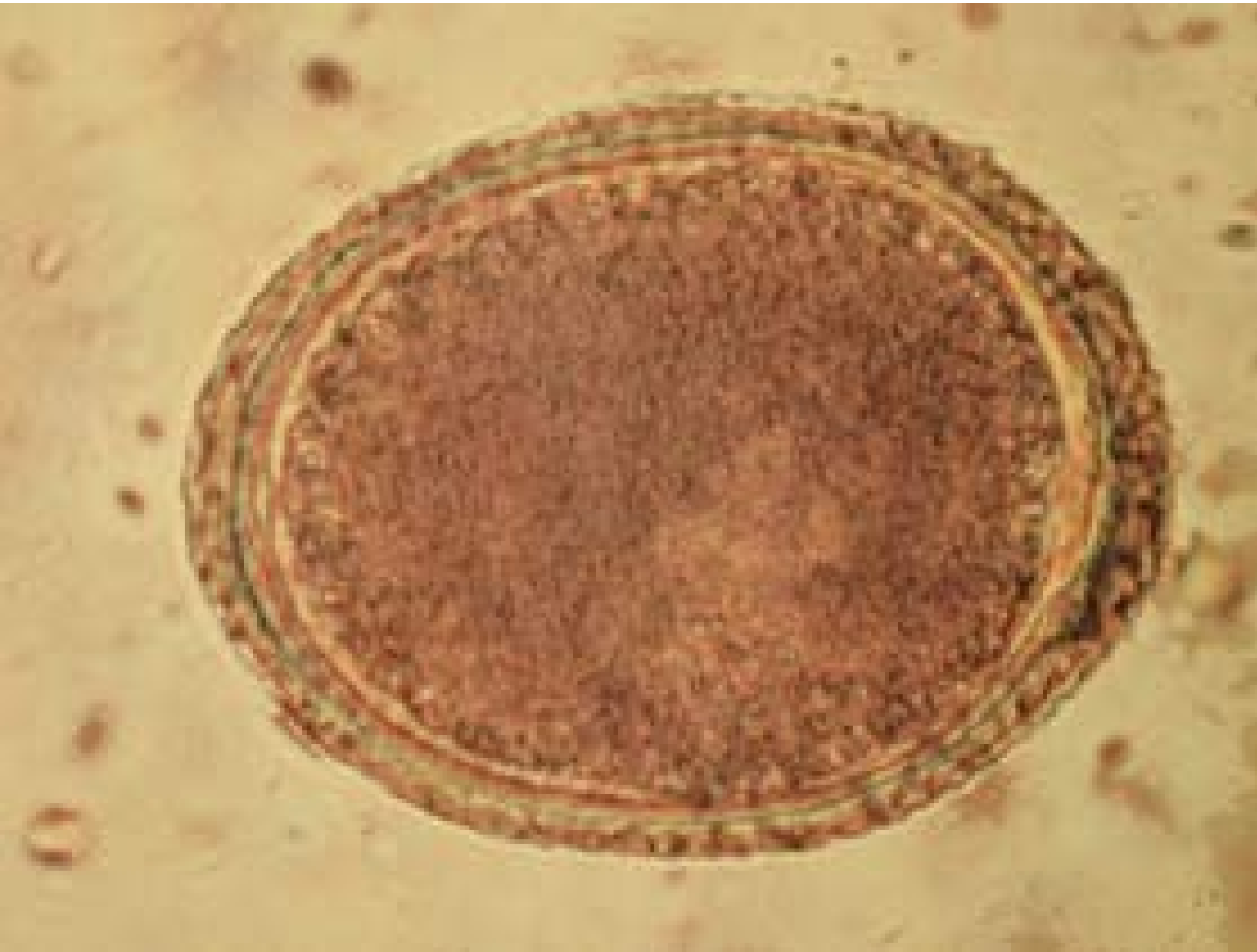
<http://plpnemweb.ucdavis.edu/Nemaplex/Taxadata/Tcanis.htm>



(from Parasite of the Month)

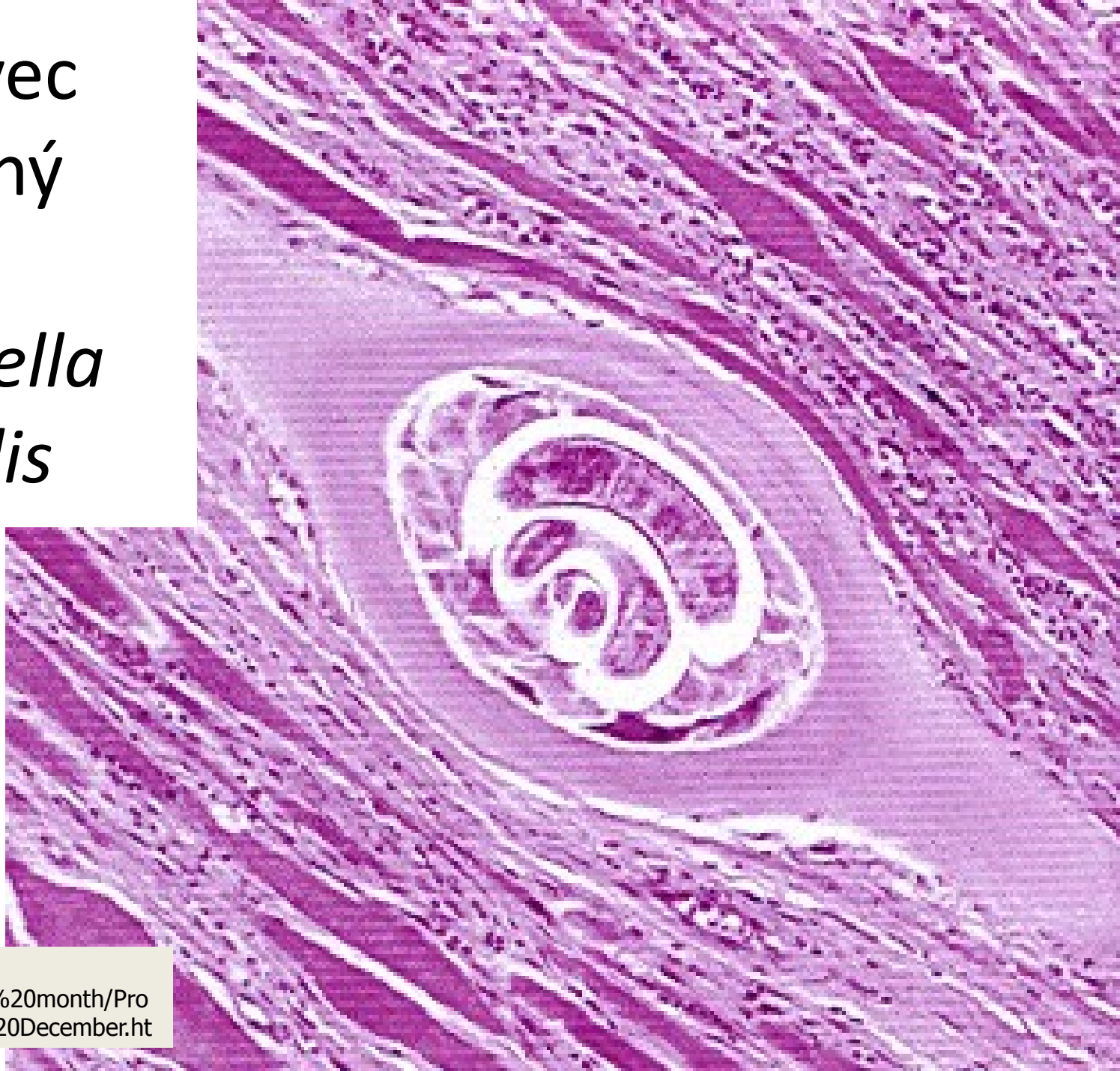
Toxocara canis

<http://www.vet-doktor.de/ARCHIV/Gesundheit/Wurmprophylaxe/wurmprophylaxe.html>



Svalovec
stočený

*Trichinella
spiralis*



Filárie

A – *Wuchereria bancrofti*

B – *Brugia malayi*

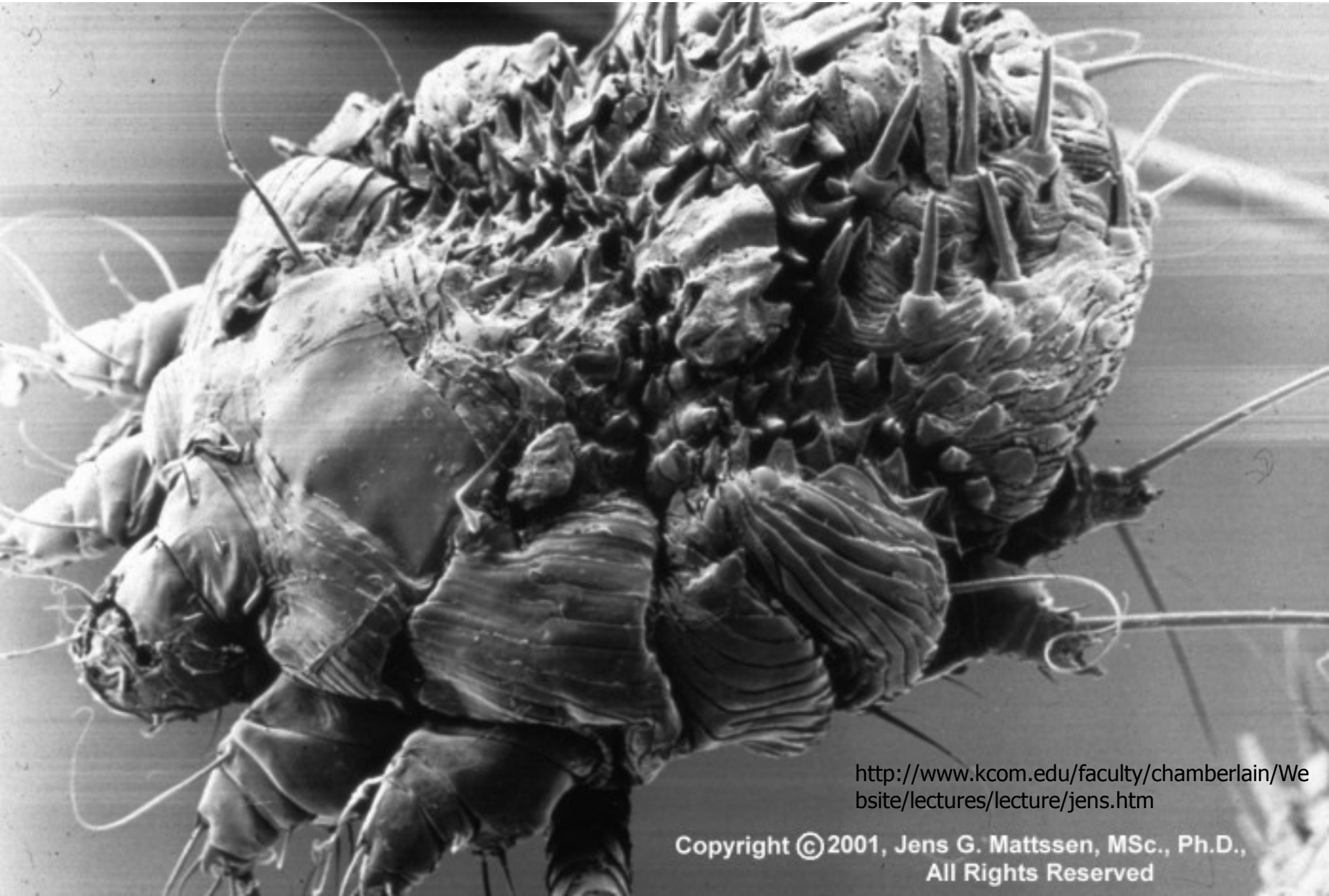
C – *Loa loa*

D – *Mansonella perstans*

E – *Mansonella ozardi*



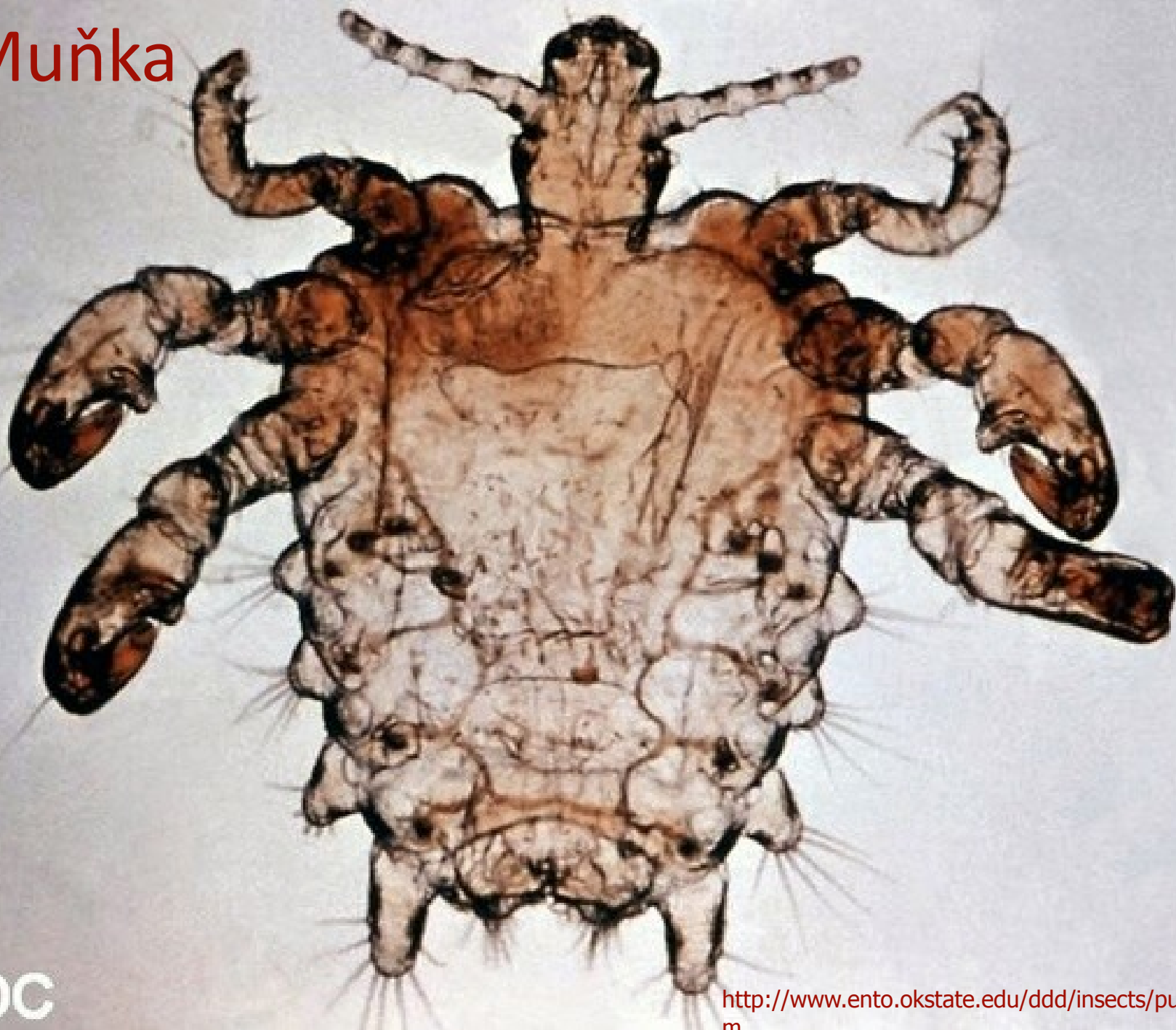
Zákožka svrabová



<http://www.kcom.edu/faculty/chamberlain/Website/lectures/lecture/jens.htm>

Copyright © 2001, Jens G. Mattssen, MSc., Ph.D.,
All Rights Reserved

Muňka



CDC

<http://www.ento.okstate.edu/ddd/insects/publice.htm>

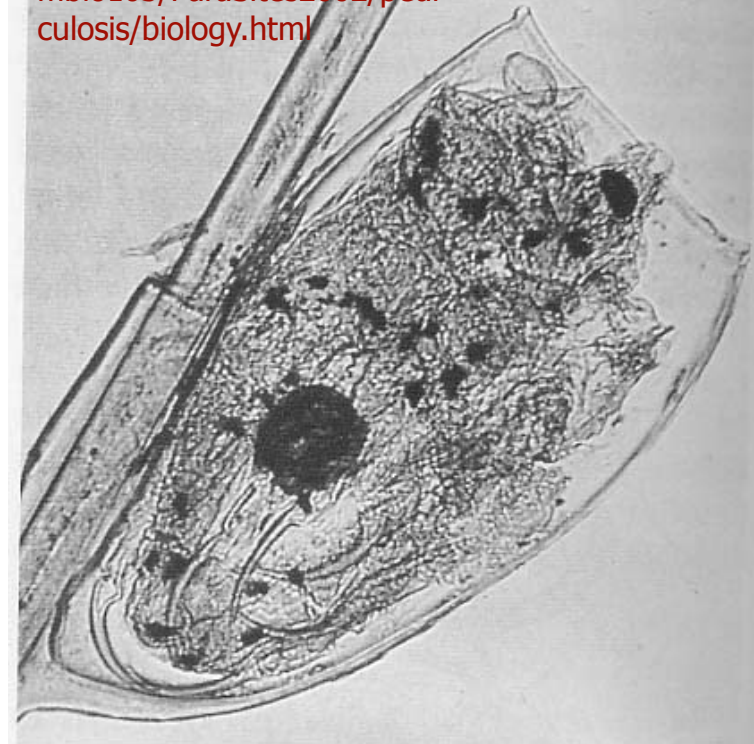
Veš hlavová s hnidou

www.museum.vic.gov.au/bugs/image.aspx?ID=96



www.pbase.com/image/34663240

www.stanford.edu/class/hu/mbio103/ParaSites2002/pediculosis/biology.html



Víte, jak drží veš na
pleši?

No přece: vší
silou 😊


O. Zahradníček: V menze

Šel jsem oběd naraziti

V menze byli paraziti

Škrkavky a lamblie

Spolužačka tam...




Konec

Obrázek na této stránce –
toxoplasmóza v uměleckém
ztvárnění



Kontrolní otázky



- 1. Jaké choroby způsobuje protozoární rod *Leishmania*?
- 2. Kteří jsou další krevní parazité kromě malarických plasmodií?
- 3. Které barvicí metody lze použít k diagnostice giardií a střevních améb?
- 4. Jaké lze použít barvicí metody u *Cyclospora cayentanensis* a *Cryptosporidium parvum*?
- 5. Kterou střevní amébu nelze mikroskopicky odlišit od *Entamoeba histolytica*?
- 6. Které choroby přenáší moucha *Glossina*, komár *Anopheles*, komár *Aedes*, klíště *Ixodes ricinus* a koutule *Phlebotomus*?
- 7. Jak se jmenuje arteficiální (iatrogenní) myiáza používaná v léčbě? (Jde o případ, kdy se využívá požívání pouze nekrotické, ale nikoli zdravé tkáně larvami mušek *Lucilia serricata*)
- 8. Jaká je nejběžnější metoda na odběr střevních parazitů?
- 9. Jaká je nejběžnější metoda odběru vzorku na *Trichomonas vaginalis*?
- 10. Jak jsou velká vajíčka (cysty) nejběžnějších parazitů?
- 11. A ještě jedna tajná otázka ;-)