

**P05**

# **Základy klinické mykologie**

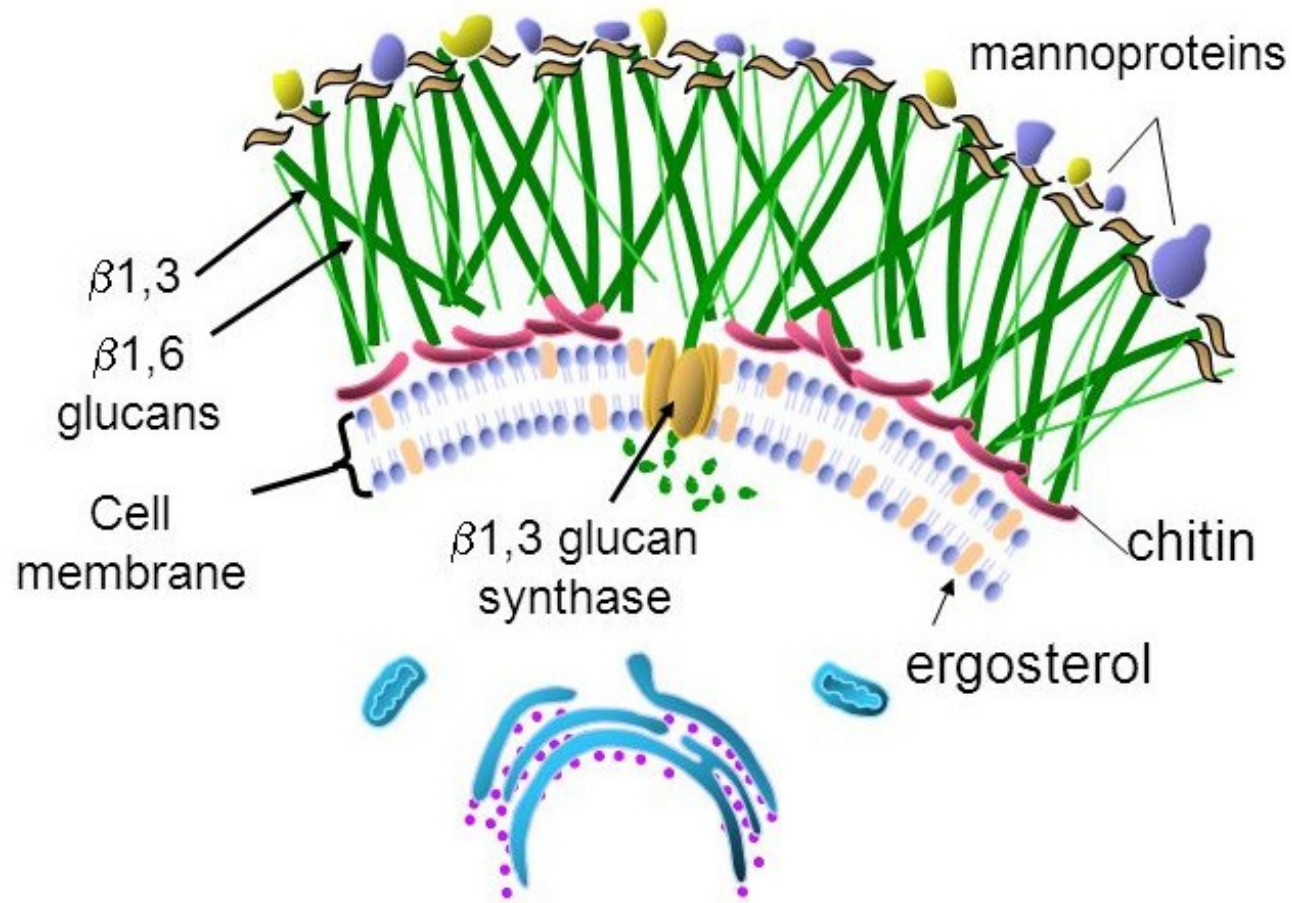
# Osnova

- obecné vlastnosti hub
- morfologie a fyziologie mikromycet
- způsob odběru a zpracování mykologických vzorků
- diagnostika mykóz
- příklady povrchových a systémových mykóz

# Obecné vlastnosti hub

- **eukaryota** (bakterie prokaryota)
- **buněčná stěna** obsahuje složité **polysacharidy a proteiny** (jiné než bakteriální stěna), obvykle **chitin**, chitosan, mannany, glukany apod. (význam pro **diagnostiku**)
- **steroidní látky** v plazmatické membráně (**ergosterol**, u člověka cholesterol), **cíl antimykotik**
- Gramovo barvení: „**grampozitivní**“ (tzn. fialové)
- pomalejší buněčný cyklus → **zdlouhavější kultivace i infekce**
- **střídání** pohlavního a nepohlavního **rozmnožování**
- **antimykotika** (antibiotika na ně obvykle nepůsobí)

# Buněčná stěna hub

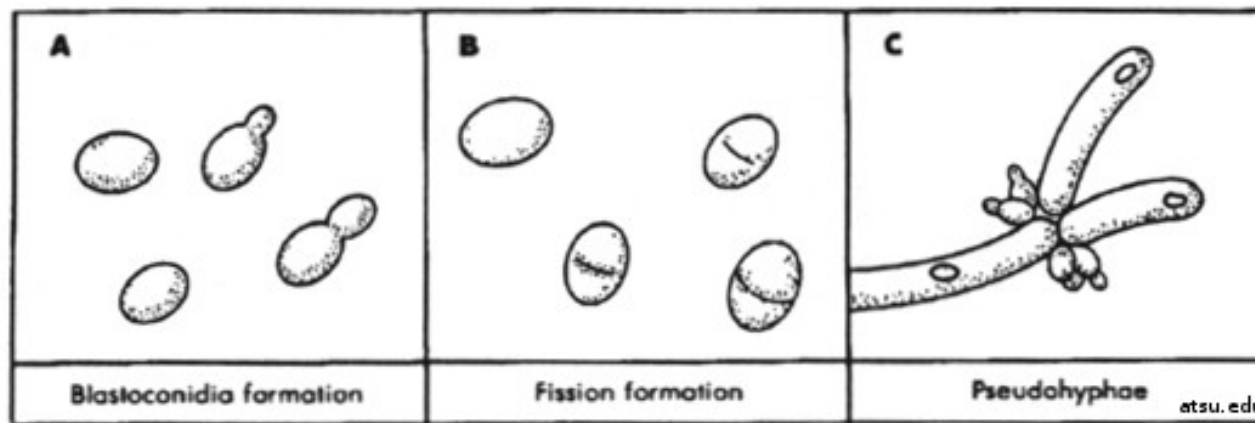


Atlas of fungal Infections, Richard Diamond Ed. 1999  
Introduction to Medical Mycology. Merck and Co. 2001

slideplayer.com

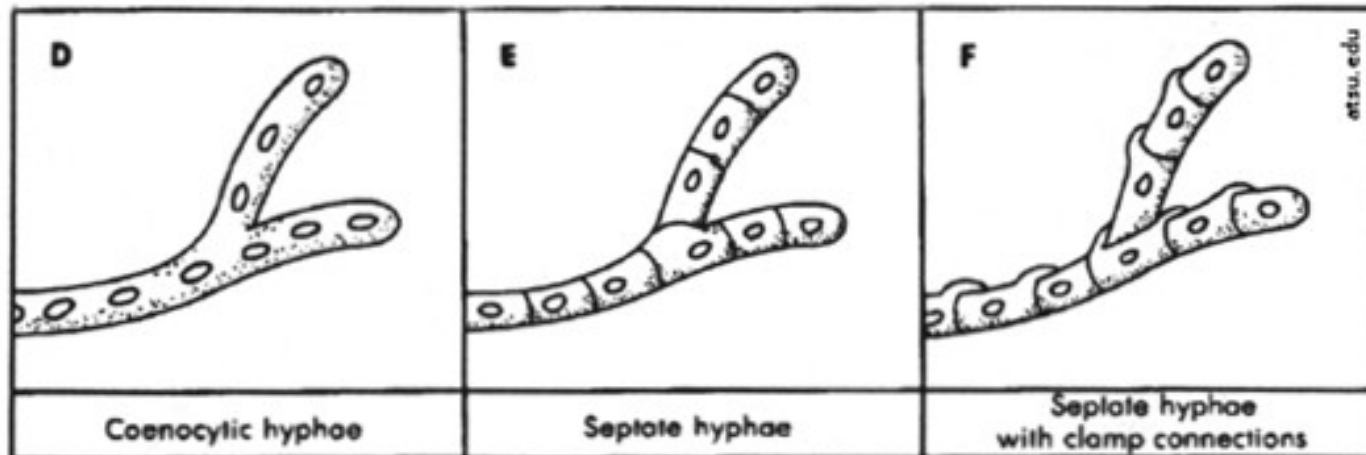
# Morfologie mikromycet

- **blastokonidie**
  - **ovální nebo kulatá buňka**
  - charakteristická pro kvasinky
- **pseudohyfa**
  - protáhlý, vláknitý útvar připomínající hyfu, je však tvořen zřetěžením jednotlivých buněk
- **pseudomycelium** = soubor pseudohyf



# Morfologie mikromycet (2)

- **hyfa**
  - **vlákno** (může být větvené, s přepážkami apod.)
- **mycelium** = soubor hyf
  - vegetativní (ukotvení houby do substrátu)
  - generativní (vzdušné) – nese rozmnožovací struktury

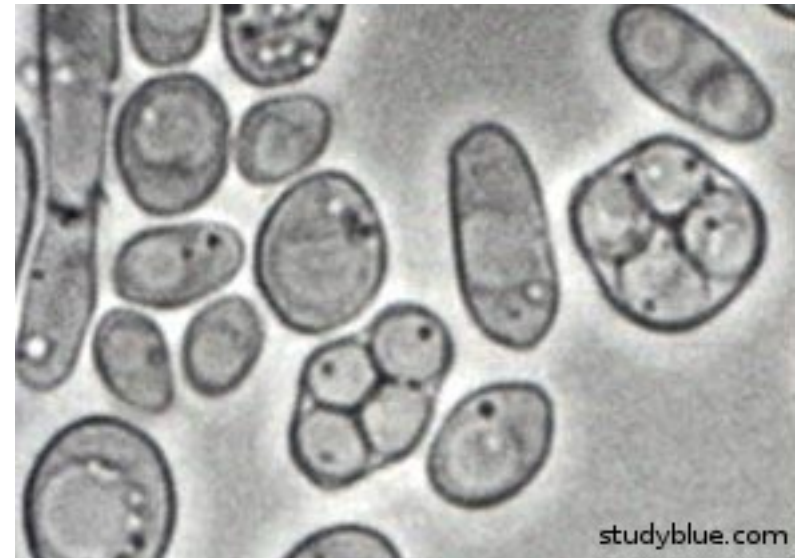
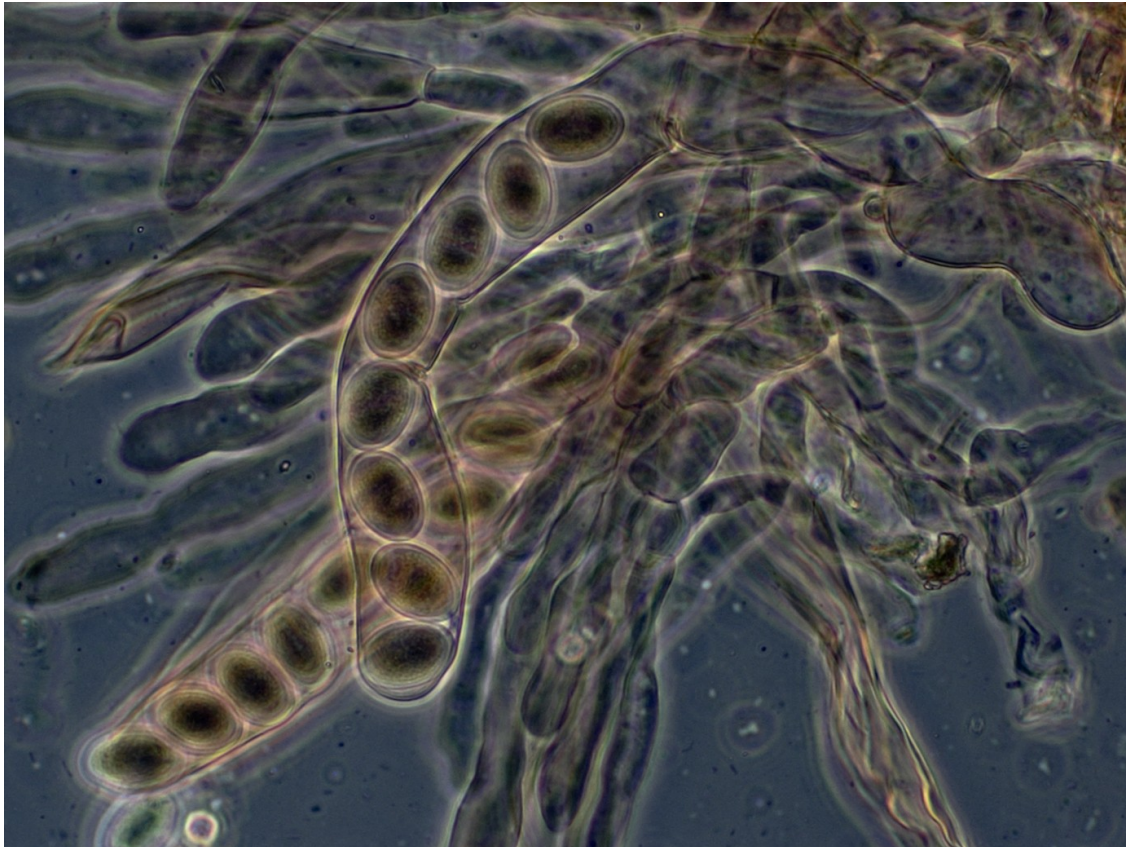


# Rozmnožování mikromycet

- **pohlavní a nepohlavní rozmnožování**
- **pohlavní rozmnožovací elementy: spory**
  - **askospory** (váček se sudým počtem pohlavních buněk)
  - **oospory** (vznik splynutím velké samičí buňky a malé samčí buňky)
  - **zygospory** (splynutím dvou stejně velkých pohlavních buněk opačného pohlaví)
  - **spájení hyf** (zvláštní typ, přiložení samčího a samičího vlákna → vznik můstku → výměna genů)

# Rozmnožování mikromycet (2)

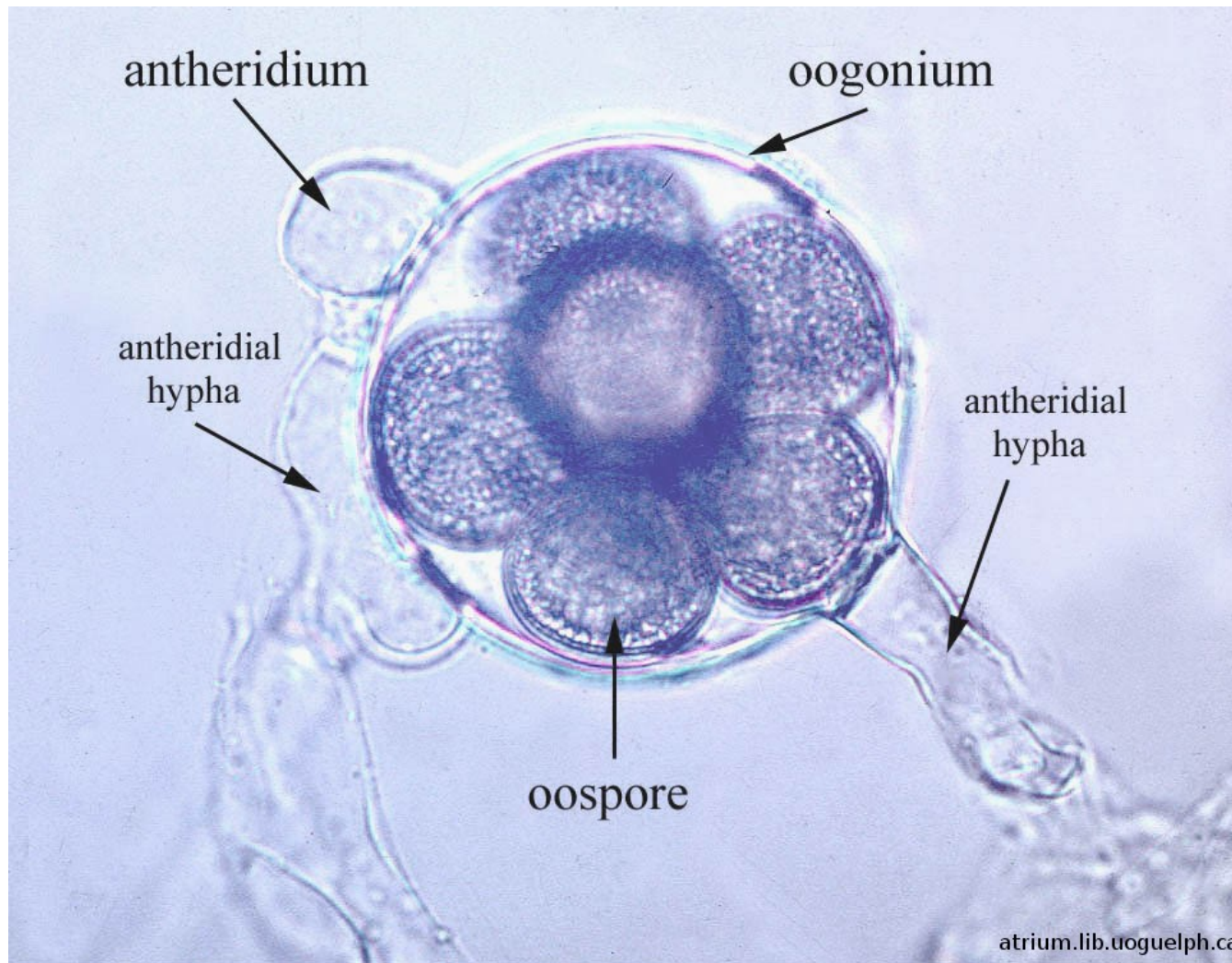
- **askospory v asku** (výtrusy ve vřecku) smrže a *Saccharomyces cerevisiae*





# Rozmnožování mikromycet (3)

- oogonie s oosporami



# Rozmnožování mikromycet (4)

- **zygospora** *Rhizopus sp.*

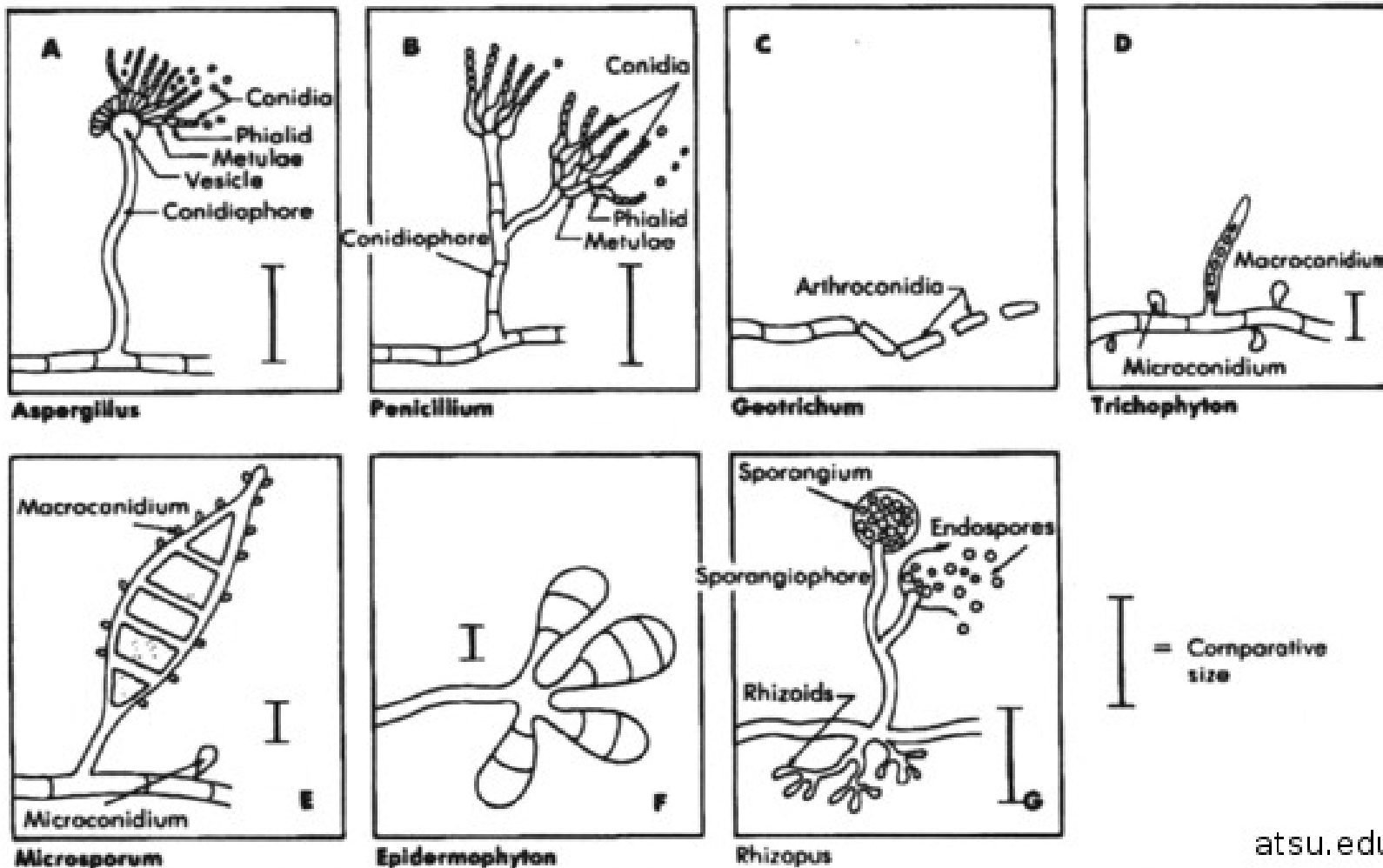


# Rozmnožování mikromycet (5)

- nepohlavní rozmnožování převládá
- nepohlavní rozmnožovací elementy: konidie
  - **arthrokonidie** – oddělování koncových částí **hyf**
  - **blastokonidie** – oválné či kulaté buňky na koncích **pseudohyf**
  - **chlamydokonidie** – **silnostěnné útvary** kdekoli v průběhu či na konci hyf nebo pseudohyf
  - **mikroskonidie** – oválná, kulovitá či hruškovitá tělíška rozmístěná jednotlivě nebo ve svazečcích **kdekoliv v průběhu hyf**
  - **sporangiokonidie** = konidie v pouzdře
  - **makrokonidie** = konidie v pouzdře s přepážkami

# Rozmnožování mikromycet (6)

- nepohlavní rozmnožovací elementy



# Fyziologie mikromycet

- pomalejší buněčný cyklus → **zdlouhavější kultivace i infekce**
- rostou snadno i na chudých půdách
- **kultivace při nižší teplotě** (zpravidla **30 °C**) nebo souběžná kultivace při 22 °C a 37 °C (dimorfní houby)
- **Sabouradův agar** (s 2 – 4 % glukózy, **přídavkem ATB pro potlačení růstu bakterií** – nejčastěji chloamfenikol nebo amikacin+vankomycin)
- **pestrá biochemická aktivita:**
  - **auxanogram** (asimilace různých látek)
  - **zymogram** (štěpení cukrů)
- **antigenní struktury** pro přímou diagnostiku

# Odběr a zpracování materiálu

- **krev, hnis, punktáty, sputum, výtěry** (systémové mykózy)
- **šupiny kůže, nehtů, vlasy, chlupy** (povrchové mykózy)
  - doporučena povrchová **dezinfekce**
  - **odběr z okraje ložiska** (větší životaschopnost původce)
  - **vlasy a chlupy** zasílat i s kořenovými **váčky**
  - z **nehtů** posílat **seškraby** nikoliv celé nehty
  - **nedoporučuje se vkládat do transportních médií** (vysoké nároky dermatofytů na kyslík)
  - **kandidy transportní půdy** (FungiQuick, C.A.T.)

# Diagnostika mykóz

- **největší význam má mikroskopie**
  - **rychlé výsledky**, odlišení mykóz od bakteriálních infekcí
  - **preparáty nativní** (projasnění louhem - KOH)
  - **preparáty barvené**
    - inkoust Parker (barví buněčné stěny mikromicet tmavě modře až černě)
    - barvení dle Grama nebo Giemsy
    - barvení Ryluxem (fluorescenční barvení, buněčné stěny září žlutozeleně)

# Diagnostika mykóz (2)

- **kultivace:**
  - **při nižší teplotě** (zpravidla **30 °C**) nebo souběžná kultivace při 22 °C a 37 °C (dimorfní houby)
  - **Sabouradův agar** (s 2 - 4 % glukózy, **přídavkem ATB pro potlačení růstu bakterií** - nejčastěji chloamfenikol nebo amikacin+vankomycin)
  - **dlouhá doba růstu** → **kultivace v uzavřených zkumavkách** (kvůli vyschnutí)
  - **krátká doba růstu** → kultivace na misce (kandidy), možné využití **chromogenních půd**
- **přímý průkaz antigenů** (mannany)
- **nepřímý průkaz protilátek** (aspergily)



# Třídění mikromycet dle morfologie

- **kvasinkovité mikromycety:**
  - **blastokonidie** (někdy pseudohyfy, chlamydokonidie)
  - *Candida sp.*, *Cryptococcus neoformans*, *Malassezia furfur*, *Rhodotorula rubra*, *Saccharomyces cerevisiae*, *Pneumocystis jiroveci*, ...
- **dimorfní mikromycety:**
  - za nižší teploty (do 30 °C) rostou ve vláknité formě, při 35–37 °C kvasinkovitá forma
  - *Histoplasma capsulatum*, *Coccidioides immitis*, *Blastomyces dermatitis*, ...
- **vláknité mikromycety:** *Aspergillus sp.*, *Penicilium sp.*, *Rhizopus sp.*, *Mucor sp.*, *Epidermophyton sp.*, ...

# Chorobné stavy vyvolávané mikromycetami

- **mykózy**
  - **pravá infekční onemocnění, nejrozšířenější**
  - **povrchové** či superficiální (kůže a její adnexa a sliznice)
    - dermatofytózy, pityriasis versicolor, kožní kandidózy...
  - **hluboké** či viscerální (orgánové či systémové)
    - aspergilóza, kandidóza, kryptokokóza, ...
- **mykotoxikózy** (toxické metabolity)
- **mykoalergózy** (přecitlivělost na houby, metabolity)
- **mycetismy** (dráždění mechanicky → útlakem tkání)

# Povrchové mykózy

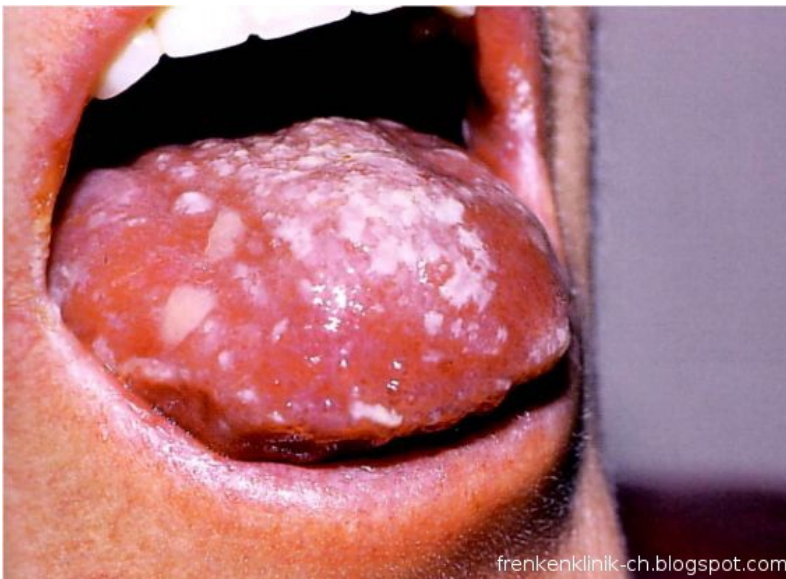- **mikromycety se množí jen v keratinových vrstvách** kůže a jejích adnex
- **dermatofyta** nejvýznamnější (rody *Trichophyton*, *Epidermophyton* a *Microsporum*)
- **tinea** = infekce kůže dermatofyty
  - názvy podle lokalizace (*tinea capitis*, *tinea corporis*, *tinea pedis*, ...)
- **diagnostika: seškraby** → mikroskopie, kultivace
- **léčba**: zpravidla **lokální** (krémy, roztoky);  
u onychomykóz případně velkých kožních ložisek léčba po dobu několika týdnů až měsíců

# *Candida albicans*

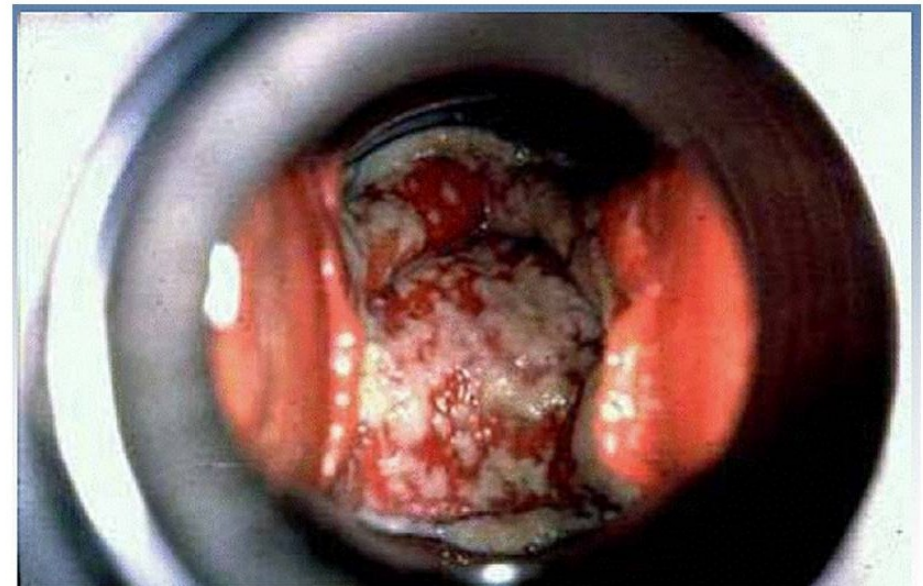
- **nejběžnější** z klinicky významných kvasinek
- saprofyté na kůži, v dutině ústní, ve vagíně či ve střevě člověka (střevo jako rezervoár opakující se infekce!)
- **postihuje především kůži a sliznice**, hluboké infekce u oslabených (cystitida, pyelonefritida, meningitida, ...)
- **kandidy** se uplatňují **jako patogeny**:
  - u **novorozenců** a nedonošených dětí
  - za **hormonálních změn** (těhotenství, diabetes mellitus)
  - déle **trvajících ATB** léčba (porušení přirozené mikroflóry)
  - **oslabení odolnosti** (imunoprese, terminální stádia)
  - **posušení bariér** (chirurgie, kanyly, katetry)

# *Candida albicans* (2)

- nejčastější projevy:
  - **soor** (moučnivka) - bílý povlak na jazyku nebo sliznici tváří a patra; děti do dvou let
  - **vulvovaginitis candidosa** - zarudlá sliznice, otok vulvy, silné svědění, bělavé povlaky a výtok; infekce z konečníku



frenkenlinik-ch.blogspot.com



Vaginitis por *Cándida albicans*

21/84

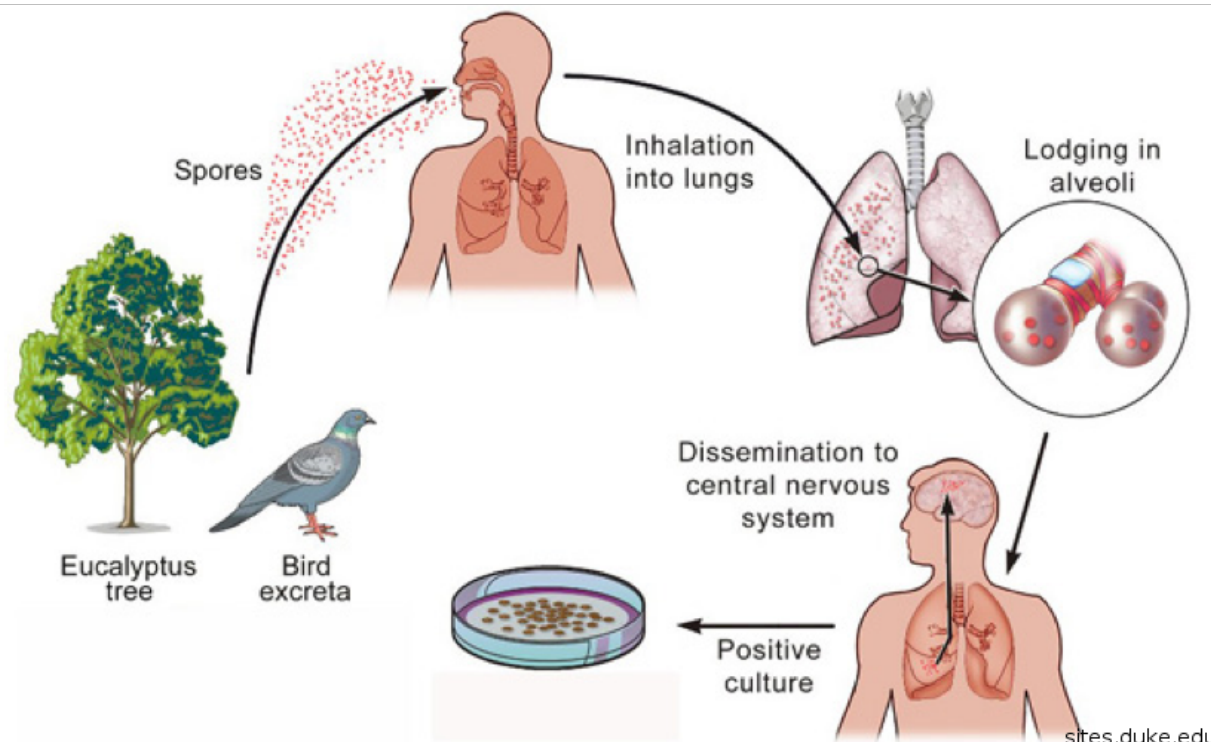
ricardoruizdeadana.blogspot.com

# Ostatní kandidy

- ***C. tropicalis*** (infekce střev, koplitidy, respirační infekce)
- ***C. parapsilosis*** (paronychia, endokarditidy, ...)
- ***C. glabrata*** (urogenitální infekce)
- ***C. krusei*** (imunokompromitování, hematologické malignity)
- *C. dubliniensis, C. lipolytica, C. kefyr, C. lusitaniae, ...*

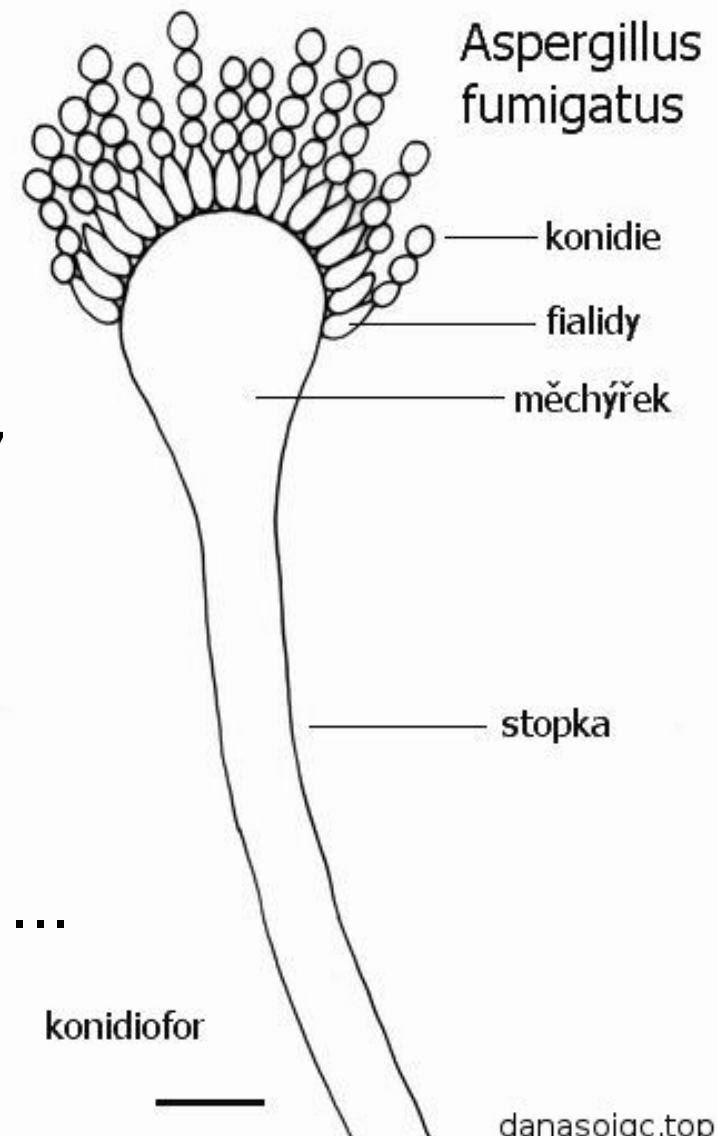
# Ostatní kvasinkovité organismy

- ***Cryptococcus neoformans*** (ptačí výkaly; u oslabených pneumonie, meningitidy a sepse)
- ***Pneumocystis jiroveci*** (pneumocystová pneumonie u nedonošených dětí a imunokompromitovaných)
- rod ***Saccharomyces*** (poševní mykózy)



# Rod *Aspergillus*

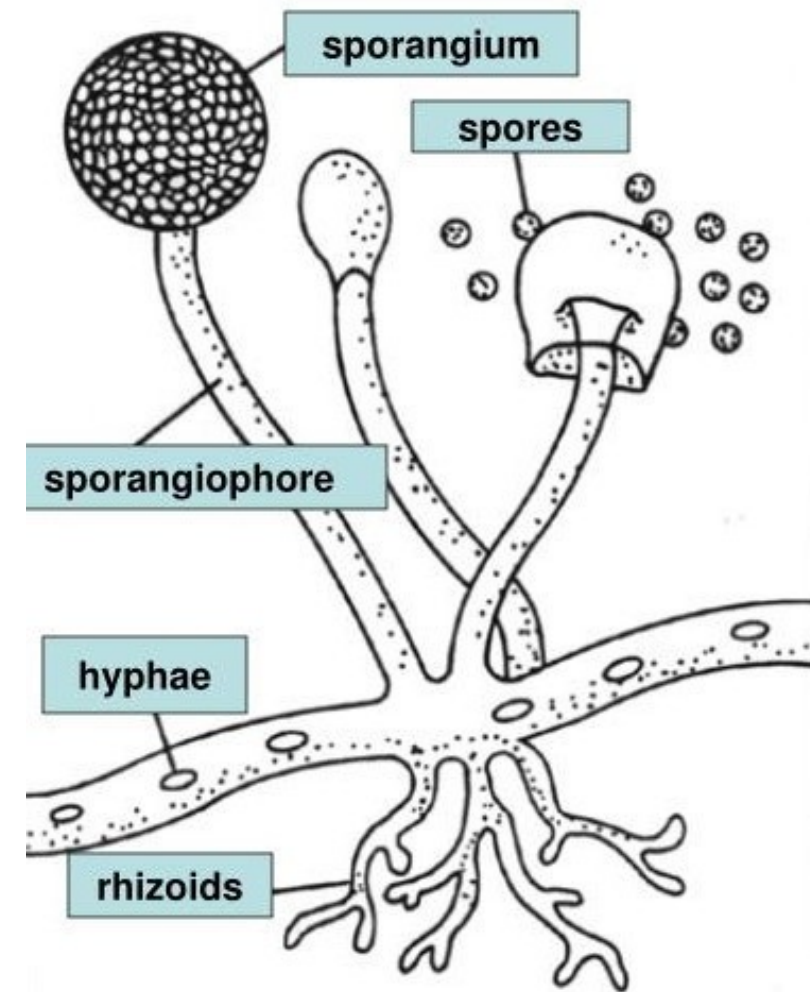
- **rychle rostoucí** mikromycety
- septované **hyfy zakončené konidiofory** s výběžky (fialidy) nesoucí **řetízky konidií**
- **systemové mykózy** (endokarditidy, plicní aspergilóza, abscesy, ...)
- **povrchové mykózy** (onychomykózy, otomykózy, ...)
- **alergie, mykotoxiny** (aflatoxin)
- ***A. fumigatus*, *A. niger*, *A. flavus*, ...**





# Zygomycety

- saprofyté, **závažné systémové mykózy**
- rychlý **růst ve stěnách velkých cév** → vytvoření „živého“ trombu → embolie → smrt
- **rhinocerebrální** (z nosní dutiny do mozku už za několik hodin) a **pulmonární zygomykózy**, **infekce těžkých popálenin**, **sepse**
- rody *Mucor*, *Rhizopus*, *Absidia*, ...



*Rhizopus stolonifer*

suggest-keywords.com

# Úkol 1: Mikroskopie kmenů bakterií a kvasinek

- **obarvěte** předložené kmeny **Gramovým barvením** (krystalová violeť → Lugolův roztok → alkohol → oplach vodou → safranin)
- použijte **imerzní mikroskopii** (tj. objektiv 100x)
- **všimněte si rozdílů ve velikosti, tvaru a barvě**

# Úkol 2: Kultivace bakterií a kvasinek

- popište kolonie daných kmenů na **krvním agaru**
- zhodnoťte růst na **Sabouraudově agaru s chloramfenikolem**
- zhodnoťte růst na **chromogenní půdě**:
  - chromogenní půdy pro kvasinky umožňují **rozlišení** nejdůležitějších **druhů rodu *Candida***
  - pomocí kontrolních kmenů **se pokuste určit druh kandidy** pomocí chromogenní půdy
  - jsou-li **kolonie bílé** (není tedy přítomno žádné barvivo), znamená to, že kmen touto chromogenní půdou **nelze určit**

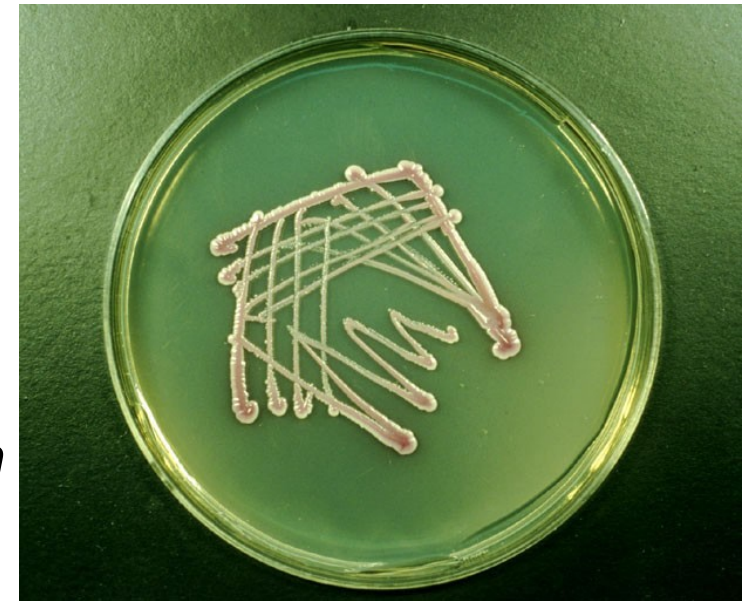# Úkol 2: Kultivace bakterií a kvasinek (2)

- **chromogenní půda:**
  - **bezbarvý chromogen (substrát + chromofor)**
  - při **odštěpení substrátu** z chromogenu dojde ke specifickému **zbarvení** podle druhu mikroorganismu
  - na půdě, kterou máme k dispozici:
    - ***C. albicans*** zelenavá
    - ***C. tropicalis*** modrá
    - ***C. glabrata*** hladká růžová
    - ***C. krusei*** drsná růžová
  - pokud se druh **nepodaří určit (bílé zbarvení)** použijeme **jiné metody**
- **fluorogenní půdy (fluorescenční barviva)**

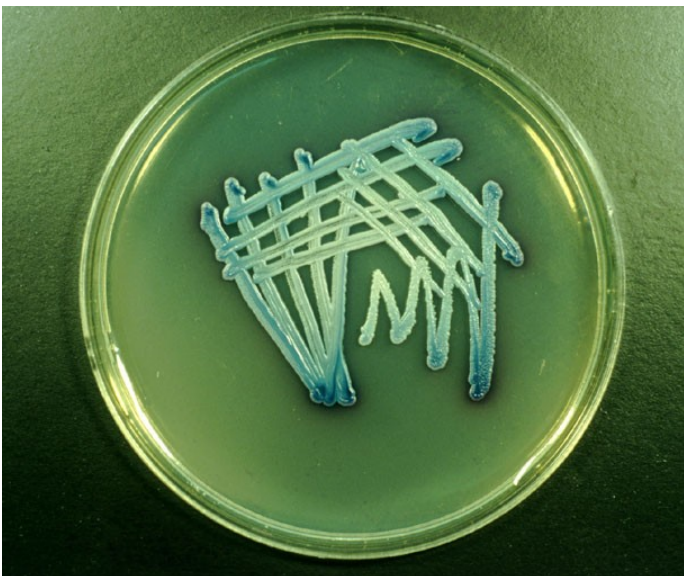# Úkol 2: Kultivace bakterií a kvasinek (3)



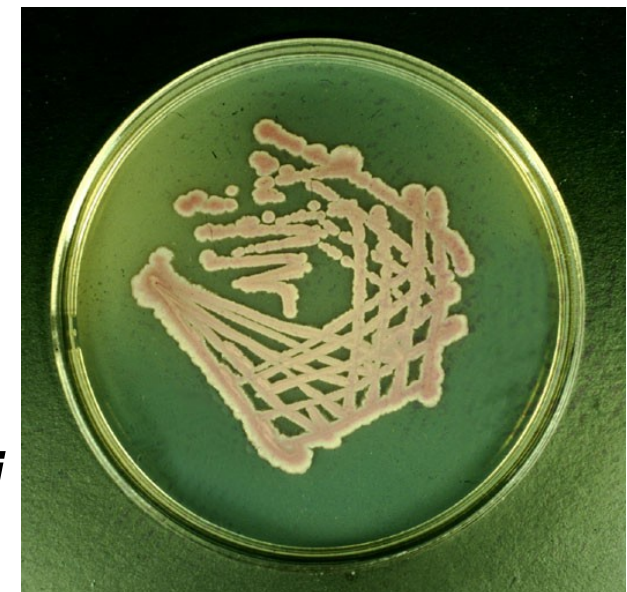*C. albicans*



*C. glabrata*



*C. tropicalis*



*C. krusei*

# Úkol 3: Identifikace zbylého kmene kvasinky

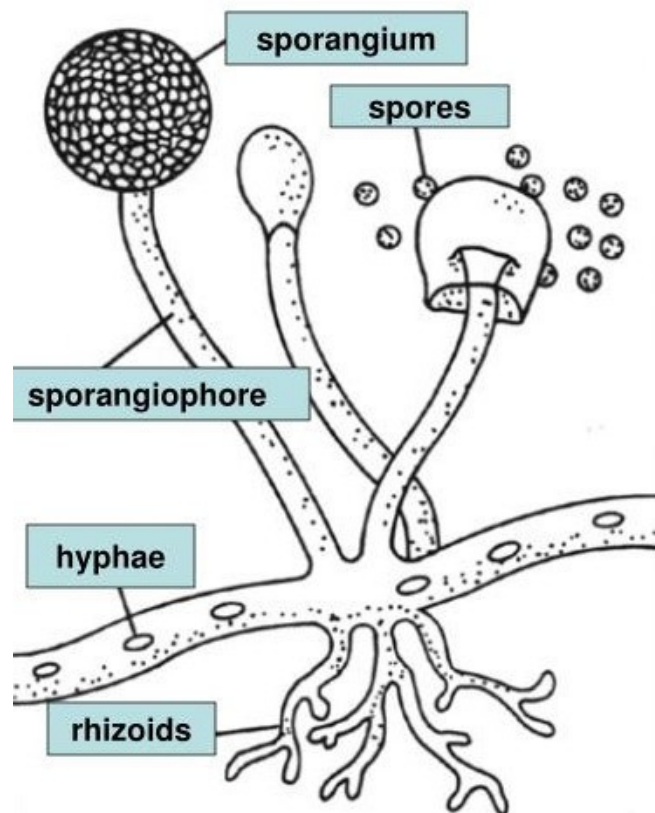
- **odečtete výsledek auxacoloru** u kmene, který se nepodařilo identifikovat chromogenní půdou **a porovnejte výsledek s identifikací pomocí MALDI**
- kromě testů POX a ACT je **žlutá pozitivní, modrá negativní**
- **test ACT je žlutá pozitivní, bezbarvá negativní**
- **testu POX je hnědá pozitivní, bezbarvá negativní**
- **„V“ = variabilní - může vyjít „+“ i „-“**
- nepočítá se kód, **výsledek se porovnává s tabulkou**
- pokud vyjde více taxonů:
  - ***C. albicans*** by byla v úkolu 2c **zelená**
  - ***Rhodotorula*** by v úkolu 2b měla **červený pigment**

# Úkol 4: Určení citlivosti na antimikrobiální látky

- **určete citlivosti na antimykotika a antibiotika**
- mikromycety se kultivují na MH agaru s methylenovou modří
- **v prvním kroku** se rutinně vyšetřuje citlivost pouze na **flukonazol**
- v případě rezistence se testuje citlivost na další antimykotika

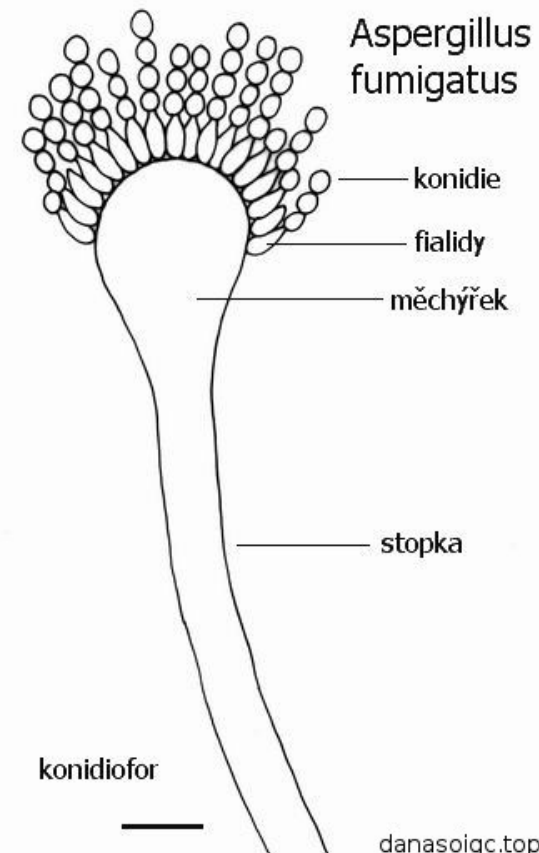
# Úkol 5: Mikroskopie plísní

- **nativní preparát**, zvětšení objektivu 4× až 40× (bez imerze!)
- **zakreslete a popište předložené druhy mikromycet**



*Rhizopus stolonifer*

suggest-keywords.com



danasoigc.top

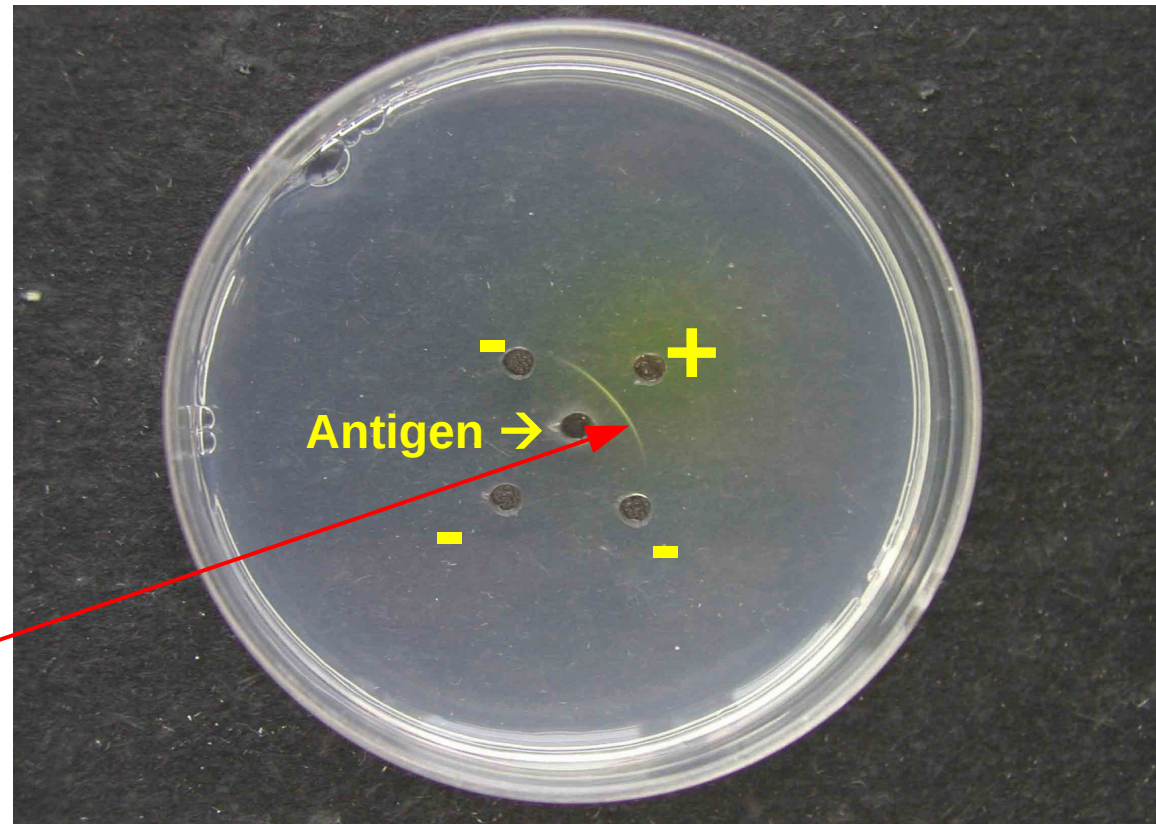


# Úkol 6: Kultivace plísní

- **popište vzhled výsledků** kultivace vláknitých mikromycet (oproti kvasinkám značně odlišný), jak na Sabouraudově agaru, případně i na krevním agaru
- **zakreslete tři kmeny** (kultury na Sabouraudově agaru ve zkumavkách)
- některé z mikromycet (zejména dermatofyty), **rostou velmi pomalu** → **Sabouraudův agar** nalévá **do zkumavek** (kvůli vyschnutí)
- **biochemické rozlišení** se u nich, na rozdíl od kvasinek, **zpravidla neuplatňuje**

# Úkol 7: Nepřímá diagnostika aspergilózy

- **zakreslete výsledek a označte pozitivní a negativní pacienty**
- mikroprecipitace v agaru dle Ouchterlonyho
- do důlku uprostřed je nalita tekutina obsahující antigen
- Ag difunduje agarem, obsahuje-li sérum Ab, difundují proti němu a na jejich styku vznikne **precipitační linie**



# Úkol 8: Odběr na mykózy

- **prohlédněte si video** „Odběr materiálu na povrchové mykózy“ a **zapište hlavní zásady odběru** u kožních mykóz:
  - nezasílat pouze stěr, nýbrž **šupiny z ložiska** (stěr by mohl stačit u kandidóz)
  - provést **povrchovou desinfekci**
  - **povrchovou vrstvu neposílat**, nýbrž vyhodit a poslat až další vrstvu
  - u plošných ložisek **odebírat z okraje** (zde je mikromyceta aktivní)

# Po tomto cvičení byste měli umět:

- rozeznat od sebe bakterie a mikromycety (jak kvasinkové formy, tak vláknité)
- popsat zpracování mykologických vzorků mykologickou laboratoří
- popsat jaké metody jsou využívány pro diagnostiku mikromycet
- popsat hlavní zástupce způsobující povrchové i hluboké mykózy

**P05**

**Základy klinické  
parazitologie**

# Osnova

- klasifikace parazitů
- střevní paraziti
- krevní paraziti
- urogenitální paraziti

# Paraziti

- **parazit = organizmus**, který ke svému životu **využívá organizmu jiného** (bakterie, viry, ...)
- **parazit jako předmět zájmu lékařské parazitologie** je zpravidla vyhrazen pro **eukaryotické organismy** jiné než houby
- **parazitismus = vztah** dvou organizmů, kdy jeden z nich (parazit) žije na úkor druhého (hostitel)

# Klasifikace parazitů

- **jednobuněční parazité:**
  - **améby**
  - **bičíkovci** a další jednobuněční parazité
- **mnohobuněční parazité**
  - **ploštěnci** (*Platyhelminthes*, „ploší červi“)
    - motolice (motolice, schistosomy)
    - tasemnice (tasemnice bezbranná a dlouhočlenná, škulovec, tasemnice dětská a rybí, tkáňové tasemnice, např. měchožilové)
  - **oblovci** („oblí červi“) (roup, škrkavka dětská, tenkohlavec, škrkavka psí a kočičí a mnohé další)
  - **členovci** (hmyz a roztoči)



# Klasifikace parazitů (2)

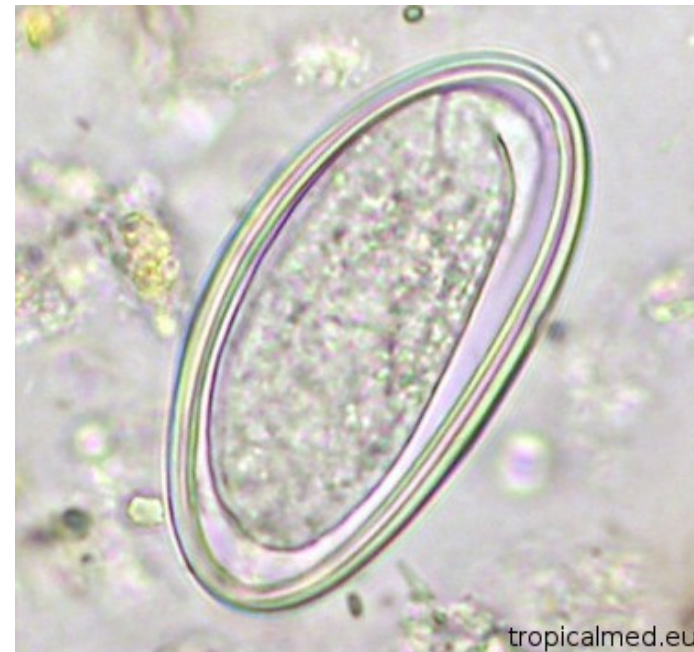- **endoparazité:**
  - **střevní** (od lamblíí po tasemnice)
  - **krevní** (intra- a extraerytrocytární)
  - **urogenitální** (například bičenky)
  - **tkáňoví** (například toxoplasma)
  - ostatní (například oční)
- **ektoparazité** (většinou členovci)
- klasifikace je podstatná pro jejich diagnostiku (např. u tkáňových parazitů preferujeme nepřímý průkaz, protože je obtížné najít vhodný vzorek na průkaz přímý)

# Střevní parazité

- nejběžnější, mohou způsobit průjmy a jiné nespecifické problémy (dyspepsie, svědění, únava...)
- **bičíkovci**: *Giardia (Lamblia) intestinalis*
- **améby**: *Entamoeba histolytica*
- **nepatogenní améby**: *Entamoeba dispar* (velmi podobná patogenní *E. histolytica*), *Entamoeba coli*
- **hlístice**: roup (*Enterobius vermicularis*), škrkavka (*Ascaris lumbricoides*) a další
- **motolice**: *Schistostoma sp.*, *Fasciolopsis buski*
- **tasemnice**: *Taenia sp.* , *Echinococcus sp.*

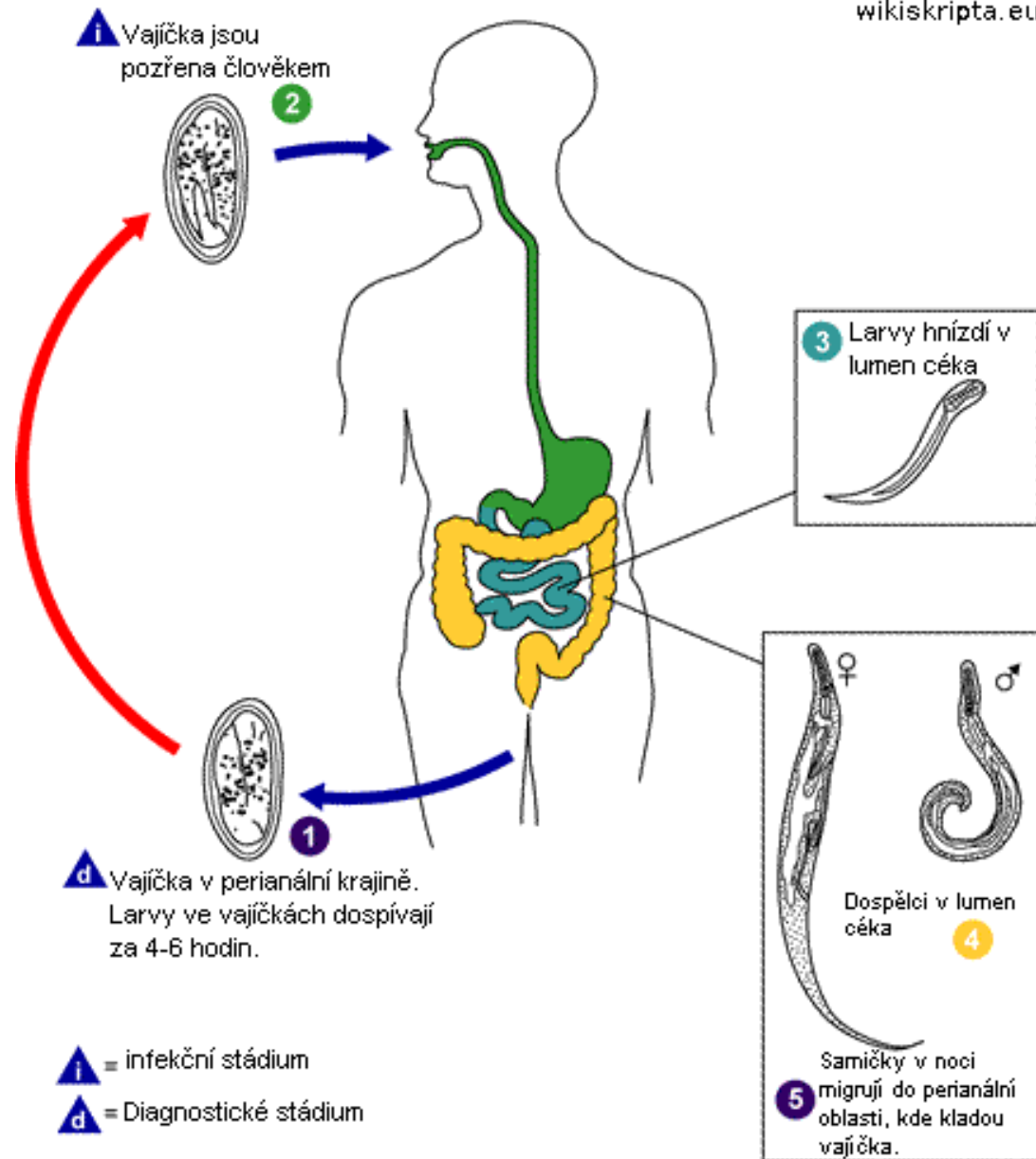
# *Enterobius vermicularis* (roup dětský)

- drobná **hlístice** (♀: 8–13 mm, ♂: 2–5 mm)
- dospívá v **tlustém střevě**, **vajíčka** klade **v okolí análního otvoru**, přenos fekálně-orální, u dětí častá autoinfekce
- noční **perianální svědění** → nespavost → podrážděnost, roztěkanost
- výskyt zejména **v dětských kolektivech**
- **léčba: mebendazol**



# Enterobius vermicularis (roup dětský) (2)

wikiskripta.eu

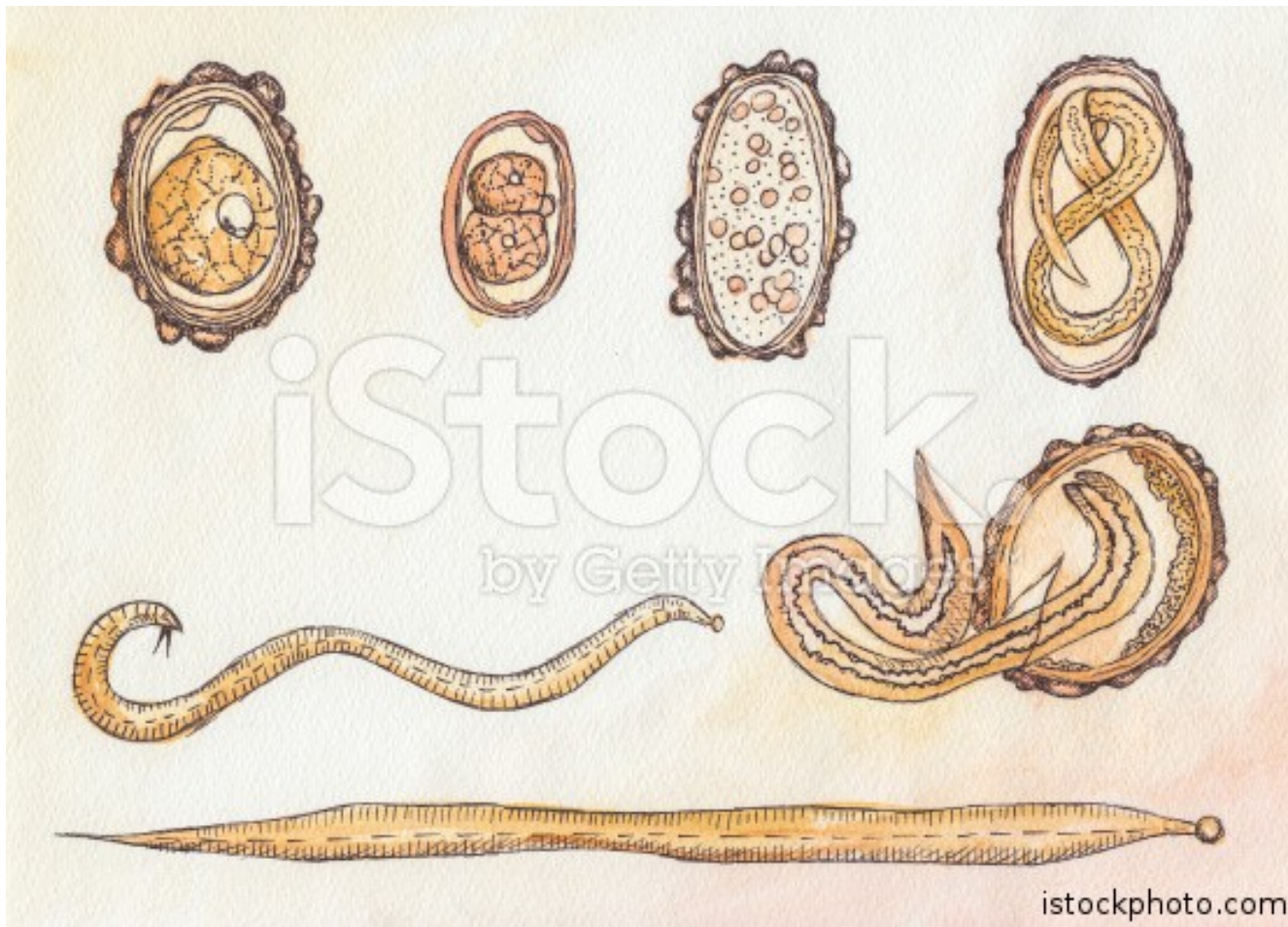

# *Ascaris lumbricoides* (škrkavka dětská)

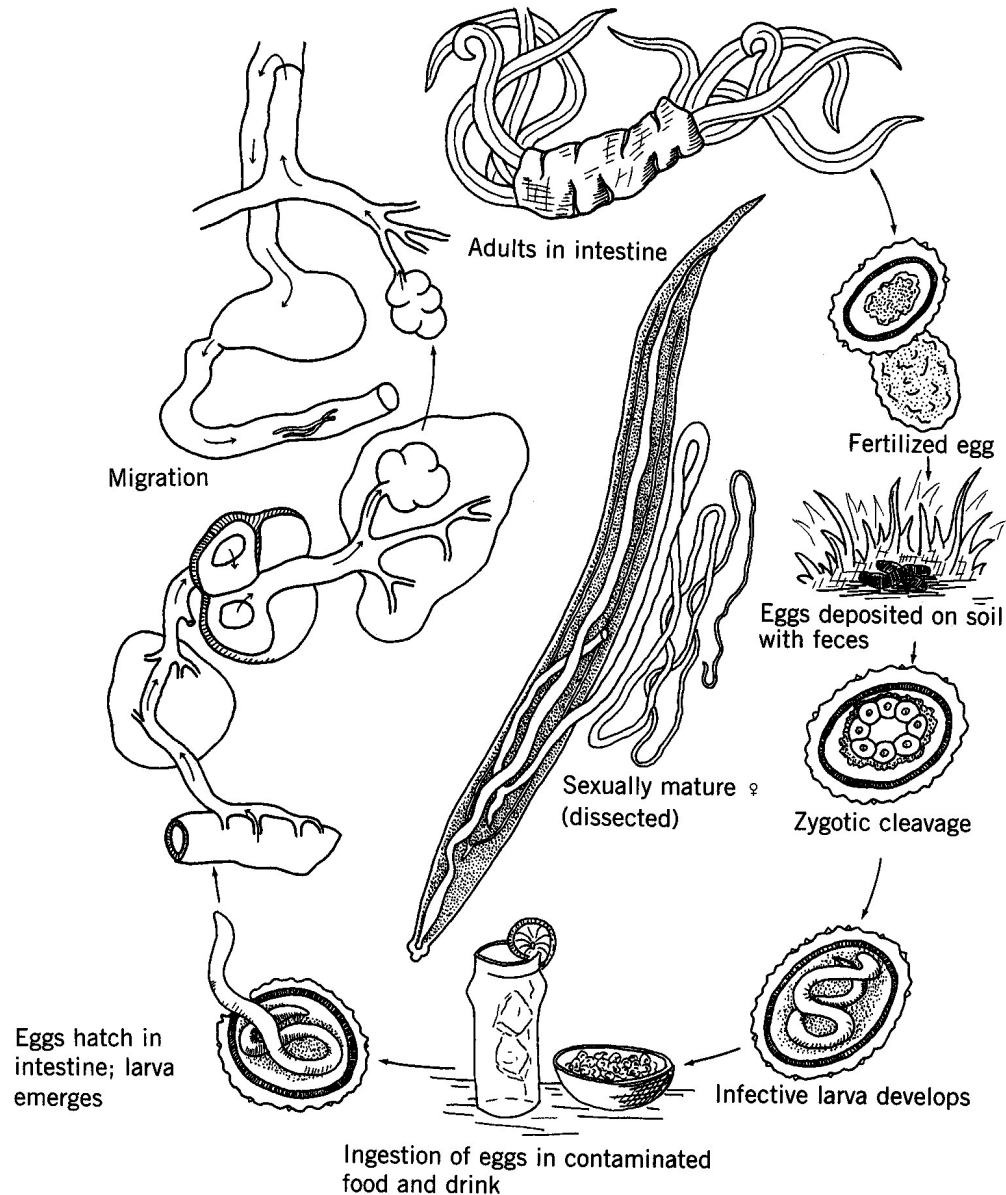
- **větší hlístice** (♀: 20–35 cm, ♂: 15–30 cm)
- tvarem těla podobná žížale (nemá „opasek“)
- **v tenkém střevě**
- s rostoucím počtem jedinců se příznaky začínají stupňovat
- na počátku onemocnění dýchavičnost (larva migrans poškozují plíce) a horečka, následují otok, bolest břicha a průjem, alergické reakce, možné mechanické ucpání žlučového a pankreatu)

# *Ascaris lumbricoides* (škrkavka dětská) (2)

- vývojová stádia

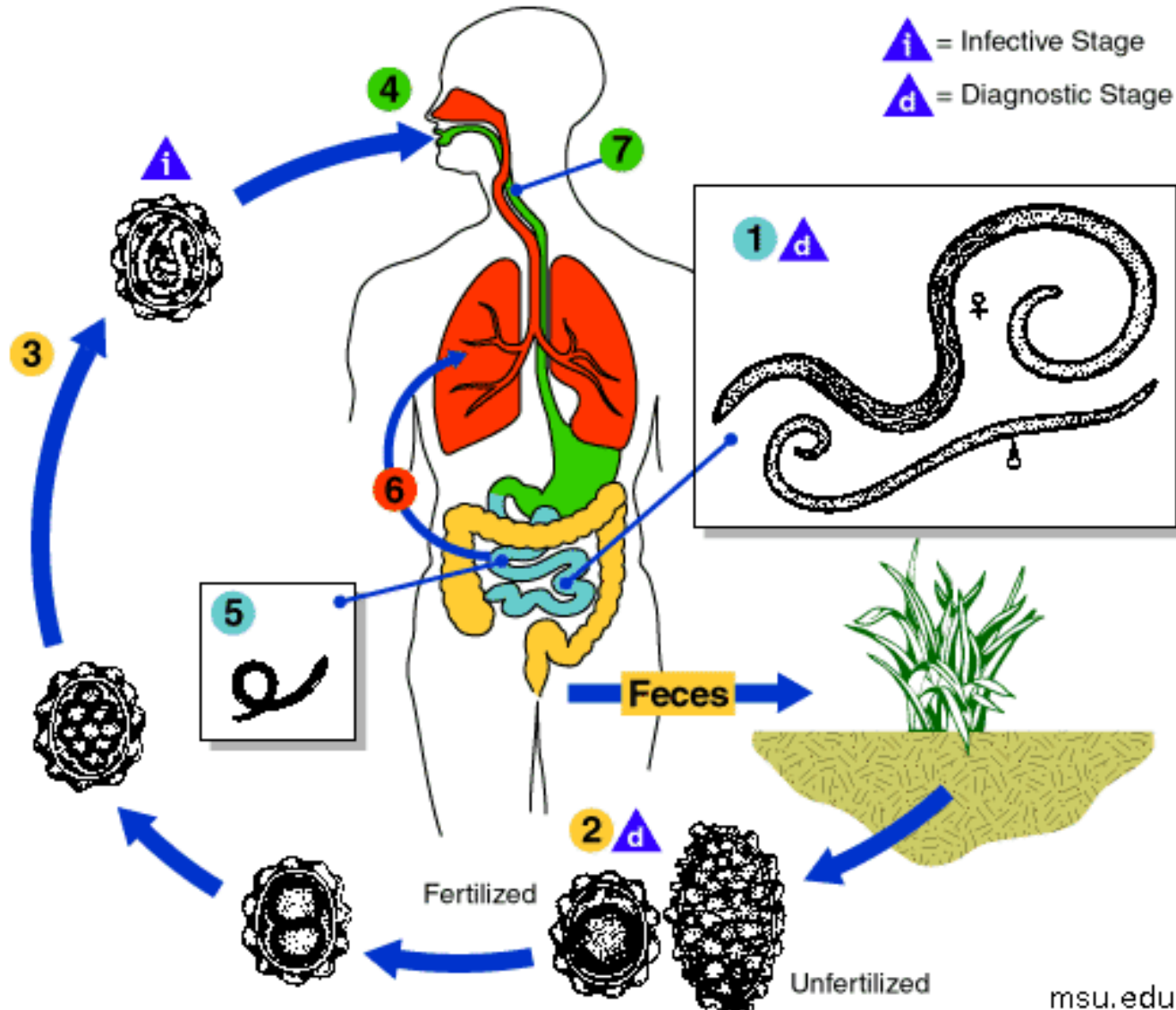


# *Ascaris lumbricoides* (škrkavka dětská) (3)



Ingestion of eggs in contaminated food and drink

# *Ascaris lumbricoides* (škrkavka dětská) (4)





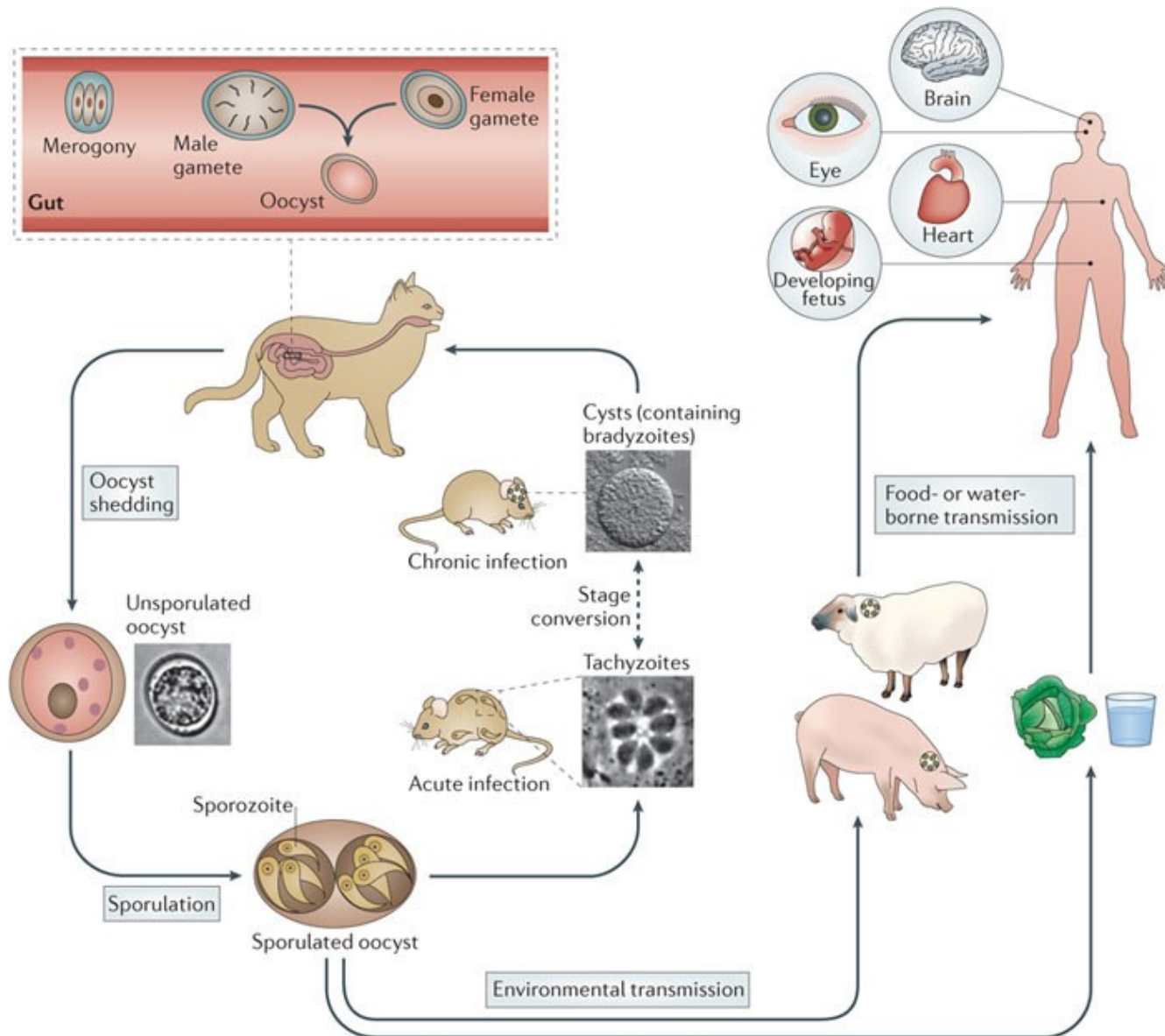
# *Toxoplasma gondii*

- **kokcidie**, parazituje v buňkách člověka i zvířat
- **definitivním hostitelem kočkovité šelmy**
- **mezihostitelem většina teplokrevných živočichů** včetně člověka
- **oocysty** = infekční stádium (vylučují kočky)
- **tachyzoiti** = z oocyst, rychle napadají nervovou a svalovou tkáň
- **bradyzoiti** = z tachyzoitů, klidové intracelulární stádium (tkáňové cysty)
- **definitivní hostitel se nakazí** pozřením masa obsahující **bradyzoity** nebo pozřením **oocysty**

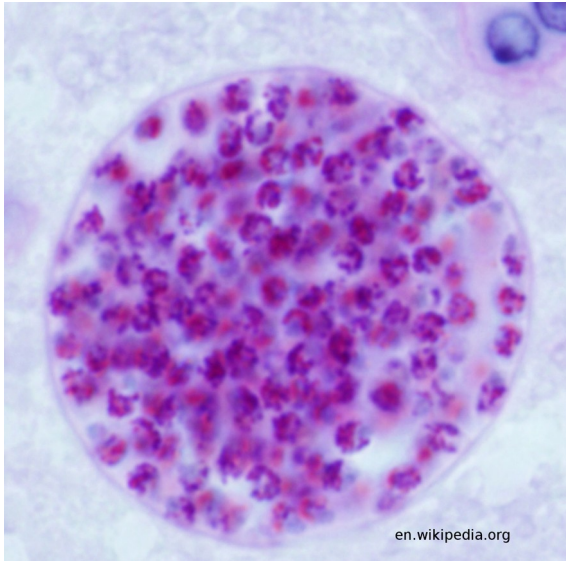
# *Toxoplasma gondii* (2)

- **akutní toxoplasmóza** (subfebrilie, malátnost, chřipkovité příznaky, lymfadenopatie)
- **nemoc obvykle bez příznaků** (může být asymptomatická generalizovaná lymfadenopatie)
- **intrauterinní infekce plodu** (u těhotných, které se s parazitem dosud neselekaly hrozí poškození plodu a abortus)
- **toxoplasmová retinitida**
- u imunokompromitovaných (např. AIDS) může toxoplasmóza vyvolat závažné poškození CNS
- spekuluje se o **možném ovlivnění chování** a rychlosti reakcí

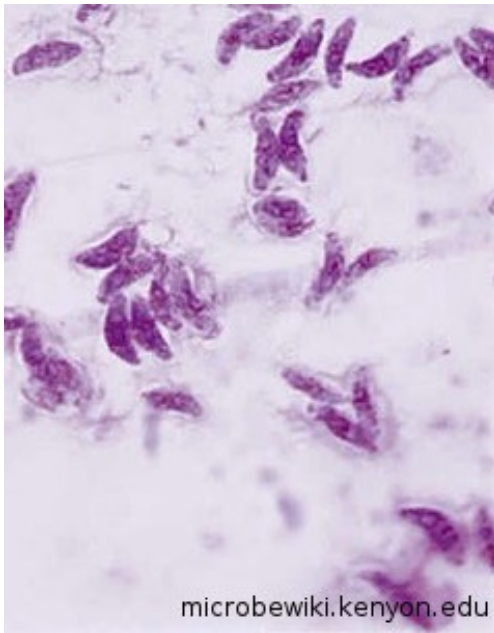
# *Toxoplasma gondii* (3)



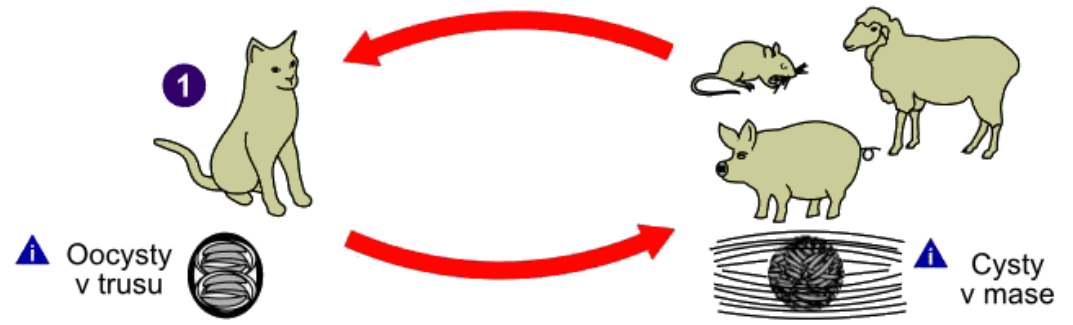
# Toxoplasma gondii (4)



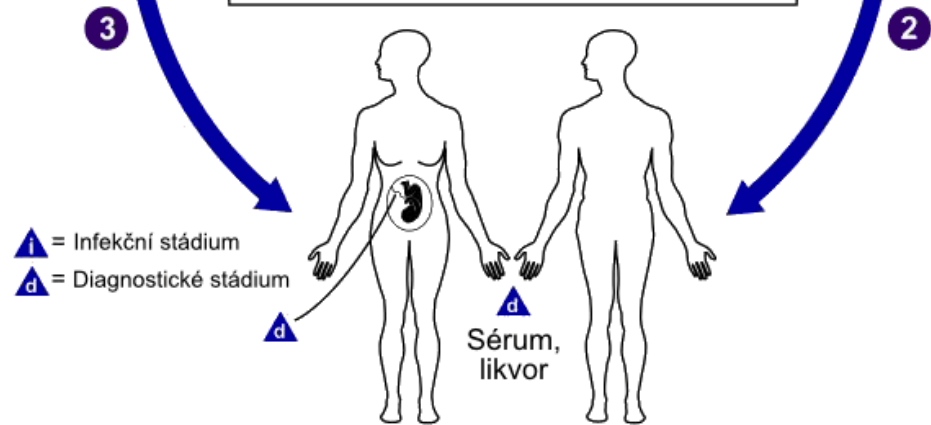
oocysta



tachyzoiti



Oocysty i tkáňové cysty se diferencují v patogenní stádium **tachyzoit** krátce po pozření. Tachyzoita vnikají a rychle se množí hl. v buňkách nervových a svalových, kde se za urč. okolností transformuje do stádia **bradyzoit**, tvořícího cysty. Je-li infikována těhotná žena, tachyzoita mohou cévním řečištěm napadnout plod.

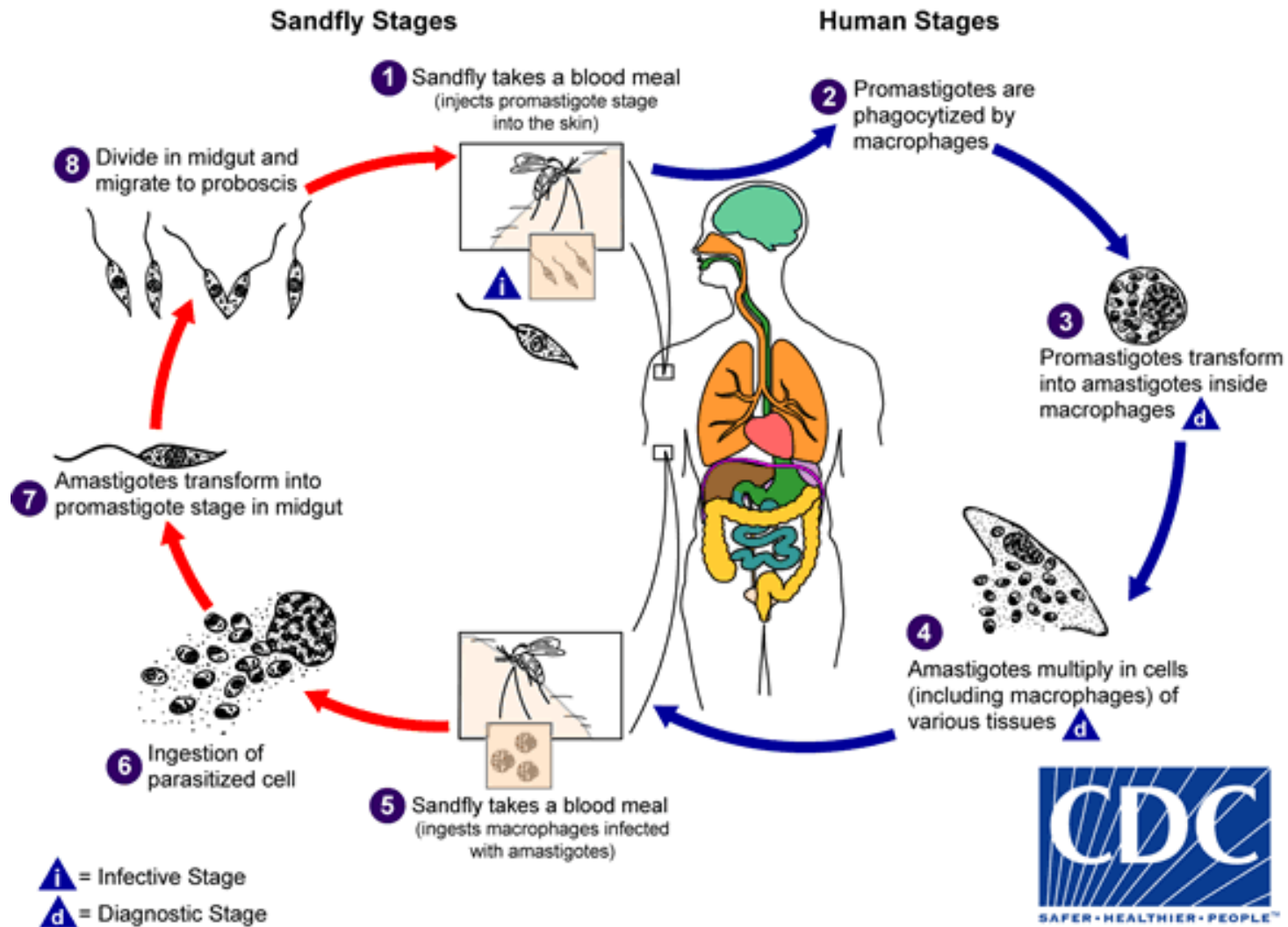


- d** Diagnostické stádium
- 1) Sérologická diagnóza nebo
  - 2) Přímá identifikace parazita v periferní krvi, amniové tekutině či vzorcích tkání

# *Leishmania sp.*

- **intracelulární** parazit (fagocyty, především makrofágy)
- **přenašečem** je drobný dvoukřídlý krevsající hmyz (**koutule**, flebotom) rodů *Phlebotomus* a *Lutzomyia*
- přes dvacet významných druhů:
  - leishmanie „Starého“ a „Nového“ světa
  - **kožní** (*L. tropica*, *L. major*; pouze kůže → vředy),
  - **kožně-slizniční** (*L. brasiliensis*; metastázy do sliznice)
  - **viscerální** (*L. donovani*, *L. infantum* (*L. chagasi*); **kala azar**: z kožní léze do systému → horečky, anémie, leukopenie, hepatosplenomegalie)

# Leishmania sp. (2)



# *Plasmodium sp.*

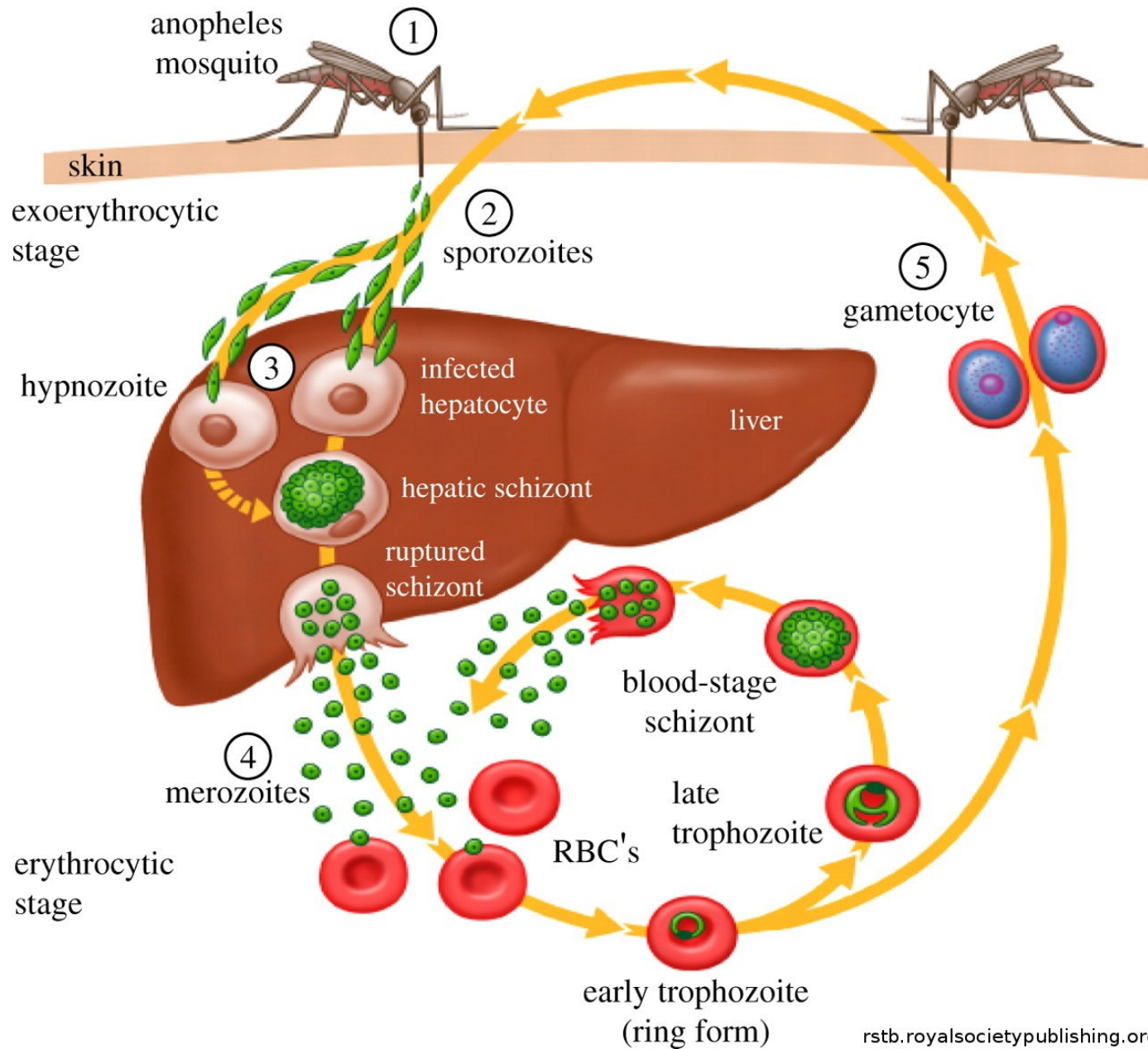
- **nejzávažnější** parazitární nákaza ve světě
- přenašeč komár ***Anopheles sp.*** (kladou vajíčka do vody)
- mezipostitelem plazi, ptáci, savci (vč. člověka)
- intracelulární vývoj v **hepatocytech** či **erythrocytech**
- *P. falciparum* (tropika, „maligní terciána“)
- *P. vivax*, *P. ovale* („benigní terciány“) – horečka po 48 hodinách
- *P. malarie* (kvartána) – horečka po 72 hodinách

## *Plasmodium sp. (2)*

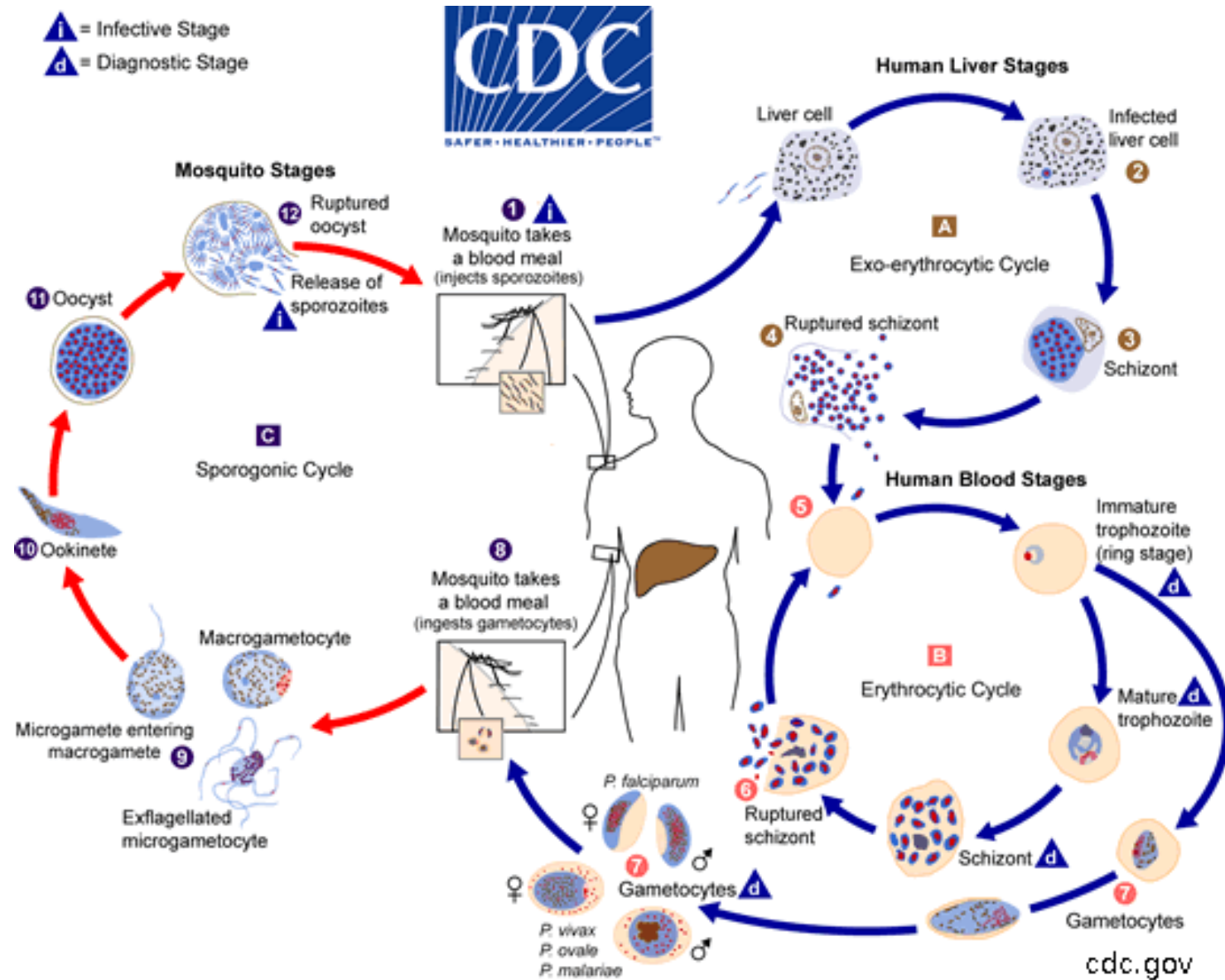
- **malarický záchvat** = zimnice a třesavka (krátce) následovaná vysokou horečkou (několik hodin)
- **sporozoit** – terminální stádium vývoje v přenašeči, infekční pro člověka; vzniká z gametocytu v komárovi → injikováno do krevního řečiště
- **schizont** – ze sporozoitů v játrech; podstupuje schizogonii (nepohlavní rozmnožování rozpadem)
- **merozoit** – vzniká rozpadem schizontů; v krevním řečišti napadají erytrocyty
- **trofozoit** – aktivní intracelulární stádium, živící se na hostiteli, později se vyvine ve schizonta (rozpad)
- **gametocyty** – vývoj z trofozoitů, nasaje je komár



# Plasmodium sp. (3)

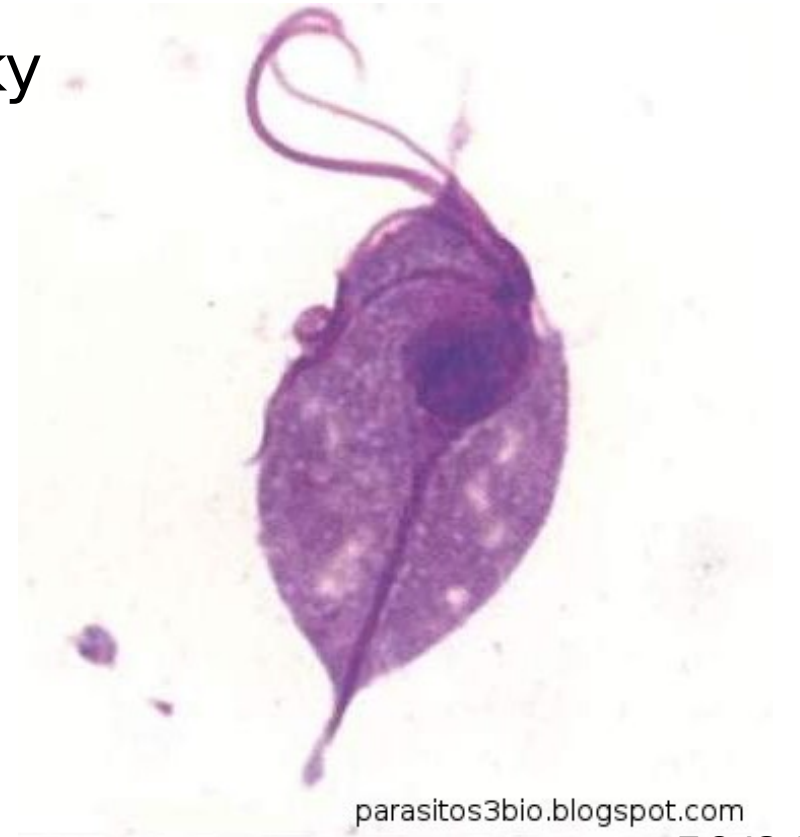

# Plasmodium sp. (4)



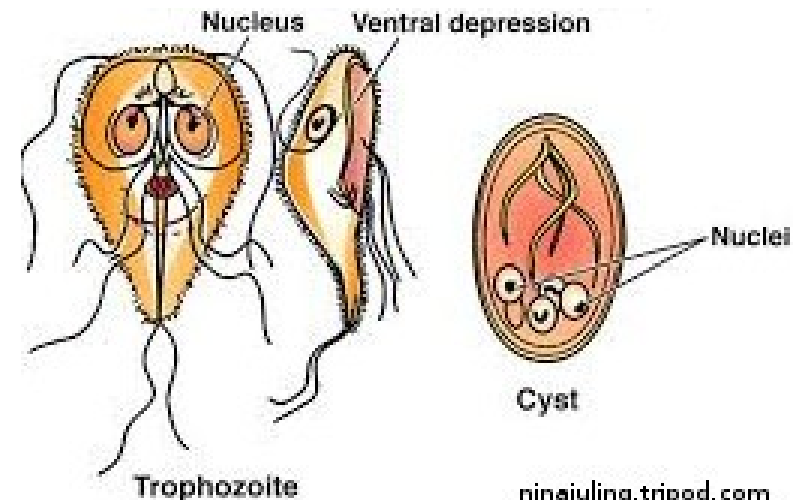
# *Trichomonas vaginalis* (bičenka poševní)

- urogenitální infekce
- v **akutní fázi překrvení** a zpěněný žlutozelený **výtok**
- v **chronické fázi** méně výrazné příznaky
- **muži přenašeči** (asymptomaticky nebo mírné příznaky zánětu)
- jen **trofozoit** (netvoří cysty)  
→ přenos sexuálně, popř. kontaminovanými předměty (ručník apod.)



# *Giardia (Lamblia) intestinalis* (lamblie střevní)

- **střevní nákaza** (nejčastějším hostitelem člověk)
- není schopna pronikat do sliznice a žije pouze **v lumen tenkého střeva**
- přenos alimentární cestou (fekální znečištění pitné vody; značně odolné cysty)
- pokryjí sliznici střeva → omezení resorpce → narušení trávení
- **průjmové onemocnění** (vodnaté páchnoucí průjmy, nebývá horečka ani krev ve stolici)

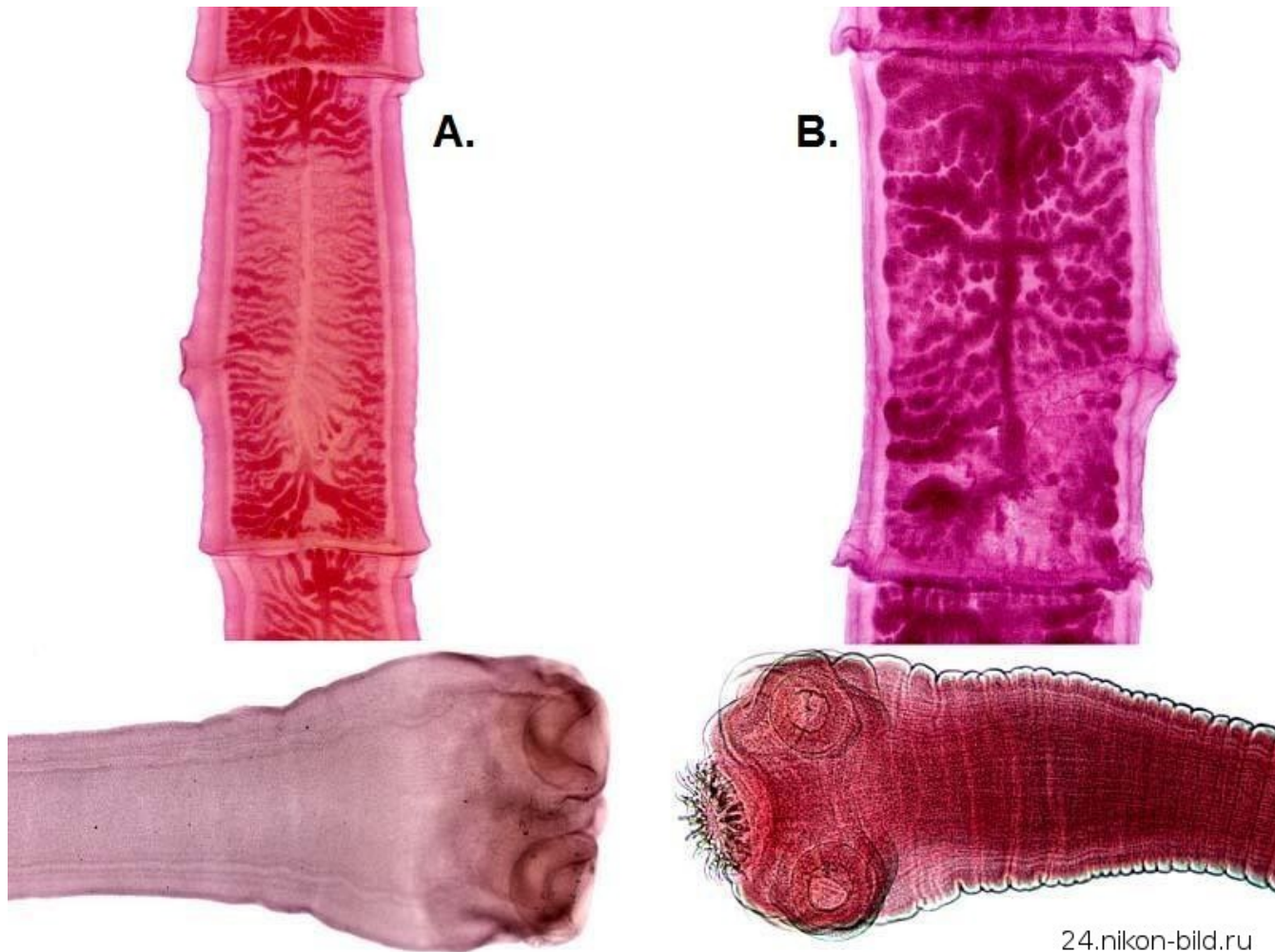


# ***Taenia sp.***

- ***Taenia solium* (tasemnice dlouhočlenná)**
  - meziphostitel **prase**
  - **taenióza** = přítomnost tasemnic ve střevě
  - **cysticerkóza** = přítomnost larev v orgánech
- ***Taenia saginata* (tasemnice bezbranná)**
  - meziphostitel **skot**
  - **způsobuje jen taeniózu** (nikoli cysticerkózu)
- **rozlišení:**
  - **podle vajíček nelze rozlišit**
  - **větvení dělohy** (*T. solium* málo větvená, *T. saginata* hodně větví) nebo PCR či ELISA

# *Taenia sp. (2)*

## *T. saginata* vs. *T. solium*

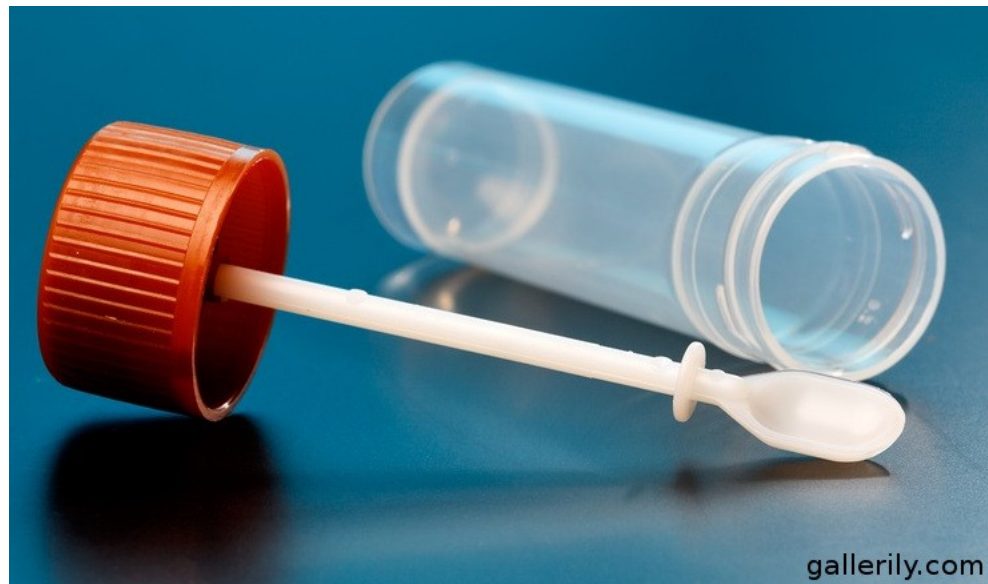

# Odběr materiálu

- **střevní parazitózy kusová stolice** (viz dále)
- **tkáňové parazitózy sérum**
- **trichomonóza** buďto **sklíčko na barvení** Giemsou (samotné nebo společně se sklíčkem na barvení Gramem, tj. jako klasický MOP), nebo výtěr v soupravě **C. A. T. swab**
- průkaz **akantaméb** použité **kontaktní čočky** ve své tekutině (případně lze provést seškrab rohovky)
- ostatní podle situace (moč, obsah cysty...)

# Odběr stolice

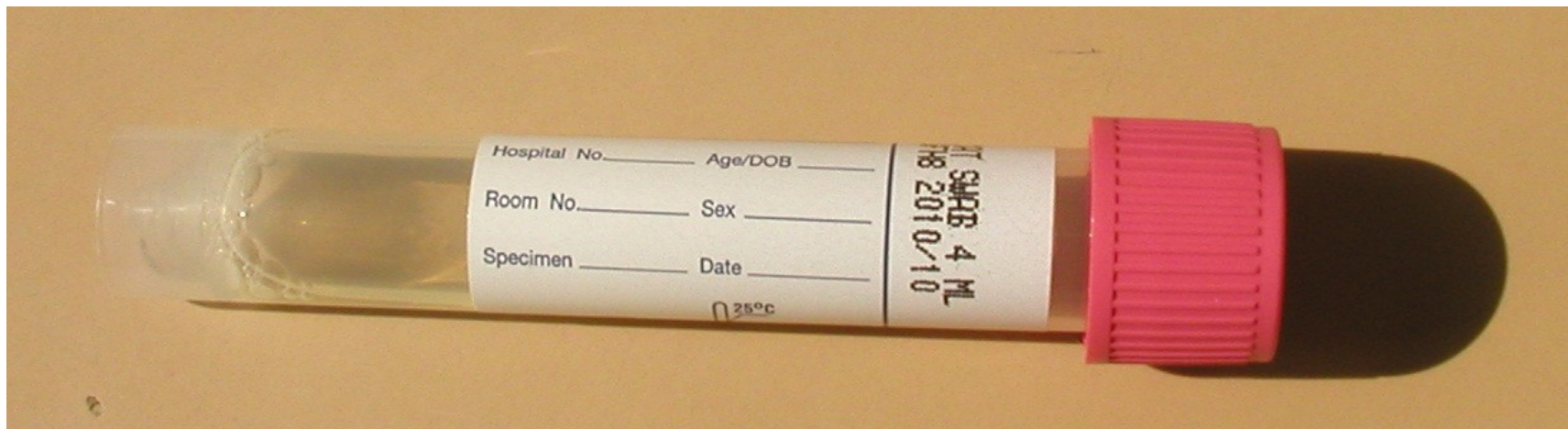

- nutno zaslat **vzorek** stolice **velikosti lískového ořechu** (na rozdíl od bakteriologie, kde stačí výtěr)
- **nádobka**, ve které je zasílán, **nemusí být výjimečně sterilní**
- na rozdíl od vyšetření na izolaci virů vzorek **není nutno chladit**





# Odběrové médium C. A. T. na vaginální a uretrální výtěry na kvasinky a trichomonády

zde se odběrová tyčinka zalomí,  
aby se vešla do zkumavky



# Diagnostické metody parazitologie

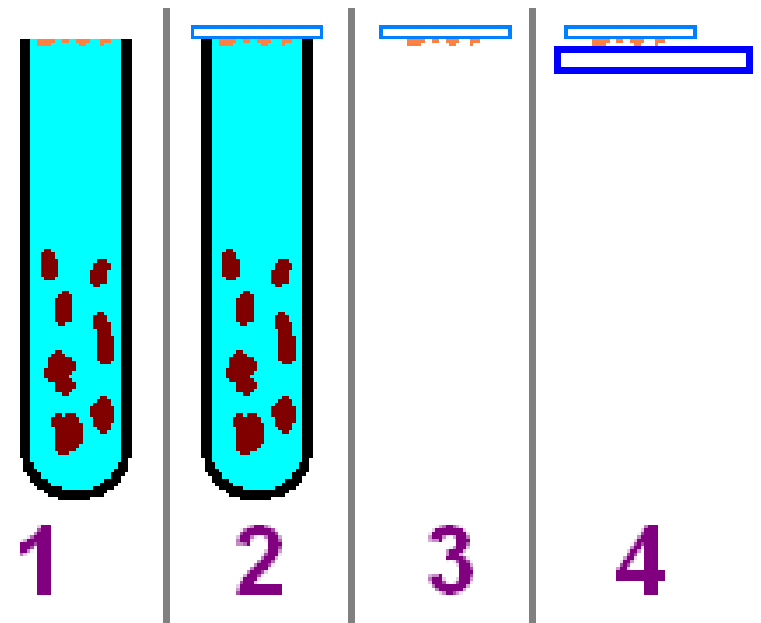
- **mikroskopie**; nativní preparát, nebo barvení (trichrom, Giemsovo barvení, Ziehl-Neelsen na střevní kokcidie)
- kultivace se používá zřídka (trichomonády a akantaméby)
- **přímého průkazu** pomocí **PCR**
- **nepřímý průkaz** se používá **u tkáňových parazitóz**, (toxoplasmózy, toxokarózy apod.)

# Mikroskopie preparátů

- **metoda dle Kato** (dobarvení pozadí **malachitovou zelení**, aby se paraziti zvýraznili )
- **Faustova metoda** je koncentrační (viz dále)
- **Grahamova metoda** se používá jen u roupů (viz dále)
- nativní preparát „sensu stricto“ a barvené preparáty (např. trichromem) se použijí u zvýšeného podezření na střevní prvoky (buďto primárně, nebo po prohlédnutí Fausta a Kato)
- **mikroskopuje se bez imerze**, objektivy 10×, 20×, 40×

# Faustova metoda

- **stolice** se opakovaně **smíchá s roztokem síranu zinečnatého**, centrifuguje a supernatant použije do dalšího kroku
- nakonec se roztok doplní až po vršek zkumavky a překryje krycím sklíčkem
- **paraziti ulpívají na krycím sklíčku zespodu** (viz obrázek)
- **sklíčko se přenesse na podložní sklo** (kde je již Kato)



# Mikroskopie preparátů (2)

- **vajíčka červů** nalézáme přímo **ve Faustově metodě či v Kato**
- pokud objevíme **cystám** (nebo **trofozoitům**) podobné útvary použijeme:
  - **nativní preparát**, (stolice rozmíchaná v kapce fyziologického roztoku), po prvním prohlédnutí lze pro zvýraznění některých struktur přidat Lugolův roztok
  - barvení **trichromem** (používá se fixace alkohol-sublimátem a dále se používá 70% alkohol, vlastní trichrom, 96% alkohol a karbolxylen nebo hematoxylin)
  - pro kryptosporidia případně ještě barvení dle **Ziehl-Neelsena**

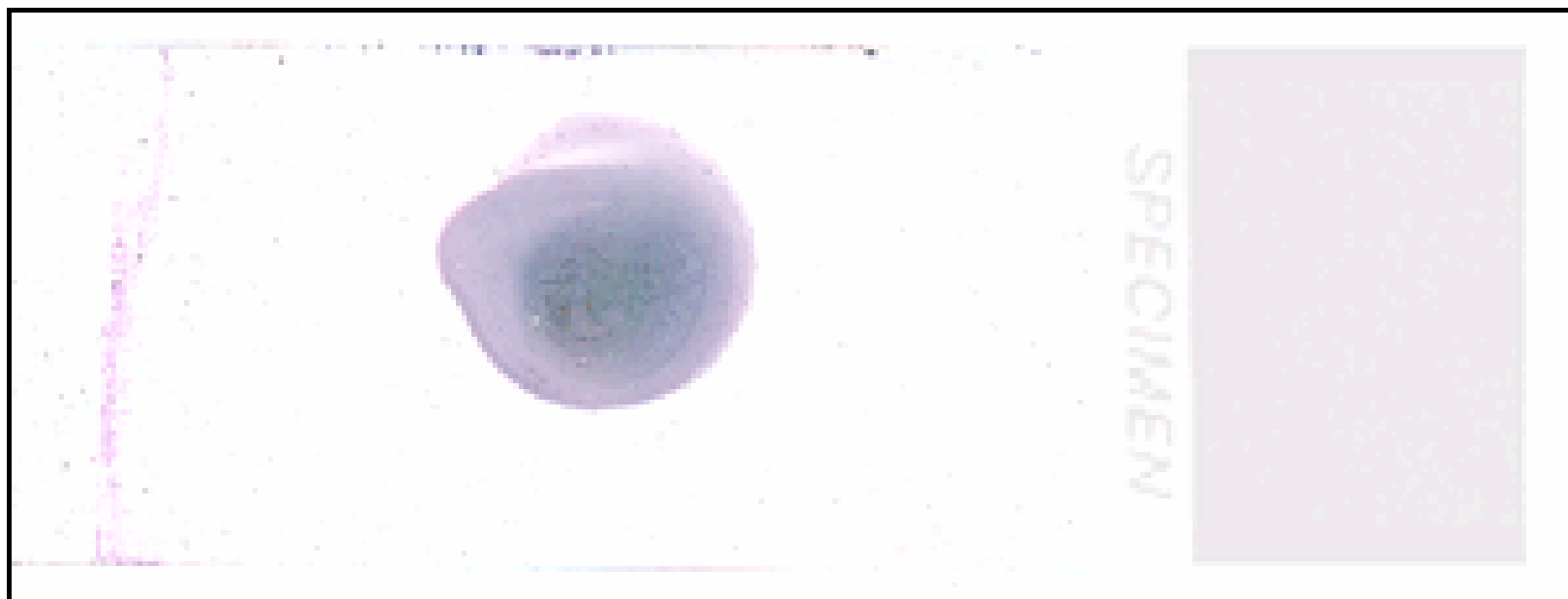
# Grahamova metoda

- speciální **průhledná** lepicí **páska**
- **nalepení na perianální řasy → odlepení → přilepení na podložní sklíčko**
- jednodušší a výtěžnější než vyšetření stolice
- **použití u dětí**
- u dospělých většinou odběry stolice

# Diagnostika parazitů

- **tlustá kapka**
  - **kapku krve** na podložním skle **rozetřeme krouživými pohyby** rohem druhého podložního skla
  - **nefixujeme**, necháme zaschnout a rovnou barvíme
- **tenký nátěr**
  - **kapku krve rozetřeme** do tenkého nátěru kratší hranou druhého podložního skla přiloženého v ostrém úhlu plynulým pohybem **do ztracena**
  - hranu druhého skla klademe **za kapku krve** a **táhneme jí za sklem**, nehrneme ji před ním
  - **fixujeme metanolem**
- **barvíme Giemsou**

# Tenký nátěr, tlustá kapka





# Diagnostika trichomonád

- **kultivačně mikroskopické vyšetření**
- odebere se **výtěr** na tamponu zanořeném **do média C. A. T.**
- **médium se nechá kultivovat do druhého dne**
- **kapka média se mikroskopuje** jako nativní preparát
- preparáty však nelze uchovat
- druhý možný způsob – **nátěr na sklíčku barvený dle Giemsy** (je-li součástí MOP, označuje se jako MOP V)
- fluorescenční barvení jen výjimečně

# Diagnostika ostatních parazitárních nákaz

- **diagnostika ektoparazitů** v rukou **dermatologa** (popř. i laika, např. vši)
- **tkáňoví paraziti: sérum** na nepřímý průkaz (KFR, ELISA)
- v některých případech, zejména tropických parazitóz, je lépe **konzultovat odběr a jeho provedení s laboratoří**
- u některých filarióz se doporučuje provádět odběr pouze v noci, popř. pouze ve dne

# Úkol 9+10: Odběry v lékařské parazitologii

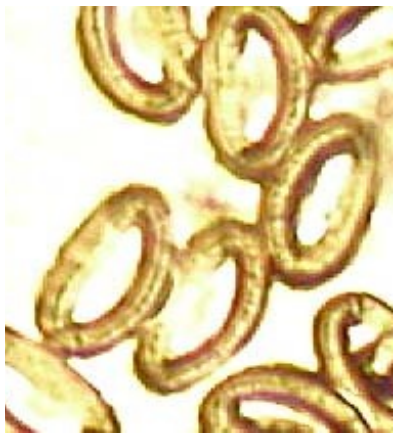- **pro každou odběrovou soupravu napište její popis a použití**
- soupravy jsou na bočním stole

# Úkol 11: Mikroskopie střevních parazitů

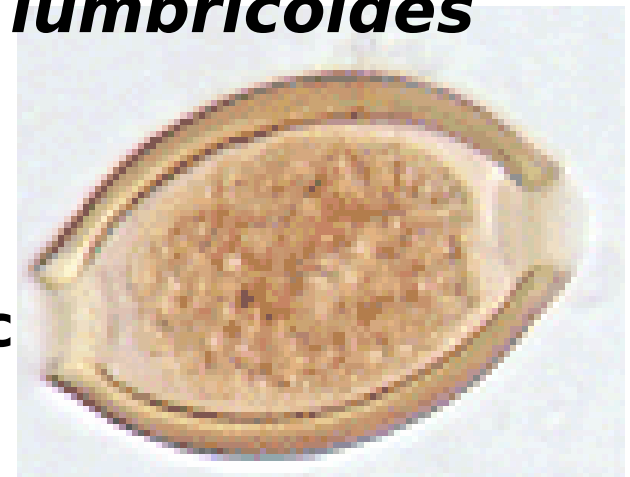
- na bočním stole máte vše k Faustově metodě a k metodě dle Kato
- **krycí sklíčko z Faustovy koncentrační metody již bylo pinzetou přesunuto na první polovinu sklíčka** (pokud nebylo, opatrně ho tam přesuňte)
- na **druhé polovině** sklíčka již máte preparát dle **Kato (zelený)** – sklíčka jsou **negativní**
- **Grahamova metoda - sklíčka pozitivní**
- mikroskopujte **bez imerze**, objektivy 10x, 20x, 40x

# Úkol 12: Demontrace parazitů, jejich vajíček a životních cyklů

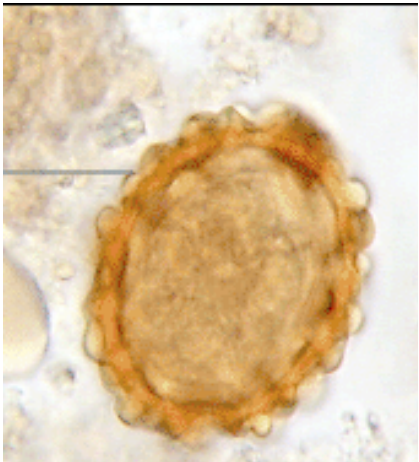
- **úkol 3a:** prohlédněte si parazity a **popište obrázky**
- **úkol 3b:** životní cykly, samice *A. lumbricoides*



**roup**  
(*Enterobius vermicularis*)




**tenkohlavec**  
(*Trichuris trichiura*)



**škrkavka**  
(*Ascaris lumbricoides*)

**tasemnice**  
(*Taenia sp.*)



**dále na obrázcích:** giardia (cysta a trofozoit), cysta *E. histolytica* a článek **tasemnice**

# Úkol 13: Mikroskopie *Trichomonas vaginalis*

- prohlédněte si výtěr z pochvy barvený podle Giemsy
- v preparátu nalezněte prvoka *Trichomonas vaginalis*
- prvok je vejčitého tvaru, cca 10× větší než bakterie, **světle modré barvy s protáhlým karmínově červeným jádrem**

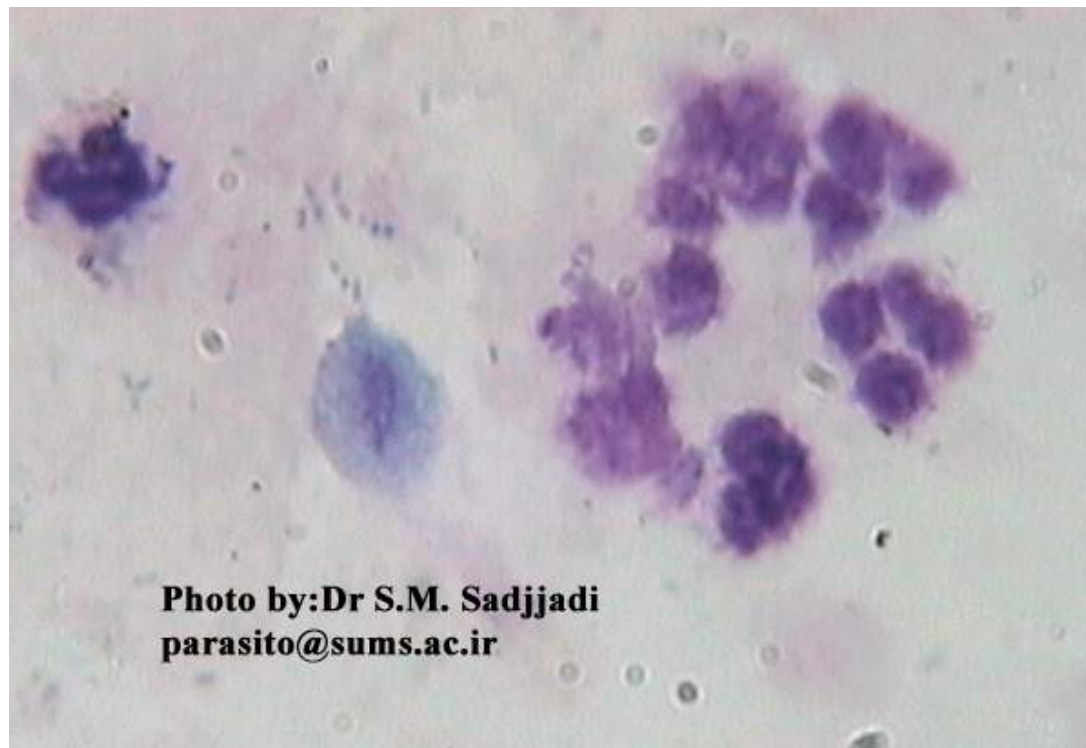

Photo by: Dr S.M. Sadjjadi  
parasito@sums.ac.ir

# Úkol 14a: Mikroskopie malarického tenkého roztěru

- **prohlédněte si preparát a pokuste se zakreslit pozorované objekty** (preparát bude připraven na promítacím plátně)

# Úkol 14b: Hodnocení stádií parazita

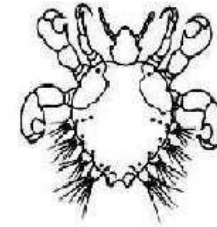
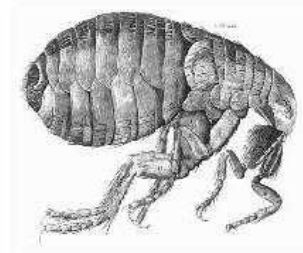

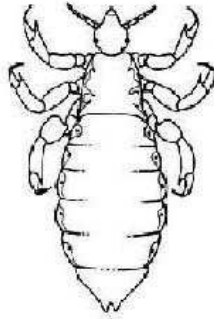

- vyplňte pole popisků k jednotlivým obrázkům
- použijte termíny: **časný trofozoit, pozdní trofozoit, schizont, merozoiti, gametocyt**



# Úkol 15: Diagnostika *Toxoplasma gondii* serologickými testy

- **KFR**
- **ELISA**

# Úkol 16: Přehled ektoparazitů



Štěnice **Veš dět.** Zákožka **Blecha** Muňka **Klíště**

Bed bug **Louse** Itch mite **Flea** Crab louse **Tick**

Cimex **Pediculus** Sarcoptes **Pulex** Phthirus **Ixodes**

**myiázy** = onemocnění způsobená mušími larvami

# Úkol 17: Pozorování *Entamoeba histolytica* v barvení trichromem

- prohlédněte si v mikroskopu pomocí imerze preparát *Entamoeba histolytica*, barvený Gomoriho trichromem
- určené jako *Entamoeba histolytica/dispar* (mikroskopicky nelze rozlišit, dourčeno v NRL pomocí PCR)
- **pokuste se spočítat jádra** (*E. histolytica* má **maximálně čtyři**, na rozdíl od *E. coli*)
- **zakreslete a popište pozorované struktury**

# Po tomto cvičení byste měli umět:

- popsat životní cykly nejběžnějších parazitů, včetně projevů a diagnostiky onemocnění
- podrobně vysvětlit možnosti odběrů vzorků v jednotlivých případech parazitárních nákaz
- poznat nejběžnější parazity (jejich cysty, trofozoity, apod.)