



Myelodysplastický syndrom

**Buliková A, Kissová J, Trnavská I, Antošová M,
Antošová L, Babáčková G, Čechová G, Penka M.**

Oddělení klinické hematologie

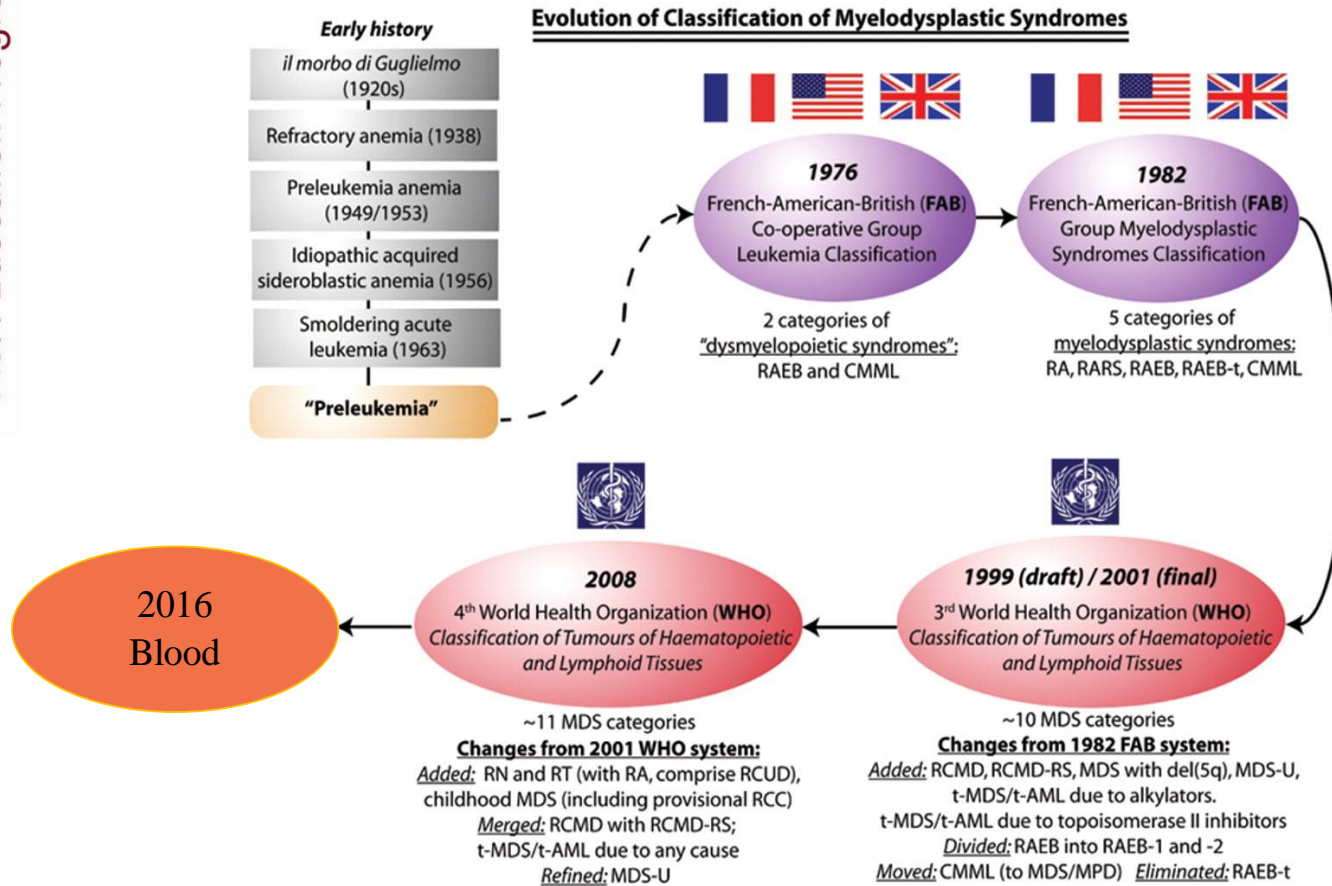
Fakultní nemocnice Brno

PŘEHLED NEJDŮLEŽITĚJŠÍCH KLASIFIKACÍ HEMATOLOGICKÝCH MALIGNIT A JEJICH REVIZÍ

Akutní leukémie a MDS		Myeloproliferativní choroby		Lymfoproliferativní choroby	
FAB	1976	PVSG	1975	Rappaportova	1956
	1981	TVSG	1997	Lukesova-Colinsova	1975
	1985		1999	Lennertova	1978
	1991	WHO	2001	„working formulation“	1982
MIC	1985		2008	Kielská	1990
REAL	1994	ECP	2002	REAL	1994
WHO	2001		2005	WHO	2001
	2008	2007	2008		
		ECMP			

Prof. Gina Zinni: Každá klasifikace nádorů hemopoetických a lymfopoetických tkání je předem odsouzena k zániku. *EHA/ESH diagnostic work-up of hematological malignancies (chronic malignancies)*, Vídeň 6.-8.11.2009

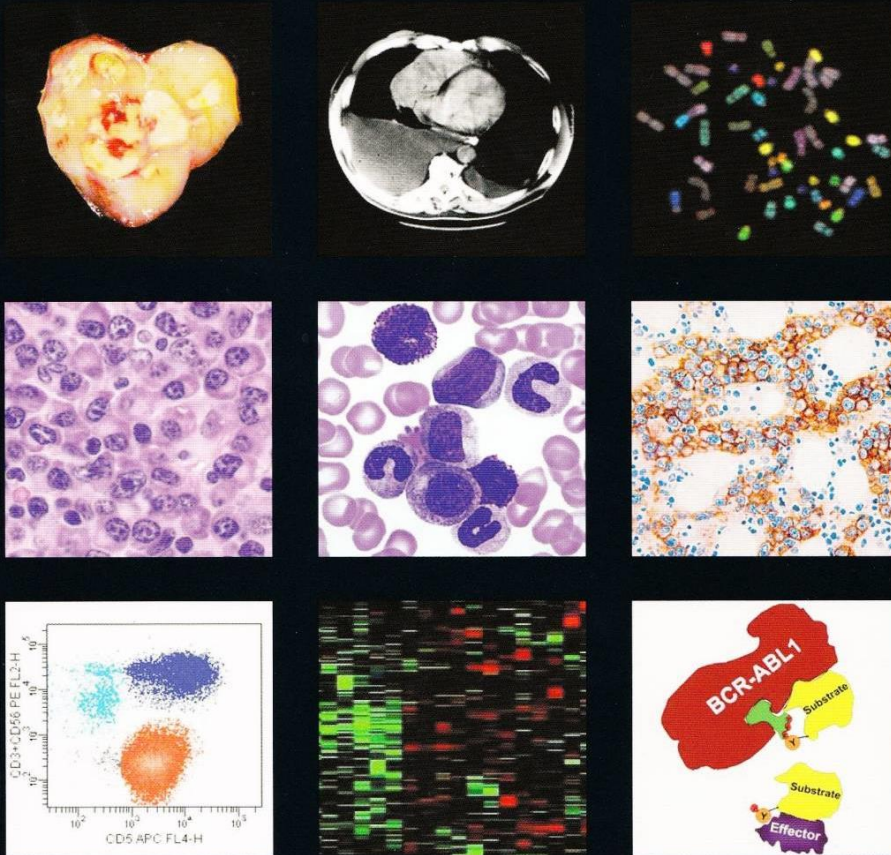
Figure 1. Evolution of classification of the myelodysplastic syndromes, from the era when these syndromes were poorly characterized and collectively known as "preleukemia" (the prevailing term in the 1960s and early 1970s for what is now known as MDS), through the 1976/1982 FAB classifications and, in the last decade, the two WHO systems



Steensma, D. P. Hematology 2009;2009:645-655
Arber DA, et al. The 2016 revision to the WHO classification of myeloid neoplasms and acute leukemia Blood 2016;127:2391-2405

WHO Classification of Tumours of Haematopoietic and Lymphoid Tissues

Edited by Steven H. Swerdlow, Elias Campo, Nancy Lee Harris, Elaine S. Jaffe, Stefano A. Pileri, Harald Stein, Jürgen Thiele, James W. Vardiman



5. vydání 2017

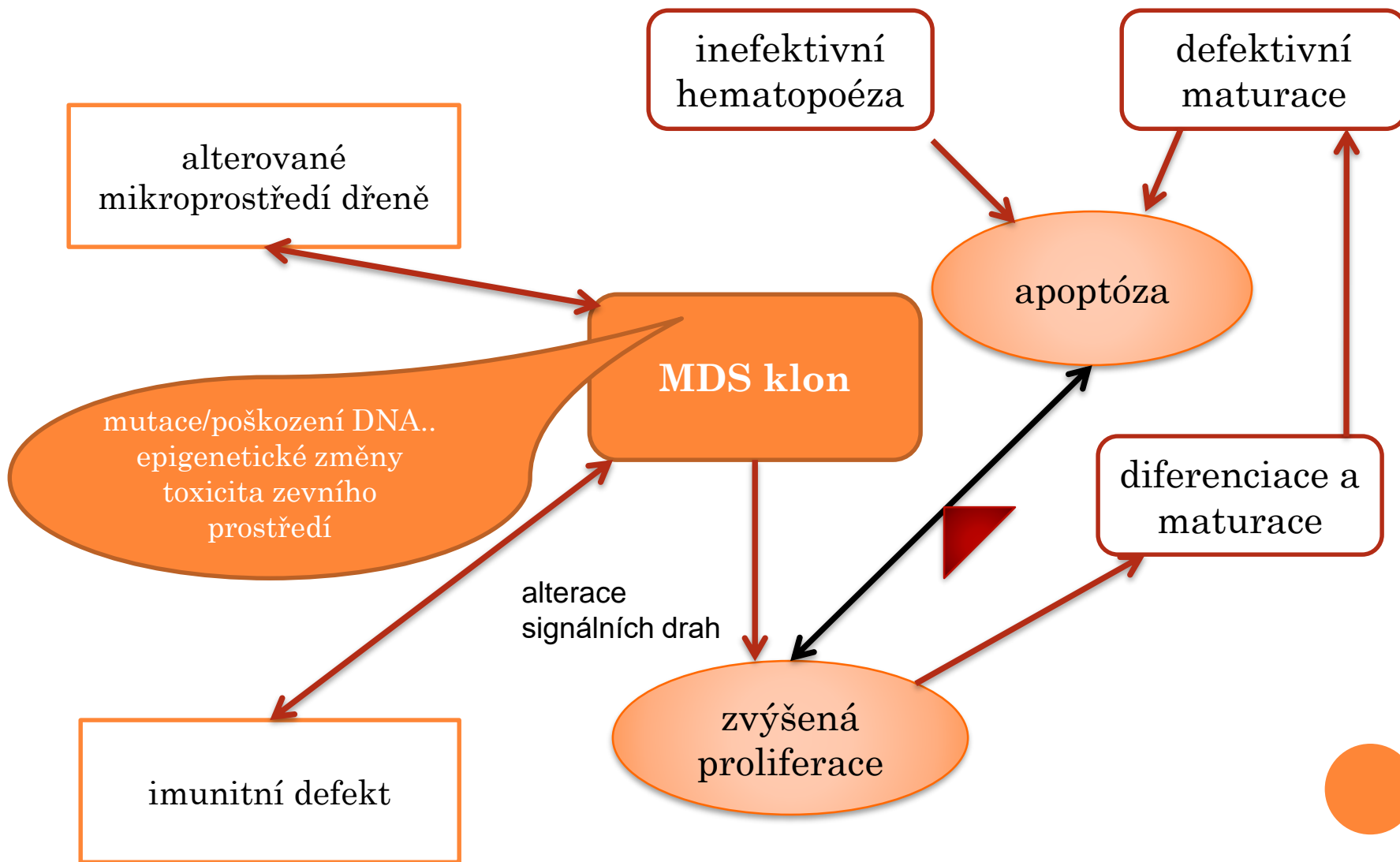


MYELOYDYSPLASTICKÝ SYNDROM

- skupina klonálních chorob hemopoetických kmenových buněk charakterizovaná
 - cytopenií
 - dysplázií
 - inefektivní hematopoézou
 - neoplastickým chováním tj. sklonem k vývoji do AML



Základní patofyziologické mechanismy MDS



Klinický obraz

- prokazuje se u starších dospělých, medián 70 let
- incidence 3-5/100000 (>20/100000 ve věku > 70 let)
- projevy cytopenie
 - anemie: 80-90%, 50-60% < 100g/l
 - neutropenie: < 1,80G/l cca 50%, < 0,2G/l cca 5%
 - trombocytopenie: < 100G/l cca 43%, < 20G/l cca 7%; krvácivé projevy jsou více významné než odpovídá počtu trombocytů – častá je funkční porucha
- trombocytémie:
 - MDS s izolovanou 5q-; 30-50% pacientů
- zánětlivé změny (10% nemocných, často u HR MDS):
 - vaskulitis, lupus-like, arthritis, glomerulonefritis
 - akutní neutrofilní dermatóza (bolestivé plaky na končetinách, trupu, tvářích event. + horečka a arthralgie)
- centrální diabetes insipidus (vzácně u HR MDS)



Podmínky stanovení morfologického podezření na MDS ve WHO 2008 a **revize WHO 2016**

- diferenciální rozpočet jaderných elementů na 500 buněk v kostní dřeni a 200 buněk v periferní krvi (u výrazné cytopenie s „buffy coatu“)
- dysplázie znamená nejméně 10% dysplastických buněk v jedné/každé vývojové řadě
 - reaktivní a sekundární příčiny dysplázie musí být náležitě posouzeny před stanovením diagnózy MDS zejména při postižení jedné vývojové linie
- je stanoven počet elementů, které musí být analyzovány pro stanovení % dysplázie
 - 200 granulocytů, 200 normoblastů, 30 megakaryocytů



MDS VE WHO 2008 i v revizi WHO 2016

- upozorňuje na nutnost uvážení přítomnosti dysplastických změn v závislosti na kvalitě preparátu (bez použití protisrážlivých roztoků či méně než 2 hodiny), **použity mohou být i dobře udělané preparáty otiskové**
- u žádného pacienta nemůže být stanovena diagnóza MDS bez znalosti klinického obrazu včetně farmakologické anamnézy; překlasifikování typu MDS není přípustné v případě léčby růstovými faktory včetně EPO
- i při počtu blastů $< 20\%$ je nutné vyloučit AML cytogeneticky tj. $t(8;21)$, $inv(16)$, $t(16)$, $t(15;17)$ či molekulárně geneticky

Brunning RD, Orazi A, Germing U, LeBeau MM. Myelodysplastic syndromes/neoplasms, overview, In WHO classification of tumours of haematopoietic and lymphoid tissues. Swerdlow SH, Campo E, Harris, Pileri SA, Stein H, Thiele J, Vardiman JW(Eds). WHO Press, Geneva 2008: 88-93

Bain BJ, Clark DM, Wilkins BS. Bone marrow pathology- the 4th edition. Willey-Blackwell 2010: 208-228

Arber DA, et al. The 2016 revision to the WHO classification of myeloid neoplasms and acute leukemia Blood 2016:127:2391-2405



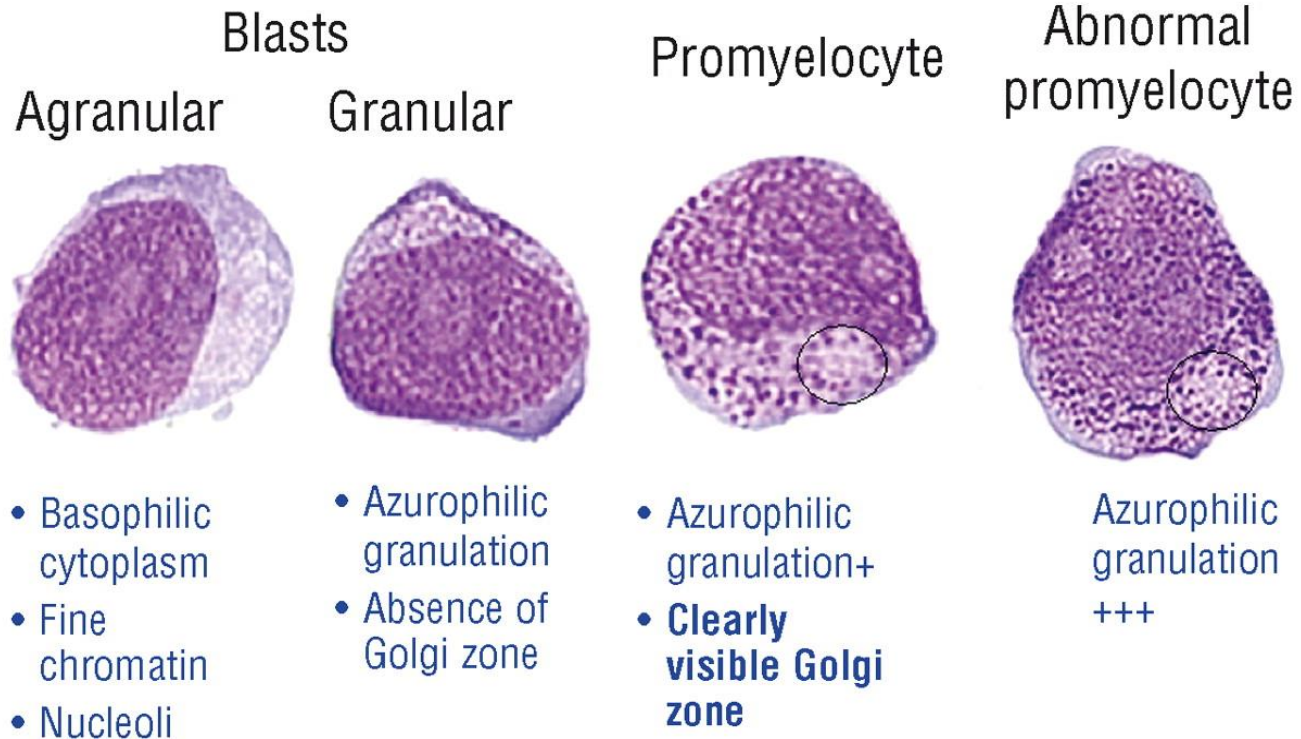
EVROPSKÝ KONSENSUS EUROPEAN LEUKEMIANET NETWORK

- dysplázie není synonymem myelodysplastického syndromu
- termín „dysplastický“ je vyhrazen pro tři myeloidní linie a na jaderné buňky
- termín dysplázie nelze použít u nemocných
 - léčených růstovými faktory
 - u hypergranulace/toxické granulace u sepsí
- jemné morfologické odchylky by neměly být považovány za dostačující pro dostatečné pro kategorizování dysplázie
- je nutné dodržovat definici blastů navrženou International Working Group of Morphology (Mufti 2008), monoblastů a promonocytů dle WHO

Zini G, Bain B, Bettelheim P, et al. A European consensus report on blood cell identification: terminology utilized nad morphological diagnosis concordance among 28 experts from 17 countries weithin the European LeukemiaNet network WP10, on behalf of the ELN Morphology Faculty. *BJH* 2010; 151: 359-364



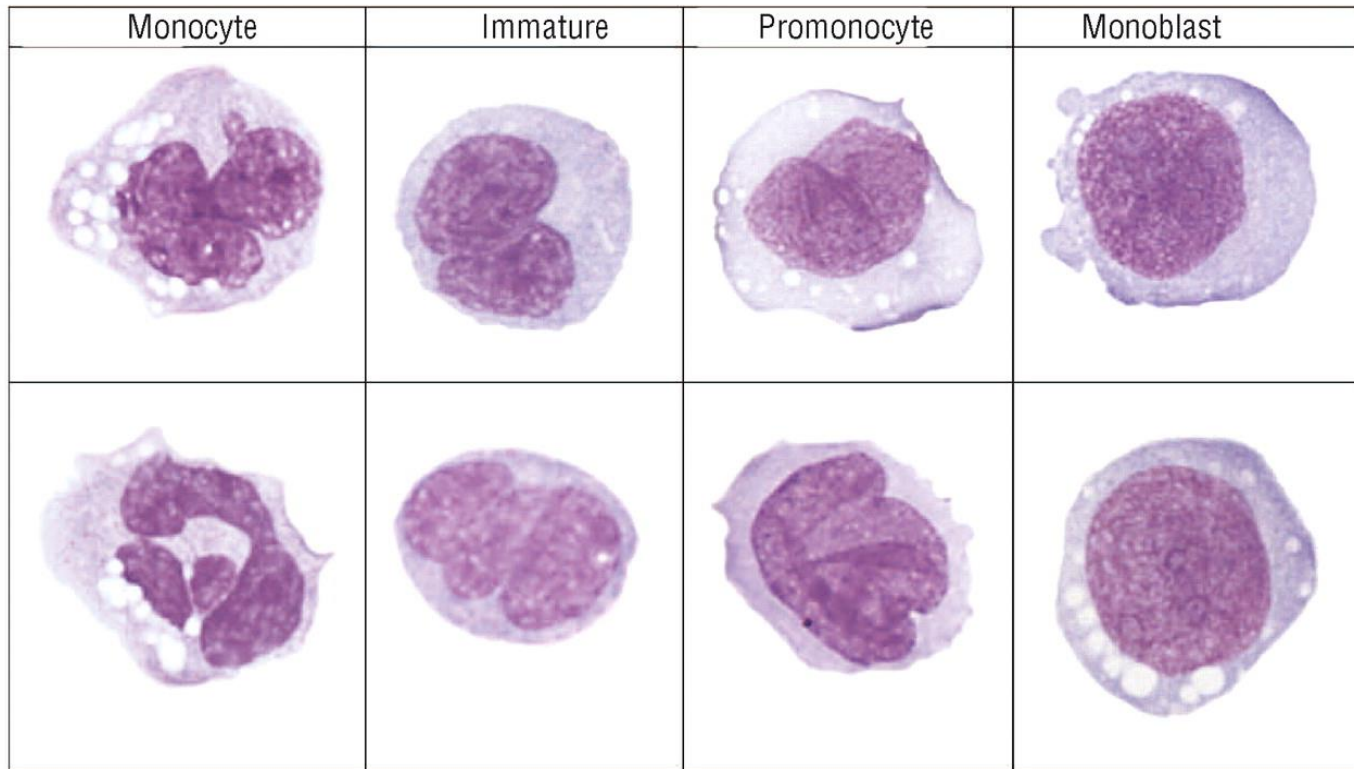
Blasts, promyelocytes, abnormal promyelocytes



Mufti, G. J. et al. Haematologica 2008;93:1712-1717



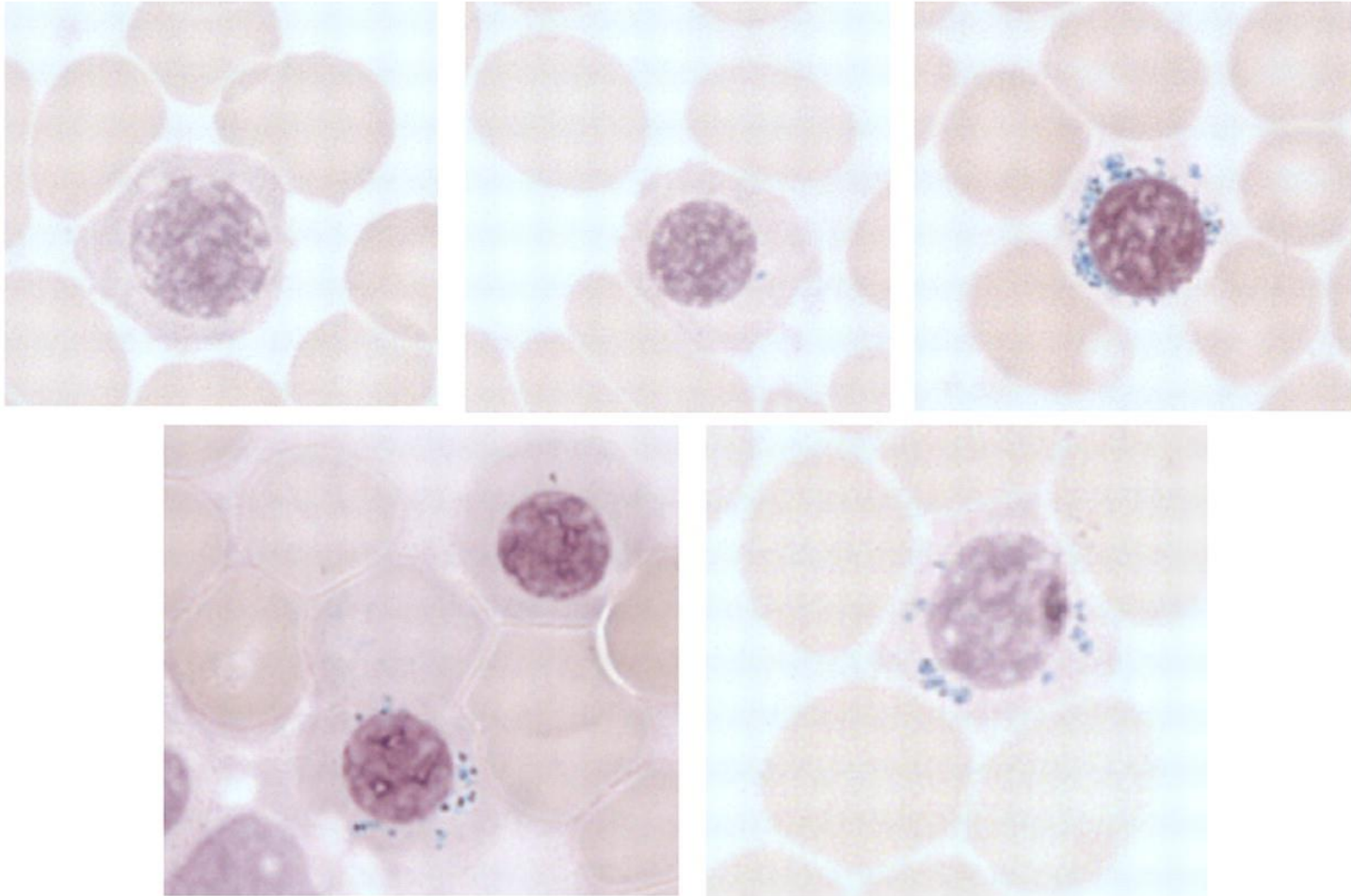
Example of monocyte subtypes as circulated for evaluation



Goasguen, J. E. et al. *Haematologica* 2009;94:994-997






Prussian blue reaction of erythroid precursors. a.



Ghulam J. Mufti et al. *Haematologica* 2008;93:1712-1717

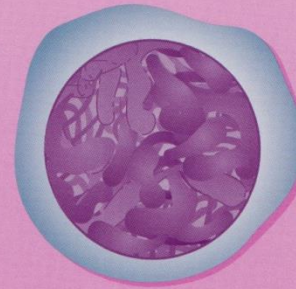
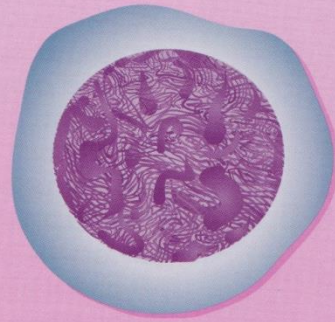
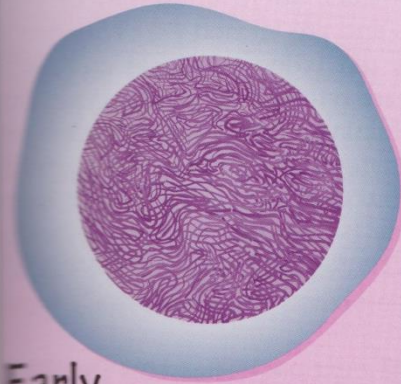Perinuclear Siderotic Granules



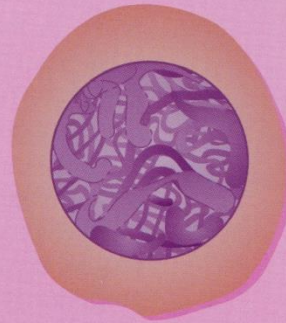
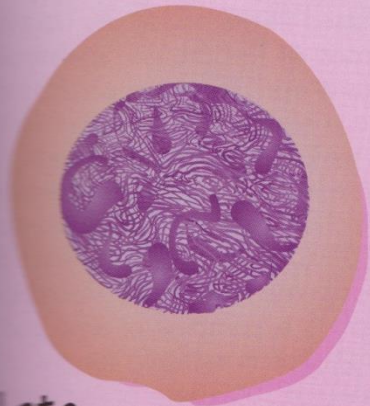Megaloblastic

Megaloblastoid

Normoblastic



Early



Late

porovnání
megaloblastové,
megaloblastoidní
a normální
erytopoézy

Megaloblastoid change is characterized by the following:

1. cells usually larger than corresponding normoblastic erythrons
2. dissociation of nuclear-cytoplasmic maturation, but less than in megaloblastic maturation
3. chromatin pattern is clumped and more coarse than in megaloblastic maturation but more open than in normoblastic maturation



DIAGNOSTICKÉ PROCESY ZAHRNUTÉ VE STANOVENÍ DIAGNÓZY MDS

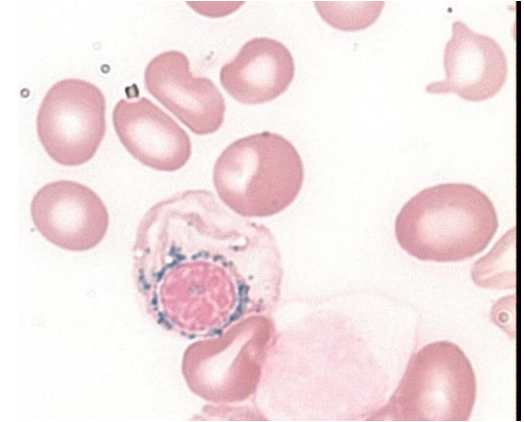
- kompletní krevní obraz včetně nových parametrů
 - IPF, NRBC, IG, NEUT-X
 - cytologie periferní krve a kostní dřeně (MGG)
 - cytochemie (MPOX, PAS, Perlsovo barvení, NSE)
 - histologie kostní dřeně (imunohistochemie)
 - průtoková cytometrie
 - cytogenetika včetně modalit
 - molekulární genetika
- + řada dalších vyšetření v rámci diferenciální diagnostiky!!!



CYTOCHEMICKÉ NÁLEZY V MORFOLOGICKÉM HODNOCENÍ DŘENĚ

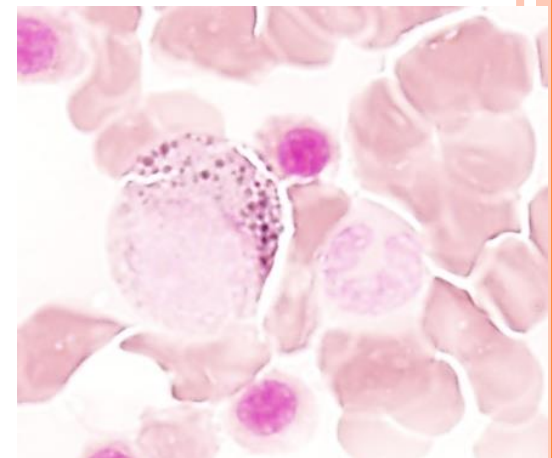
○ Perlsovo barvení

- počet prstenčitých sideroblastů
 - nejméně 5 granulí, nejméně 1/3 obvodu jádra, těsně!
- počet abnormálních sideroblastů
- zásoby železa



○ myeloperoxidáza

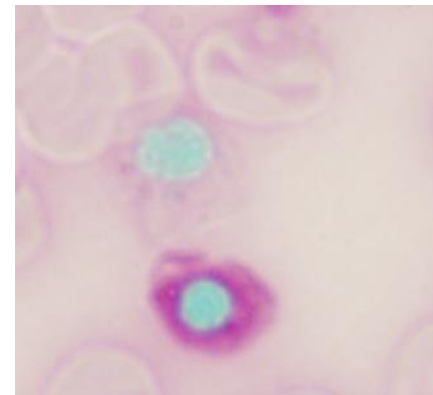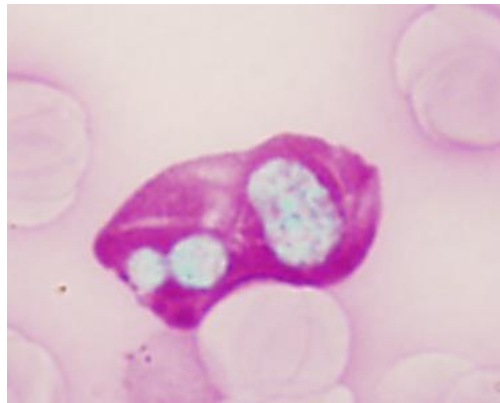
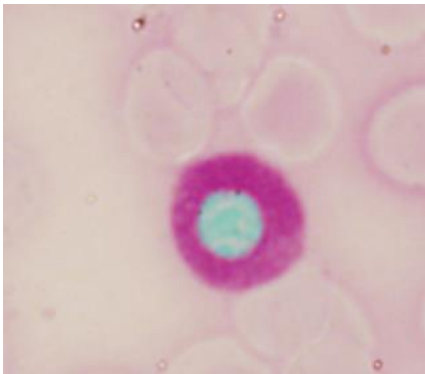
- přítomnost či nepřítomnost Auerových tyčí
- snížená pozitivita ve vyzrívajících neutrofilech je výrazem dysplázie



CYTOCHEMICKÉ NÁLEZY V MORFOLOGICKÉM HODNOCENÍ DŘENĚ

○ PAS

- pozitivní normoblasty jsou nezávislým kritériem dysplázie
- lze použít k identifikaci abnormálních megakaryoblastů (podobně NSE)



Imunocytologie

- přináší vlastní informaci k cytologickému nálezu
 - může rozeznat skutečnou RA od RCMD tam, kde nejsou cytologické nálezy přesvědčivé -FC definované „dysplastické“ změny v granulocytech a monocytech
 - predikuje nemocné s rizikem závislosti na transfuzích, s rizikem progresu do vyššího stadia MDS, s rizikem špatného výsledku transplantace
 - predikuje odpověď na léčbu Epo/G-CFS
- nemůže nahradit morfologické stanovení procentuálního zastoupení blastů v kostní dřeni a periferní krvi

van de Loosdrecht AA, Westers TM, Westra G, et al. Identification of distinct prognostic subgroups in low and intermediated-I risk myelodysplastic Syndromes by flowcytometry. Blood 2008; 111: 1067-1077

Scott BL, Wells DA, Loken MR, et al. Validation of flow cytometric scoring system as a prognostic indicator for posttransplantation outcome in Patients with myelodysplastic syndrome. Blood 2008; 112: 2681-2686

Van de Loosdrecht AA, Alhan C, Bené MC, et al. Standardization of flow cytometry in myelodysplastic syndromes a report from the first European LeukemiaNet working conference on flow cytometry in myelodysplastic syndromes. Haematologica 2009; 94: 1124-1134



Cytogenetické abnormality podporující diagnózu refrakterní cytopenie *

nebalancované

- -7 nebo del(7q)
- -5 nebo del(5q)
- t(17q) nebo t(17p)
- -13 nebo del(13q)
- del(11q)
- del(12p) nebo t(12p)
- del(9q)
- idic(X)(q13)

balancované

- t(11;16)(q23;p13.3)#
- t(3;21)(q26.2;q22.1)#
- t(1;3)(p36.3; q21.2)
- t(2;11)(p21;q23)
- inv(3)(q21.6;q26.2)
- t(6;9)(p23;q34)

* -Y, +8 a del(20q) nejsou akceptovány jako jediný nález pro diagnózu MDS

jsou asociovány s MDS spojeným s léčbou; není vysoká pravděpodobnost diagnostických rozpaků



NÁLEZY V PERIFERNÍ KRVI

erytropoéza:

- anémie, hemoglobin < 100 g/l
- anizocytóza, poikilocytóza, makrocytóza, zřídka mikrocytóza, fragmentace erytrocytů, polychromázie, bazofilní tečkování, Cabotovy prstence

leukocyty:

- neutropenie < 1,8 G/l
- získaná Pelger-Huëtova anomálie, hypersegmentace tj. 6 a více segmentů neutrofilního polynukleáru, hypogranulace, přítomnost promonocytů, dvoujaderné granulocyty (makropolycyty), blasty, Auerovy tyče

trombocyty:

- trombocytopenie < 100 G/l, trombocytóza > 450 G/l u některých syndromů
- anizocytóza, makrotrombocyty, hypogranulární či agranulární trombocyty, event. fragmenty cytoplazmy megakaryocytů



NÁLEZY V KOSTNÍ DŘENI

DYSMEGAKARYOPOEZA

- mikromegakaryocyty
- jaderná hypolobulace
- mnohojadernost (normální megakaryocyty jsou jednojaderné s lobulovanými jádry)

- obrovské až gigantické megakaryocyty
- vakuolizace cytoplazmy megakaryocytů
- megakaryocyty s hypogranulární či agranulární cytoplazmou




DYSERYTROPOEZA

Změny jádra

- mezijaderné můstky
- lobulizace
- nepravidelnosti jaderné membrány, pučení
- karyorexe
- mnohojadernost
- megaloidní rysy
- zneokrouhlení jader
- atypické mitózy

Změny cytoplazmy

- bazofilní tečkování
 - vakuolizace
 - Howell-Jollyho tělíška
 - prstenčité sideroblasty
 - PAS pozitivita- buď difuzní nebo granulární
 - nerovnoměrná barvitelnost cytoplazmy
 - plazmojaderná asynchronie
- 

DYSGRANULOPOEZA

- malé nebo neobvykle velké elementy (velké tyče a metamyelocyty)
- abnormální shlukování chromatinu
- hyposegmentace-pseudo Pelger Huetova anomálie
- nepravidelná hypersegmentace
- jaderná atypie
- hypogranularita, agranularita (> 30%!)
- nerovnoměrná distribuce granulí
- atypická granulace
- vakuolizace cytoplazmy
- nestejněměrné rozložení bazofilie
- pseudo-Chediakova-Higashiho granula
- Auerovy tyče
- asynchronie zrání cytoplazmy a jádra
- deficit myeloperoxidázy v buňkách neutrofilní granulopoezy
- jaderné fragmenty



KLASIFIKACE MDS VE WHO 2008

typ	periferní krev	kostní dřeň
RCUD: RA; RN; RT	uni- či bicytopenie blasty < 1%	unilineární dysplázie $\geq 10\%$ buněk jedné řady, <5% blastů
RARS	anémie, žádné blasty	$\geq 15\%$ prstenčité sideroblasty, jen erytrodysplázie, < 5% blastů
RCMD	cytopenie, blasty <1%, mono <1G/l, žádné Auerovy tyče	dysplázie ve 2 řadách, blasty <5%, žádné Auerovy tyče, $\pm 15\%$ prstenčitých sideroblastů
RAEB1	cytopenie, blasty <5%, mono <1G/l, žádné Auerovy tyče	uni- či multilineární dysplázie, 5-9% blastů, žádné Auerovy tyče
RAEB2	cytopenie, blasty 5- 19%, mohou být Auerovy tyče	uni- či multilineární dysplázie, 10-19% blastů, nález Auerových tyčí posouvá kritérium do tohoto stadia
MDS-U	cytopenie, $\leq 1\%$ blastů	dysplázie $\leq 10\%$ buněk 1 či více linií a cytogenetická abnormita, $\leq 5\%$ blastů
MDS s isolovanou del 5q	anémie, normální či zvýšení počet trombocytů, <1% blastů	normální či zvýšené megakaryocyty s hypolobulizovanými jádry, < 5% blastů, izolovaná abnormita del(5q), nejsou Auerovy tyče

ROZDÍLY MEZI WHO 2008 A 2016

- cytopenie je sice nezbytnou podmínkou pro diagnózu MDS, avšak z prognostického pohledu je důležitější stupeň dysplázie a procento blastů
 - proto se ustupuje o pojmy refrakterní cytopenie resp. anémie
 - je-li jedinou cytopenií neutropenie, je ji třeba interpretovat obezřetně s ohledem na rasové rozdíly
- je-li pro klasifikaci použito kritérium 1% blastů v periferní krvi, musí být toto prokázáno opakovaně ze dvou různých odběrů
- u některých typů MDS se nepatrně upřesňuje procento blastů, které mohou být v periferní krvi
- procentuální zastoupení blastů je vždy kalkulováno ze všech jaderných buněk kostní dřeně a ani v případě, že erytroidní prekurzory dosáhnou počtu $\geq 50\%$ ANC se nedělá přepočítání blastů na NEC
- případy, které jsou řazeny do skupiny MDS s prstenčitými sideroblasty, jsou dány buď hranicí 15%, ale i 5% u nemocných se specifickou mutací SF3B1
- delece 5q zůstává jedinou cytogenetickou resp. molekulárně genetickou abnormitou, která definuje specifický subtyp MDS; nově může být přítomna ještě jedna přídatná cytogenetická abnormita, pokud to není monosomie 7 nebo del 7q
- je identifikována řada somatických mutací asociovaných s MDS (SF3B1, TET2, SRSF2, ASXL1, DNMT3A, RUNX1, U2AF1, TP53, EZH2), tyto však nemohou být považovány za diagnostické kritérium MDS a to ani u nemocných s nevysvětlitelnou cytopenií



NÁLEZY V PERIFERNÍ KRVI A KOSTNÍ DŘENI A CYTOGENETIKA MDS – I

název	dysplázie	cytopenie	prstečité sideroblasty	blasty v PK	blasty v KD	cytogenetik a konvenční analýzou
MDS s dysplázií jedné řady (MDS-SLD)	1	1 nebo 2	<15%, < 5%*	< 1%, žádné Auerovy tyče	<5%, žádné Auerovy tyče	jakákoli mimo del(5q)
MDS s dysplázií více řad (MDS-MLD)	2 nebo 3	1 až 3	<15%, < 5%*	< 1%, žádné Auerovy tyče	< 5%, žádné Auerovy tyče	jakákoli mimo del(5q)
MDS s prstenčitými sideroblasty (MDS-RS)						
MDS-SLD-RS	1	1 nebo 2	≥ 15%, ≥ 5%*	< 1%, žádné Auerovy tyče	< 5%, žádné Auerovy tyče	jakákoli mimo del(5q)
MDS-MLD-RS	2 nebo 3	1 až 3	≥ 15%, ≥ 5%*	< 1%, žádné Auerovy tyče	< 5%, žádné Auerovy tyče	jakákoli mimo del(5q)
MDS s izolovanou del(5q)	1-3	1-2	žádné nebo málo	< 1%, žádné Auerovy tyče	< 5%, žádné Auerovy tyče	del(5q) nebo 1 další mimo -7 nebo del(7q)

cytopenie je definována: hemoglobin < 100g/l, trombocyty < 100G/l, neutrofily < 1,8G/l
počet monocytů musí být < 1x10⁹/L

* je-li přítomna mutace SF3B1



NÁLEZY V PERIFERNÍ KRVI A KOSTNÍ DŘENI A CYTOGENETIKA MDS – II

název	dysplázie	cytopenie	prstečité sideroblasty	blasty v PK	blasty v KD	cytogenetika konvenční analýzou
MDS s nadbytkem blastů (MDS-EB)						
MDS-EB-1	0-3	1-3	žádné nebo málo	2-4%, žádné Auerovy tyče	5-9%, žádné Auerovy tyče	jakákoli
MDS-EB-2	0-3	1-3	žádné nebo málo	5-19%, nebo Auerovy tyče	10-19%, nebo Auerovy tyče	jakákoli
MDS neklasifikovatelný (MDS-U)						
s 1% blastů v PK	1-3	1-3	žádné nebo málo	1%*, žádné Auerovy tyče	< 5%, žádné Auerovy tyče	jakákoli
s dysplázií 1 řady a pancytopenií	1	3	žádné nebo málo	< 1%, žádné Auerovy tyče	< 5%, žádné Auerovy tyče	jakákoli
určeno cytogenetickou abnormitou	0	1-3	< 15% ⁺	< 1%, žádné Auerovy tyče	< 5%, žádné Auerovy tyče	změna definující MDS
Refrakterní cytopenie v dětství	1-3	1-3	žádné	< 2%	< 5%	jakákoli

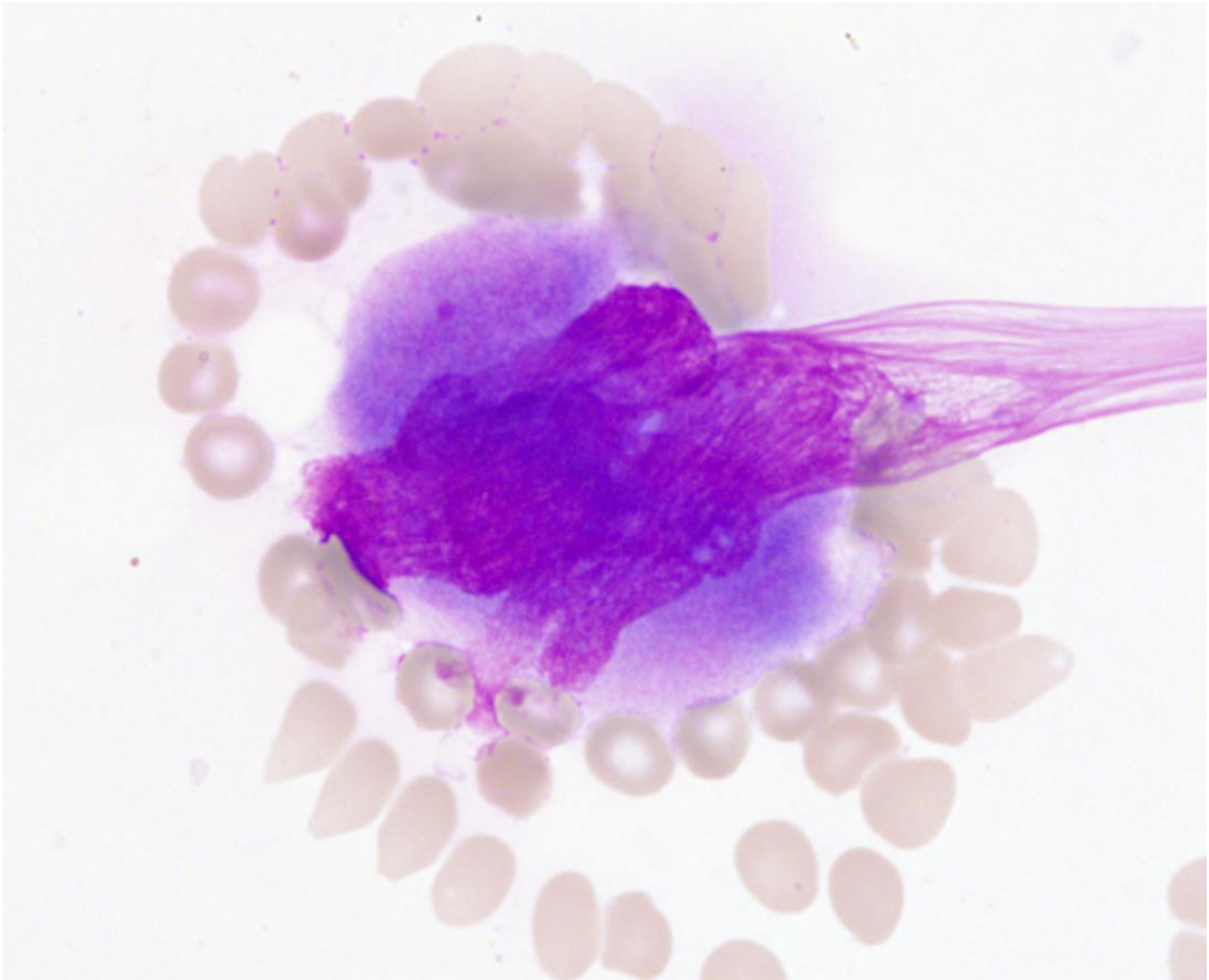
* 1% procento blastů musí být zjištěno nejméně 2x z různých odběrů

⁺případy s vyšší hodnotou jsou klasifikovány jako MDS-RS-SLD

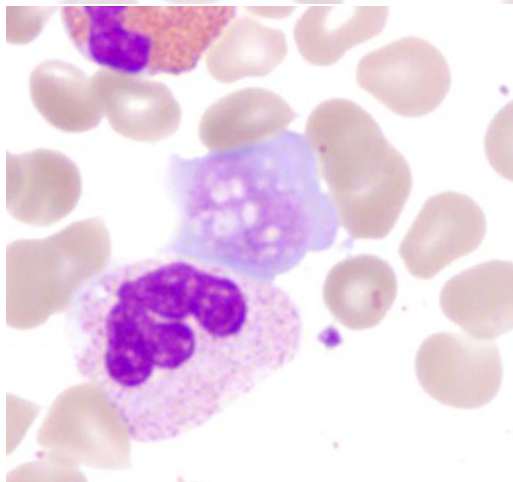
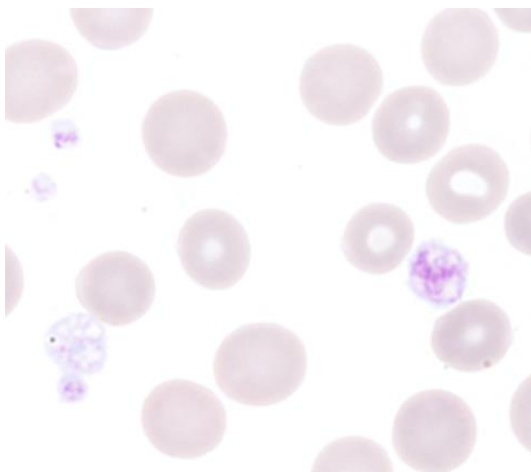
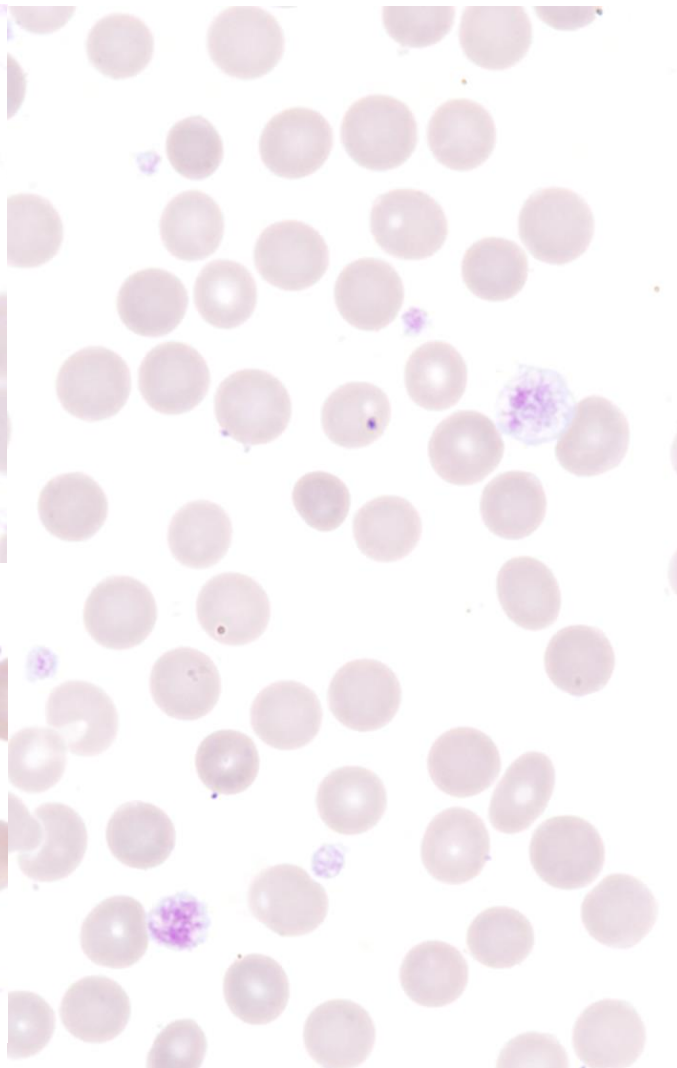
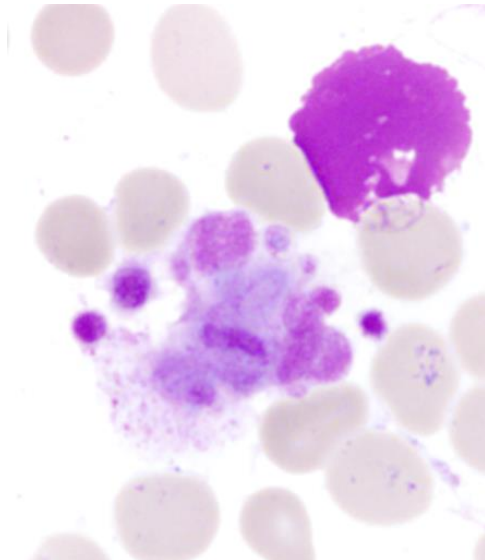
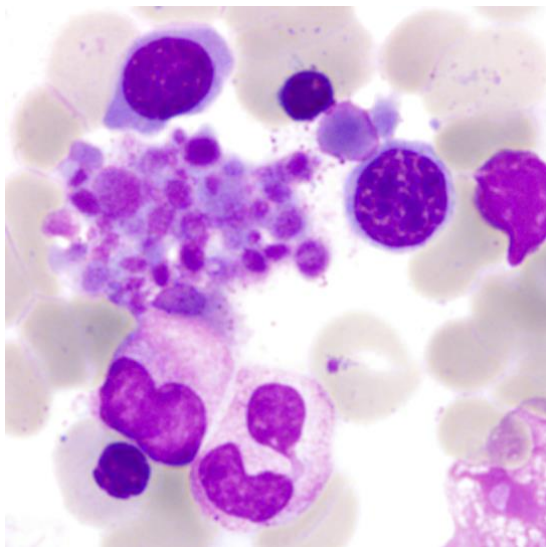
PROBLÉMY MORFOLOGICKÉ DIAGNOSTIKY

- co je normální?
 - 19/50 dysplastické megakaryocyty (nelobulizované, multinukleární, obě)*
 - žádný z nich neměl změny v granulopoéze nebo prstenčité sideroblasty
 - žádný neměl mikromegakaryocyty
- možnost artefaktů
 - přestupuje-li jádro megakaryocytů mimo hranici danou cytoplazmou, jde o artefakt způsobený nátěrem
 - hypogranulované formy neutrofilů efekt daný barvením, pH, vlivem EDTA...

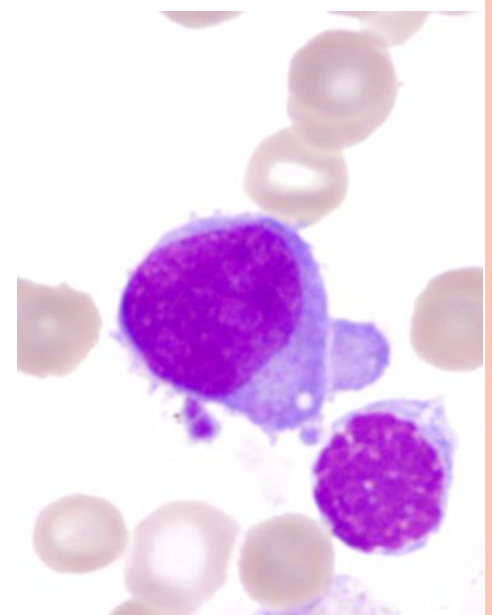
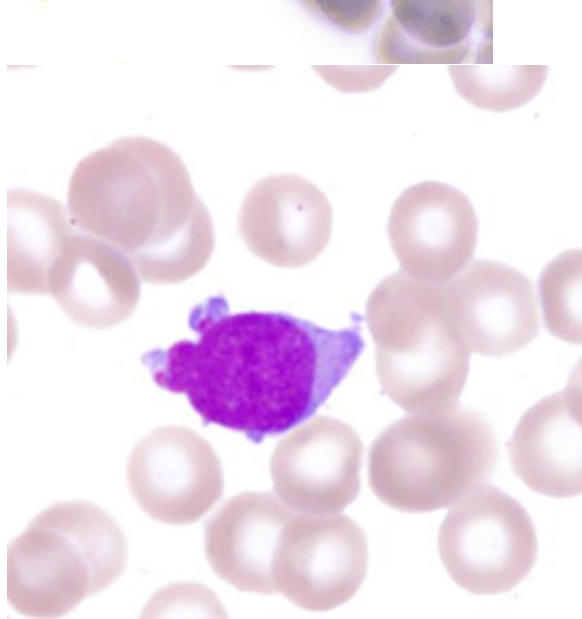
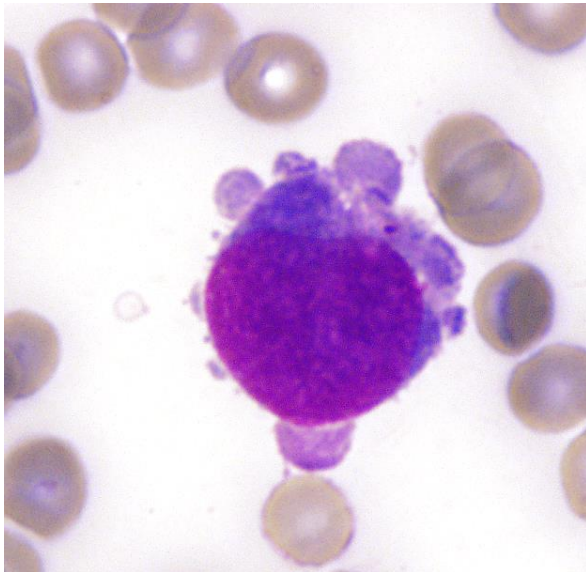
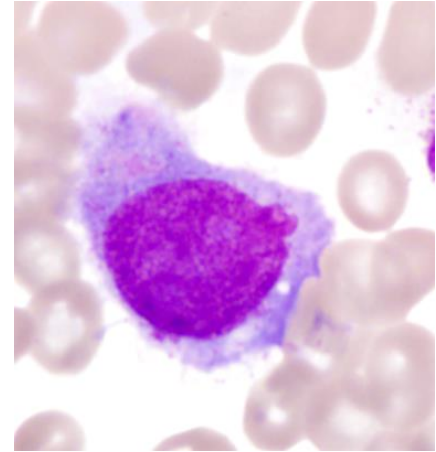
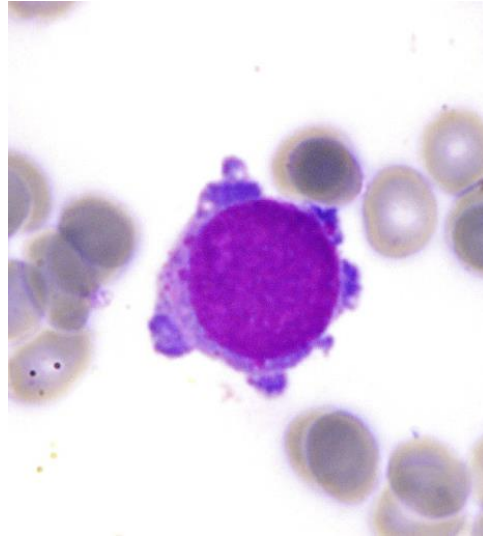
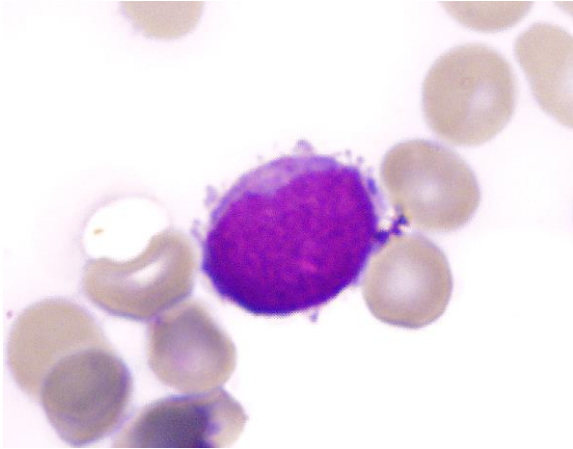




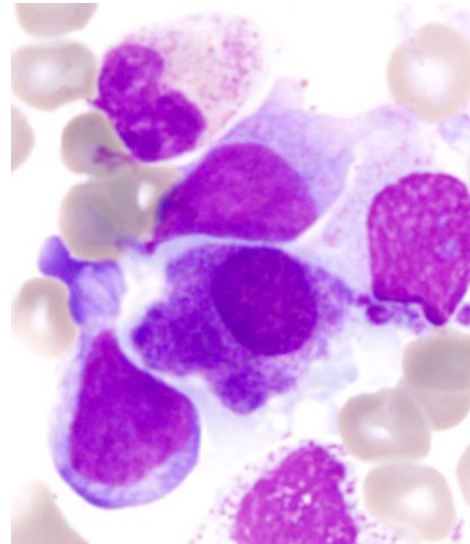
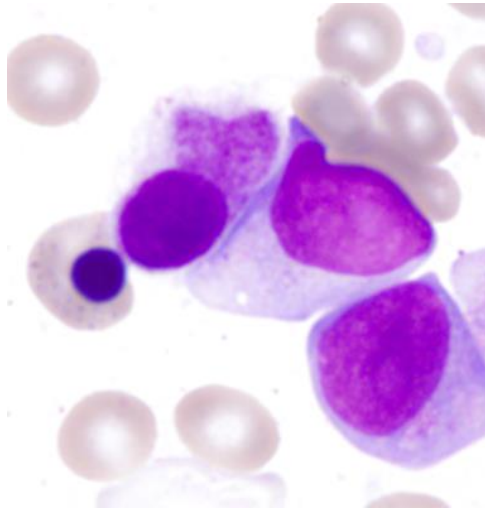
MORFOLOGIE TROMBOCYTŮ



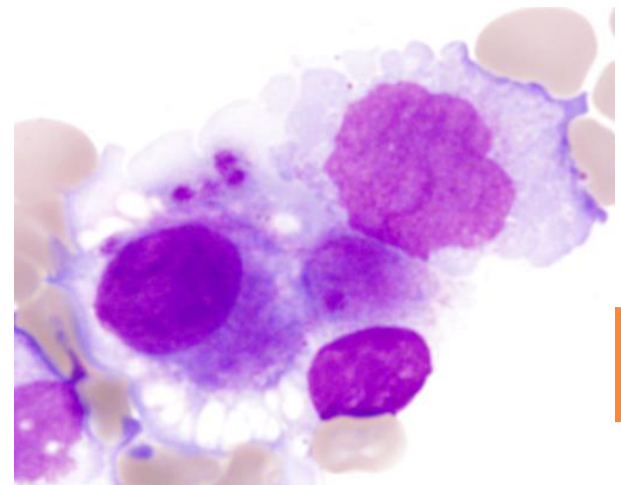
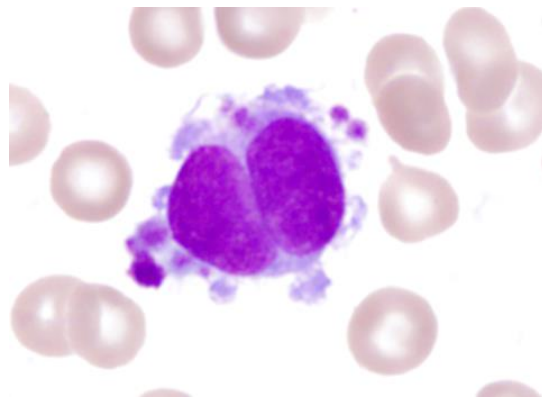
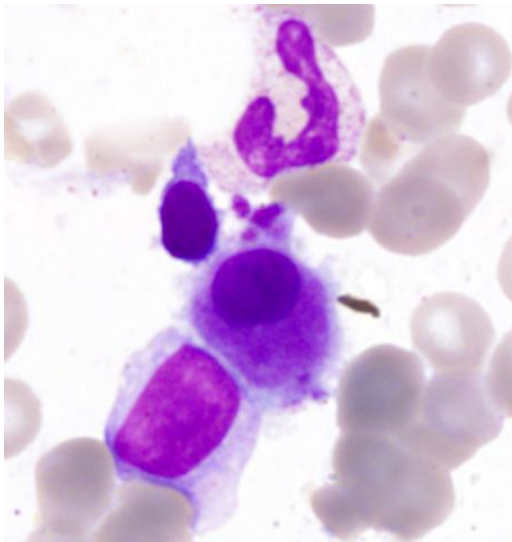
MEGAKARYOBLASTY



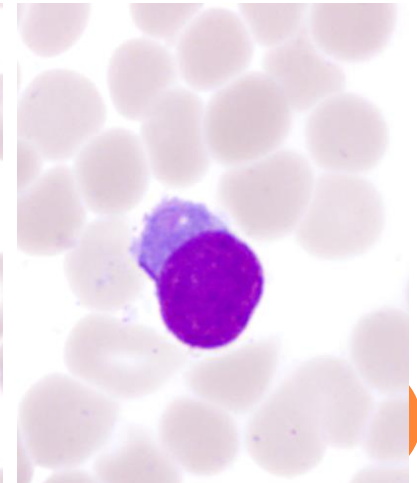
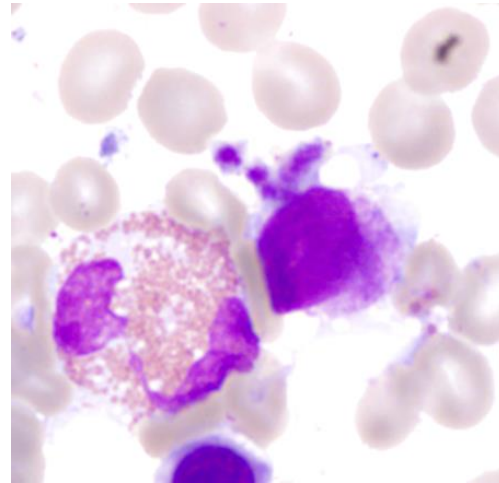
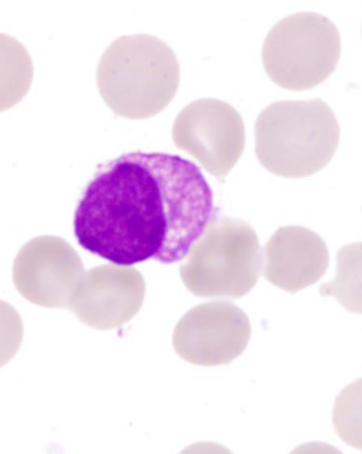
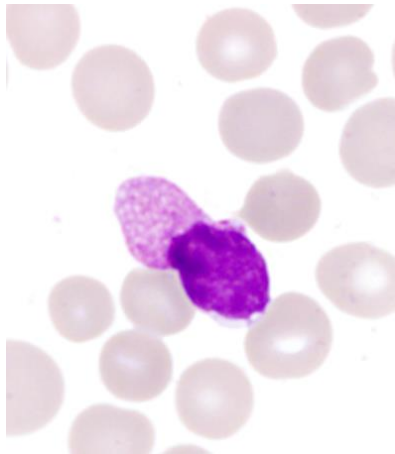
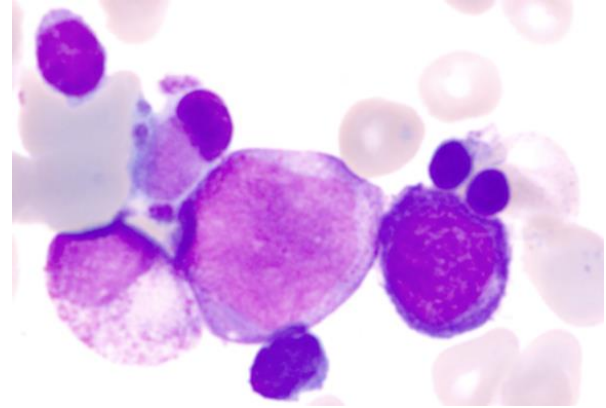
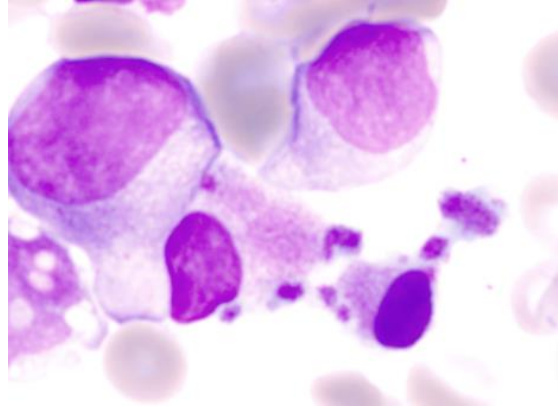
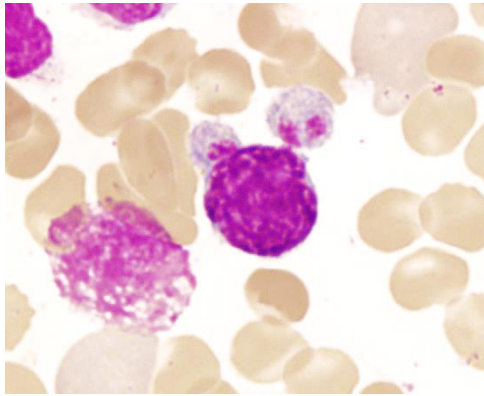
MIKROFORMY MEGAKARYOCYTŮ NEBOLI MIKROMEKAKARYOCYTY



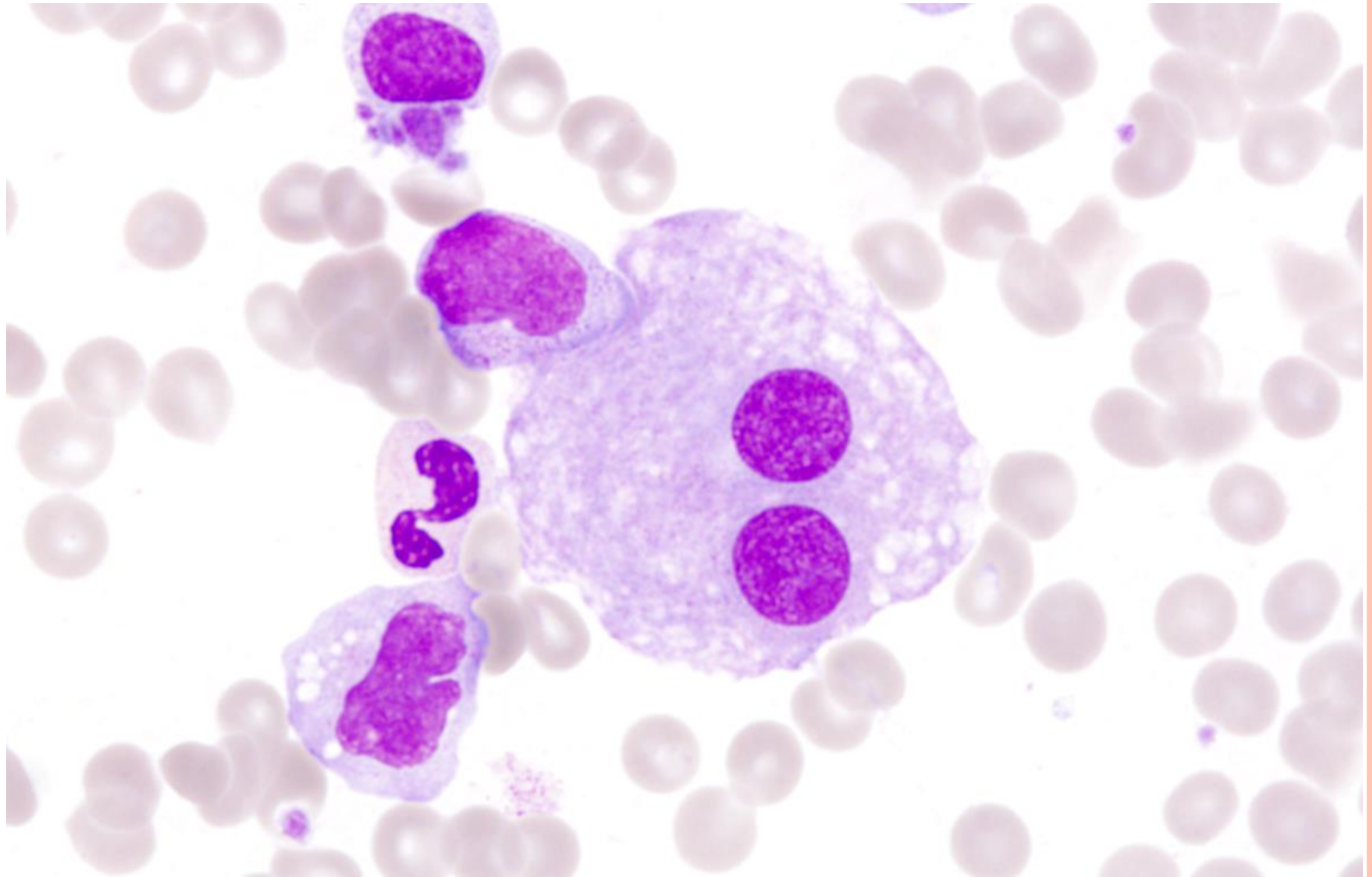
„mikromegakaryocyt“
= megakaryocyt menší
než promyelocyt
přesná velikost není
arbitrálně stanovena
nejdůležitější známka
dysplázie v
megakaryocytech



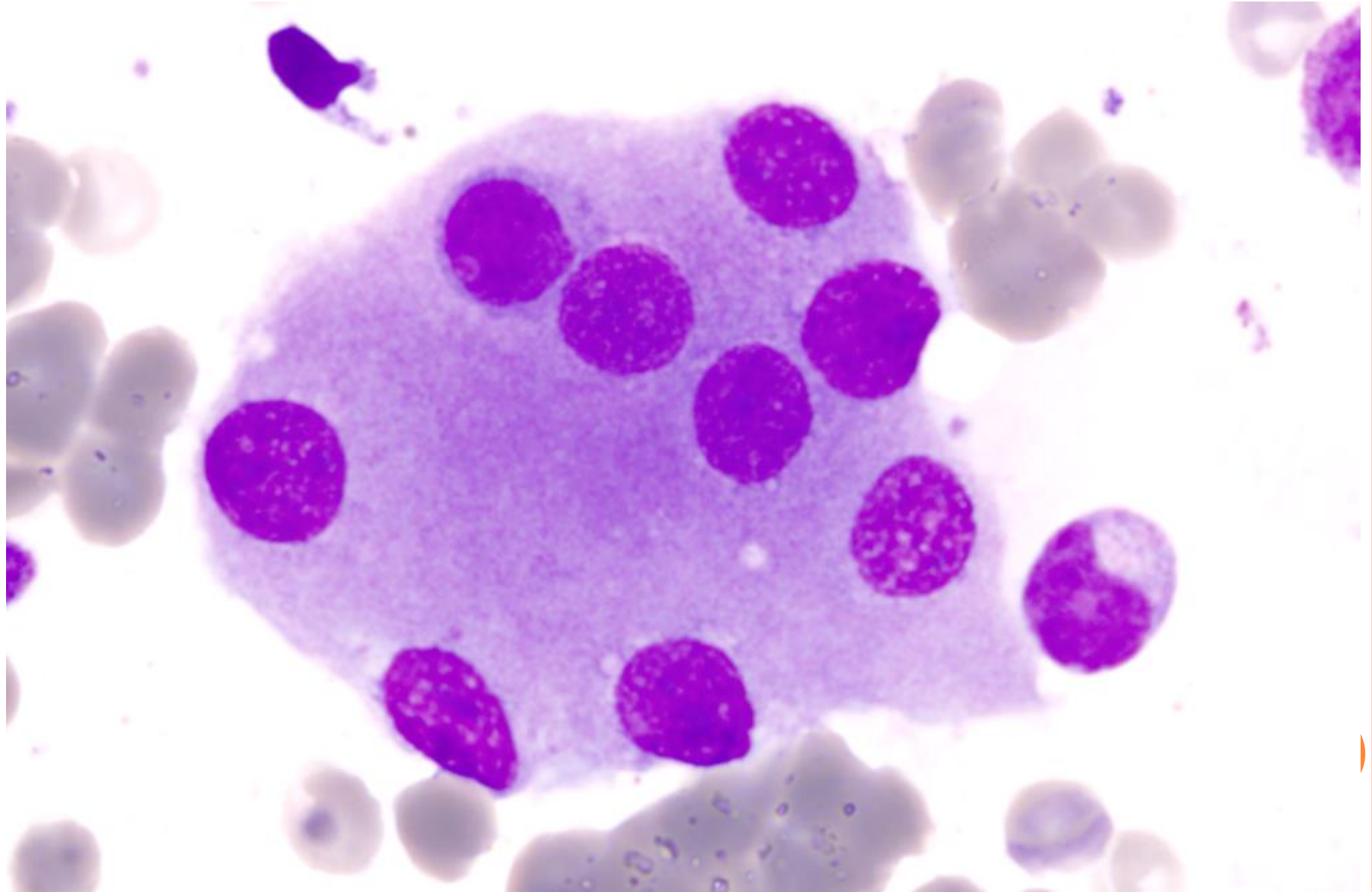
MIKROFORMY MEGAKARYOCYTŮ



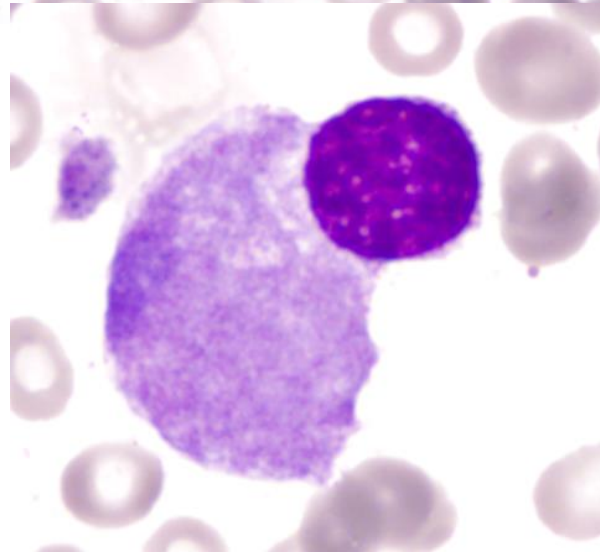
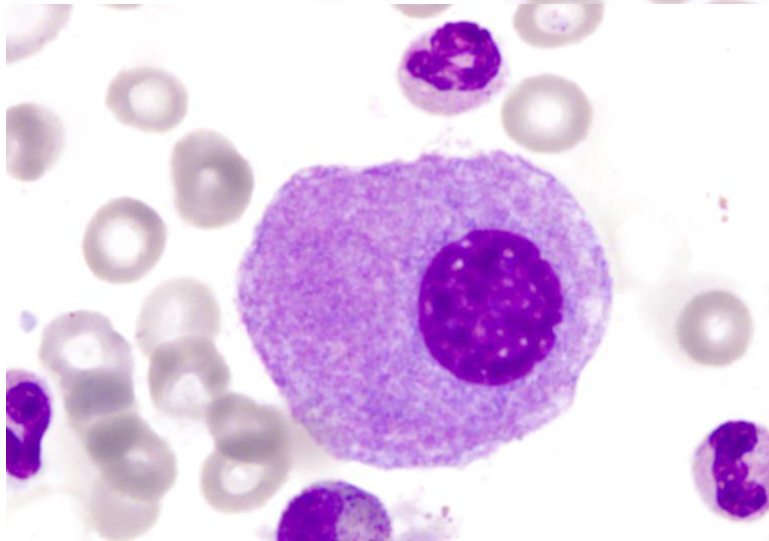
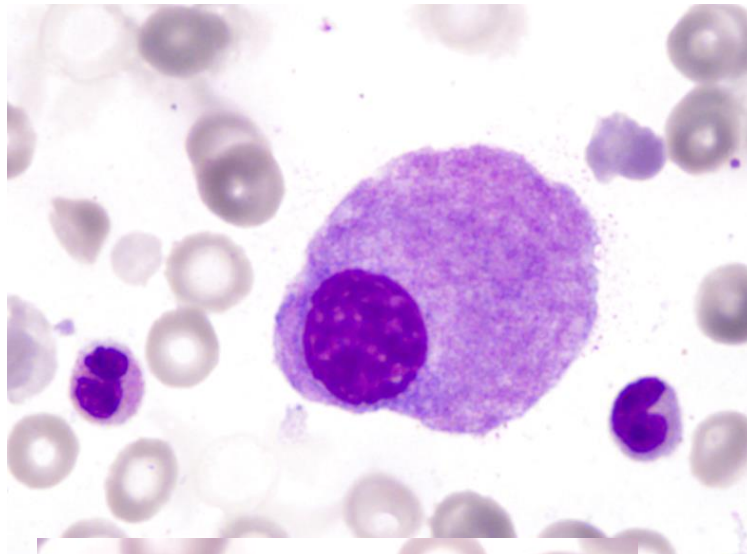
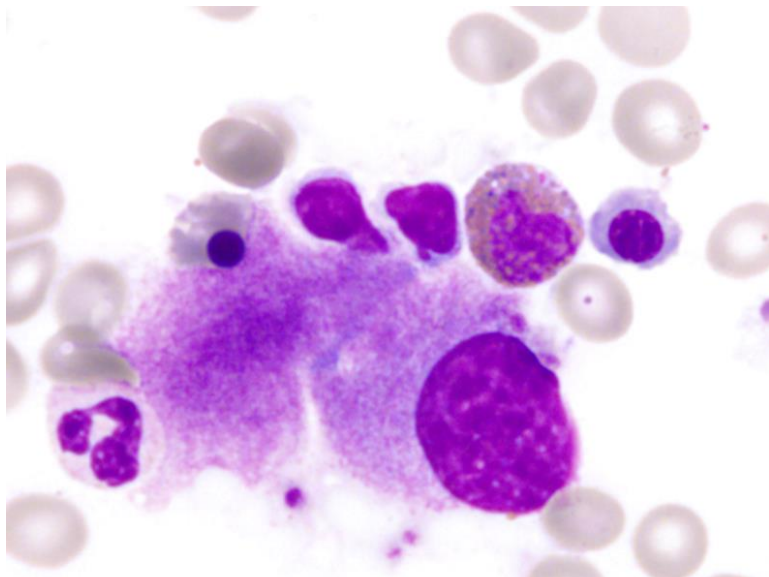
IZOLOVANÁ JÁDRA (BI-POLYNUKLEÁRNÍ FORMY)



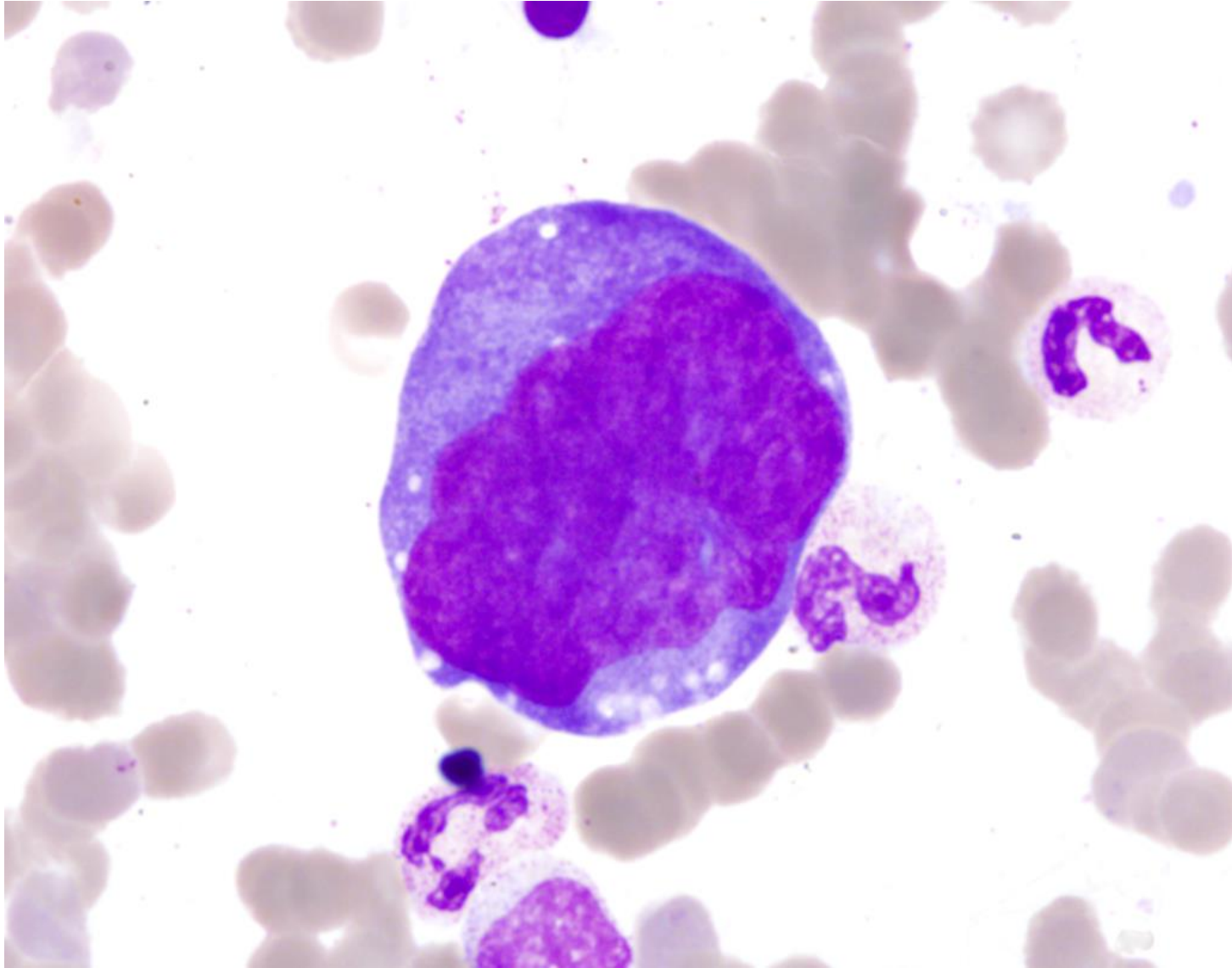
IZOLOVANÁ JÁDRA (BI-POLYNUKLEÁRNÍ FORMY)



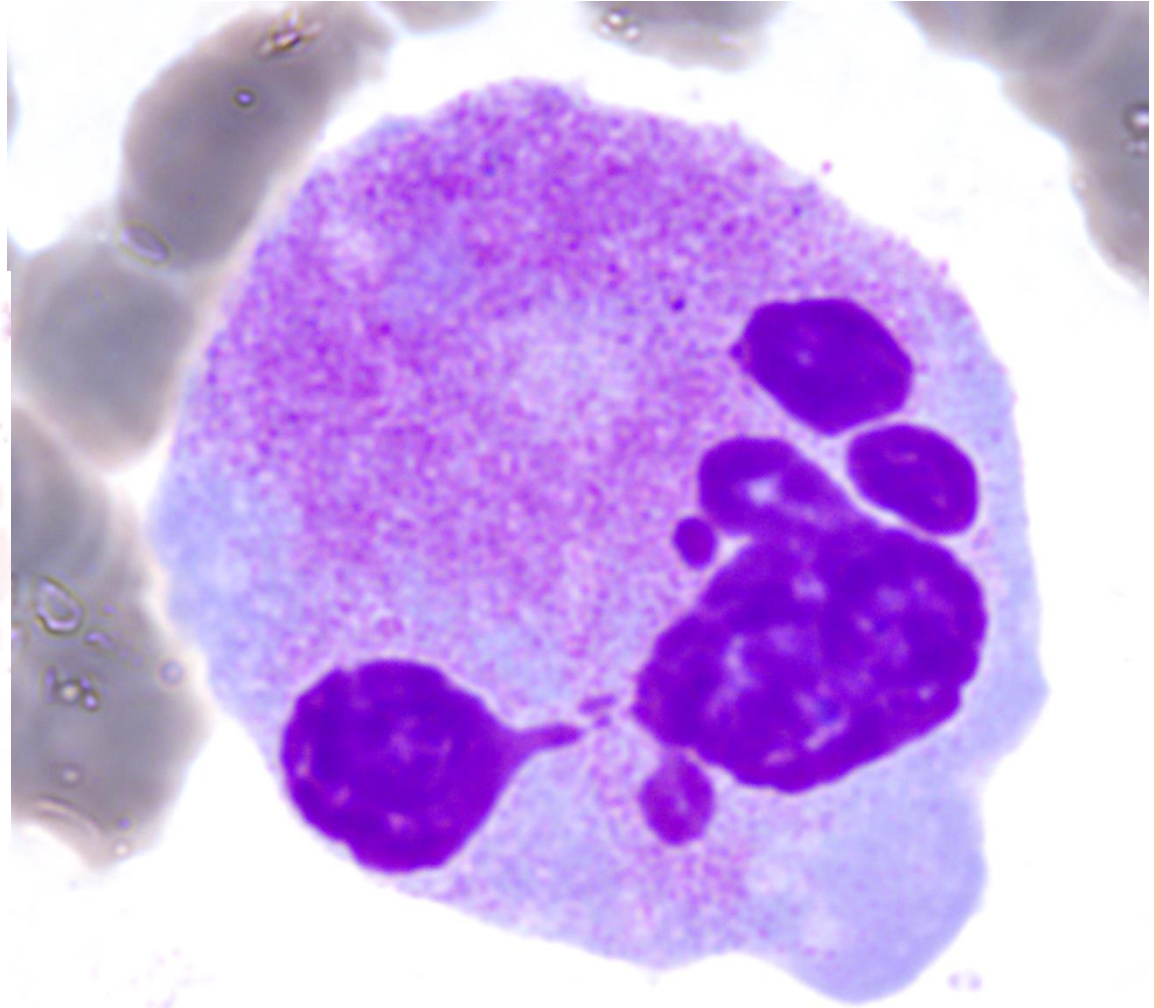
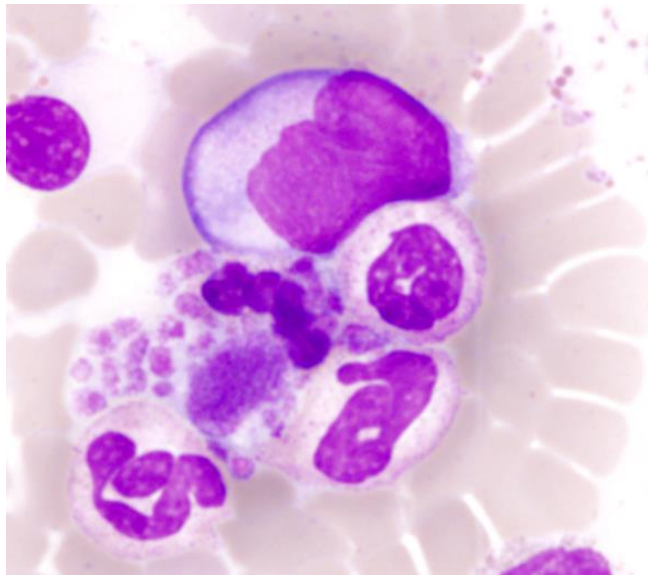
MALÉ HYPOSEGMENTOVANÉ FORMY MDS S DELECÍ 5Q



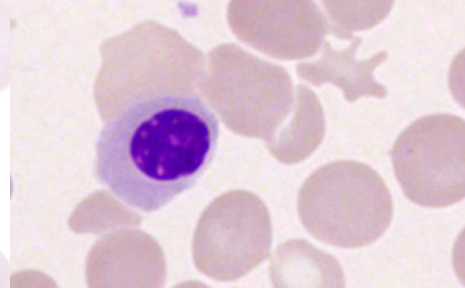
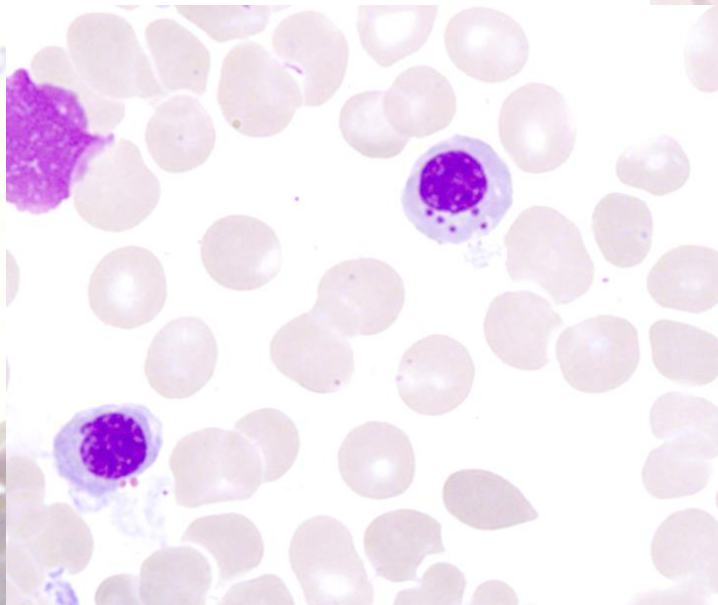
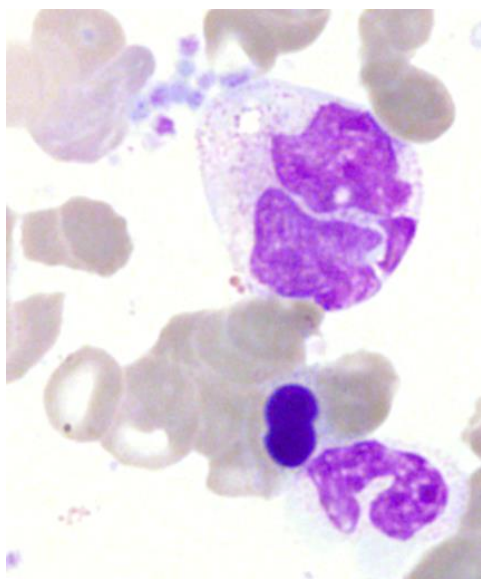
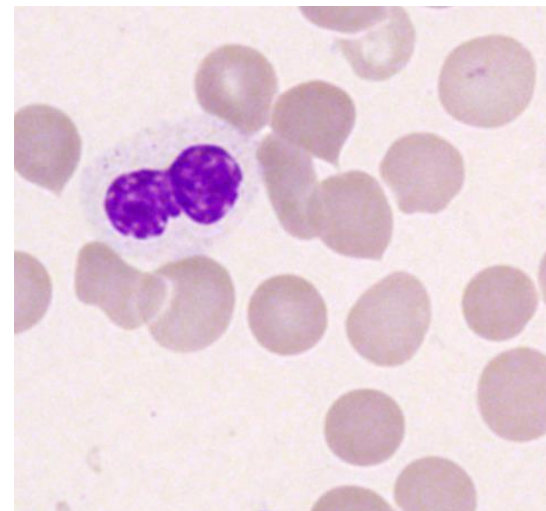
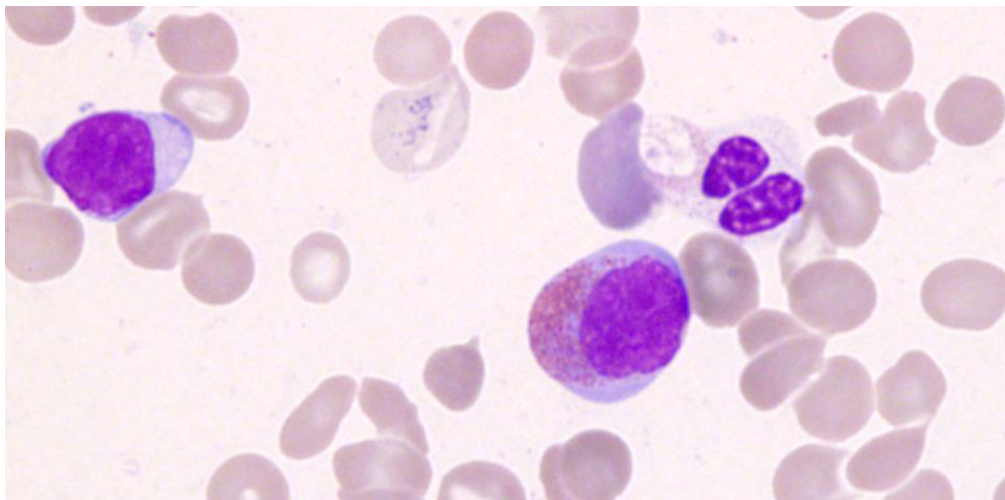
NEZRALÉ HYPERSEGMENTOVANÉ FORMY



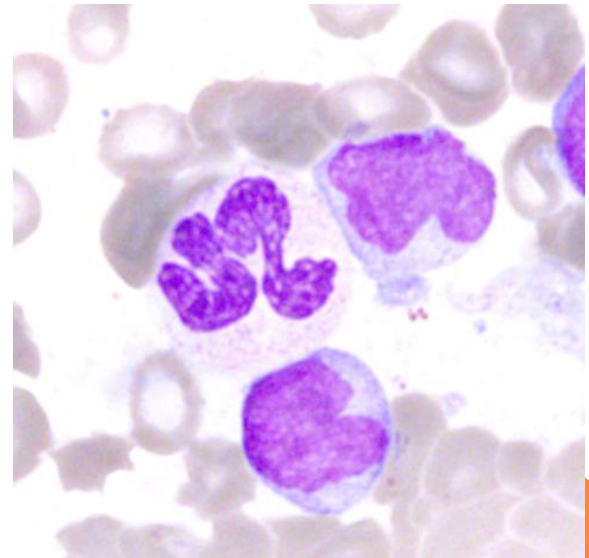
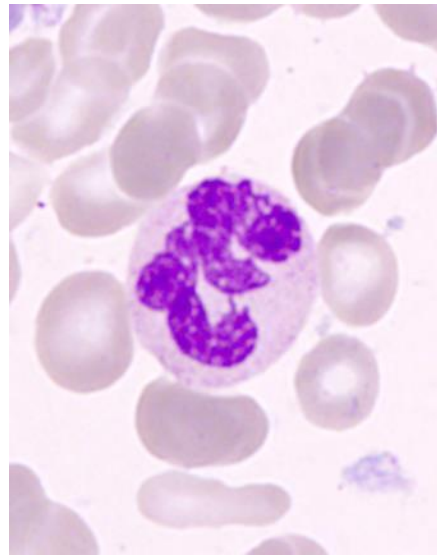
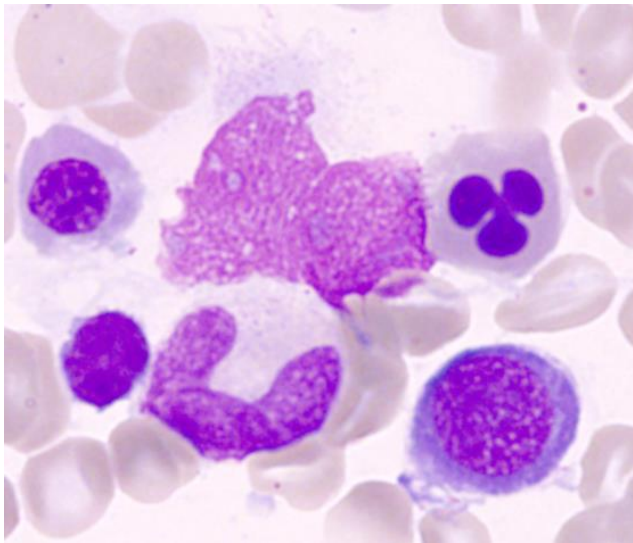
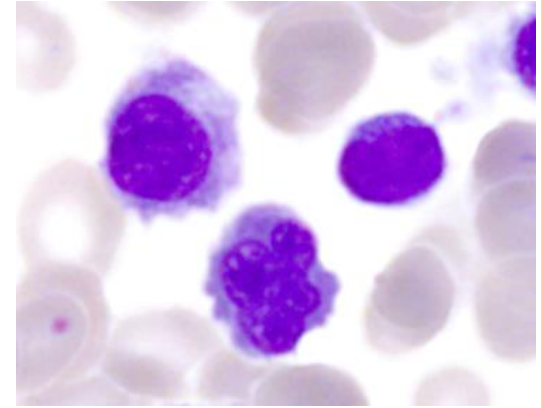
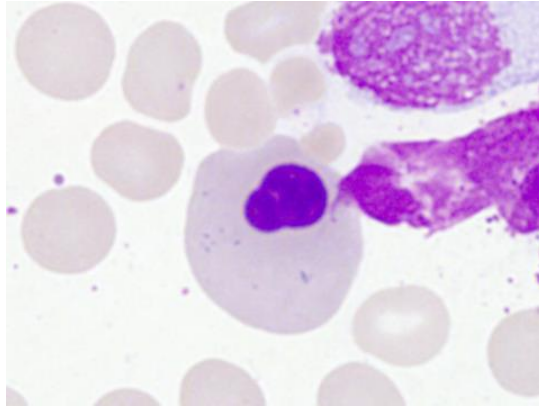
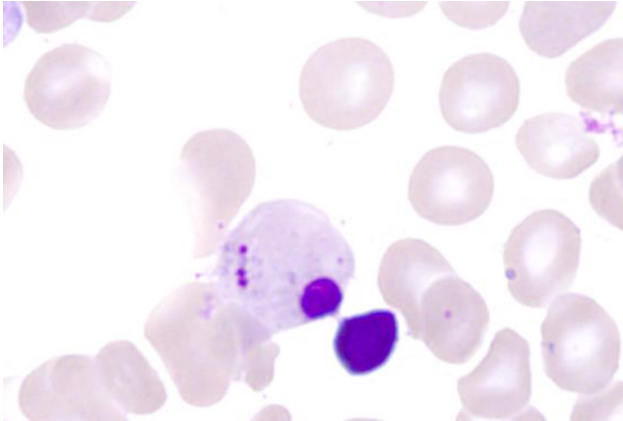
BIZARDNÍ FORMY



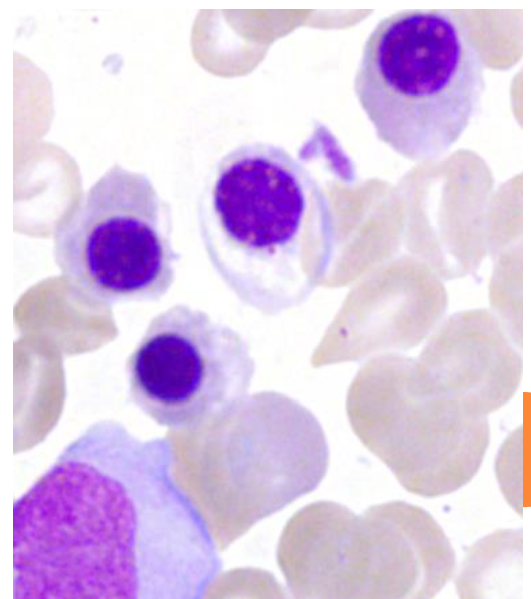
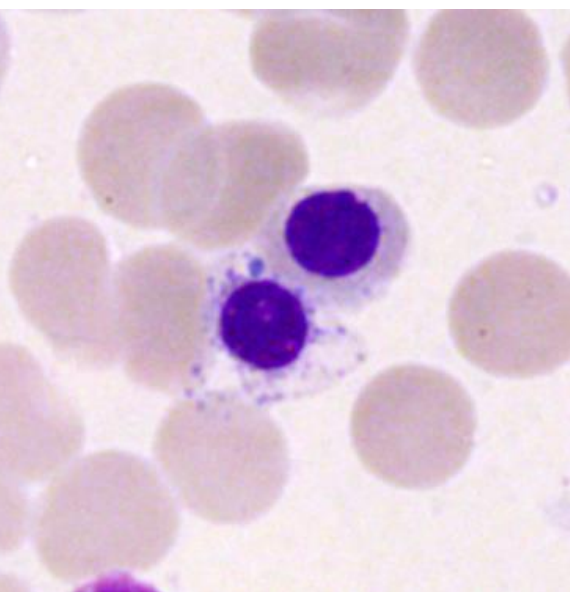
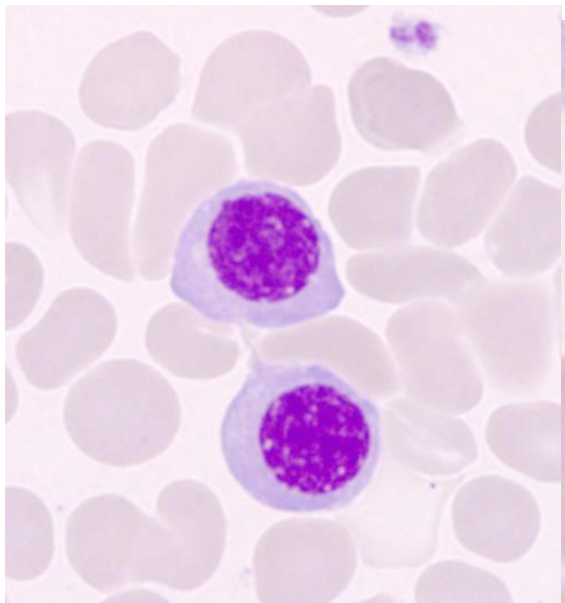
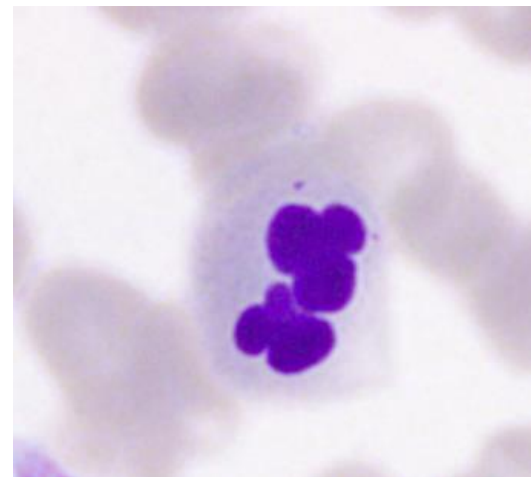
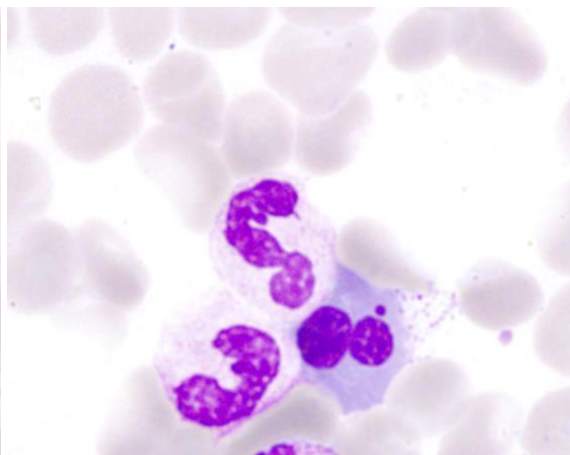
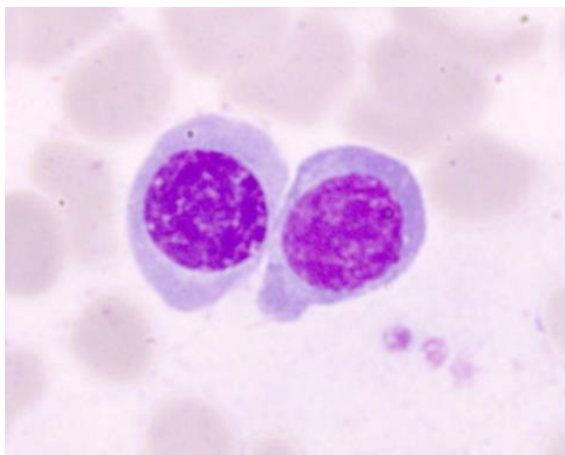
DYSPLÁZIE V ERYTROPOÉZE A GRANULOPOÉZE



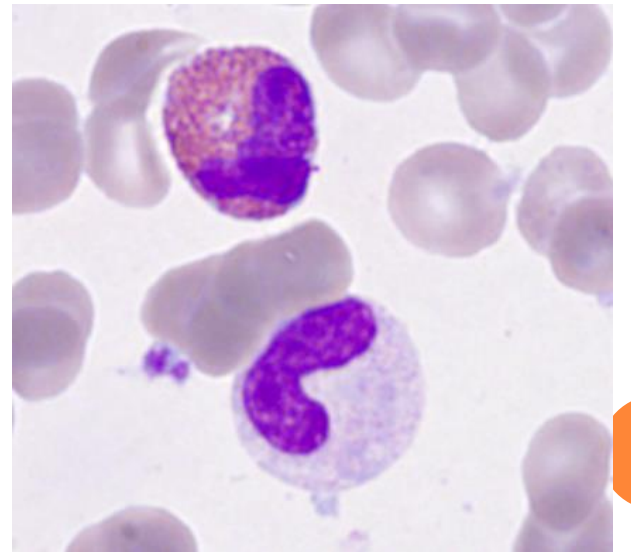
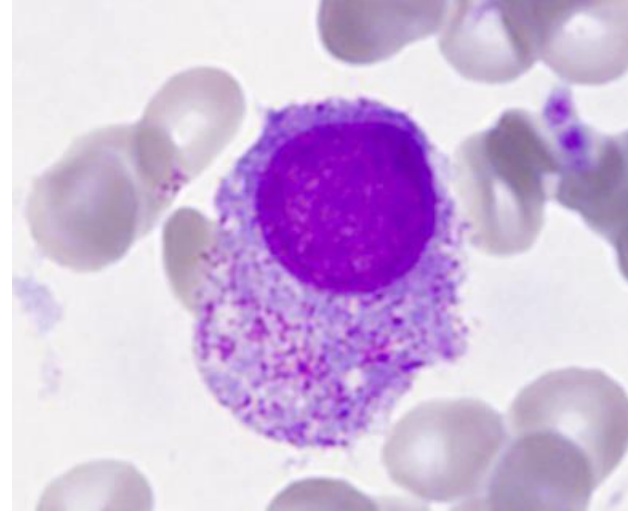
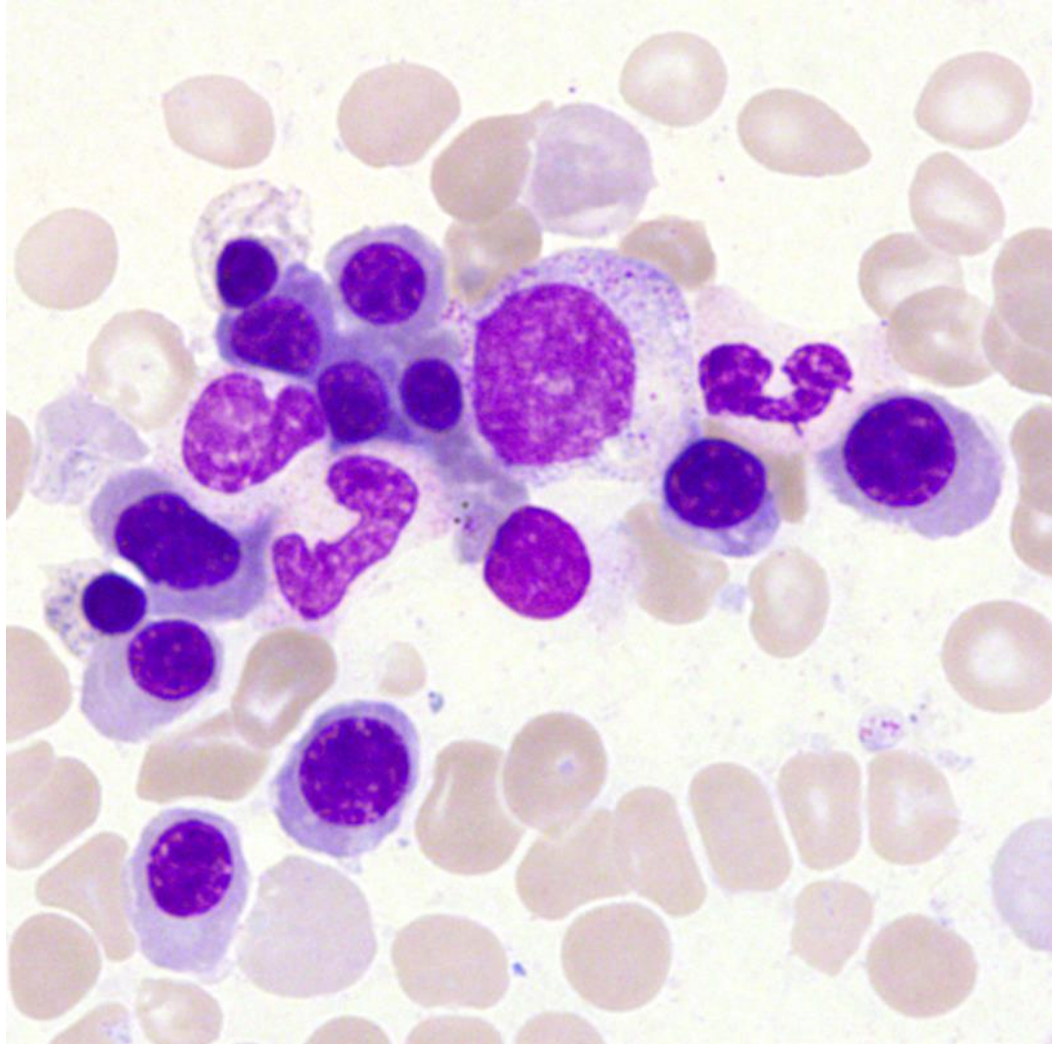
DYSPLÁZIE V ERYTROPOÉZE A GRANULOPOÉZE



DYSPLÁZIE V ERYTROPOÉZE



DYSPLÁZIE V ERYTROPOÉZE A GRANULOPOÉZE



Histologické nálezy v erytropoéze a granulopoéze

- lze lépe posoudit celularitu, nutné pro diagnózu hypocelulárních typů a těch provázených fibrózou
- granulopoéza:
 - pseudo-pelgeroidní změny
 - Auerovy tyče (v dokonalých preparátech)
 - ALIP
 - nerozpozná náležitě poruchy granulace
- erytropoéza:
 - porucha tvorby erytroidních ostrůvků (nebo nadměrné)
 - dobře rozezná změny jako megaloblastoidie, mnohoadernost, pučení jádra, jadernou fragmentaci, cytoplazmatickou vakuolizaci
 - změny jsou obvykle více vyjádřeny nežli v nátěrech



Megakaryopoéza v histologickém nálezu

- počet (stanovení je reálnější, do punkční biopsie se nemusí velké formy naaspirovat, bývá zvýšen)
- shlukování
- dysplastické změny jsou obvykle více zjevné než v aspirační biopsii a jsou ve většině případů MDS
- malé formy a mikroformy
 - jsou lépe zřetelné nátěrech z aspirační biopsie
 - jejich identifikace může být v histologickém obraze upřesněna imunohistochemickým barvením (CD42b, CD61)
 - u mikroforem je jiná definice než v cytologii (z parafinových řezů vypadají megakaryocyty menší)
- megakaryocyty mohou být nalezeny v sinusech
- se stupněm atypií v megakaryocytech narůstá přítomnost retikulinové fibrózy



Získané příčiny dysplázie, neklonální

- deficit folátů a B₁₂
- infekce (malárie, HIV, TBC, leishmanióza, parvovirus B₁₉ ...)
- cytostatika a imunosupresiva (mykofenolát, tacrolimus)
- růstové faktory
- jiné léky (protimikrobiální, alemtuzumab, NO – inaktivace B₁₂,...)
- autoimunitní choroby
- leukémie z velkých granulovaných lymfocytů
- léčba agonisty TPO receptoru
- alkohol, drogy
- olovo, arsenik, nadbytek zinku, deficit mědi (včetně vlivu penicilamidu či jiných léků používaných u Wilsonovy choroby)
- proteinová malnutrice
- těžké akutní onemocnění

dysplázií jsou v těchto případech ve dřeni nejčastěji postiženy megakaryocyty



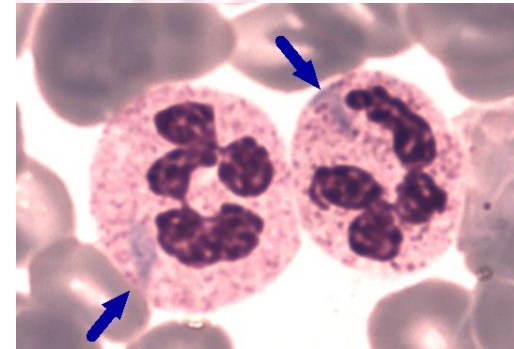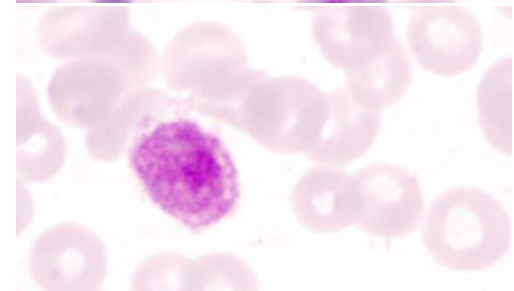
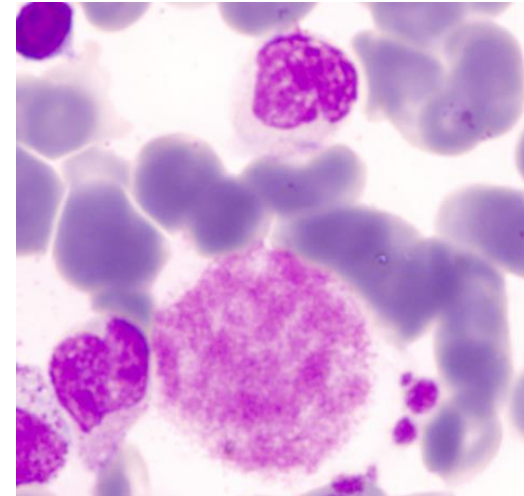
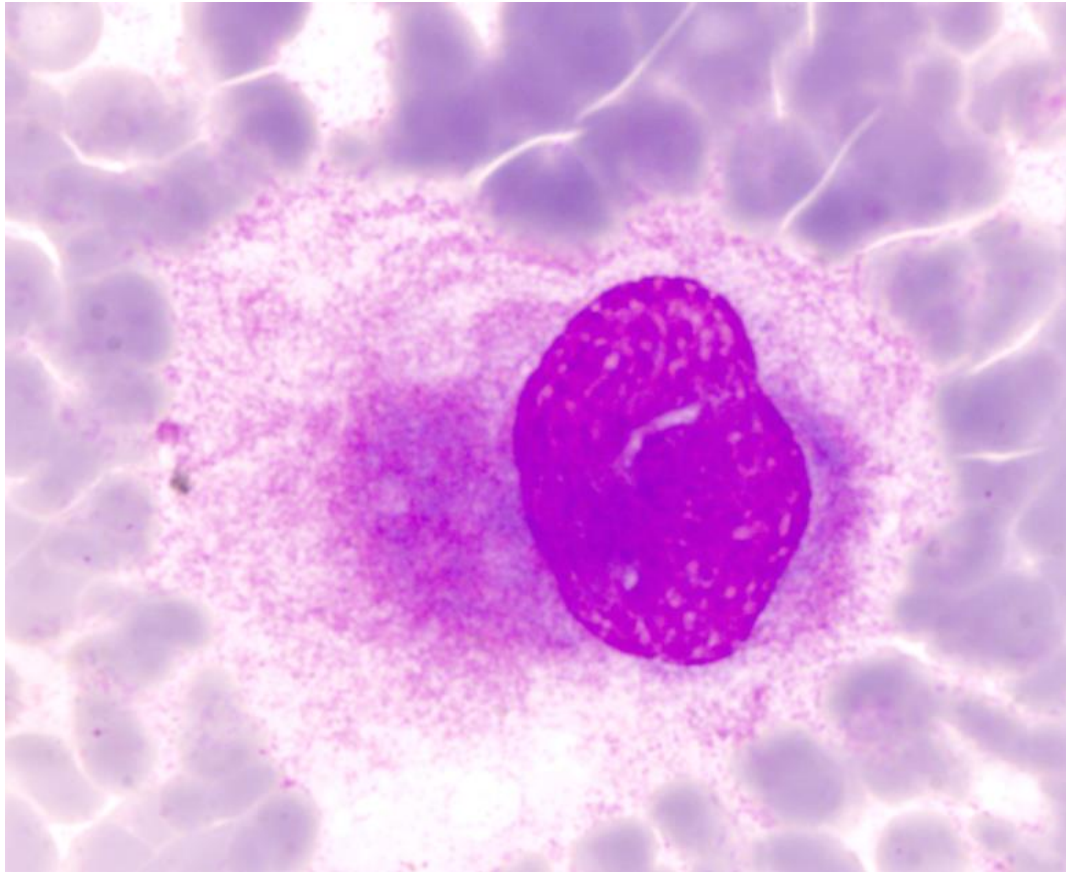
Nejčastější vrozené příčiny dysplázie* s případnou periferní cytopenií (k vyloučení MDS v dětském věku)

- kongenitální dyserythropoetické anémie
- mitochondriální delece (Pearsonův syndrom)
- Pelgerova-Hüetova anomálie
- GATA1 mutace
- Fanconiho anémie
- vrozené trombocytopenie
 - TAR syndrom
 - Paris-Trousseauova trombocytopenie/Jacobsenův syndrom
 - Mayova-Hegglinova anomálie
 - Epsteinův syndrom
 - dysmegakaryotická trombocytopenie
 - mutace 10p11-12
 - RUNX1 (AML1) mutace

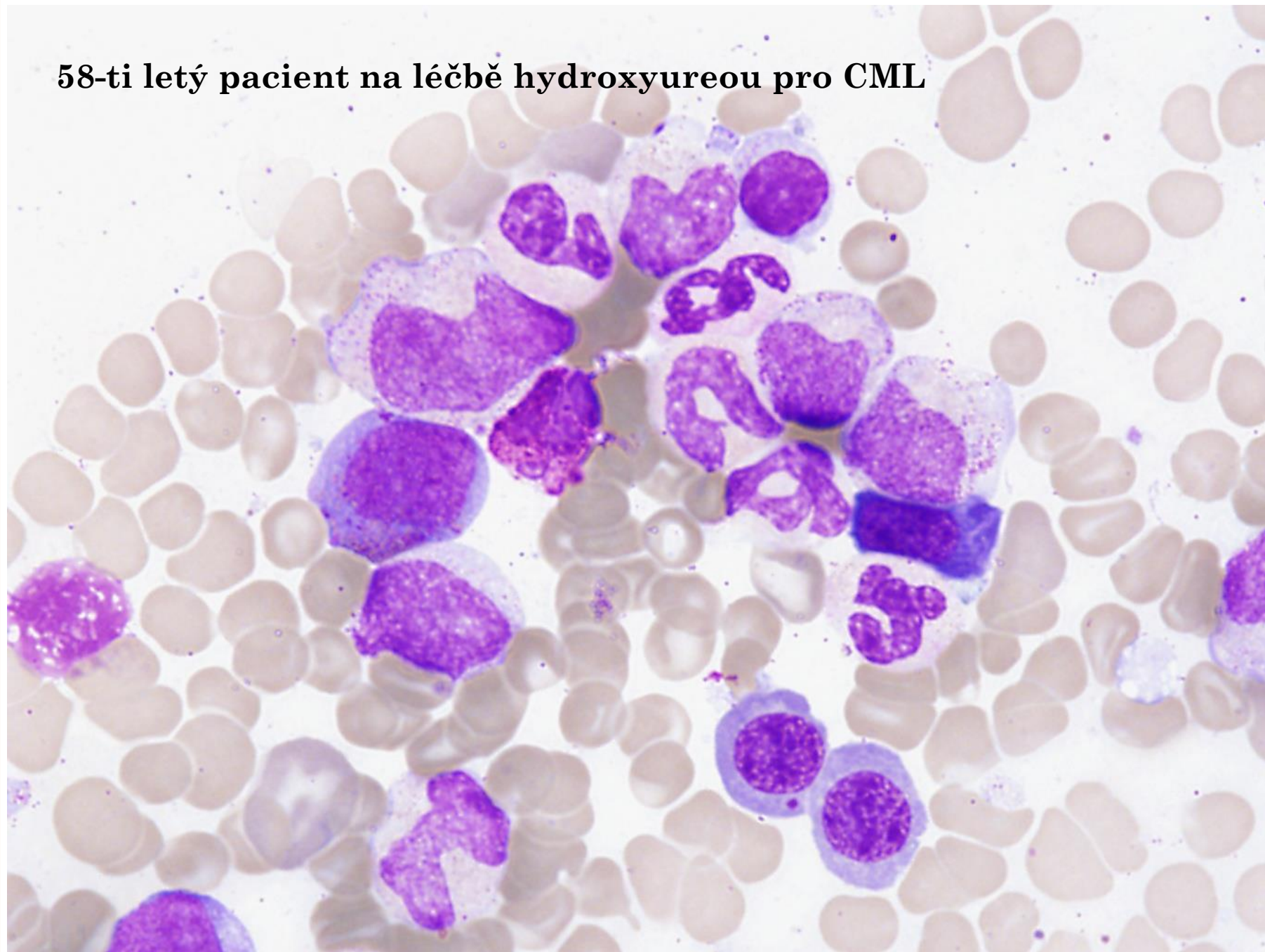
* nejsou zahrnuty četné příčiny periferní cytopenie, u nichž vrozená porucha vede k více vyjádřené hypoplázii nežli k dysplázii v jedné či více hemopoetických řad

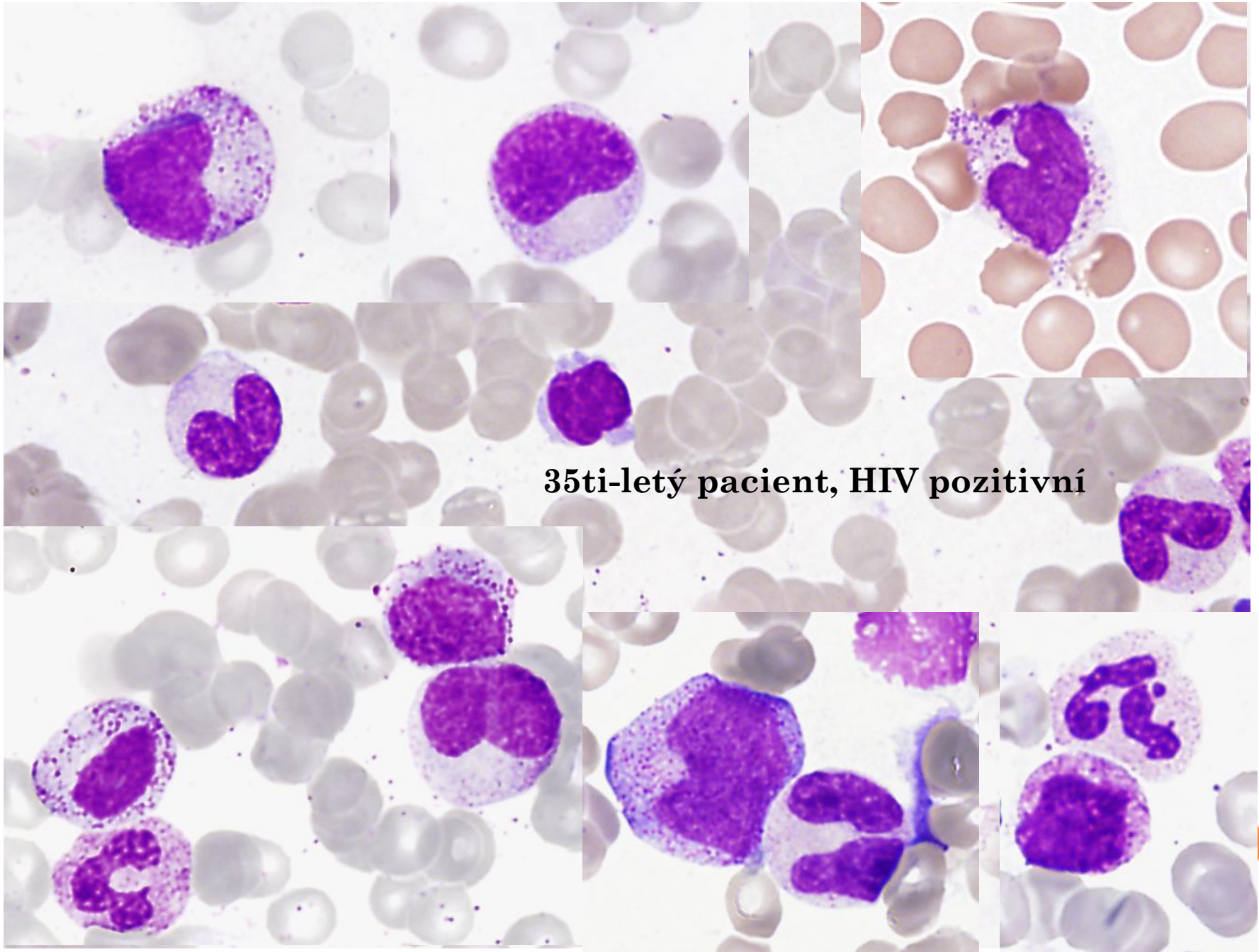


MAYOVA-HEGGLINOVA ANOMÁLIE

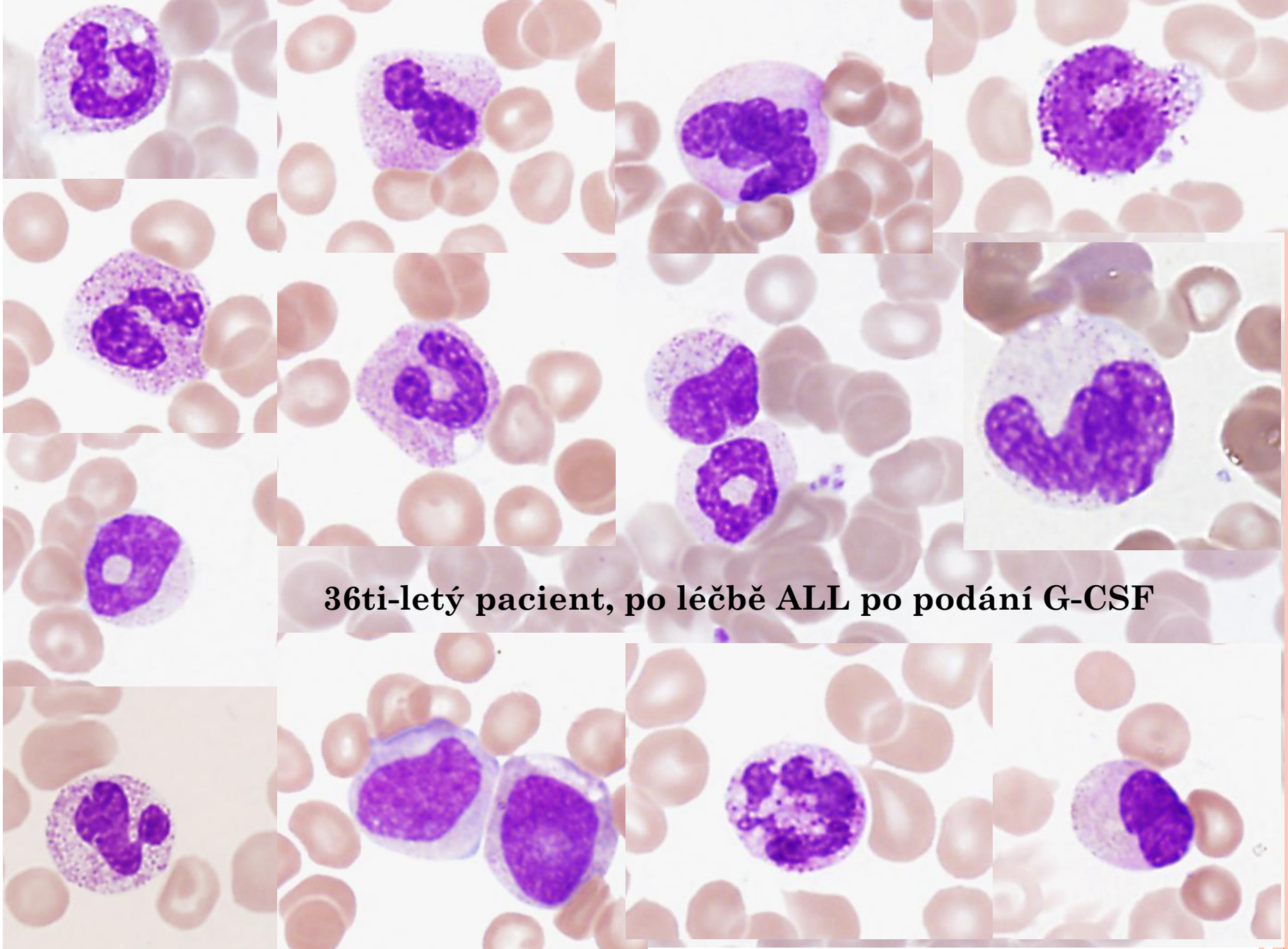


58-ti letý pacient na léčbě hydroxyureou pro CML

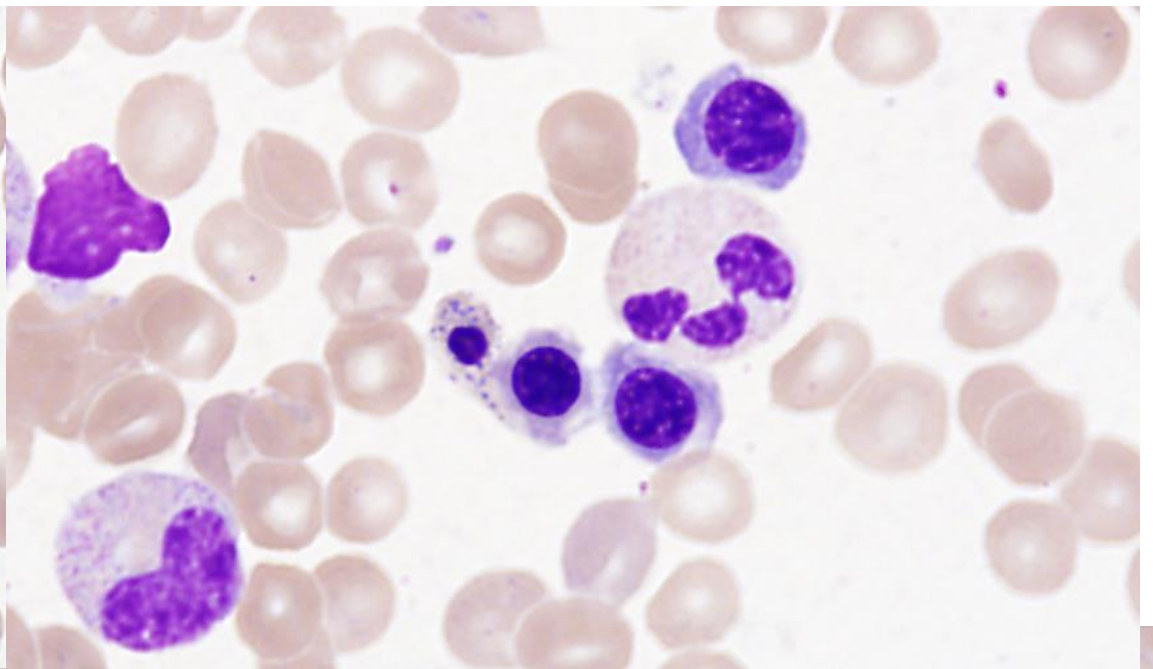
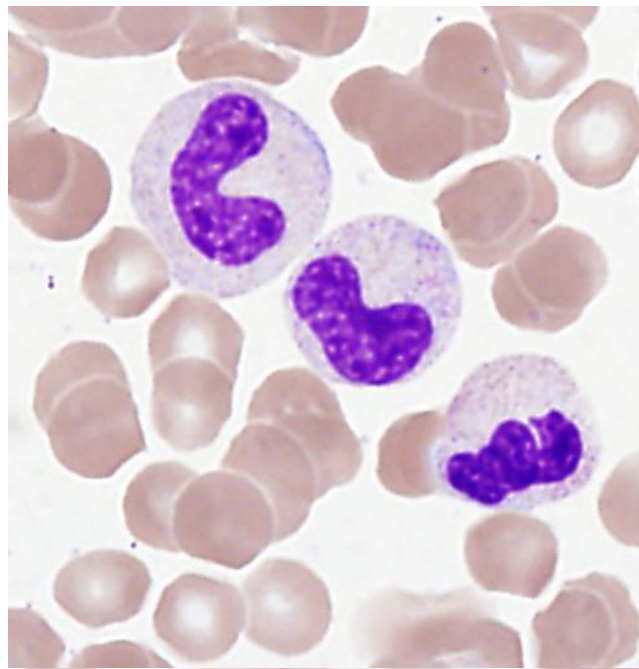




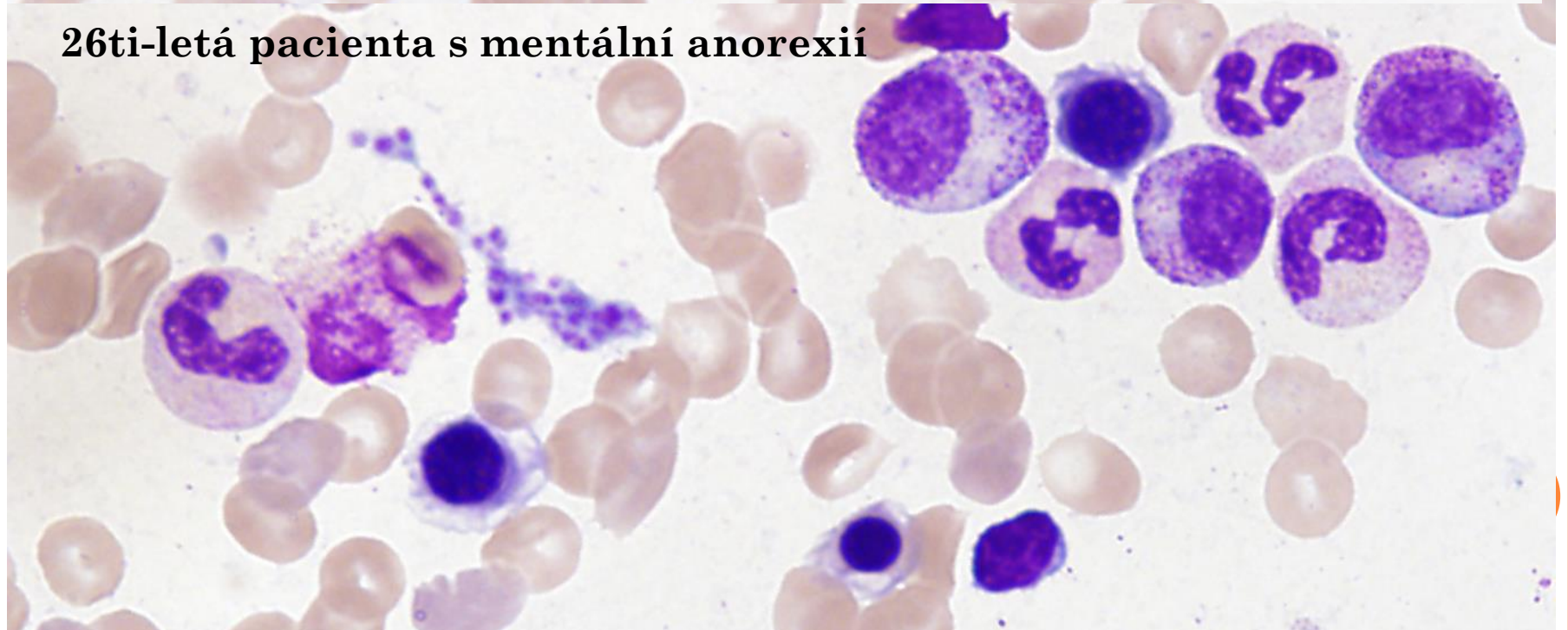
35ti-letý pacient, HIV pozitivní



36ti-letý pacient, po léčbě ALL po podání G-CSF



26ti-letá pacienta s mentální anorexií



DĚKUJEME ZA POZORNOST

