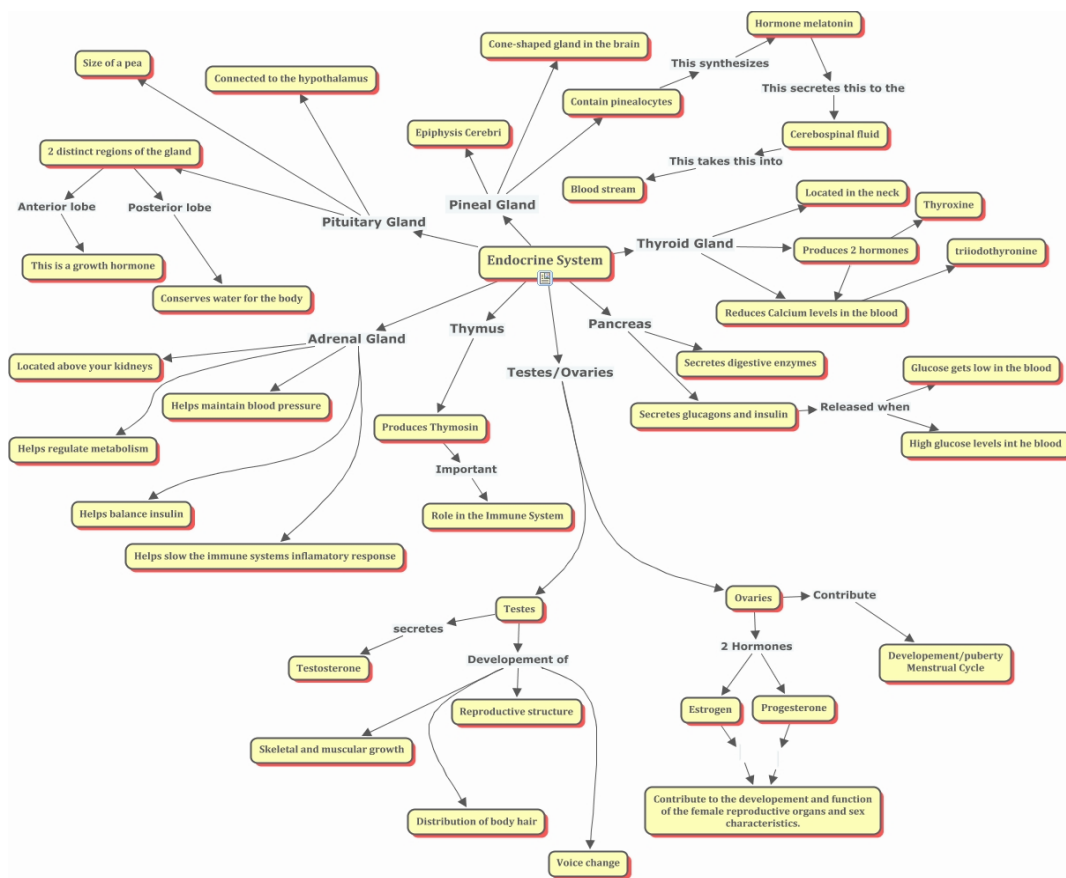


ENDOKRINNÍ SYSTÉM



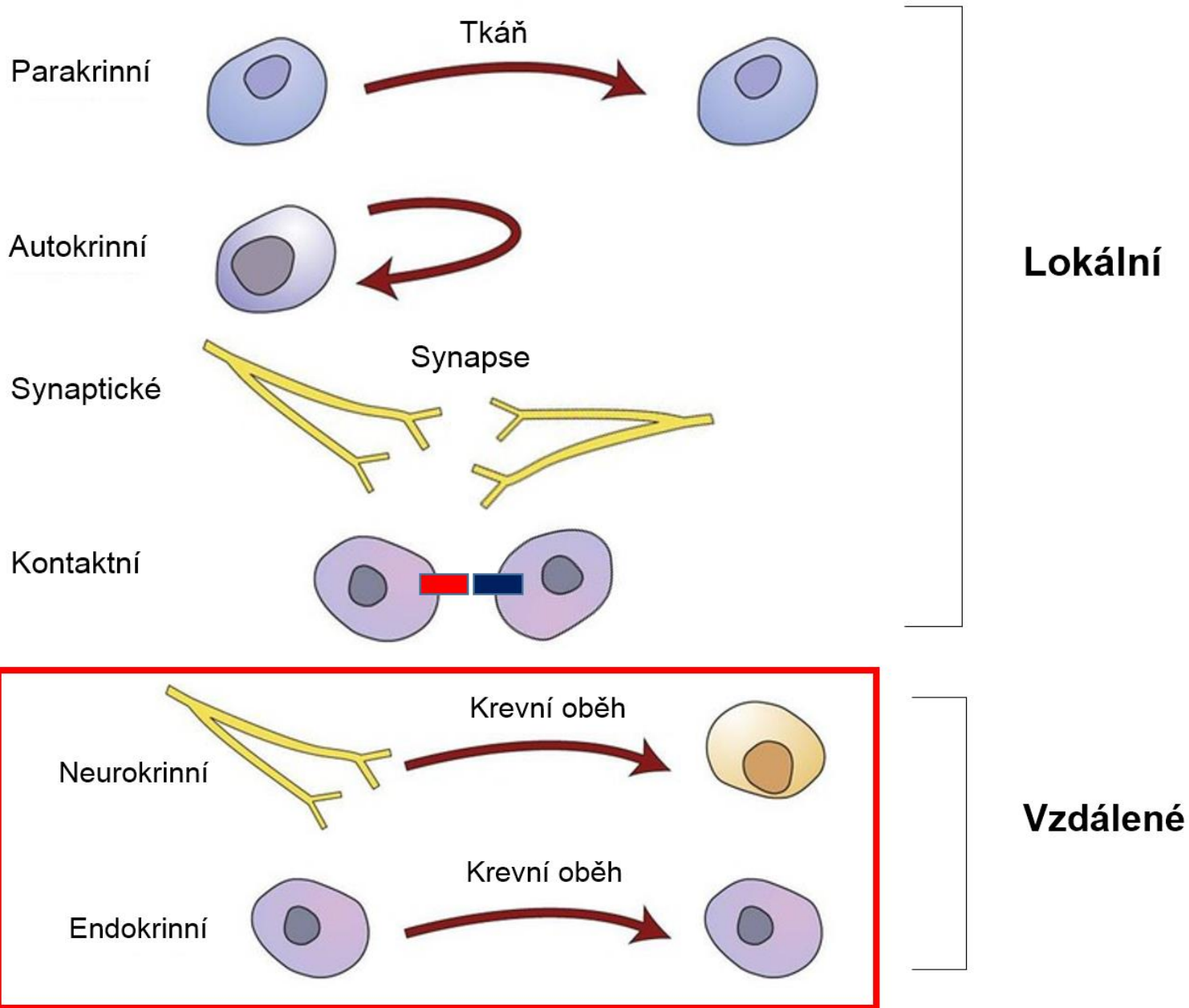
off the mark

by Mark Parisi

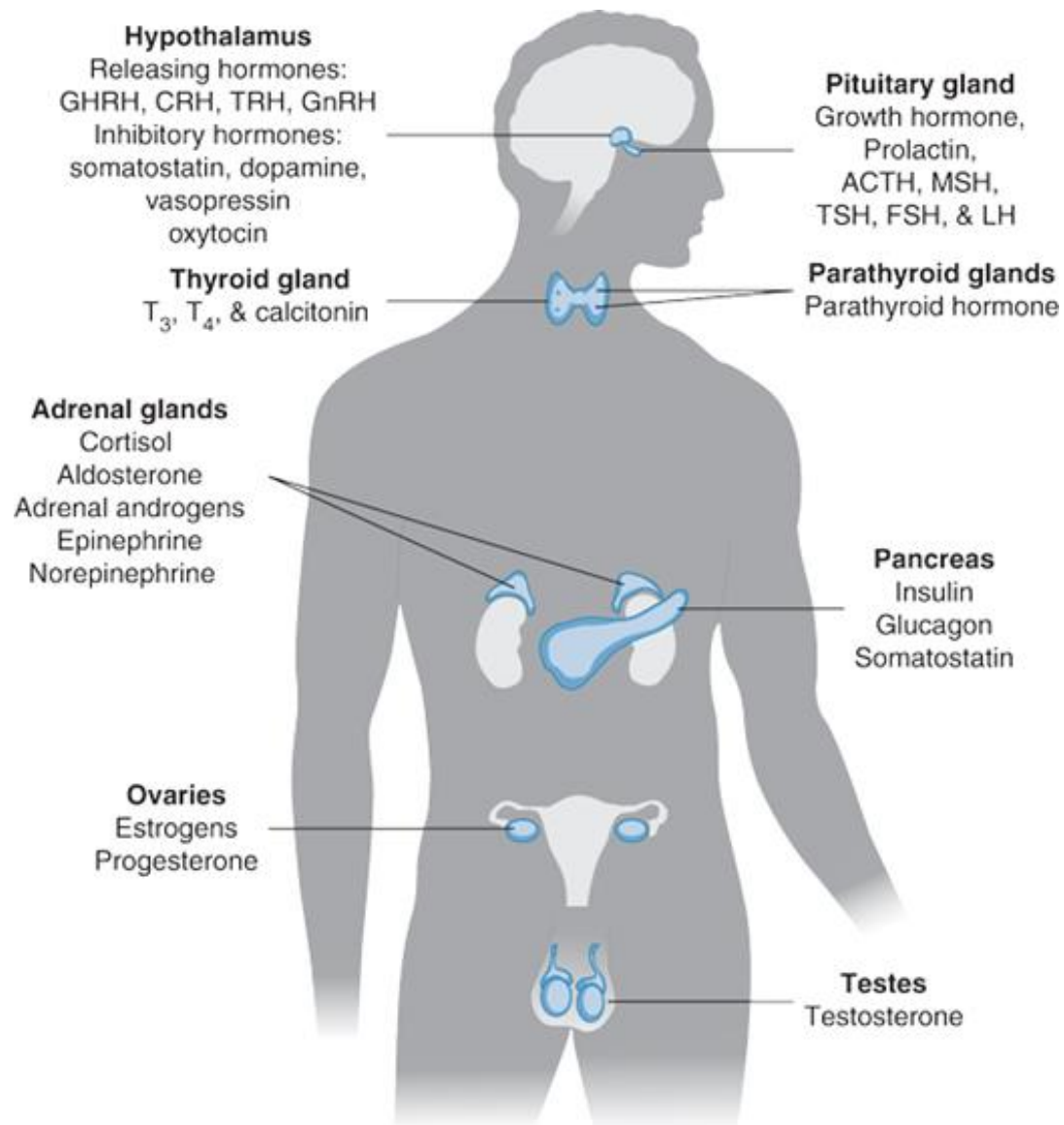
www.offthemark.com



MEZIBUNĚČNÁ KOMUNIKACE

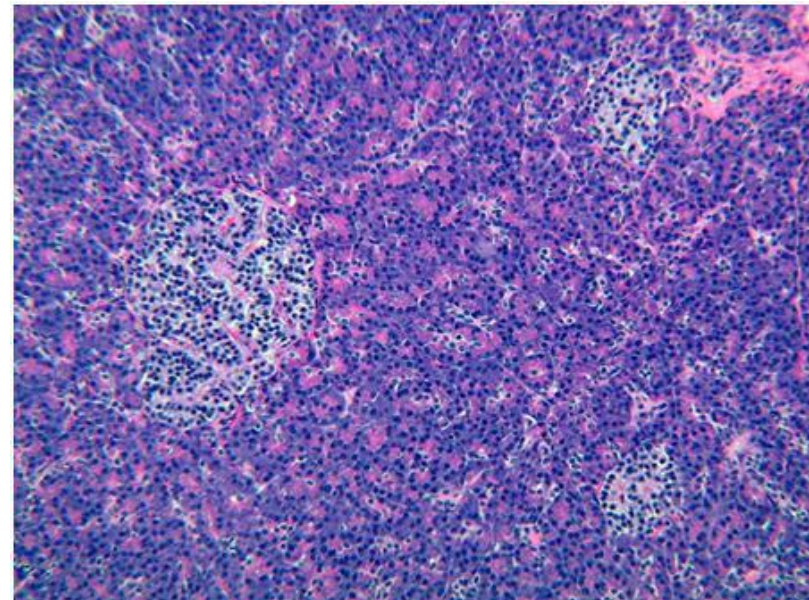
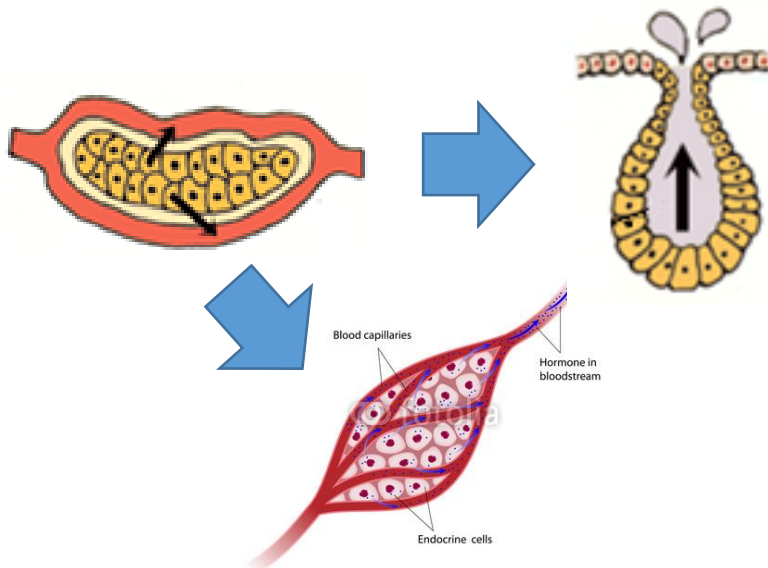


ENDOKRINNÍ ŽLÁZY



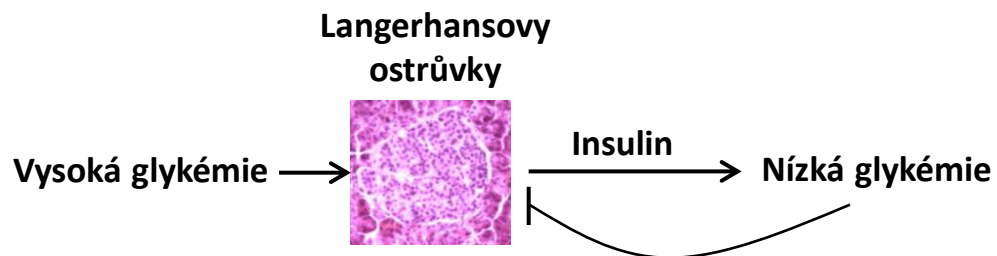
OBECNÉ VLASTNOSTI ENDOKRINNÍHO SYSTÉMU

- **ENDOKRINNÍ ORGÁNY** (např. hypofýza, štítná žláza, příštítná tělíska, nadledviny)
- **ENDOKRINNÍ TKÁŇ jako součást JINÝCH ORGÁNŮ**
(pankreas, gonády, ledviny, placenta)
- **IZOLOVANÉ ENDOKRINNÍ BUŇKY** (APUD, např. enteroendokrinní buňky GIT)
- **NEUROENDOKRINNÍ BUŇKY** (dýchací cesty, prostata, GIT))
- **Jednotné vývojové schéma endokrinních žláz**
 - invaginace různých epitelů, které ztratily kontakt s původní tkání
 - na rozdíl od exokrinních žláz nemají vývod

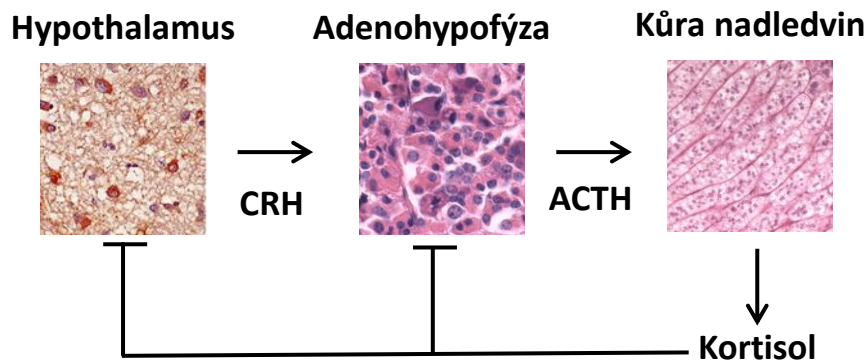


JAK JE ŘÍZENÁ SEKRECE HORMONŮ?

1. Negativní zpětná vazba změnou metabolického stavu



2. Negativní zpětná vazba zvýšením koncentrace sekretovaného hormonu

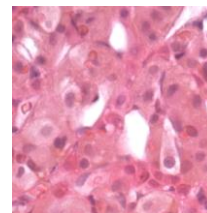


3. Nervovým systémem – přímou inervací

CNS (sympatikus)



Dřeň nadledvin

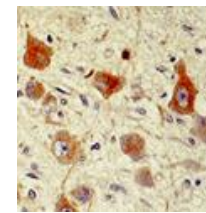


Adrenalin

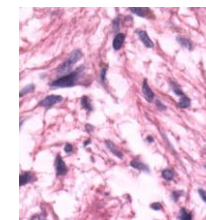
CNS



Hypothalamus



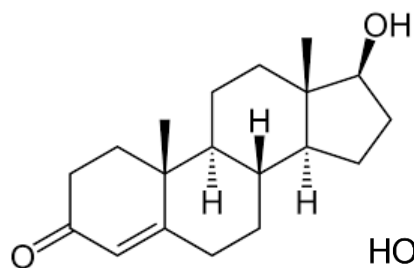
Neurohypofýza



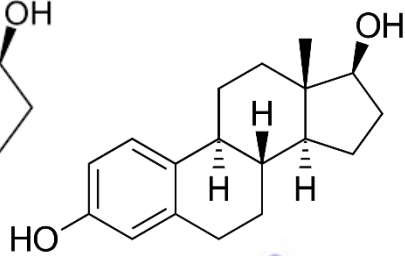
ADH

OBECNÉ VLASTNOSTI HORMONŮ

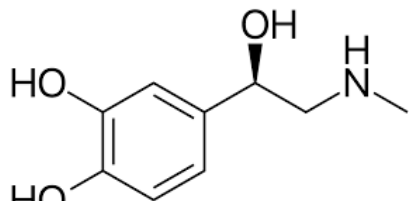
- **Steroidy** – hydrofobní, cytoplasmatické nebo jaderné receptory (pohlavní hormony, kortikoidy)
- **Proteiny a polypeptidy** – hydrofilní, receptory na buněčné membráně (insulin, hormony adenohipofýzy, PTH, ...)
- **Malé peptidy** (ADH, vasopresin)
- **Aminokyseliny a jejich deriváty** (adrenalin, noradrenalin, thyroxin)



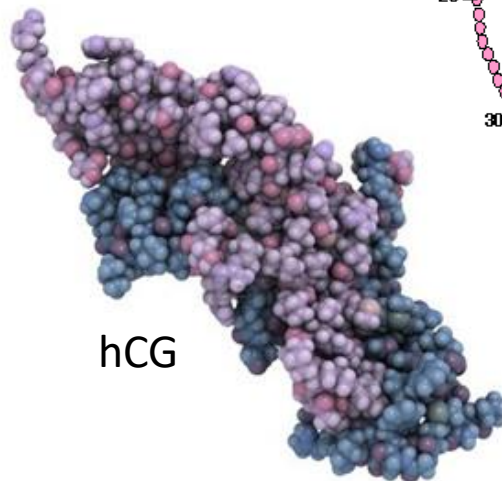
Testosteron



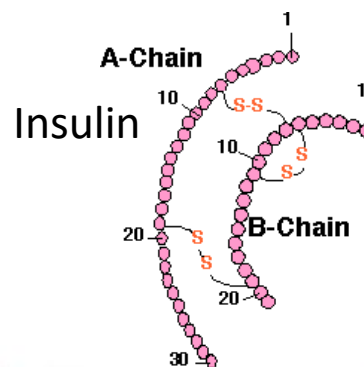
Estradiol



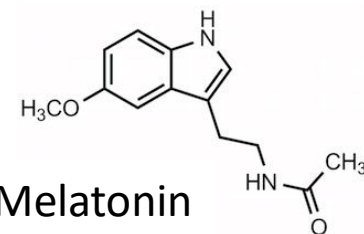Adrenalin



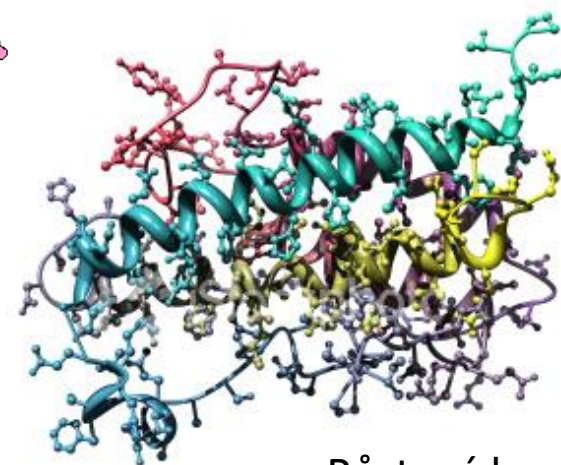
hCG



Insulin

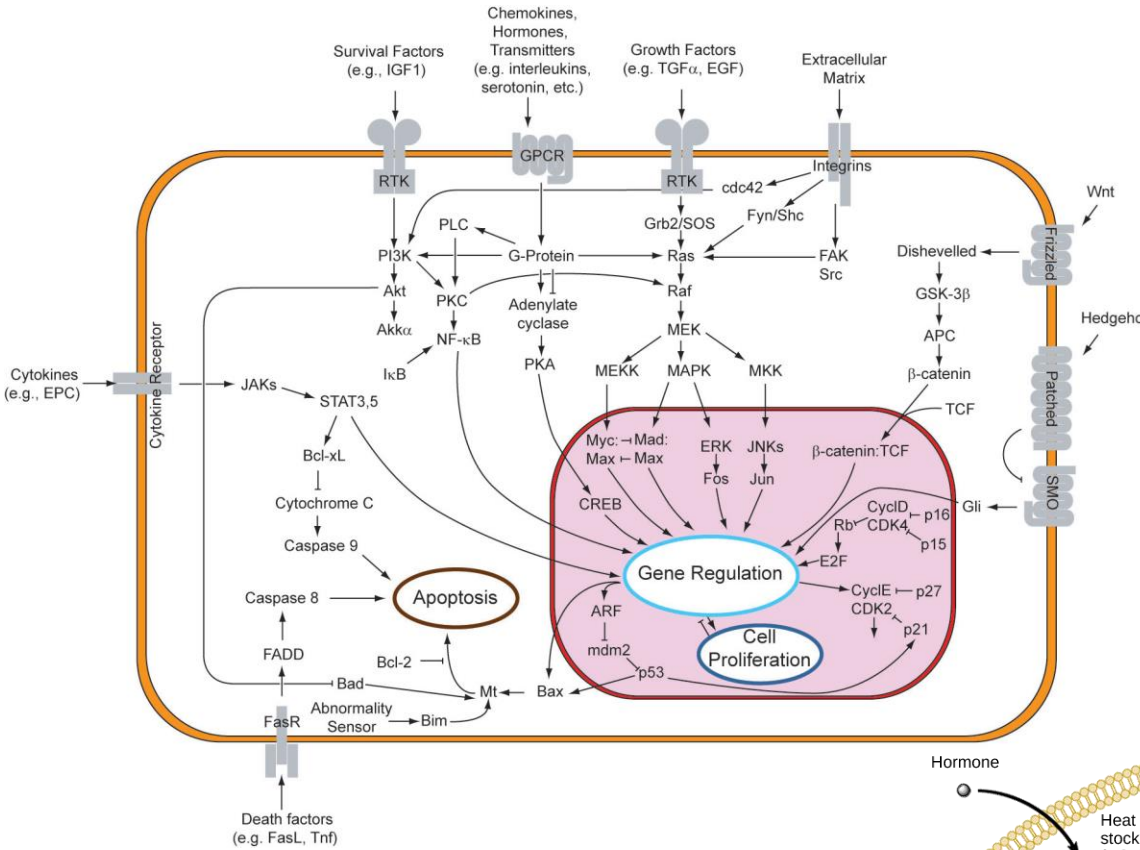


Melatonin

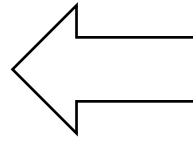


Růstový hormon

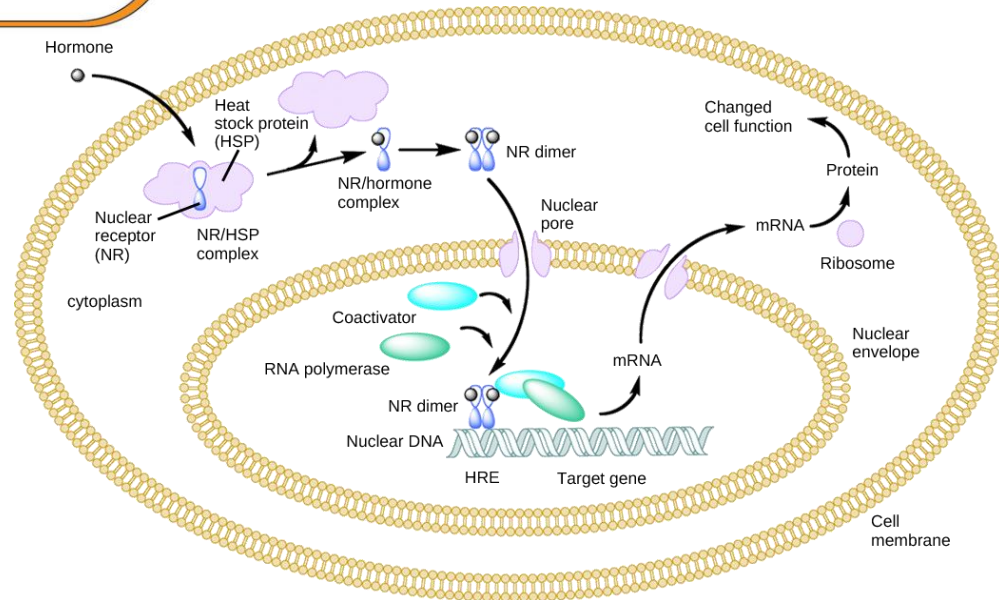
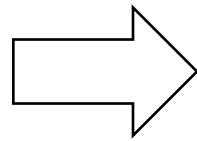
OBEČNÉ VLASTNOSTI HORMONŮ



Membránové receptory
 Proteinové a peptidové hormony
 Neurotransmitery
 Cytokiny a růstové faktory
 ...

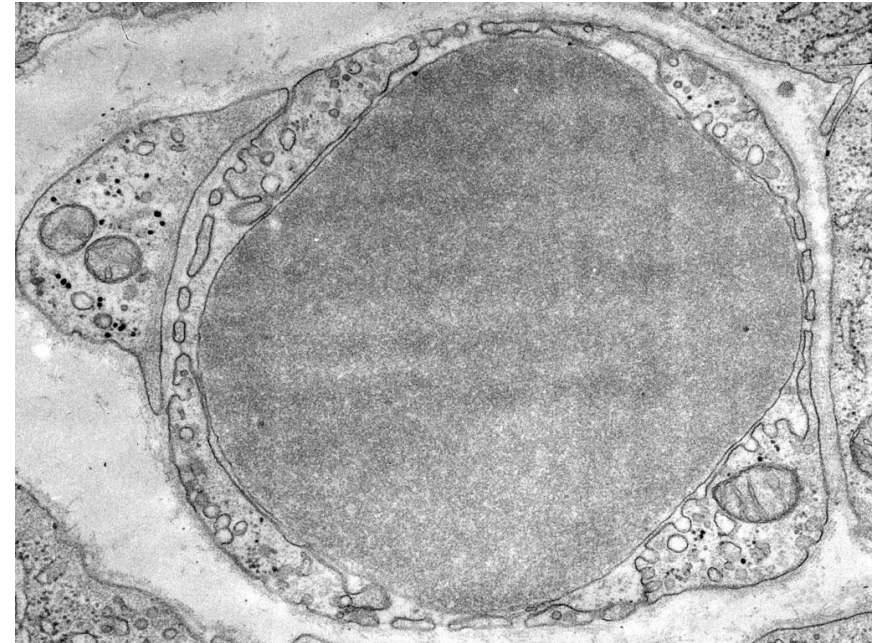
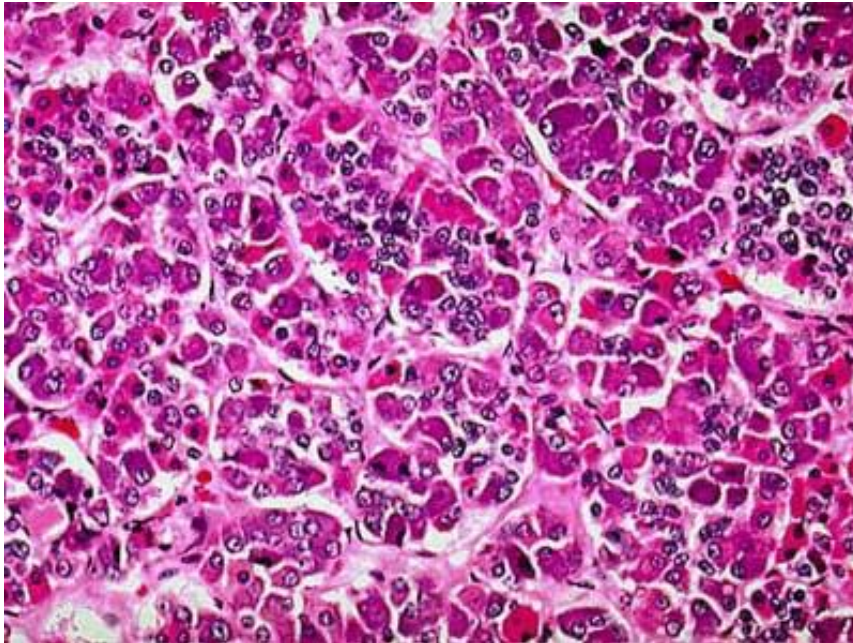
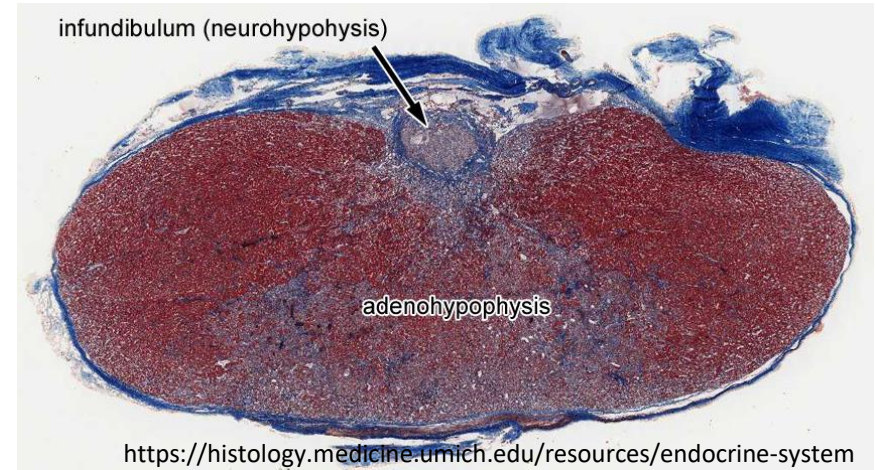


Jaderné receptory
 Steroidy
 Tyroxin
 Lipofilní molekuly (vitamín E)
 ...



OBEČNÁ MORFOLOGIE ENDOKRINNÍCH ORGÁNŮ

- Trámce žláznového epitelu nebo **folikuly** nebo **skupinky** žláznových buněk
- **Kapilární síť**
 - Fenestrované kapiláry
 - Sinusoidy
- **Vazivové pouzdro + septa**



HYPOFÝZA

EPIFÝZA

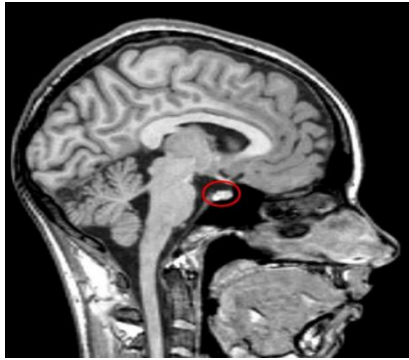ŠTÍTNÁ ŽLÁZA

PŘÍŠTÍTNÁ ŽLÁZA

NADLEDVINA

LANGERHANSOVY OSTRŮVKY

HYPOFÝZA (GL. PITUITARIA)



corpus callosum

HYPOTHALAMUS

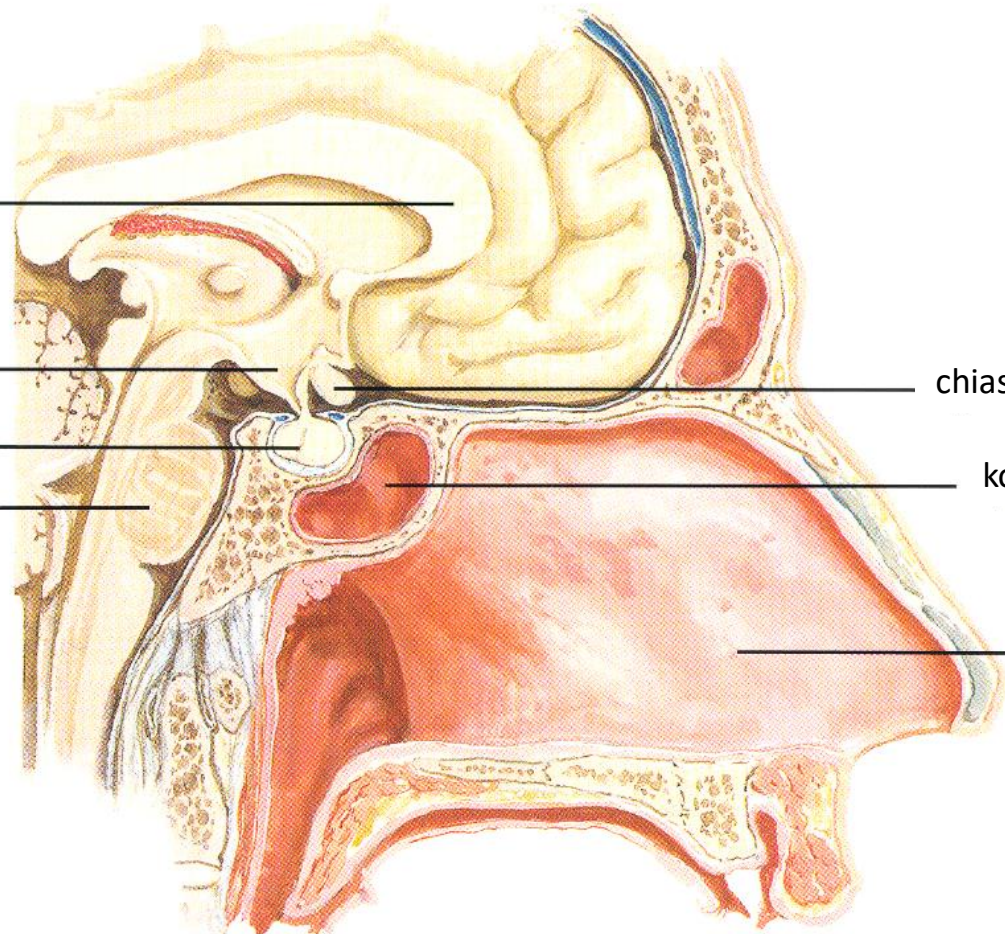
HYPOFÝZA

pons

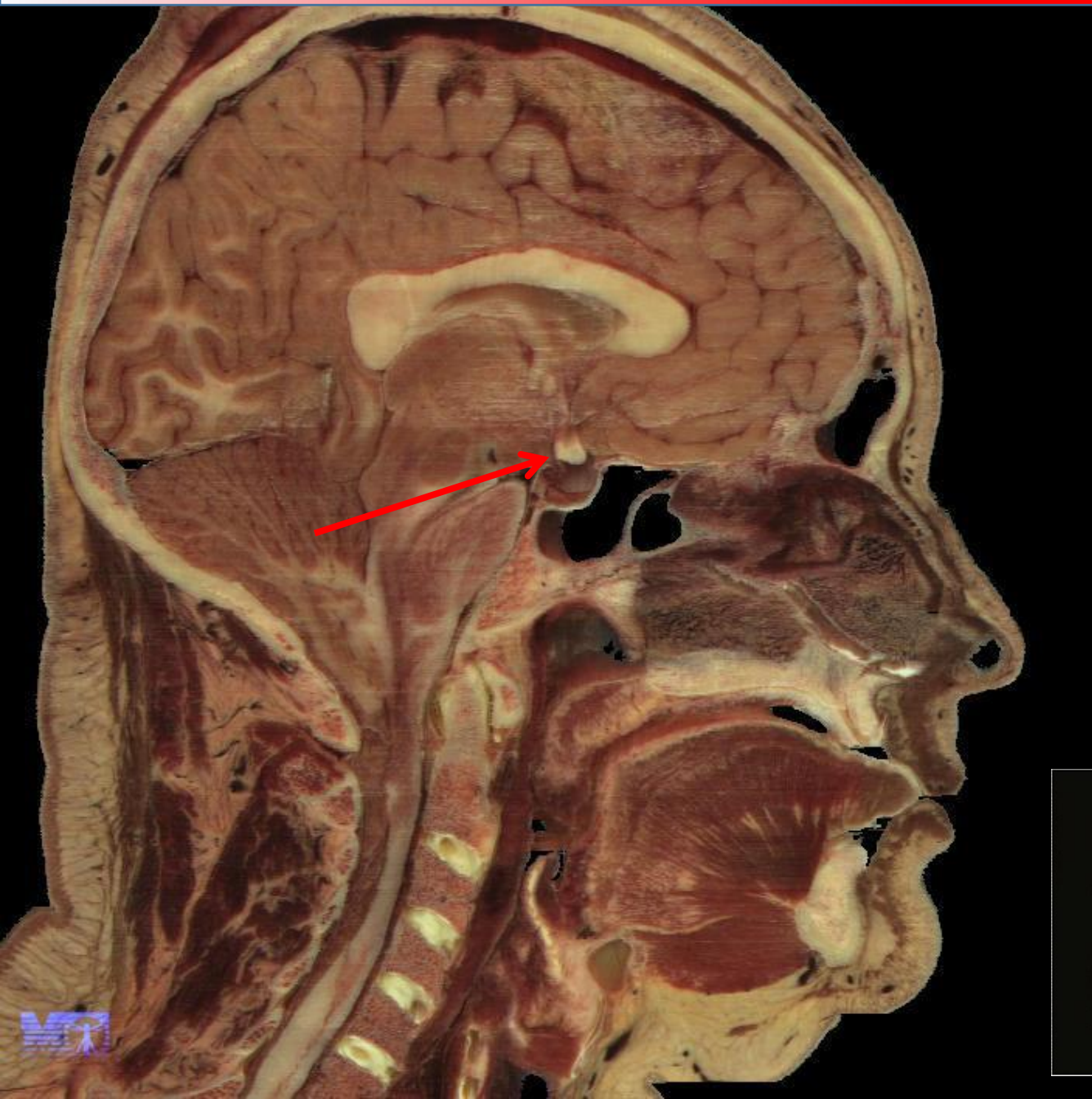
chiasma opticum

kost klínová

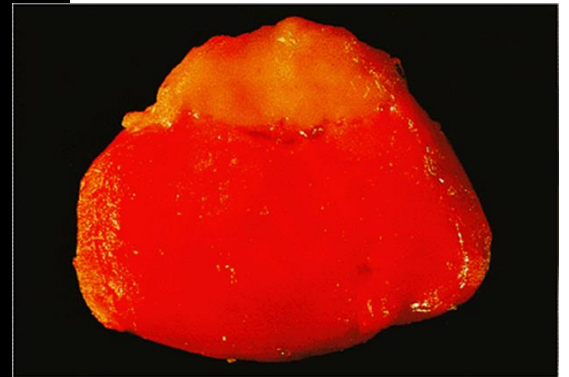
přepážka nosní



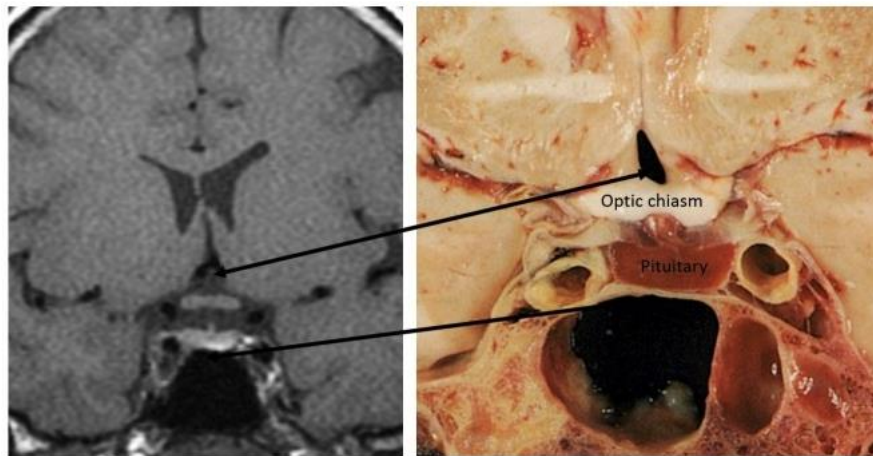
HYPOFÝZA (GL. PITUITARIA)



- hypothalamus
- sella turcica
- fossa hypophysialis
- optické chiasma



HYPOFÝZA (GL. PITUITARIA)



HYPOTHALAMUS

Chiasma opticum

INFUNDIBULUM

Horní hypofyzární arterie

ZADNÍ LALOK

Diaphragma sellae

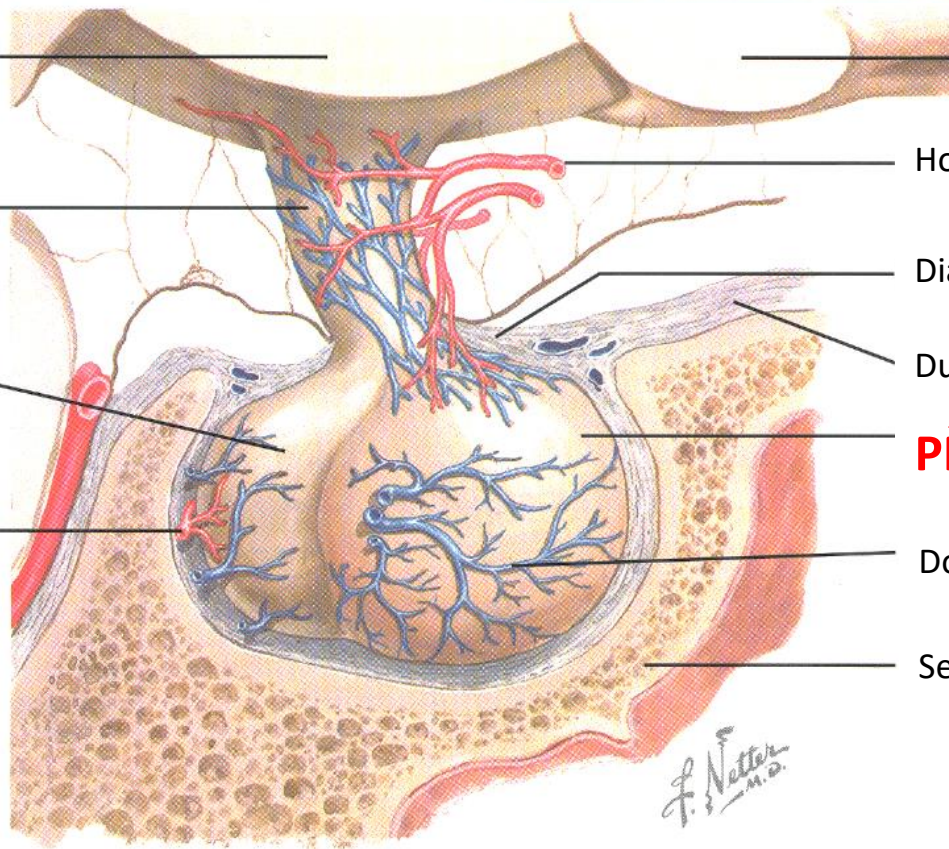
Dura mater

PŘEDNÍ LALOK

Dolní hypofyzární arterie

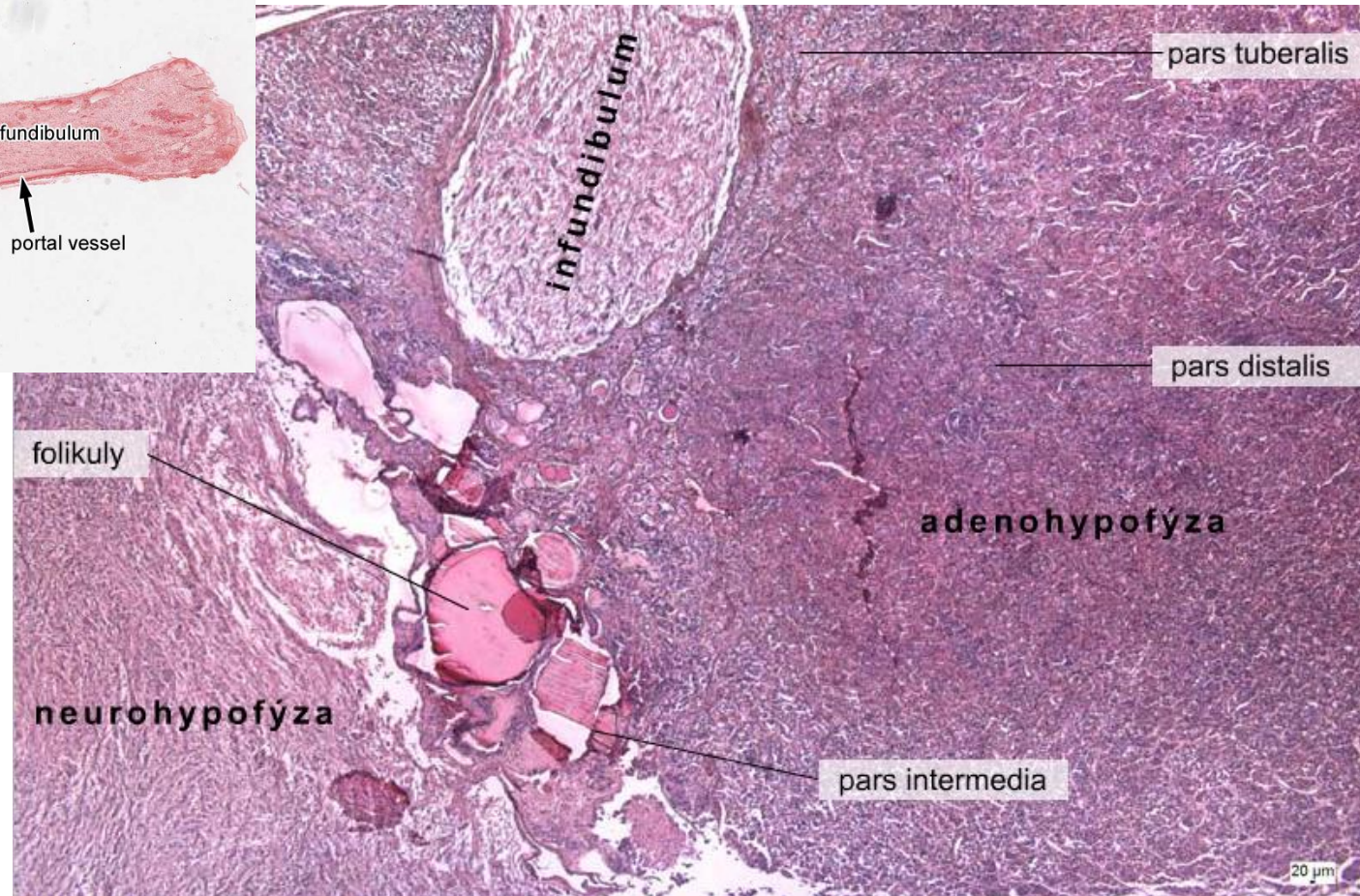
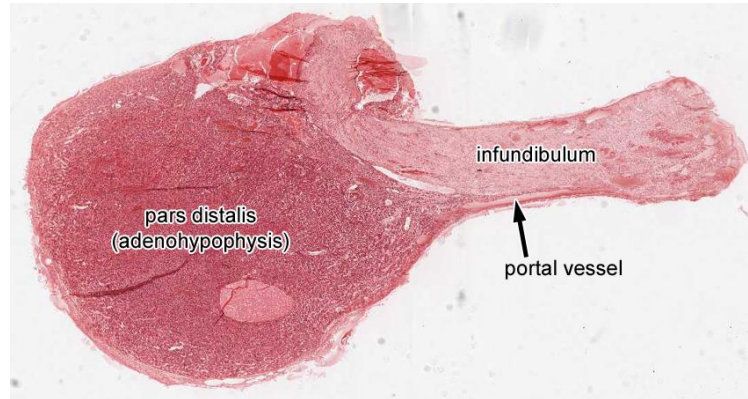
Dolní hypofyzární žíla

Sella turcica kosti klínové



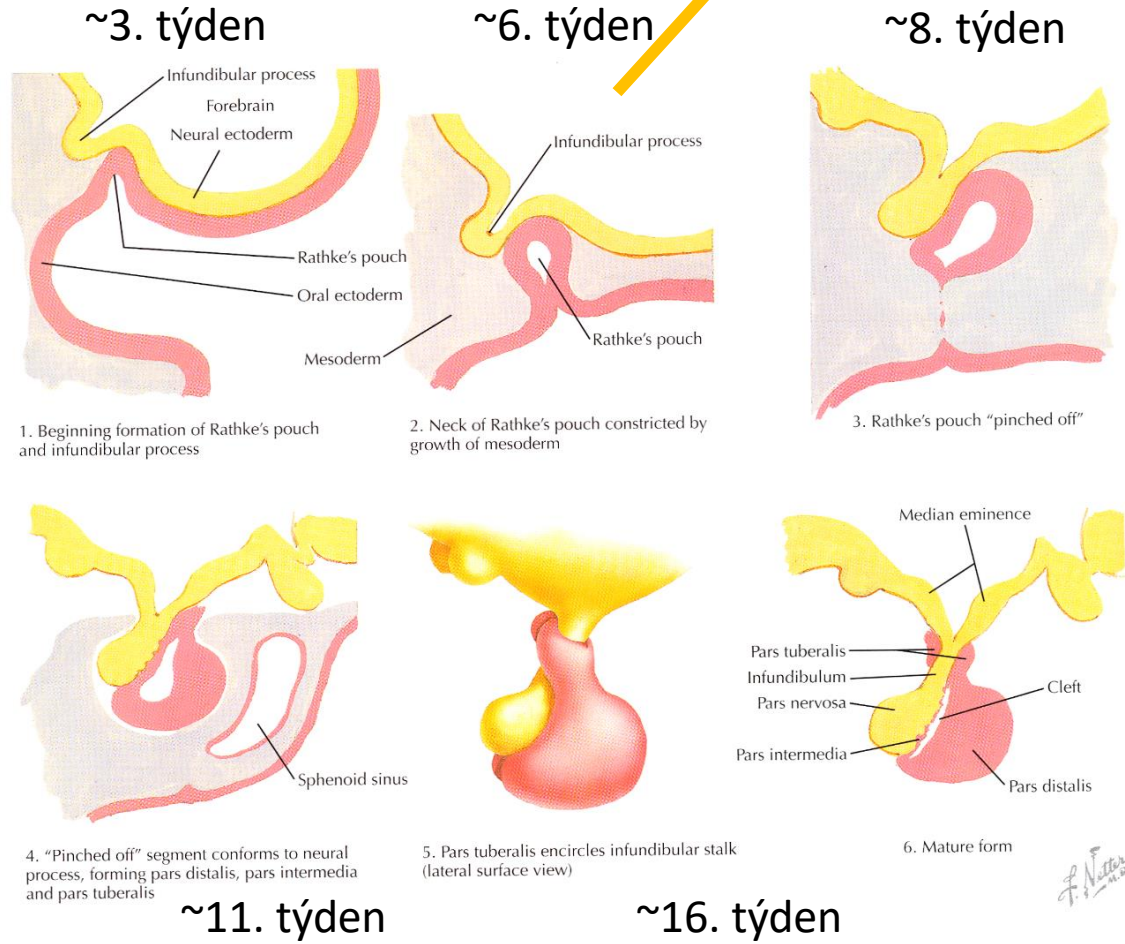
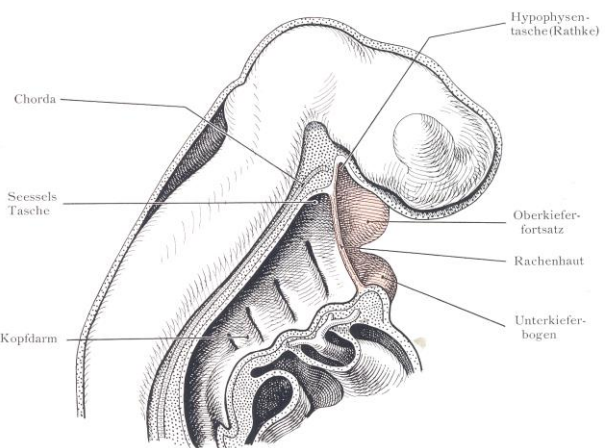
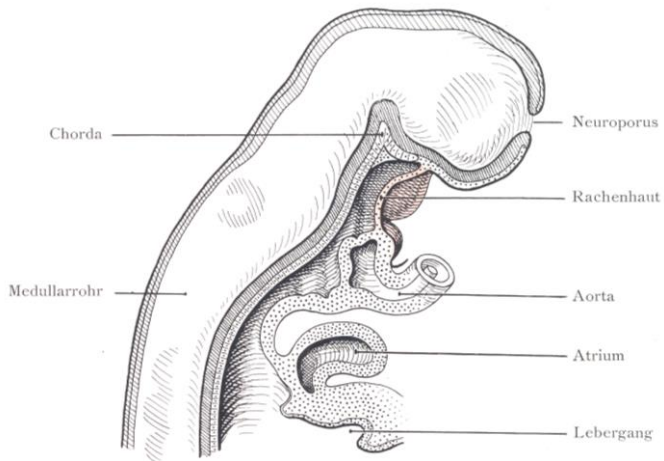
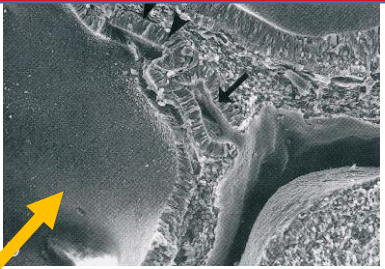
ZÁKLADNÍ STAVBA

- adenohipofýza (*pars distalis*, *pars tuberalis*, *pars intermedia*)
- neurohipofýza (*pars nervosa*)
- *infundibulum*, *eminencia mediana*



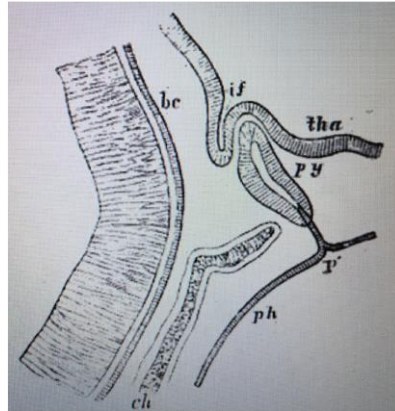
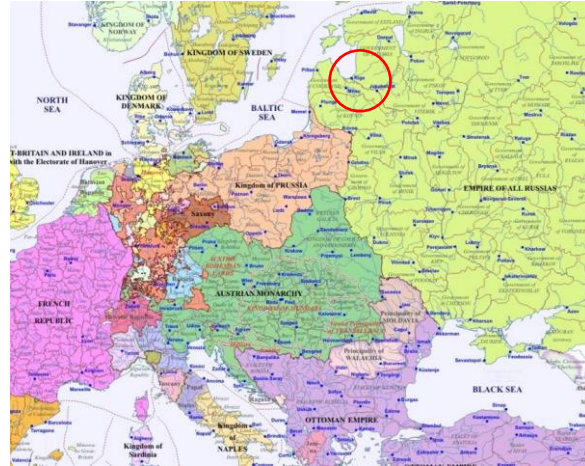EMBRYONÁLNÍ VÝVOJ HYPOFÝZY

1. Ektoderm stomodea (Rathkeho výchlípka)
2. Neuroektoderm ventrální stěny diencefalonu



F. Netter M.D.

Martin Heinrich Rathke (1793 – 1860)



Ueber die Entstehung der Glandula pituitaria.

Von
HEINRICH RATHKE.

Schon längst bemerkte ich bei mehreren Thieren in einer sehr frühen Zeit des Fruchtlebens, bei Säugethieren namentlich geraume Zeit früher, als sich der Gaumen bildet, ganz hinten in der Mundhöhle, unterhalb der Grundfläche des Schädels eine kleine unregelmässig rundliche Vertiefung, die der Schleimhaut des Mundes angehörte und offenbar eine dünnwandige Aussackung derselben war. Lange aber wusste ich sie nicht zu deuten, zumal da ich sie bei älteren Embryonen, wenn ich die Mundhöhle untersuchte, nicht mehr wiederfand. Endlich ward ich gewahrt, dass diese Vertiefung den ersten Schritt zur Bildung des Hirnanhanges (Gland. pituitaria) bezeichnet.

Bevor ich nun aber das weitere Verhalten derselben schildere, sehe ich mich genöthigt ein Paar Worte über den Schädel vorzuschicken. Der Stern von der Chorda dorsalis reicht, wie es allen Anschein hat, vielleicht bei allen Wirbelthieren nur bis zwischen die beiden Knorpelkapseln, welche bei den mit einem Knochenskelett versehenen Thieren zu den

- Lékař, anatom, embryolog, zoolog
- Jeden z otců zakladatelů moderní embryologie

"For a long time I have observed in several animals ... a small irregularly rounded depression which belongs to the mucous membrane of the mouth, of which it is clearly a thin-walled outpocketing. ... Finally I saw that this depression represents the first step in the formation of the pituitary gland" (p. 482).

Rathke, H. : Ueber die Entstehung der glandula pituitaria. Arch, f. Anat., Phys. und wiss. Med. S. 482-85. **1838**

EMBRYONÁLNÍ VÝVOJ HYPOFÝZY

Development of the Hypophysis



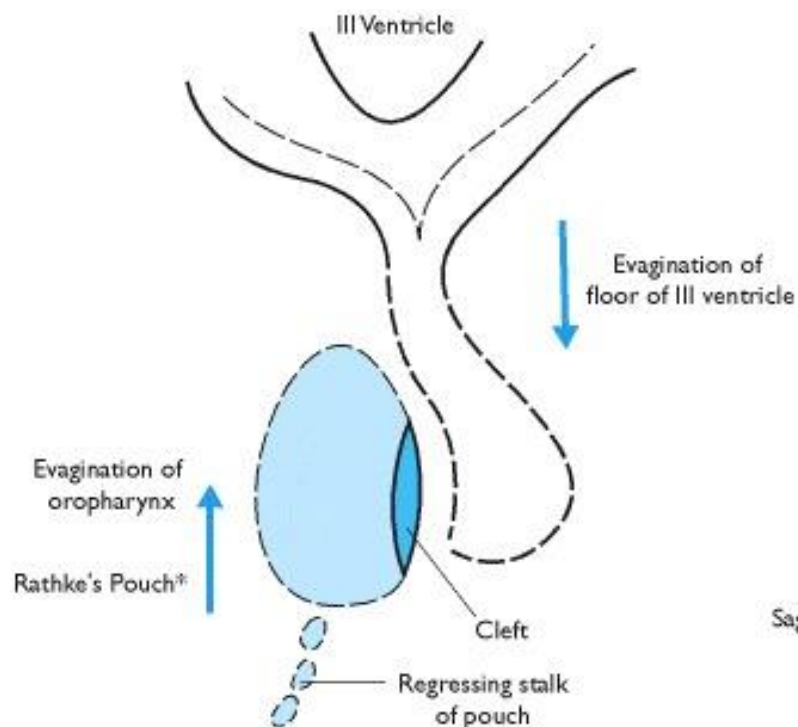
4. týden - Rathkeho výchlípka

5. týden - růst, kontakt s divertikulem prosencephalonu (infundibulum)

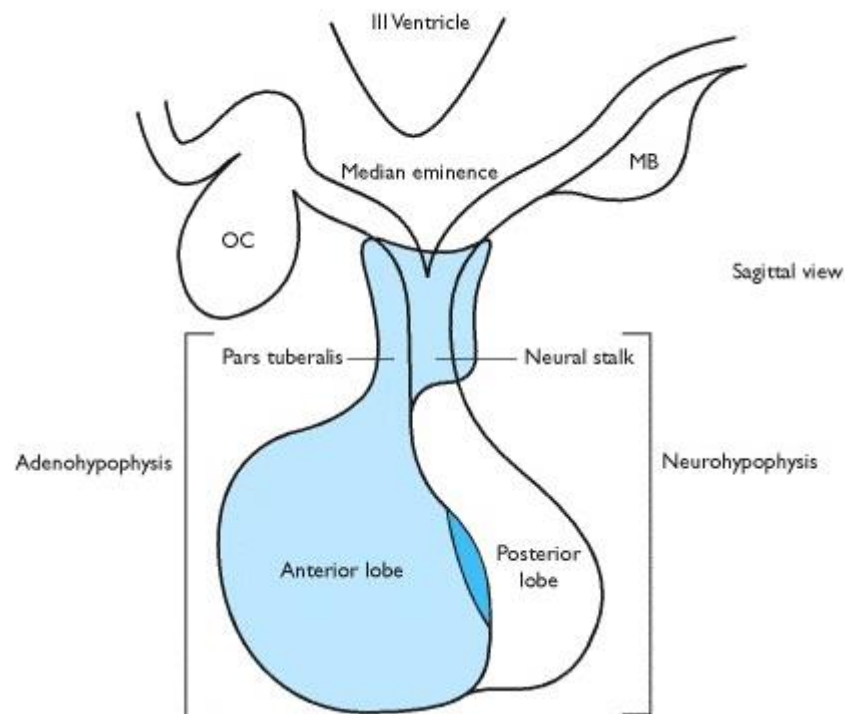
6. týden - spojení Rathkeho výchlípky a stomodea zaniká

10. týden - detekovatelné hladiny GH a ACTH

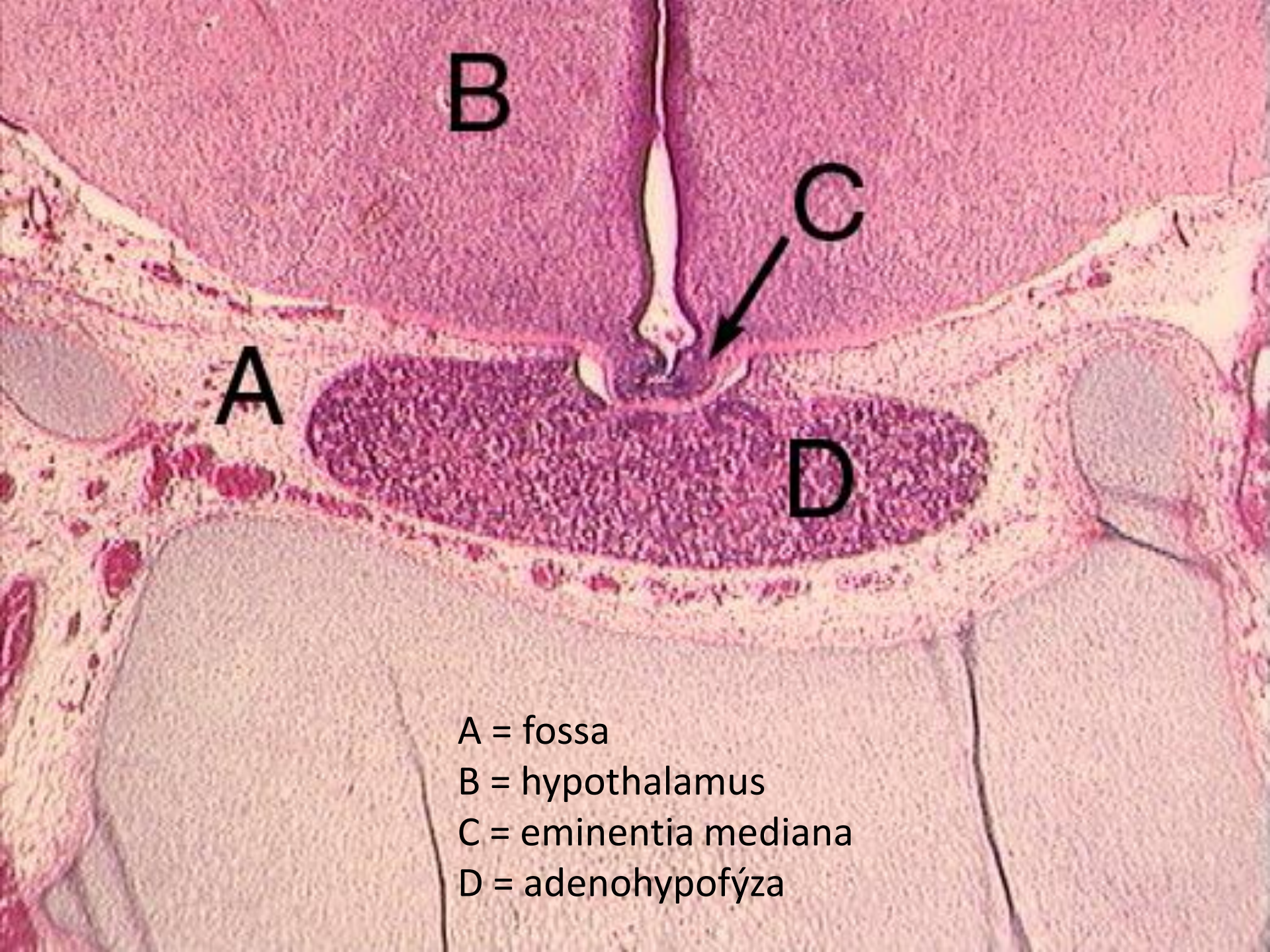
16. týden - adenohipofýza plně diferencovaná



Sagittal view



Sagittal view

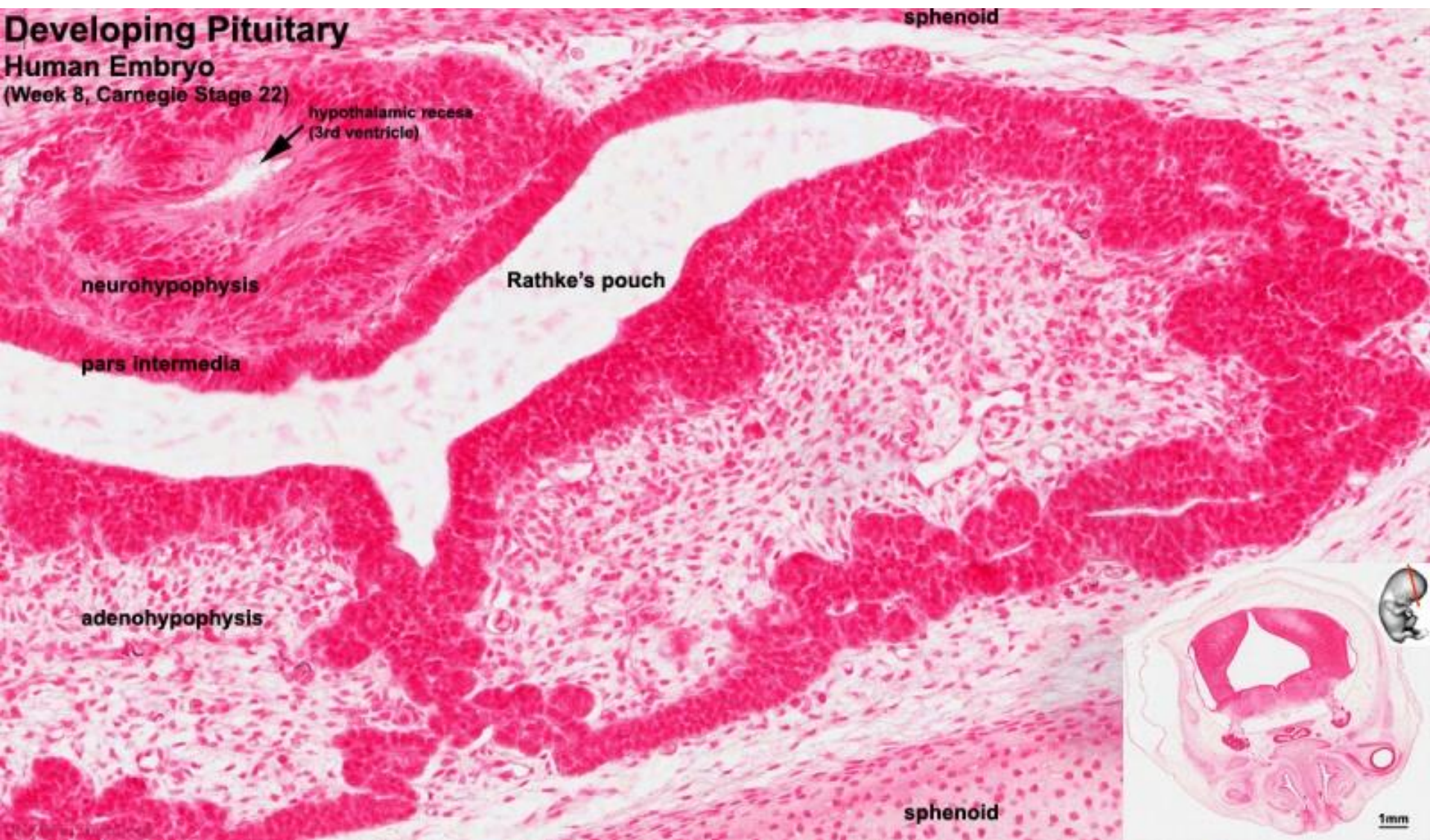


- A = fossa
- B = hypothalamus
- C = eminentia mediana
- D = adenohypofýza

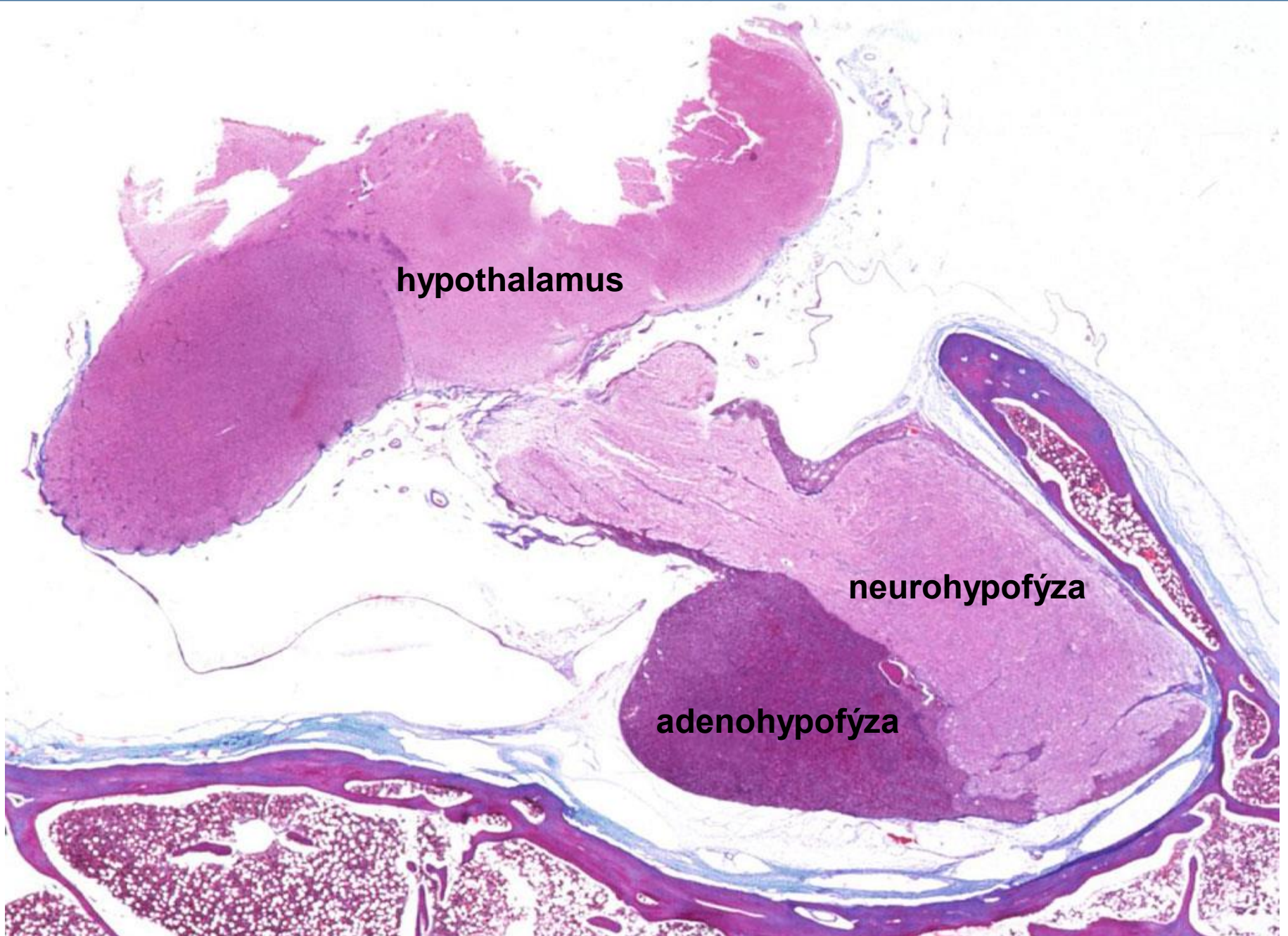
Developing Pituitary

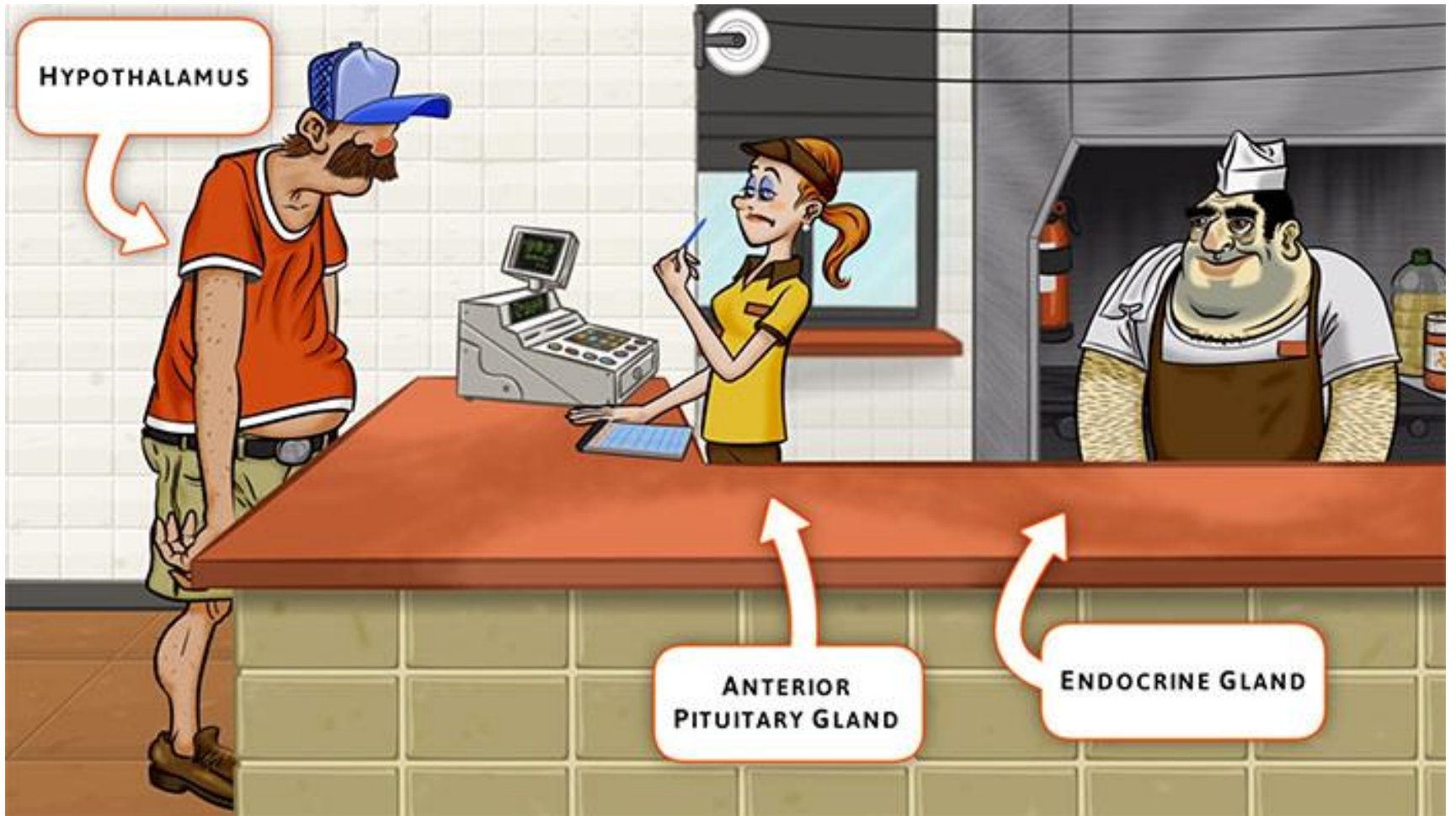
Human Embryo

(Week 8, Carnegie Stage 22)



MIKROSKOPICKÁ STAVBA HYPOFÝZY





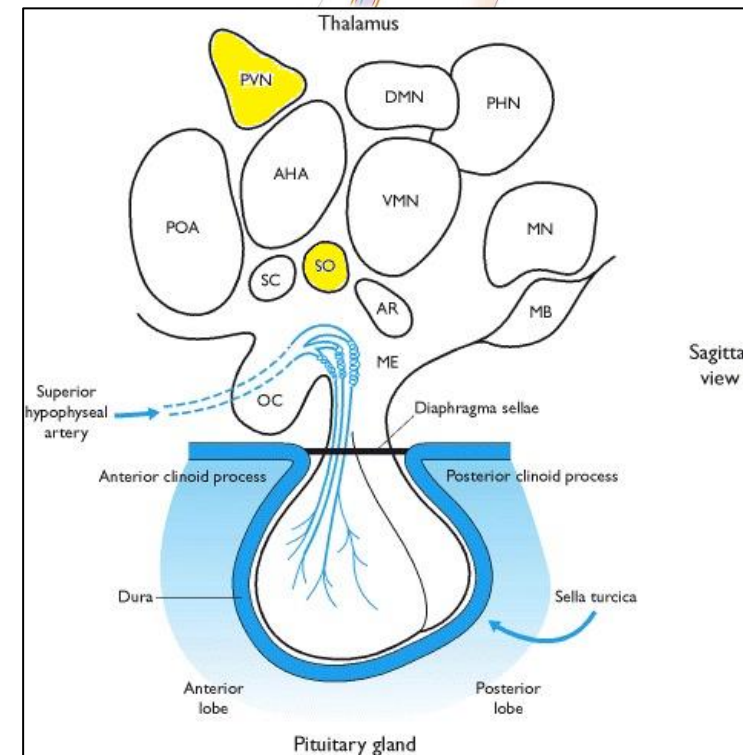
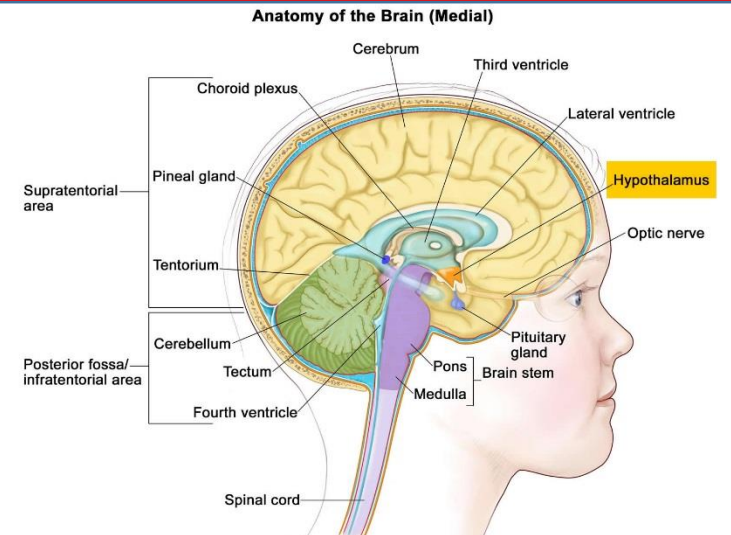
HYPOTHALAMUS

ANTERIOR
PITUITARY GLAND

ENDOCRINE GLAND

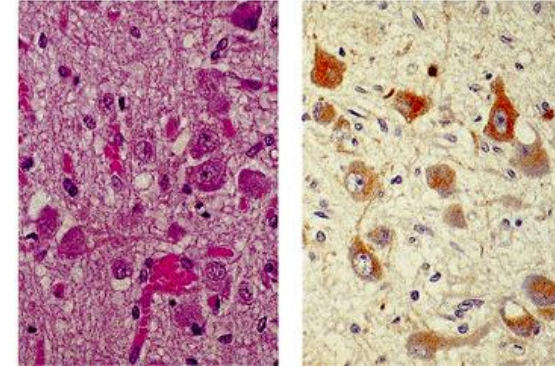
HYPOTHALAMUS

- malá oblast diencephala se složitou neuroarchitekturou, limbický systém
- komplexní funkce
 - regulace teploty, emocí, příjmu potravy, cirkadiánních rytů
 - hormonální regulace na základě různých podnětů (osmorecepce, koncentrace živin, elektrolytů, systémové funkce - bolest)
- **neurosekrece z hypothalamických jader**
 - *n. supraopticus, n. paraventricularis*: magnocelulární neurony → *tractus hypothalamo-hypophysialis*
 - **hormony oxytocin, vasopresin vylučované neurohypofýzou**
 - parvocelulární neurony → *kapiláry eminentia mediana*
 - **hormony statiny a liberiny řídící sekreci z adenohypofýzy**



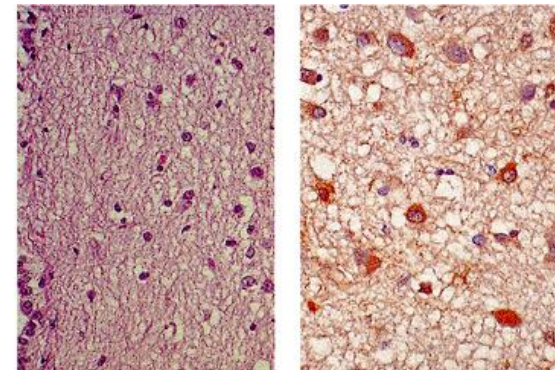
Tractus hypothalamo-hypophysialis

- axony magnocelulárních neuronů v *nucleus supraopticus* a *paraventricularis*
- zakončení na fenestrovaných kapilárách v neurohypofýze
- syntéza prohormonů, během axonálního transportu → maturace
- kapilární plexus z *a. hypophysialis inferior* (větve *a. carotis interna*) → *sinus cavernosus*



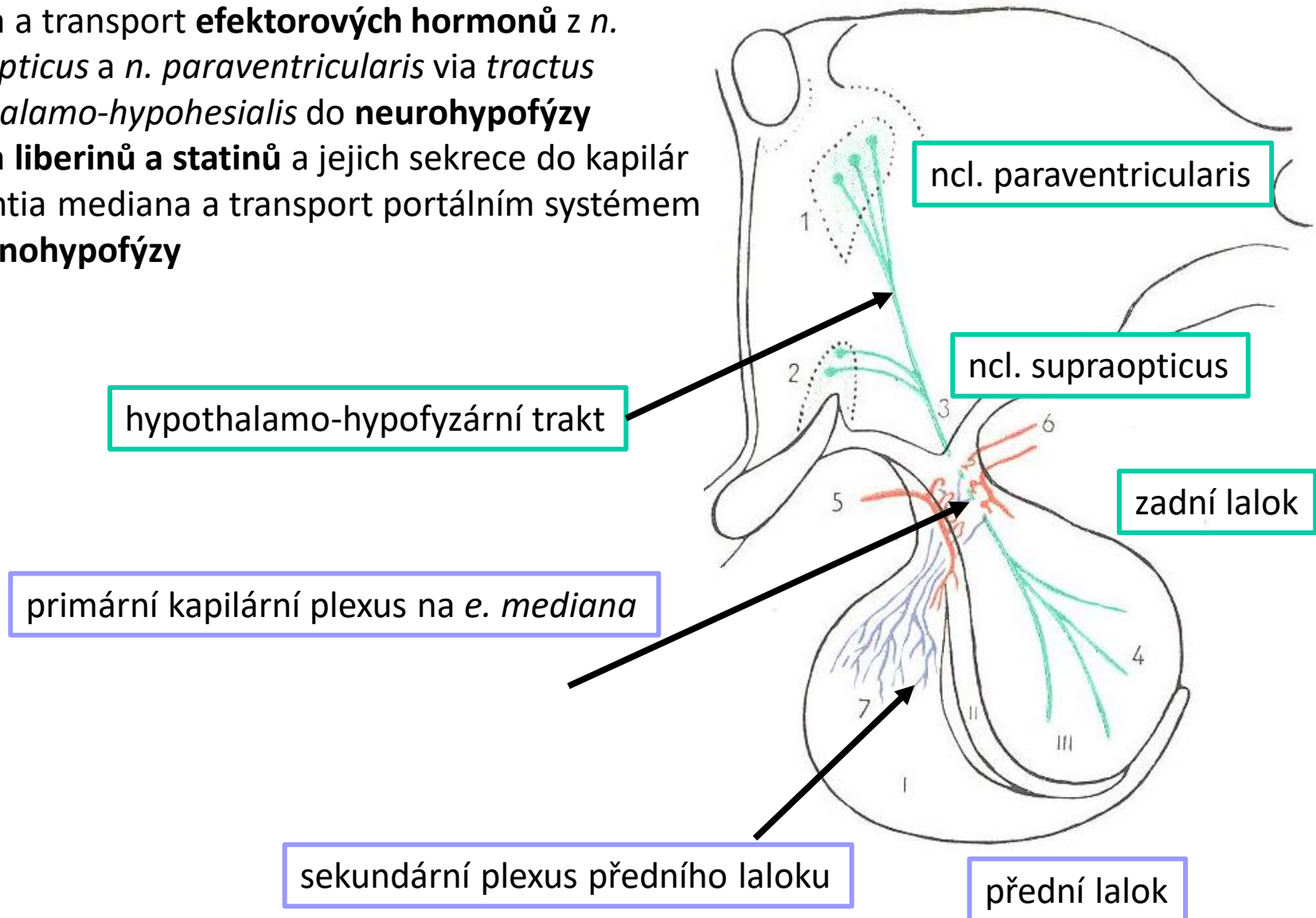
Hypofyzární portální systém

- parvocelulární neurony např. *nucleus arcuatus*, *preopticus*, *paraventricularis* a *nuclei tuberales*
- axonální transport na primární kapilární plexus (z předních a zadních *a. hypophysiales superior* - větve *a. carotis interna*; anastomózy s *a. hypophysialis inferior*) v *eminentia mediana* → hypofyzární portální vena (*v. portalis hypophysialis*) → sekundární kapilární plexus v adenohypofýze → *v. lobi anterioris* → *sinus cavernosus* → *v. jugularis interna*

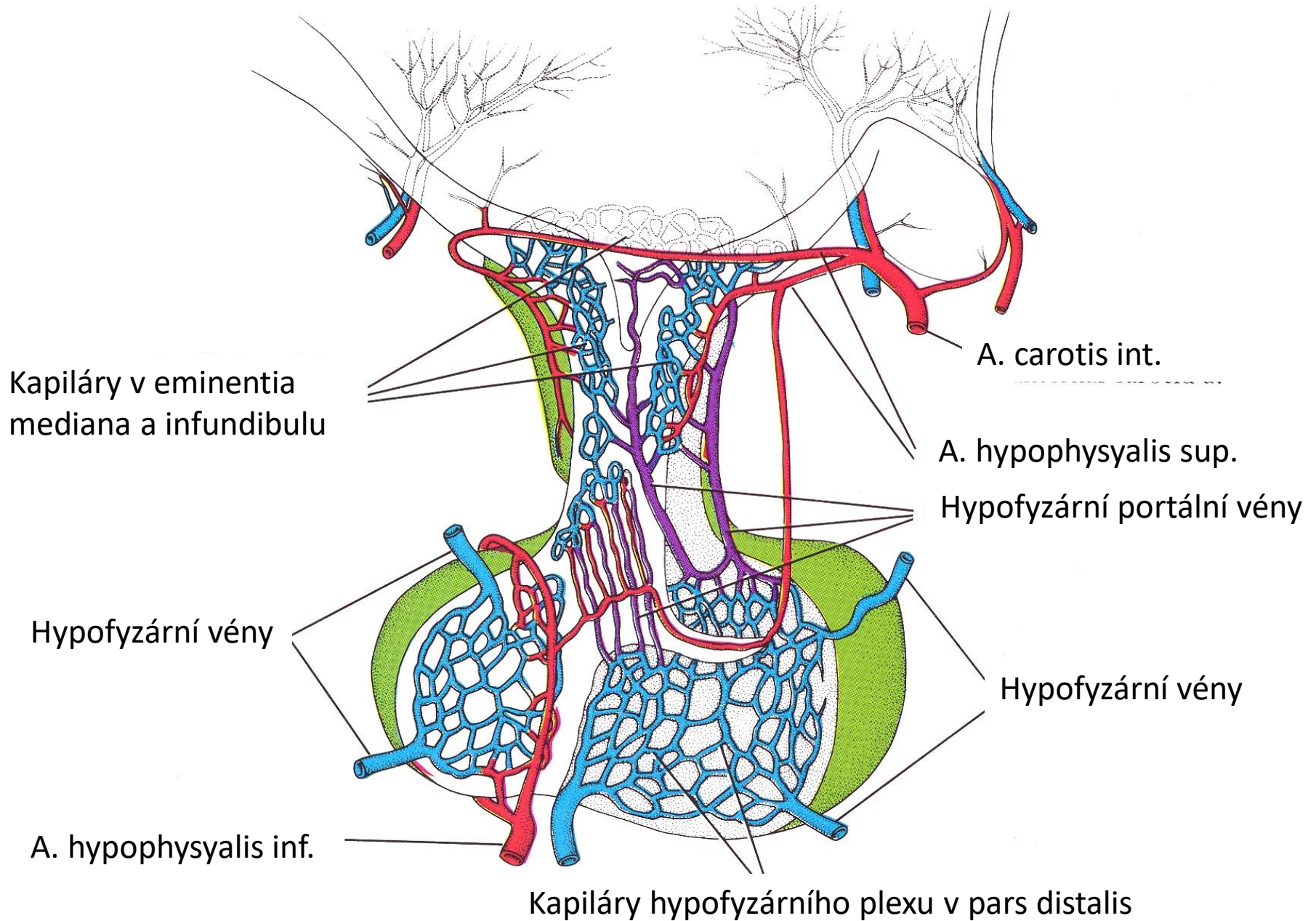


MECHANISMUS NEUROSEKRECE

- syntéza a transport **efektorových hormonů** z *n. supraopticus* a *n. paraventricularis* via *tractus hypothalamo-hypohesialis* do **neurohypofýzy**
- syntéza **liberinů a statinů** a jejich sekrece do kapilár eminentia mediana a transport portálním systémem do **adenohypofýzy**

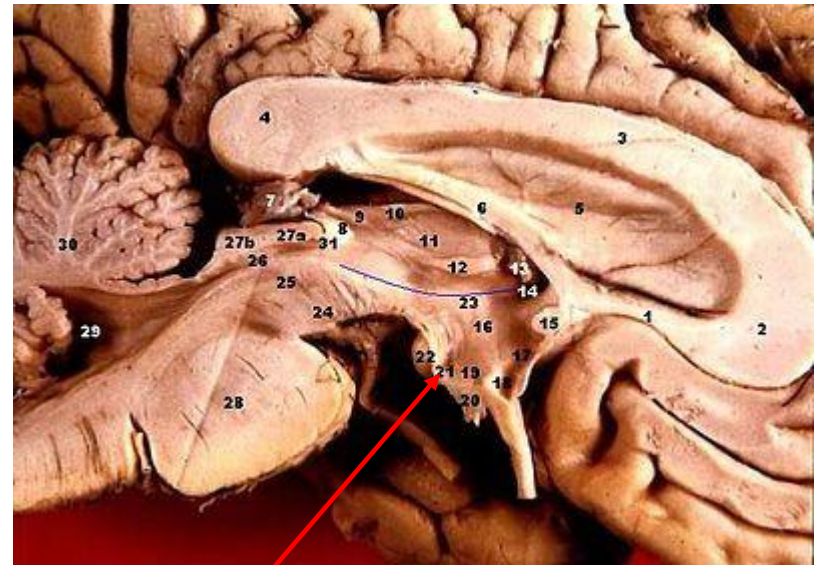
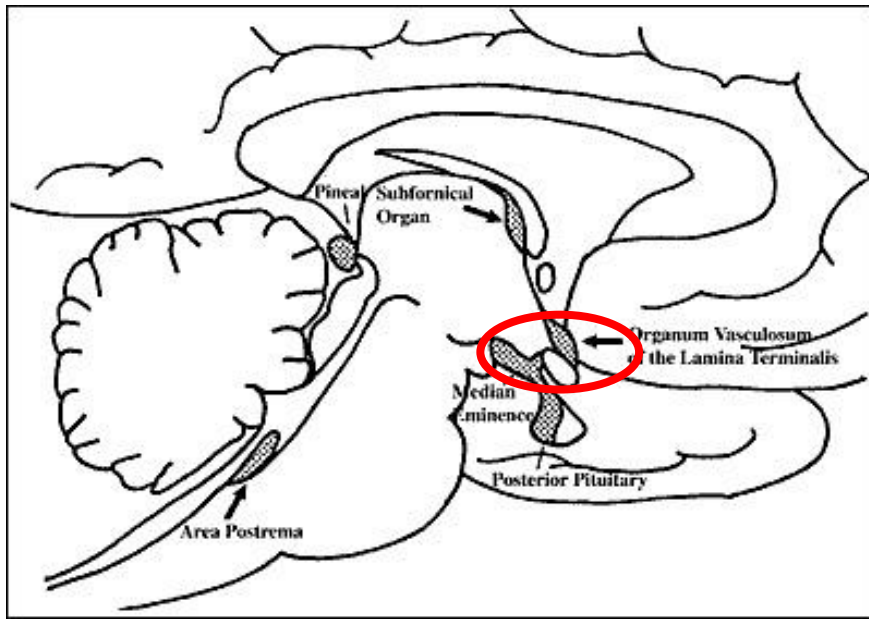


KAPILÁRNÍ SYSTÉMY HYPOFÝZY



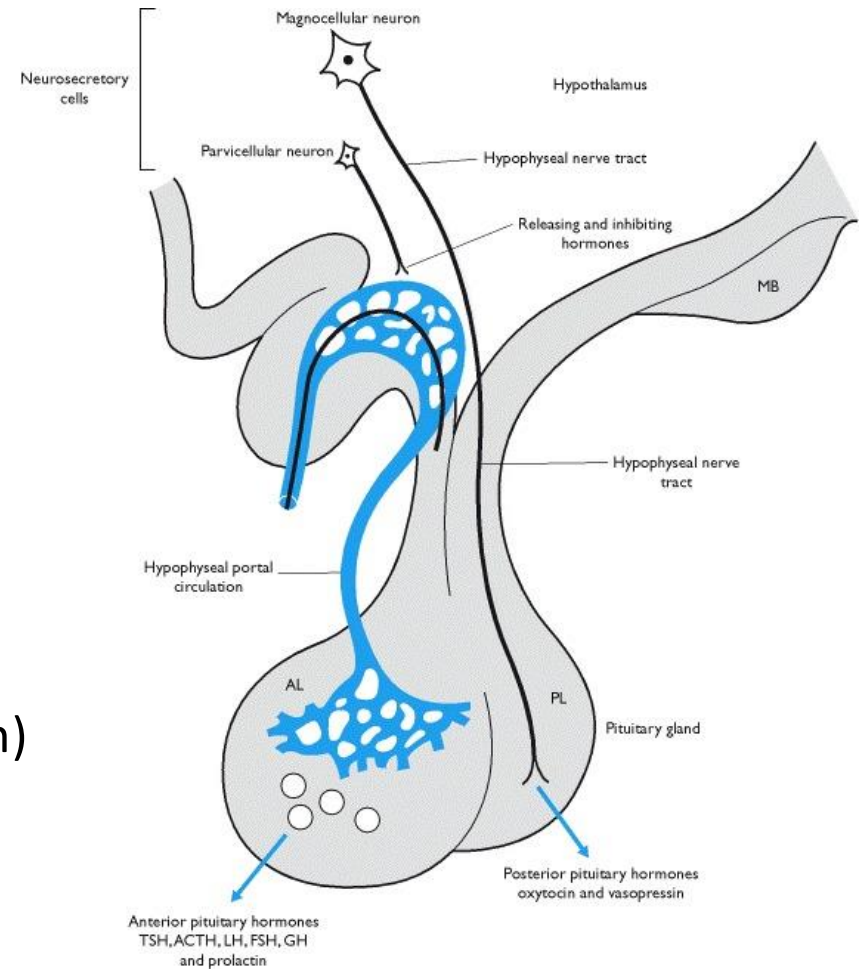
EMINENTIA MEDIANA

- vyvýšená část *tuber cinereum*, kde odstupuje infundibulum p. nervosa
- neurohemální oblast - není vytvořena hematoencefalická bariéra
- fenestrované kapiláry s širokými perivaskulárními prostory

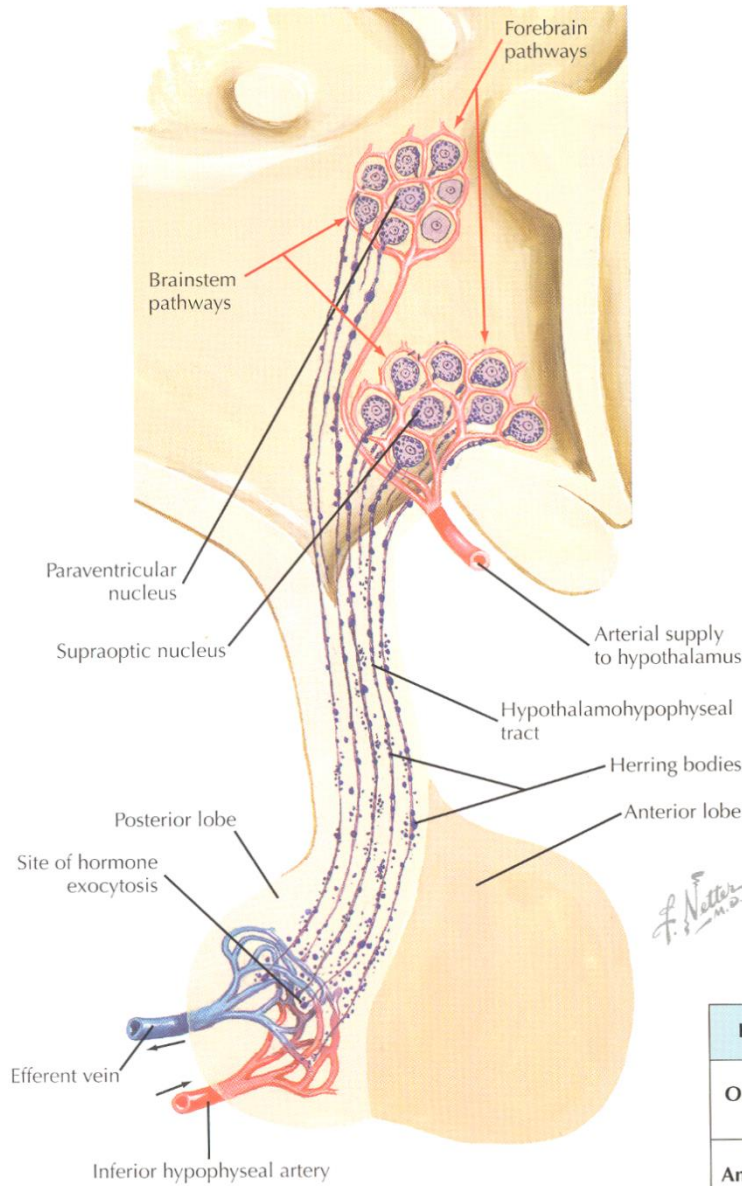


NEUROHYPOFÝZA

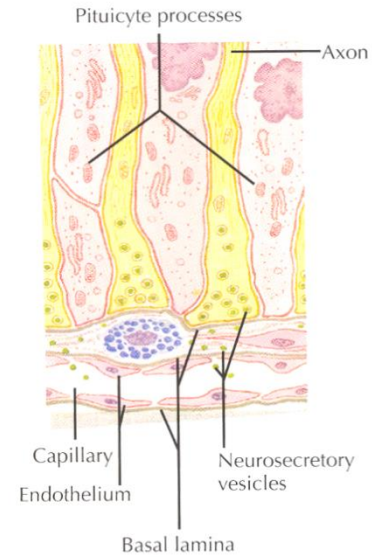
- **nemyelinizovaná nervová vlákna**
 - axony neurosekrečních buněk (100 000) hypothalamických jader (*n. supraopticus* a *n. paraventricularis*)
- **pituicyty** (neuroglie)
 - astrocyty, zajišťují lokální kontrolu sekrece z neurosekrečních axonálních zakončení
- **Herringova tělíska**
 - dilatace axonálních zakončení poblíž kapilár
 - obsahují neurosekreční vezikuly s hypothalamickými hormony
- **hormony**
 - oxytocin (OT)
 - antidiuretický hormon (ADH, vasopresin)
 - syntéza v magnocelulárních neuronech hypothalamu
 - sekrece z Herringových tělísek v neurohypofýze



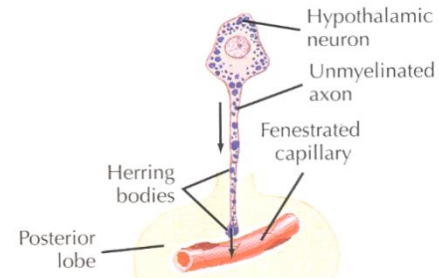
NEUROHYPOFÝZA



▼ Neurosecretory Ending (posterior pituitary).

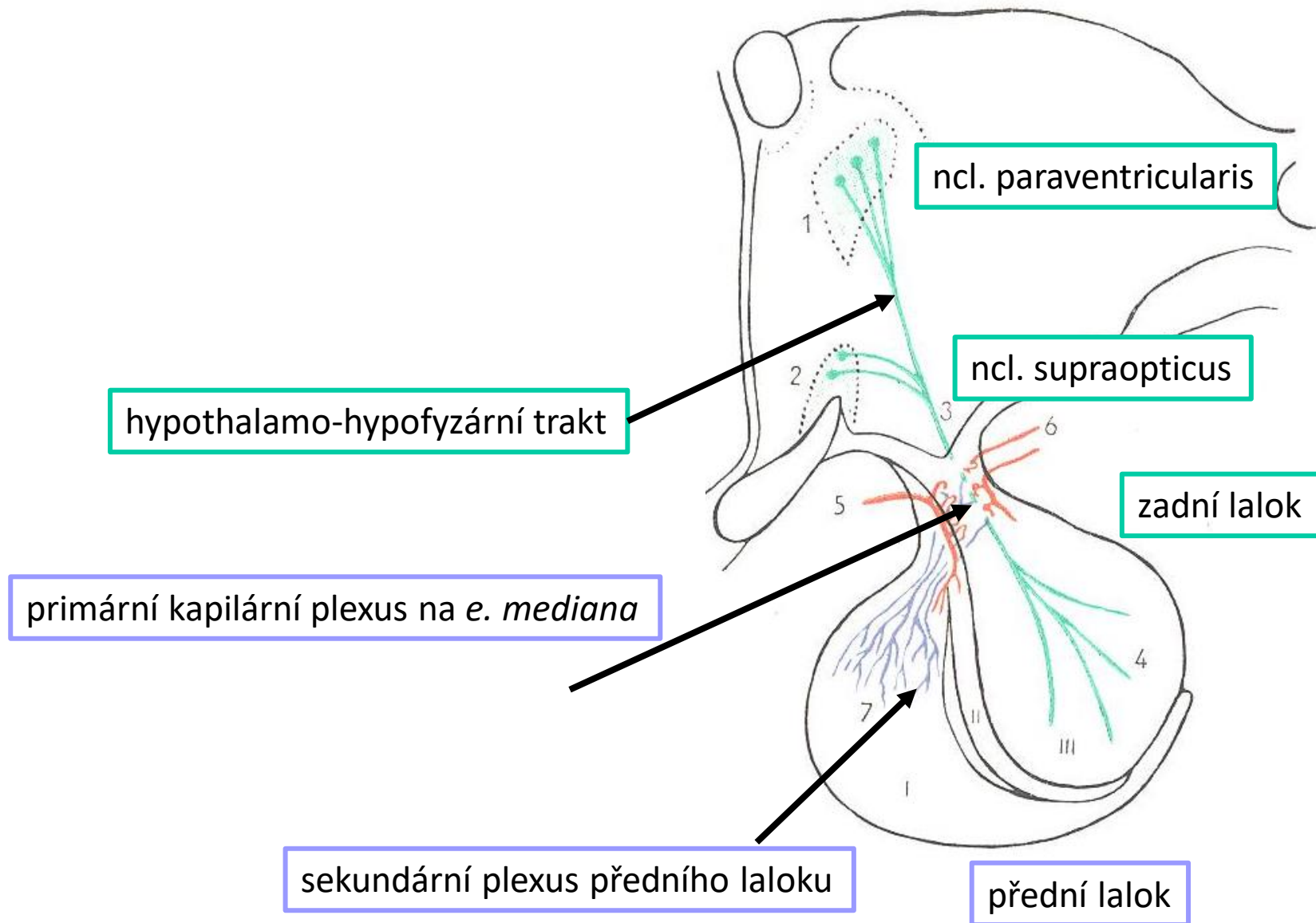


▼ Origin of ADH.

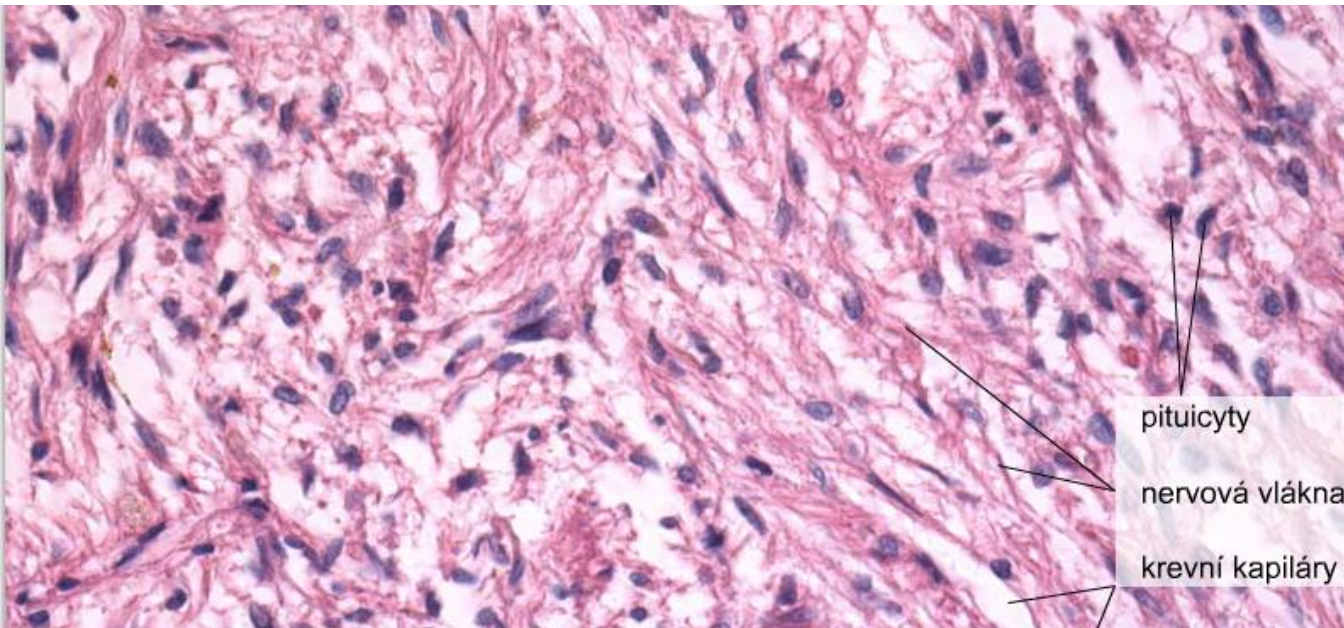


Hormone	Principal Action	Principal Nucleus of Origin
Oxytocin (OXY)	Uterine contraction, milk ejection	Paraventricular
Anti-diuretic hormone (ADH)	Water excretion in kidney, arteriolar constriction	Supraoptic

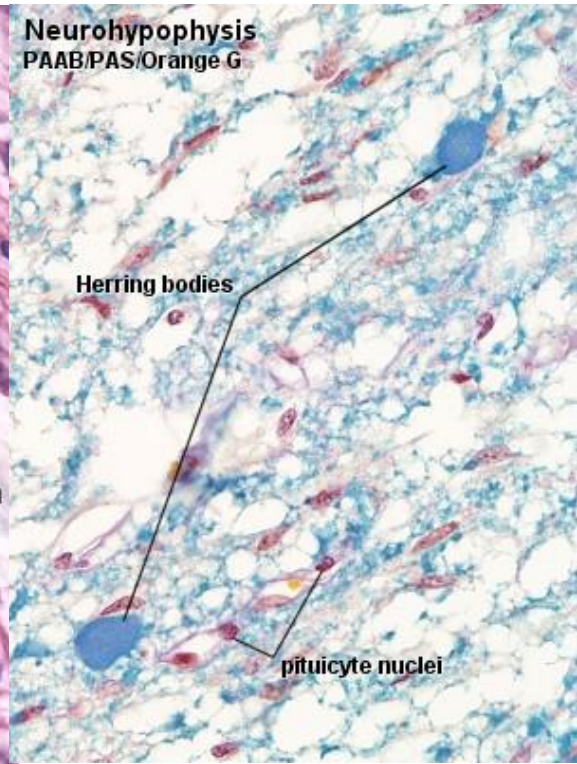
NEUROHYPOFÝZA



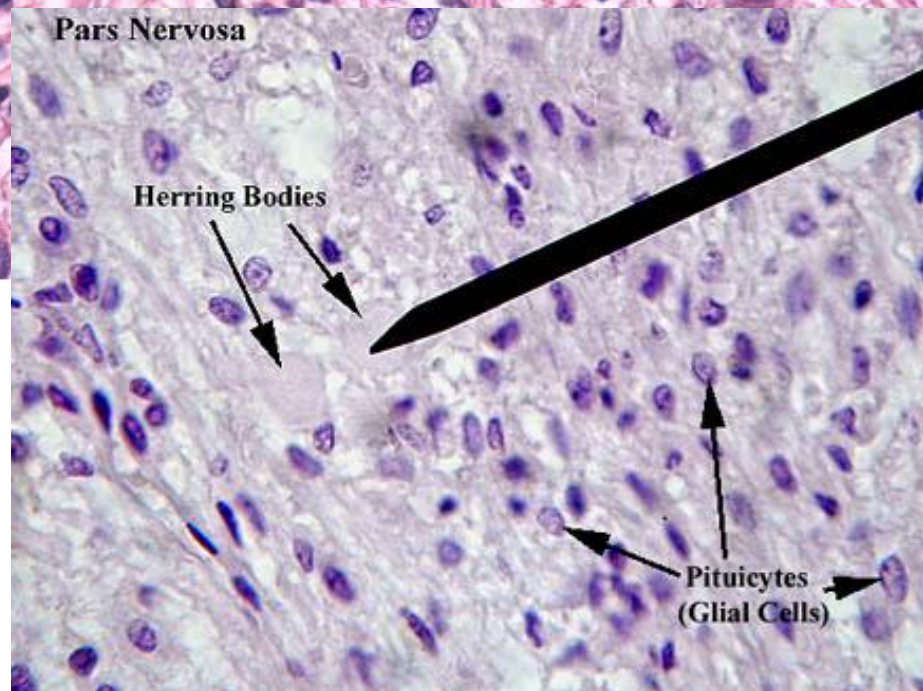
NEUROHYPOFÝZA



pituicyty
nervová vlákna
krevní kapiláry



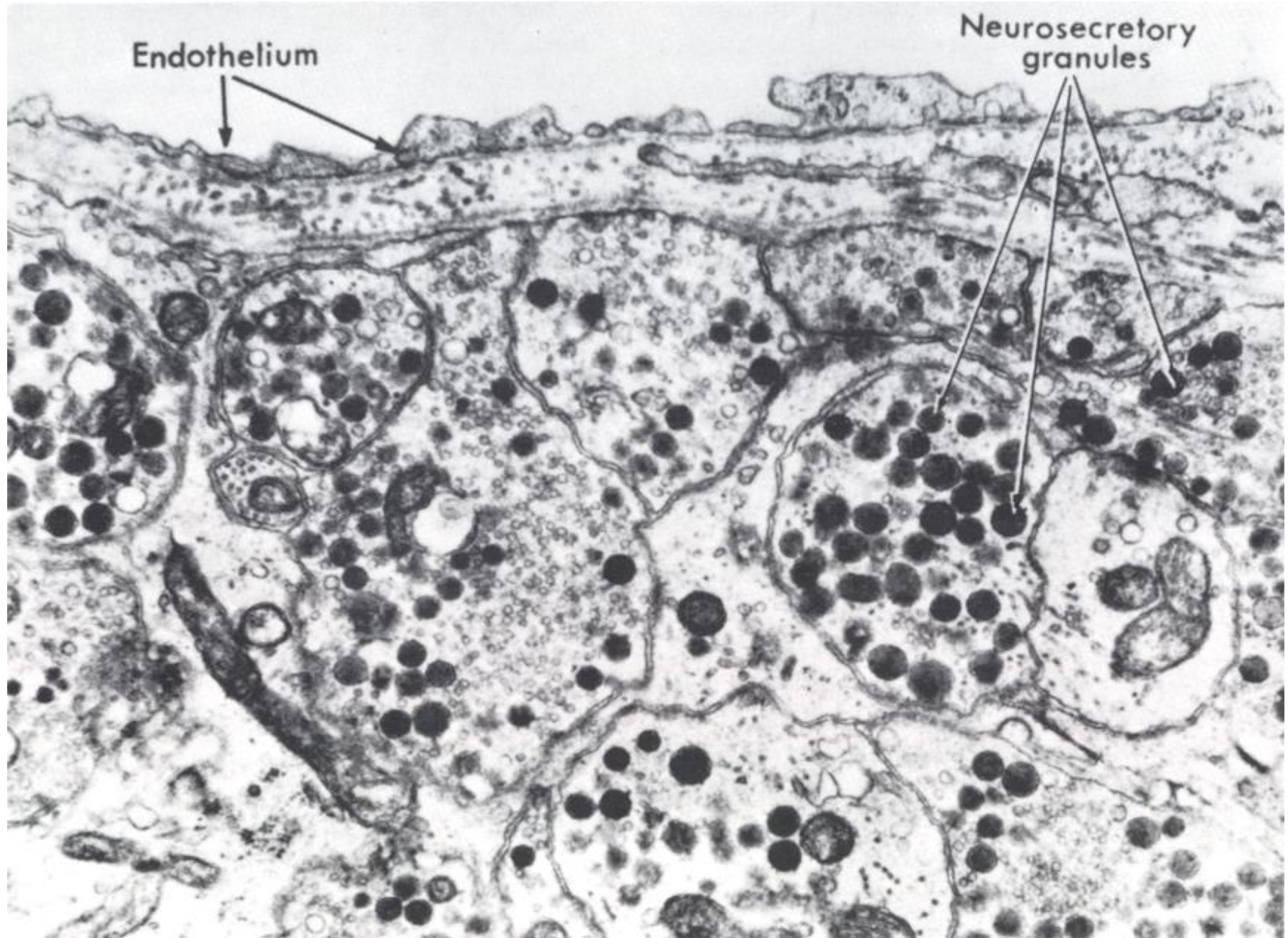
Herring bodies
pituicyte nuclei



Pars Nervosa
Herring Bodies
Pituicytes (Glial Cells)

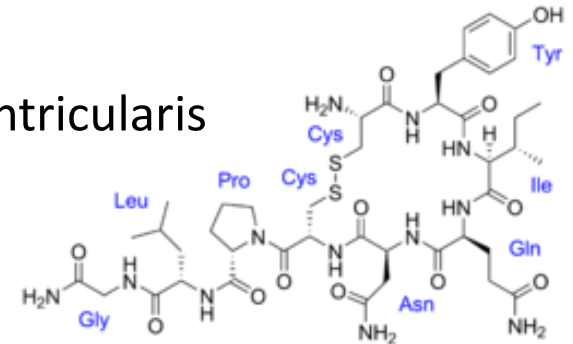
20 µm

NEUROHYPOFÝZA – HERRINGOVA TĚLÍSKA



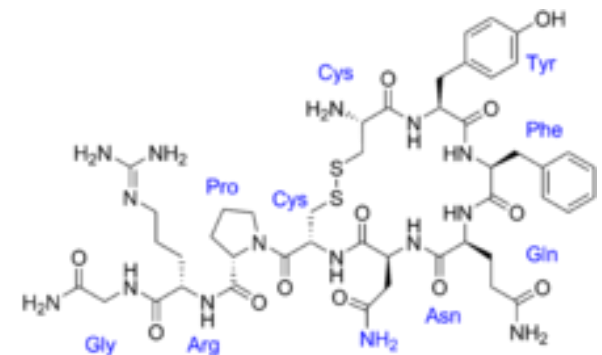
Oxytocin

- nonapeptid
- magnocellulární neurony n. supraopticus a paraventricularis
- OR - G-protein coupled receptor
- laktace (→ myoepitelie mléčné žlázy)
- kontrakce myometria
- behaviorální účinek



Vasopressin

- nonapeptid
- retence vody
- epitelie *t. reuniens* a *d. colligens*
- kontrakce svaloviny t.media cév
- diabetes insipidus, hypernatremia, polyuremia



Chromofilní buňky

- Acidofilní

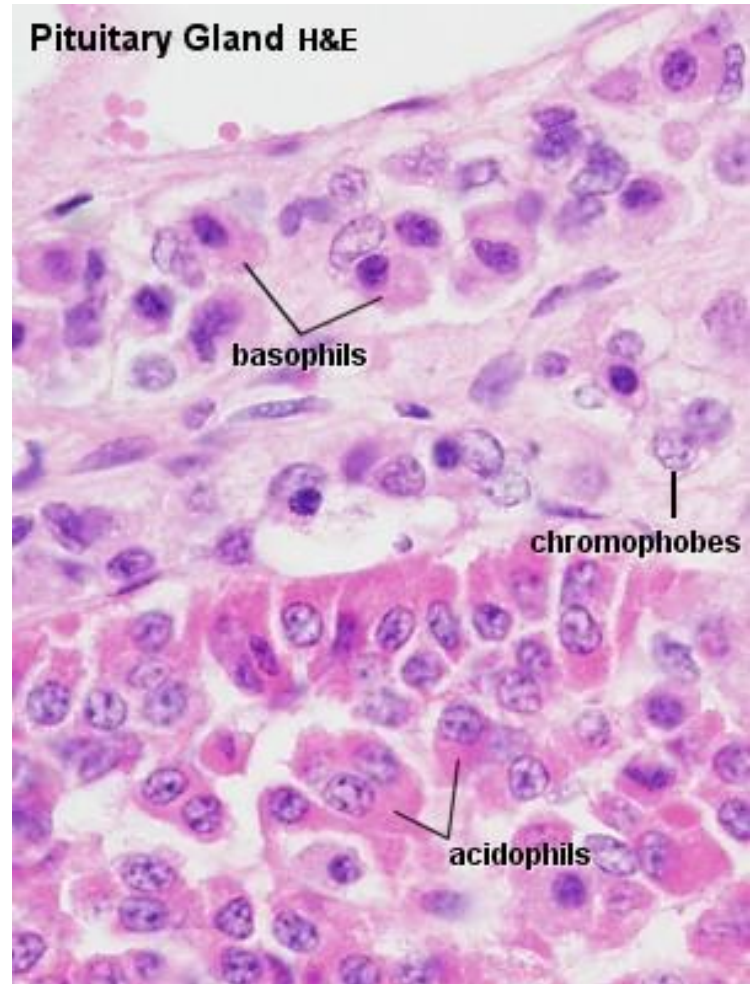
NEGLANDOTROPNÍ

- přímý účinek na cílové tkáně

- Bazofilní

GLANDOTROPNÍ

- regulace ostatních endokrinních žláz



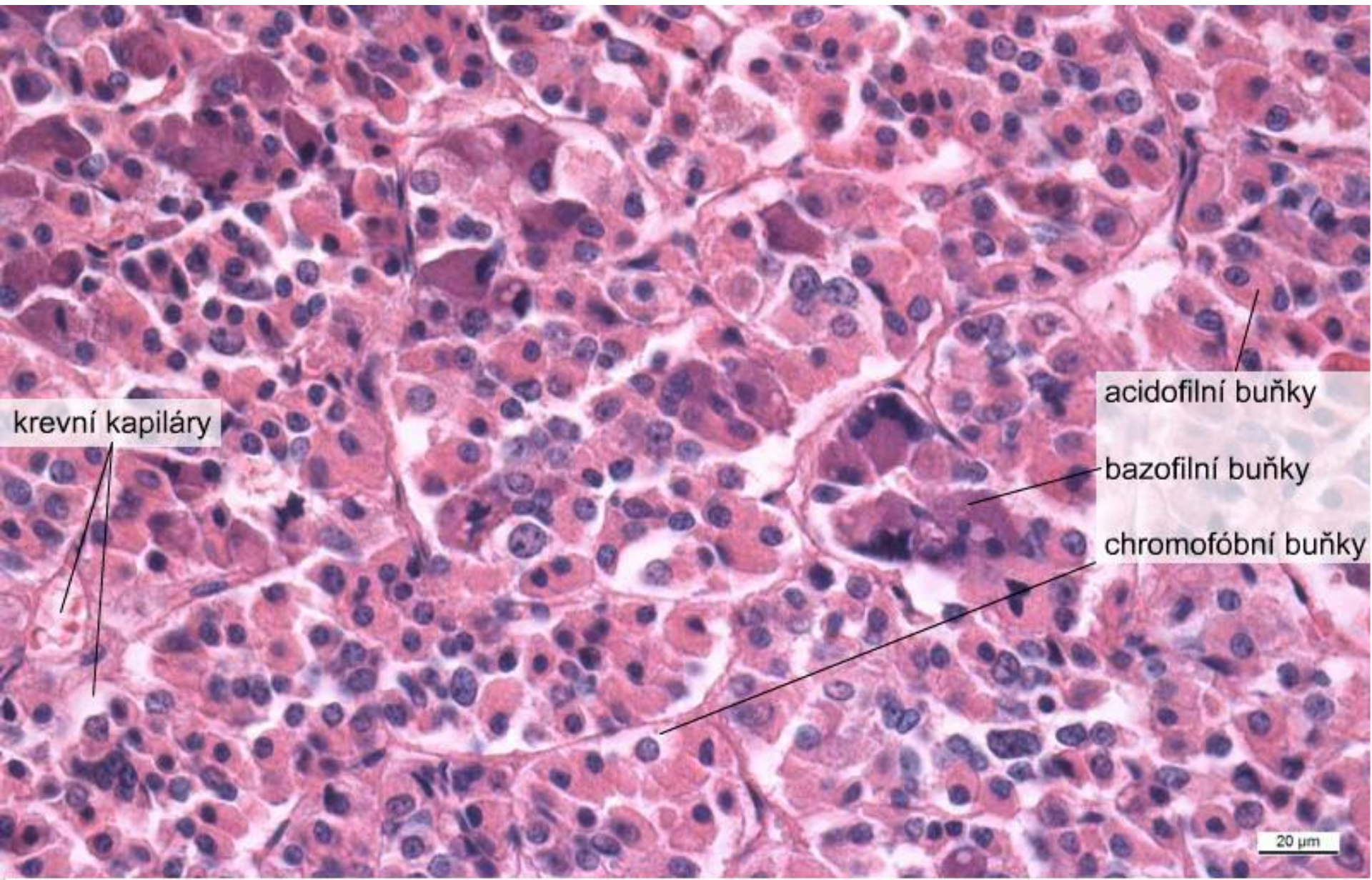
Chromofobní buňky

- nediferencované b.
- degranulované chromofilní b.
- stromální b.

Folikulostromální buňky

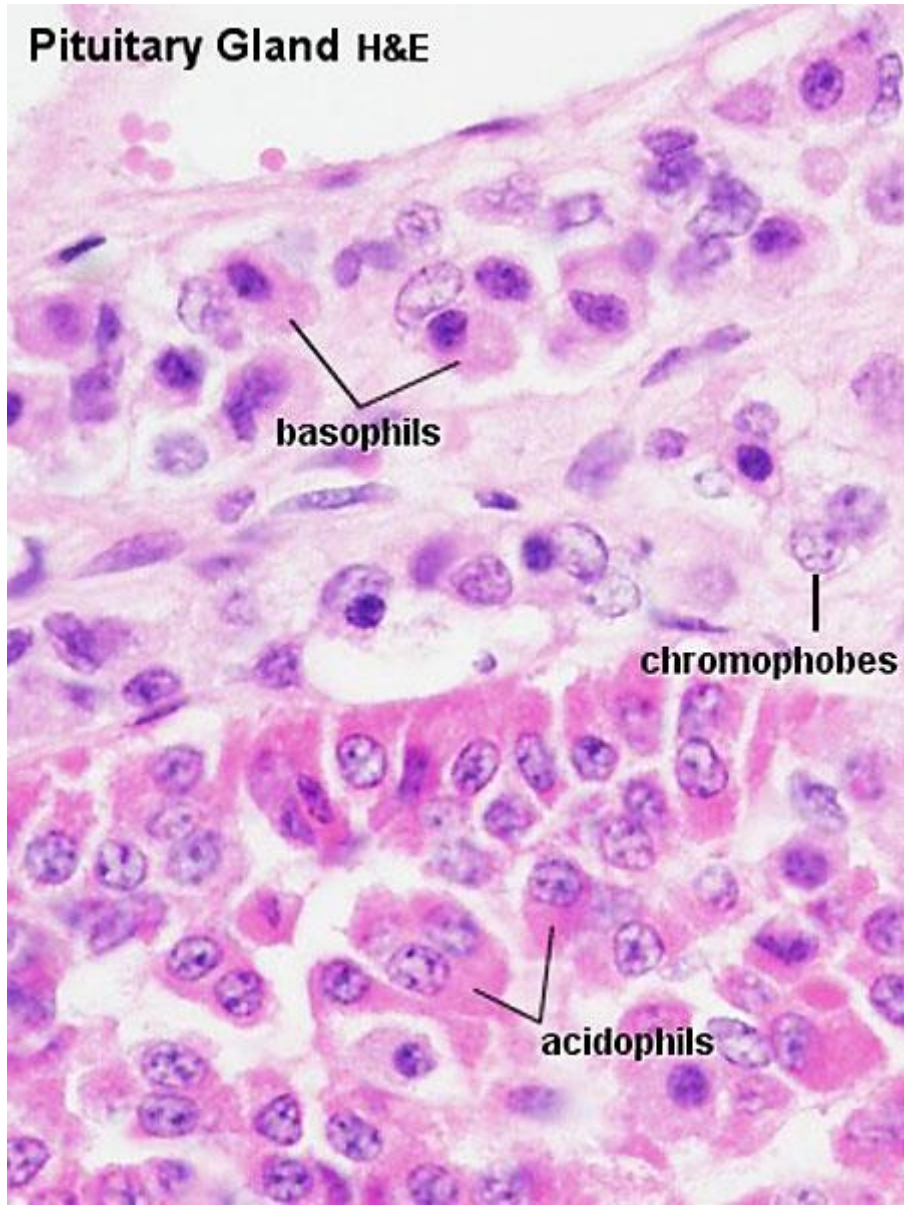
- nejasná funkce
- produkce cytokinů
- možná charakter kmenových buněk

ADENOHYPOFÝZA

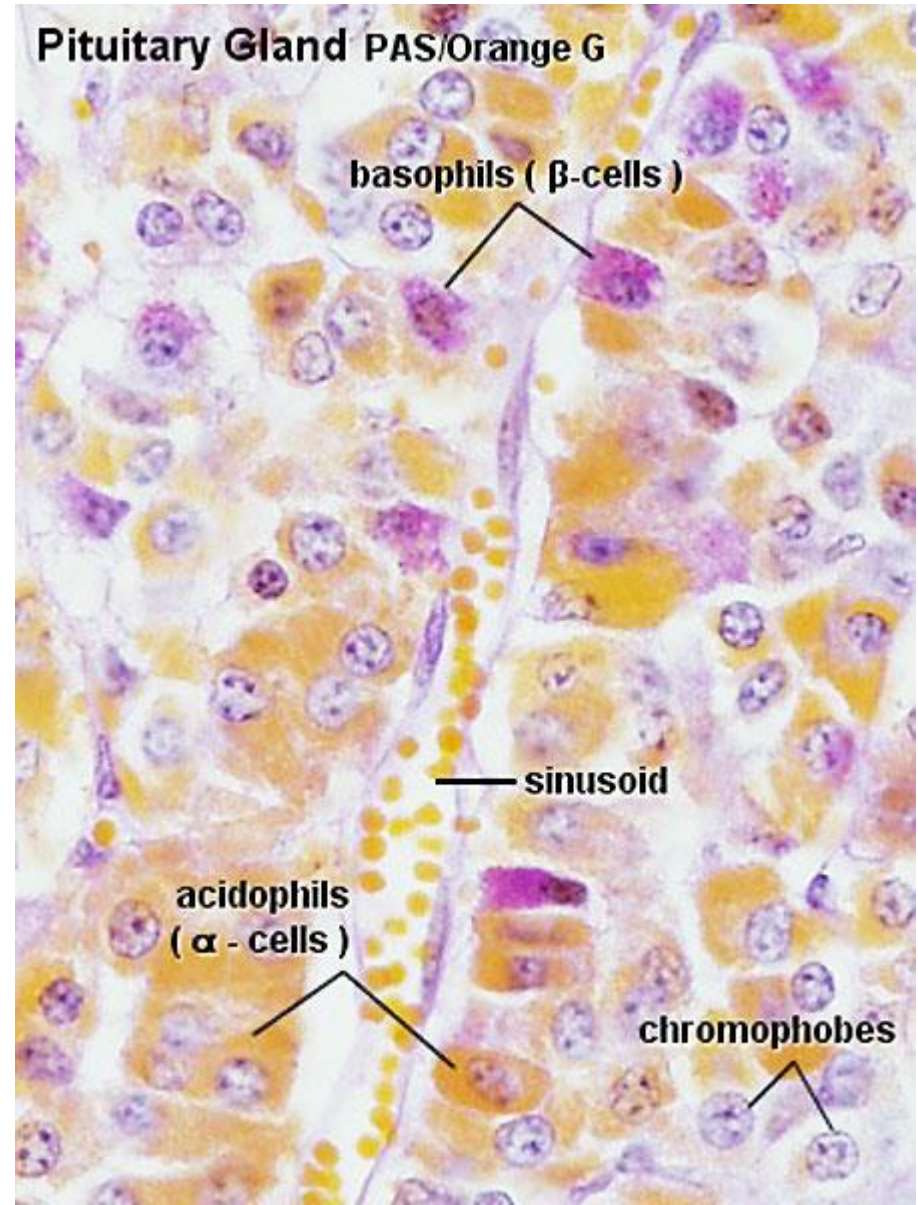


ADENOHYPOFÝZA

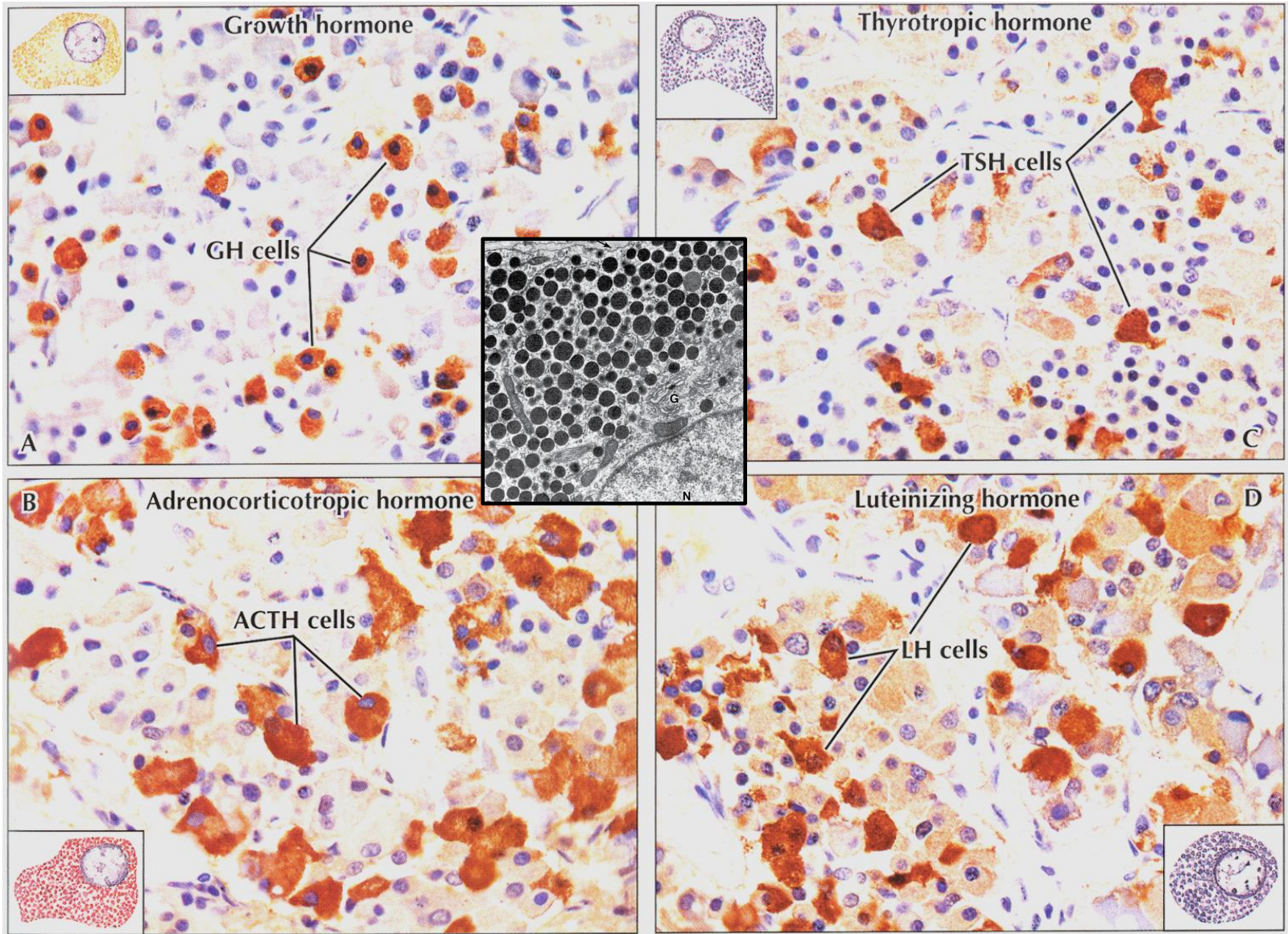
Pituitary Gland H&E



Pituitary Gland PAS/Orange G



ADENOHYPOFÝZA



”FLAT PEG”

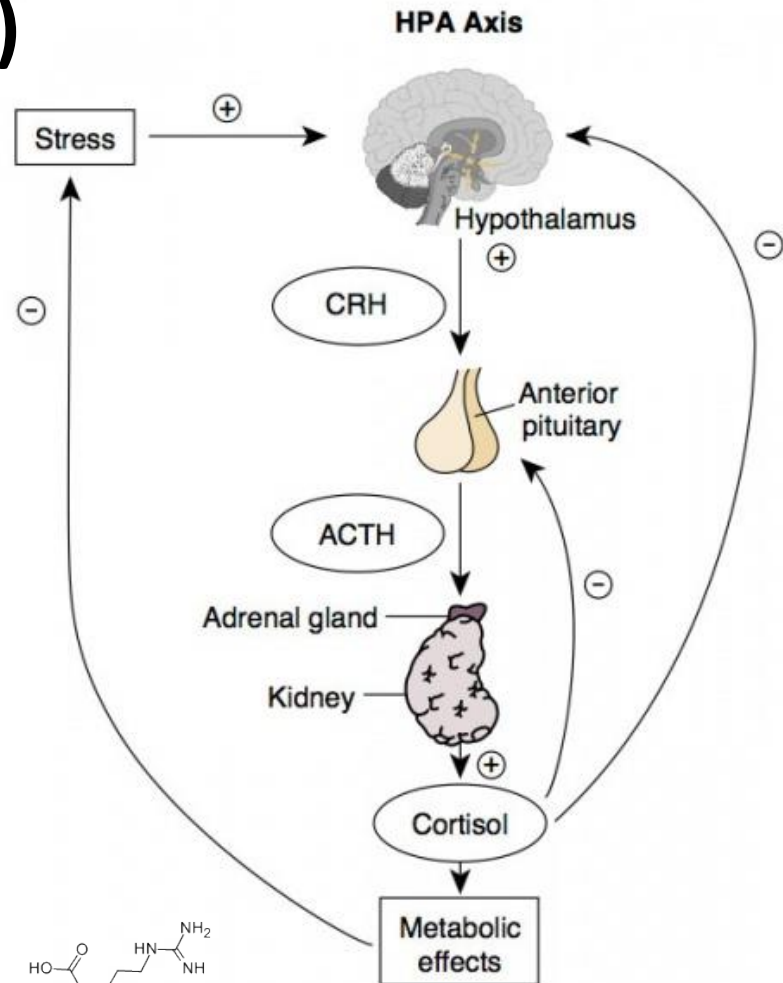
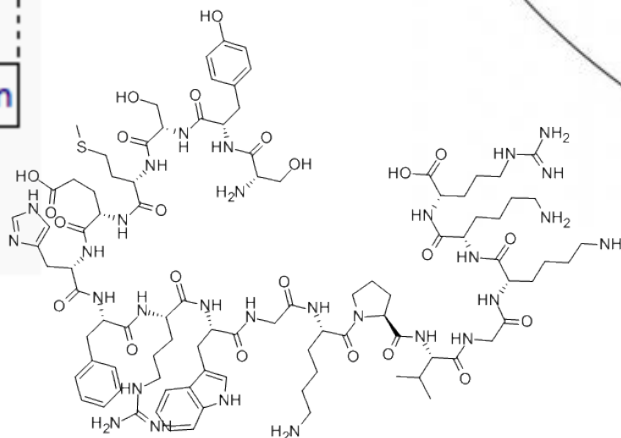
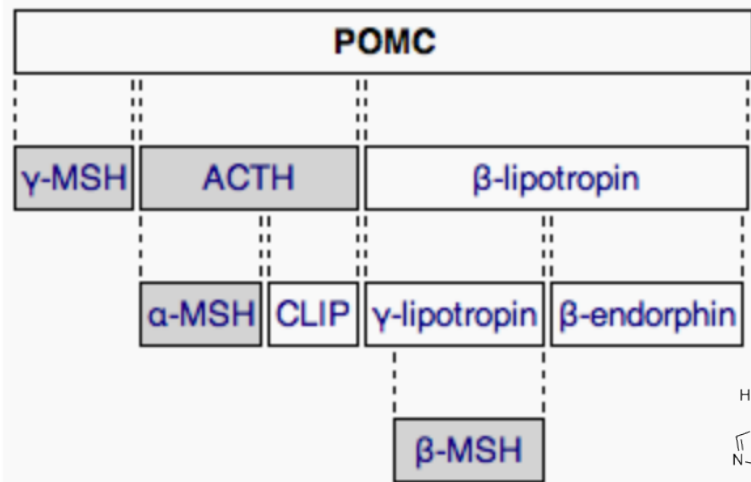
- FSH
- LH
- ACTH
- TSH
- Prolaktin
- Endorfiny
- Růstový hormon (growth)

REGULACE HORMONY HYPOTHALAMU

- gonadoliberin → FSH a LH
- kortikoliberin → kortikotropin
- thyreoliberin → thyreotropin
- *prolactin releasing hormone (?)* → prolaktin
- somatoliberin → somatotropin
- follistatin — FSH a LH
- somatostatin — somatotropin, TSH
- dopamin — prolaktin

Pro-opio-melanocortin (POMC)

- drsné ER → pre-prohormon různé tkáně
- ACTH (kůra nadledvin → kortisol)
- MSH (melanocyty - zejména parakrinně)
- lipotropin (lipolýza, steroidogeneze)
- endorfiny



FSH (folitropin), LH (lutropin)

- gonadotropní buňky adenohypofýzy v závislosti na GnRH
- glykoprotein, 30kDa
- heterodimer dvou nekovalentně spojených podjednotek (**a/α** - společná pro více hormonů - lh, FSH, TSH, hCG, **b/β** - specifická)
- FSH receptor (testes, ovaria, uterus) asociovaný s G-proteiny
 - glykosylovaná extracelulární doména 11 leucine rich repeats specifická vůči FSH
 - po vazbě ligandu aktivace G-proteinu a cAMP signální dráhy
 - alternativní aktivace MAPK kaskády (ERK)
 - komplexní signální odpověď (prostaglandiny a PLPc, NO)

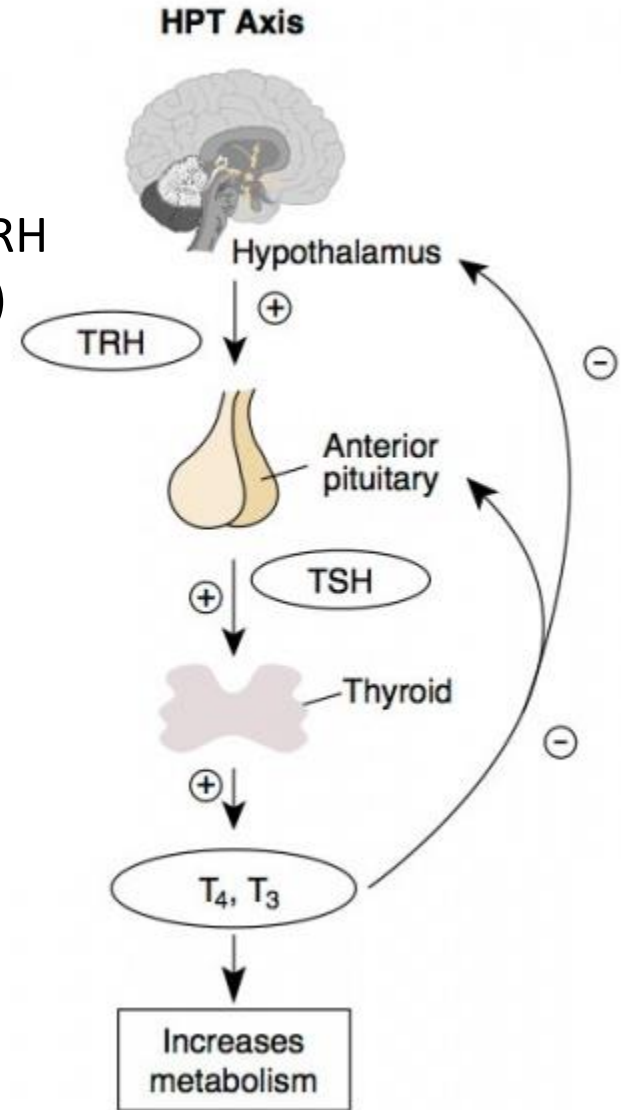
FSH

LH

ovarium	vývoj folikulů (exprese FSHR v buňkách <i>membrana granulosa</i>)	ovulace, vývoj corpus luteum, produkce androgenů v buňkách théky
testes	vývoj spermií, FSHR v Sertoliho buňkách	produkce testosteronu v Leydigových buňkách (LHR)
extragonadální	FSHR v sekrečním endometriu luteální fáze uteru (endometriální funkce, embryo-endometriální interakce)	uterus, seminální váčky, prostata, kůže... neznámá funkce

TSH, thyrotropin

- thyrotropní buňky adenohipofýzy v závislosti na TRH
- indukuje produkci T₄ (thyroxin) a T₃ (trijodtyronin)
- glykoprotein, 28,5 kDa, heterodimer nekovalentně spojených podjednotek (α, β)
- TSH receptor na thyroideálních folikulárních buňkách
 - G-proteinová signální kaskáda → adenylylcykláza
 - cAMP → jodové kanály (pendrin), transkripce thyreoglobulinu, endo- a exocytická dráha
- krosreaktivita s hCG → v těhotenství alterace syntézy thyroideálních hormonů (gestační hyperthyroidismus)



GH, somatotropin, růstový hormon

- somatotropní buňky adenohypofýzy v závislosti na GHRH (somatokrinin)
- několik molekulárních isoform (alternativní sestřih), ~20-24 kDa
- široké spektrum cílových buněčných typů i fyziologických dějů
 - transkripce DNA, translace RNA, proteosyntéza
 - využití tuků (mobilizace mastných kyselin, konverze na acetyl-CoA)
 - inhibice přímého využití glukózy, stimulace glukoneogeneze
 - transport aminokyselin
 - proteosyntéza v chondrocytech a osteoblastech, proliferace, osteogeneze
- GHR v různých tkáních
 - RTK, JAK-STAT
- somatomediny
 - malé proteiny (MW 7,5 kDa) typu IGF, produkované játry
- rozmanité projevy deregulace GH

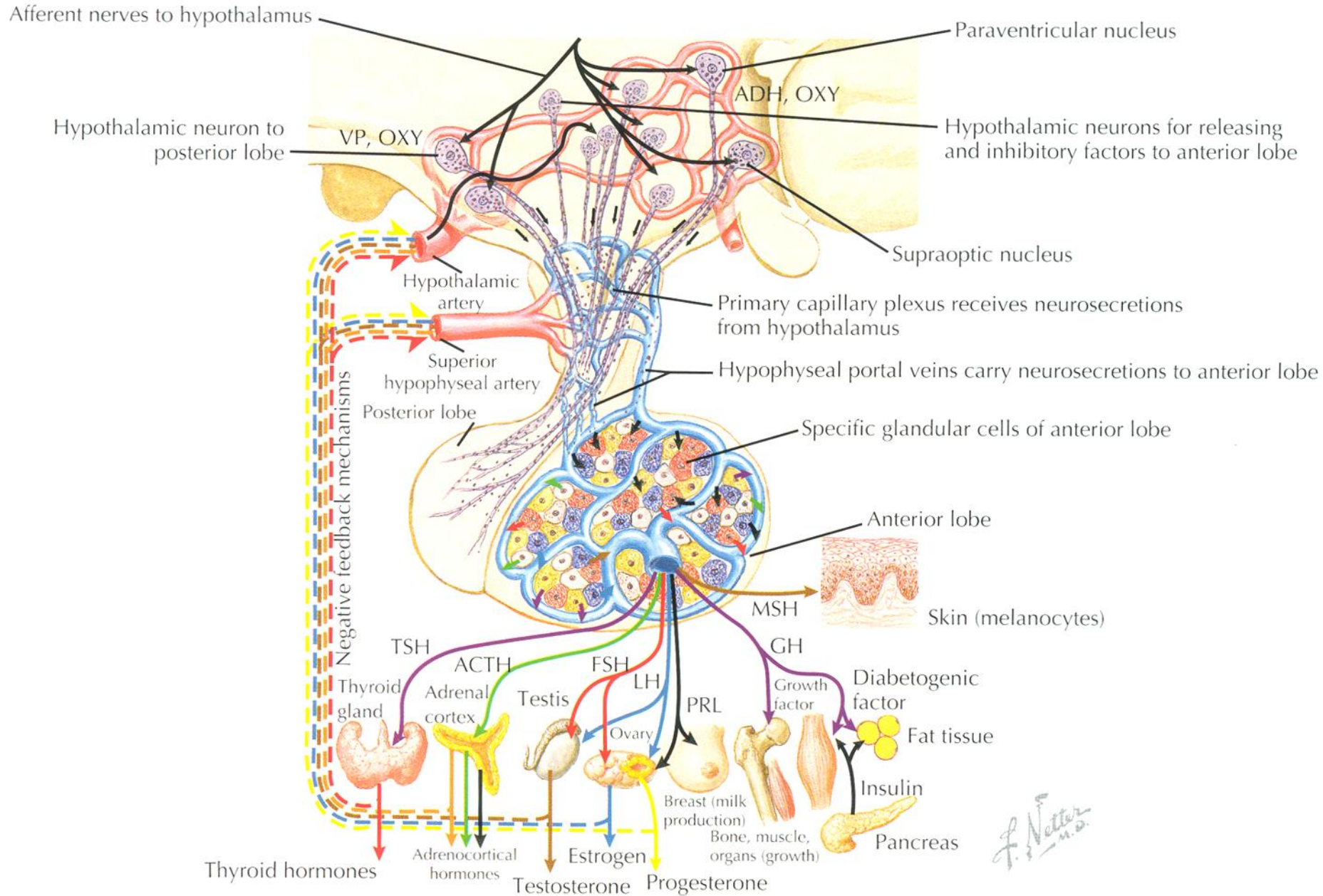
ADENOHYPOFÝZA – HORMONY

Table 2. Nonclassical Anterior Pituitary Substances and Cell(s) of Origin

<i>Substances</i>	<i>Cell Types</i>
PEPTIDES	
ACTIVIN B, INHIBIN, FOLLISTATIN	F,G
ALDOSTERONE STIMULATING FACTOR	UN
ANGIOTENSIN II (ANGIOTENSINOGEN, ANGIOTENSIN I CONVERTING ENZYME, CATHEPSIN B, RENIN)	C,G,L,S
ATRIAL NATURETIC PEPTIDE	G
CORTICOTROPIN-RELEASING HORMONE-BINDING PROTEIN	C
DYNORPHIN	G
GALANIN	L,S,T
GAWK (CHROMOGRANIN B)	G
GROWTH HORMONE RELEASING HORMONE	UN
HISTIDYL PROLINE DIKETOPIPERAZINE	UN
MOTILIN	S
NEUROMEDIN B	T
NEUROMEDIN U	C
NEUROPEPTIDE Y	T
NEUROTENSIN	UN
PROTEIN 7B2	G,T
SOMATOSTATIN 28	UN
SUBSTANCE P (SUBSTANCE K)	G,L,T
THYROTROPIN RELEASING HORMONE	G,L,S,T
VASOACTIVE INTESTINAL POLTPEPTIDE	G,L,T
GROWTH FACTORS	
BASIC FIBROBLAST GROWTH FACTOR	C,F
CHONDROCYTE GROWTH FACTOR	UN
EPIDERMAL GROWTH FACTOR	G,T
INSULIN-LIKE GROWTH FACTOR I	S,F
NERVE GROWTH FACTOR	UN
PITUITARY CYTOTROPIC FACTOR	UN
TRANSFORMING GROWTH FACTOR ALPHA	L,S,G
VASCULAR ENDOTHELIAL GROWTH FACTOR	F
CYTOKINES	
INTERLEUKIN-1 BETA	T
INTERLEUKIN-6	F
LEUKEMIA INHIBITORY FACTOR	C,F
NEUROTRANSMITTERS	
ACETYLCHOLINE	C,L
NITRIC OXIDE	F

C = corticotroph, F = folliculostellate cell, G = gonadotroph, L = lactotroph, S = somatotroph, T = thyrotroph, UN = unknown

ADENOHYPOFÝZA – HORMONY



F. Netter M.D.

Tumory hypofýzy

- útlak okolních struktur (optické chiasma)

Hyperfunkce endokrinní komponenty

- prolaktinom - galactorrhea
- hypogonadismus (poruchy GnRH)
- gigantismus - akromegalie
- nanismus

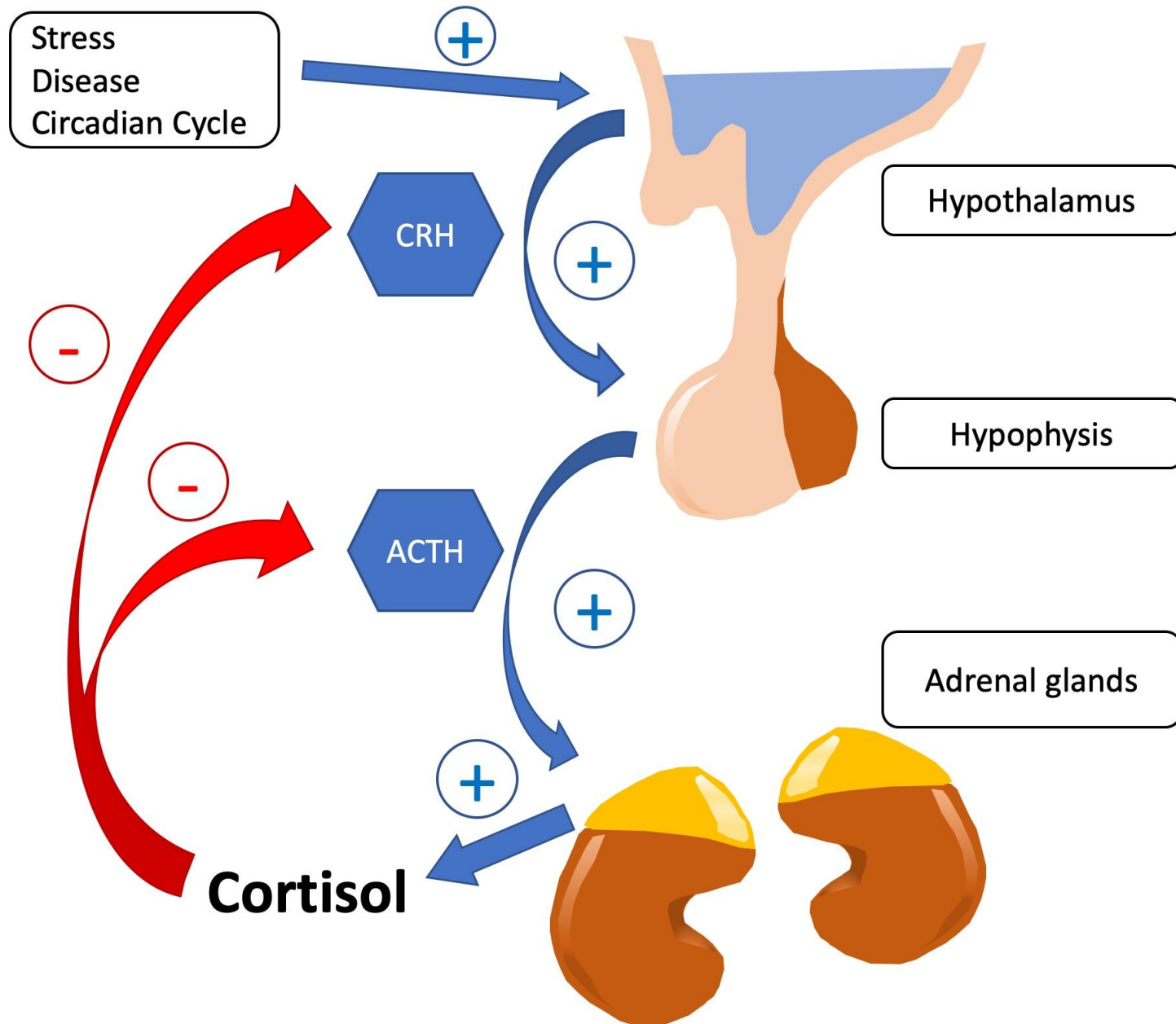


André the Giant

- gigantismus – akromegalie
- 224 cm, 240 kg

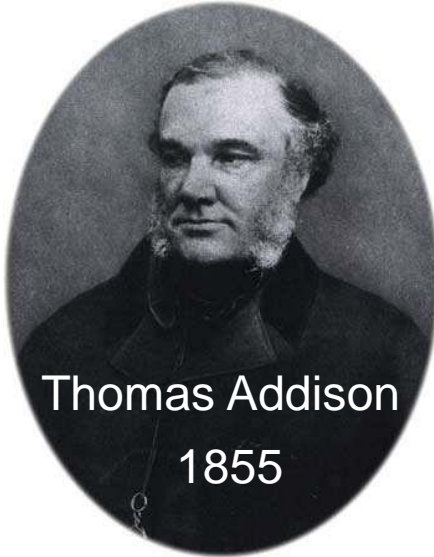


ADENOHYPOFÝZA – KLINICKÉ SOUVISLOSTI 2



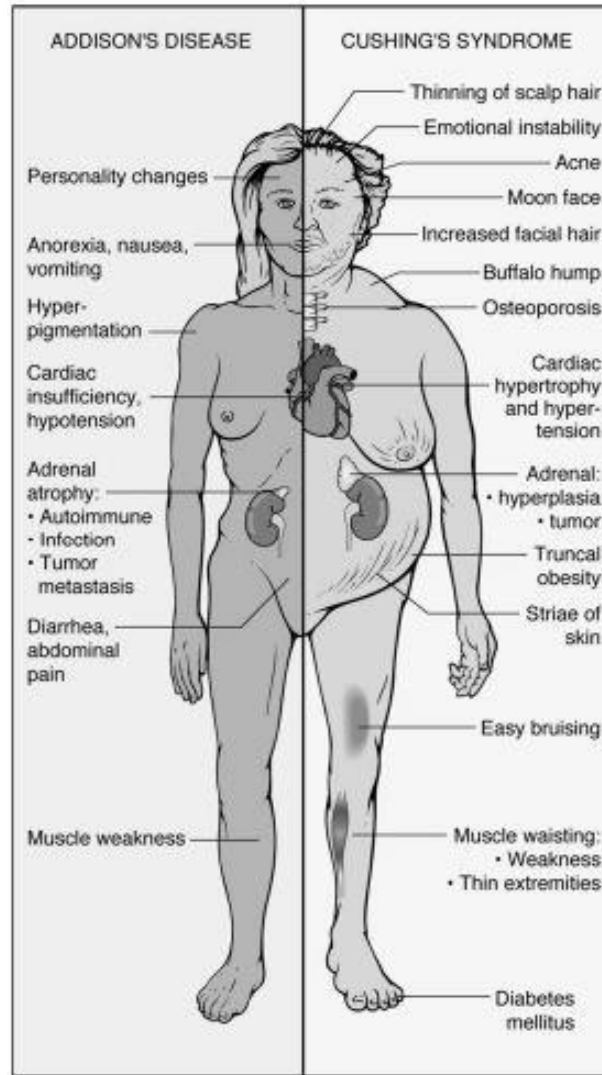
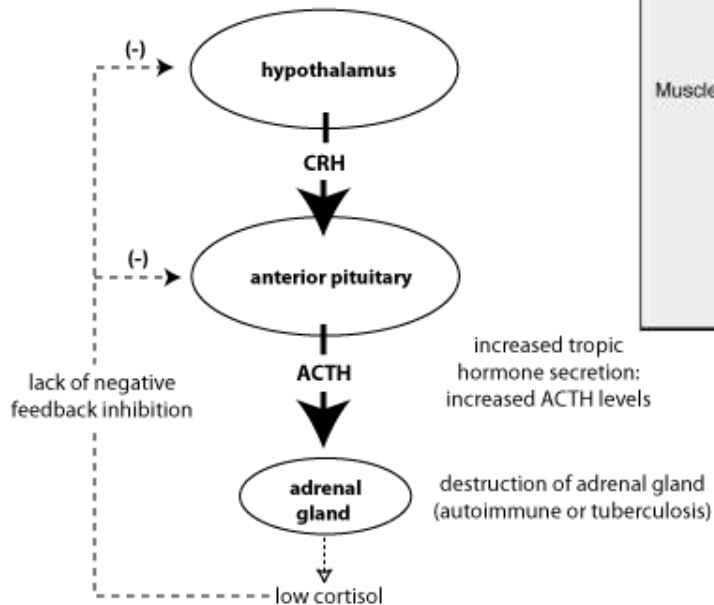
HYPOFUNKCE

kortikotropních buněk



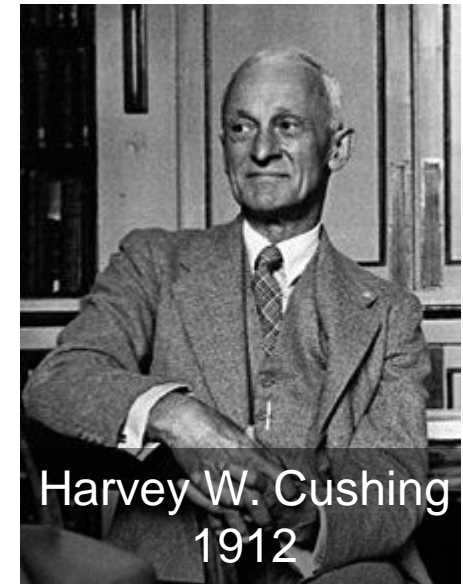
Thomas Addison
1855

Addison's Disease



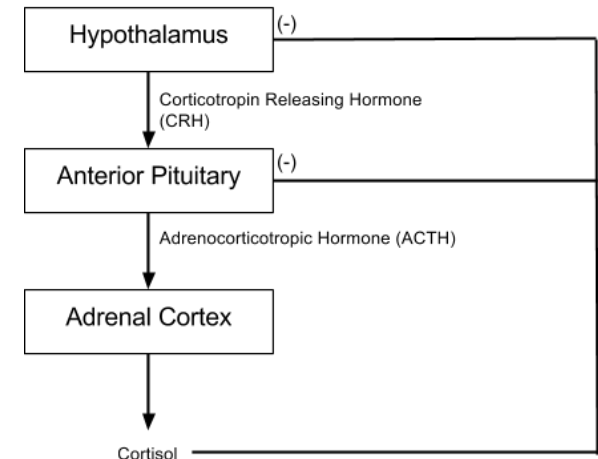
HYPERFUNKCE

kortikotropních buněk



Harvey W. Cushing
1912

Cushing's Syndrome



HYPOFÝZA (GL. PITUITARIA)

Anatomická stavba			Mikroskopická struktura			Hormony a cílové tkáně		
Přední lalok (adenohypofýza)	pars distalis	horní hypofyzární arterie → eminentia mediana →	chromofobní b.	nediferencované b. degranulované chromofilní b. stromální b.		nemají zřejmou hormonální aktivitu		
		primární kapilární plexus, fenestrované kapiláry → portální vény → sekundární kapilární plexus, sinusoidní kapiláry		chromofilní b.	acidofilní neglandotropní	mammotropní b.	malé polypeptidy	dopamin (PIH) ↓ PRF(?) → prolactin
			bazofilní glandotropní		somatotropní b.	somatostatin (GHIH) ↓ GHRH → somatotropin (STH)		přímo játra, růstové ploténky různé další tkáně via somatomediny
	pars tuberalis			kortikotropní b.	glykoproteiny	CRH → ACTH, MSH	kortex nadledvin → kortisol melanocyty	
				thyrotropní b.		TRH → TSH	štítná žláza → thyroxin, T3	
	pars intermedia	Rathkeho cysty			gonadotropní b.		GnRH → FSH (ICSH), LH	gonády → androgeny, estrogeny, progesteron
Zadní lalok (neurohypofýza)	infundibulum	dolní hypofyzární arterie →	nemyelinizované axony hypothalamických neuronů n. supraopticus, n. paraventricularis (tractus hypothalamo- hypophysialis), pituicyty			malé peptidy	ADH	tubulus reuniens, ductus colligens t.media cév
	pars nervosa	kapilární plexus, fenestrované kapiláry						oxytocin

HYPOFÝZA

EPIFÝZA

ŠTÍTNÁ ŽLÁZA

PŘÍŠTÍTNÁ ŽLÁZA

NADLEDVINA

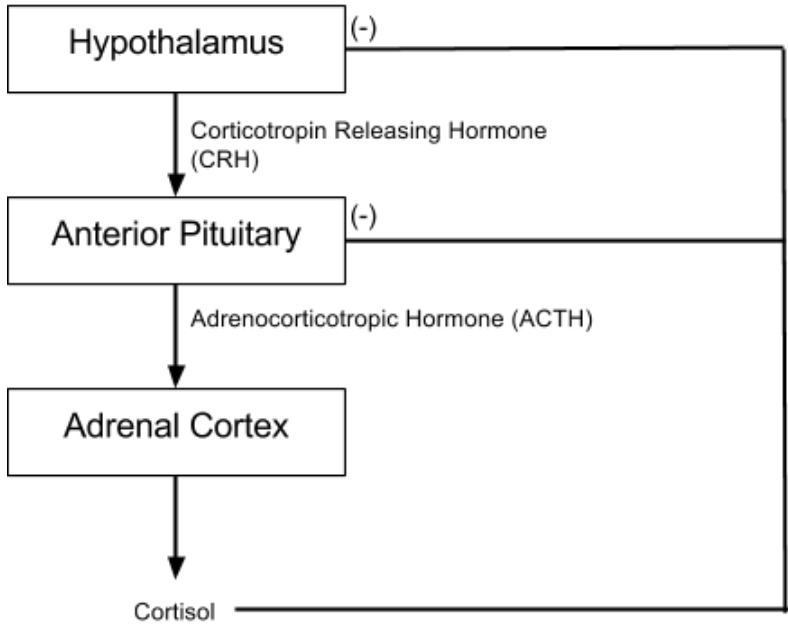
LANGERHANSOVY OSTRŮVKY

To study the effects of the **hypothalamo-pituitary-adrenal axis**, groups of mice were injected with different hormones. **Group A mice were injected with cortisol** to mimic effects of Cushing's syndrome. **Group B mice were injected with hormone X**. **Group C mice were injected with a saline solution**. Blood samples were later taken from the various groups and average hormone levels were measured and recorded in Table 1.

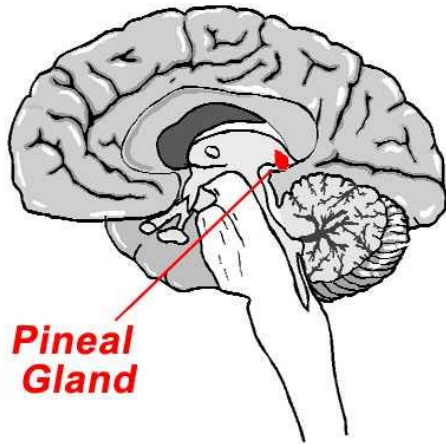


Table 1. Levels of hormones (in nmol/L) found in blood sample taken from experimental mice groups.

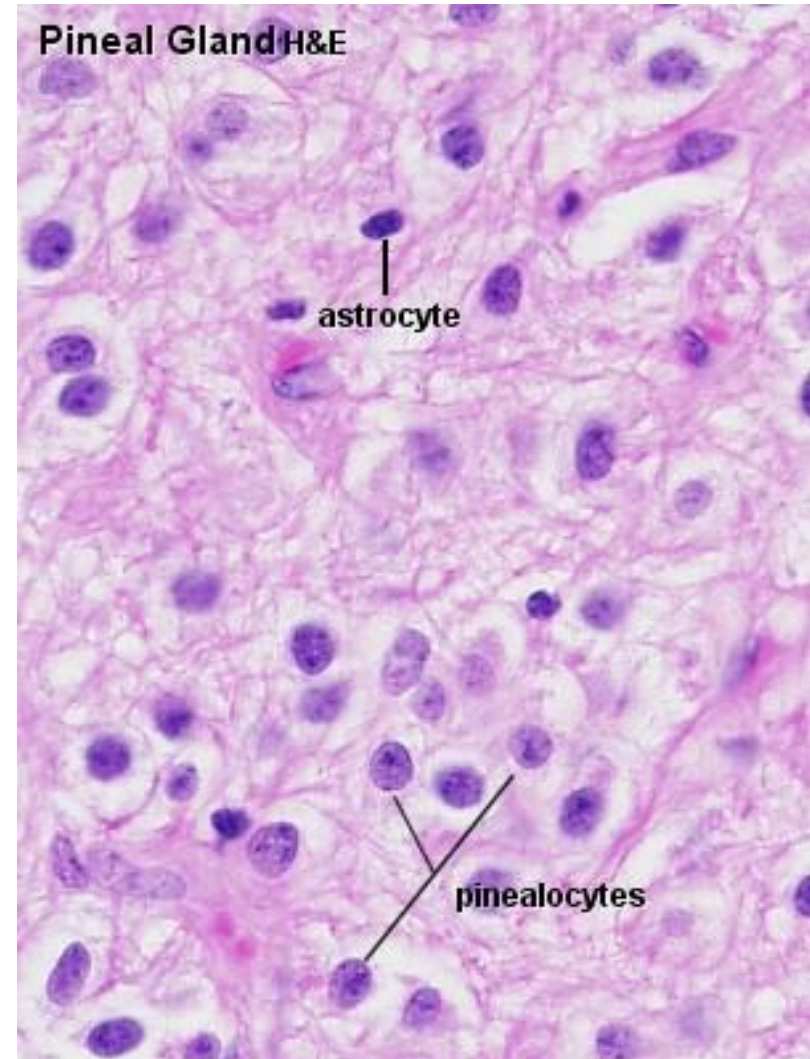
	CRH	ACTH	Cortisol
Group A	20	150	900
Group B	45	430	760
Group C	30	230	400



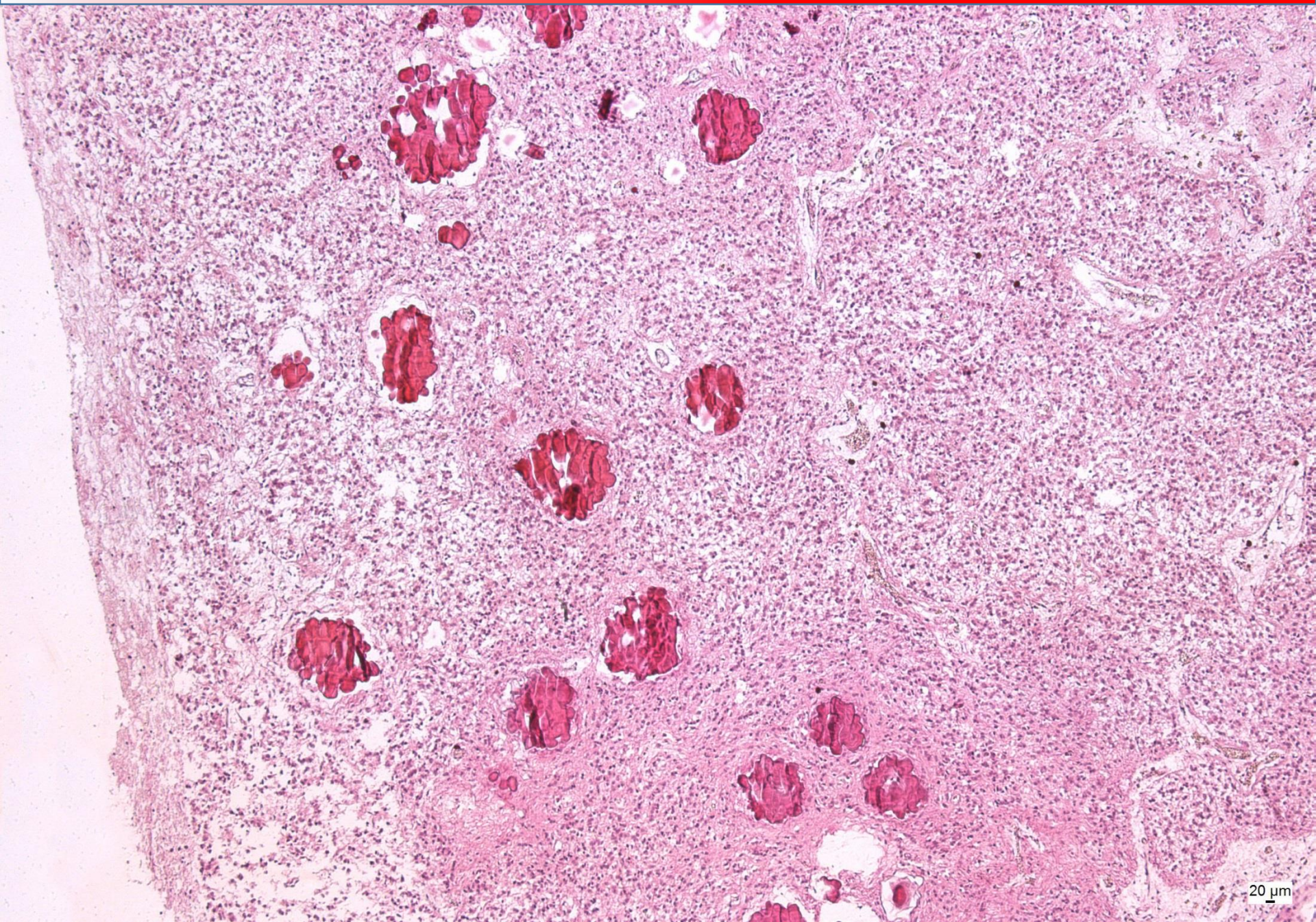
EPIFÝZA (C. PINEALE)



- epithalamus
- vazivové pouzdro navazující na pia mater
- tenká vazivová septa
- nemyelinizovaná nervová vlákna
- pinealocyty (95%, velké, světlé, kulatá jádra)
- intersticiální neuroglie (astrocyty, tmavé, podlouhlá jádra)
- acervulus cerebri
- melatonin



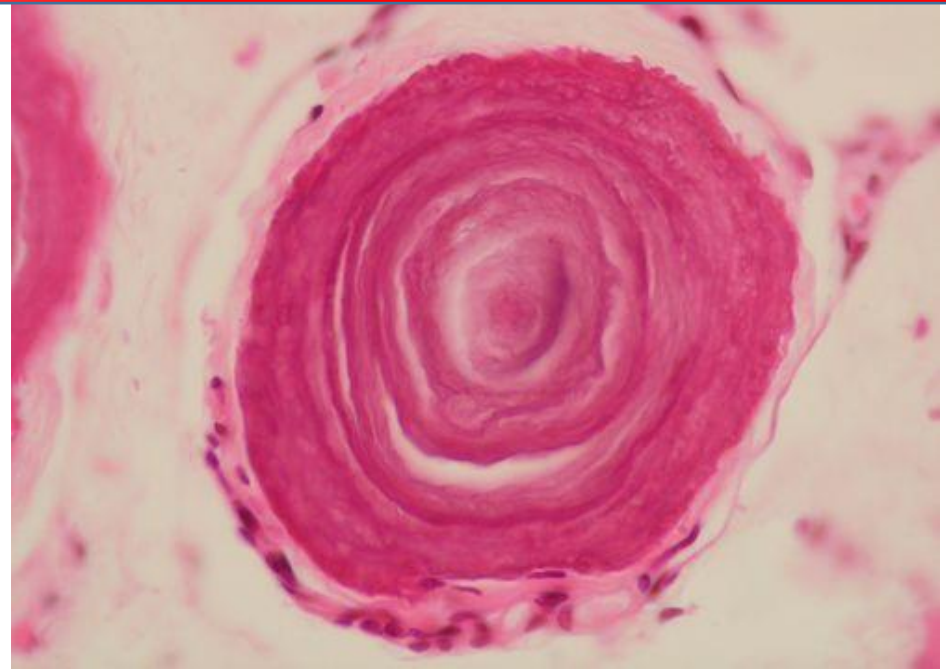
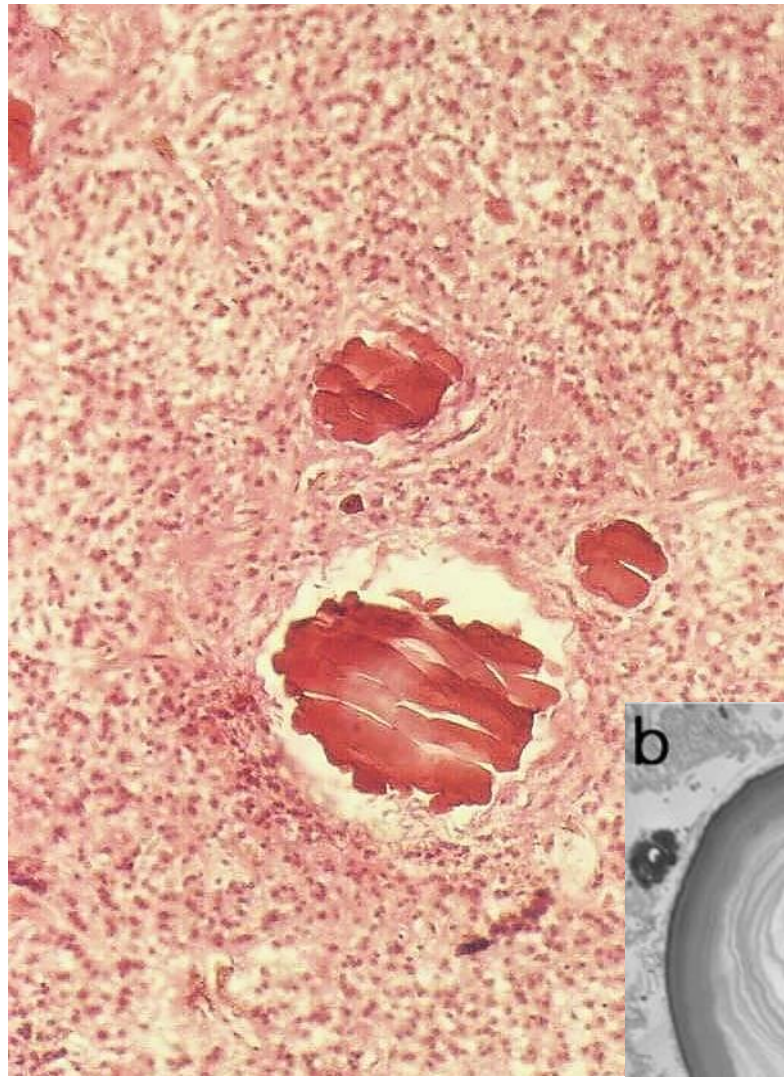


EPIFÝZA (C. PINEALE)



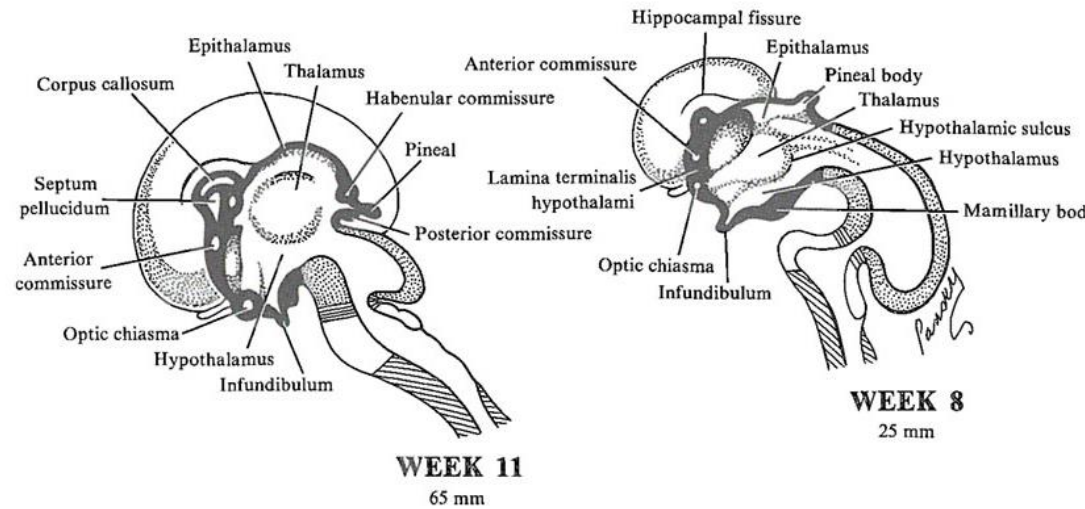
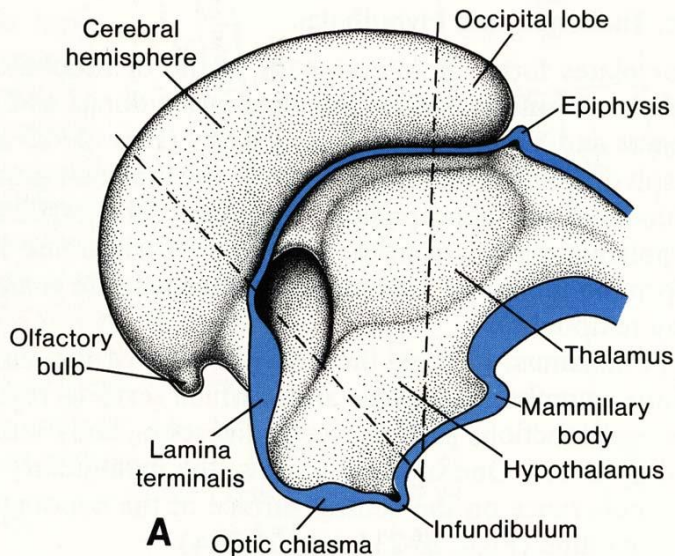
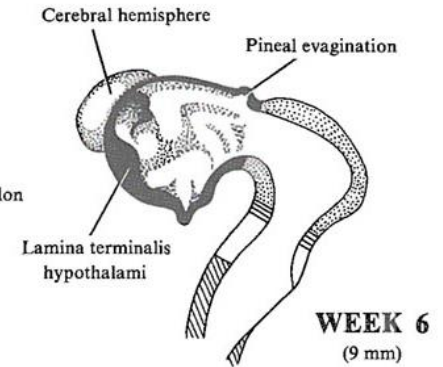
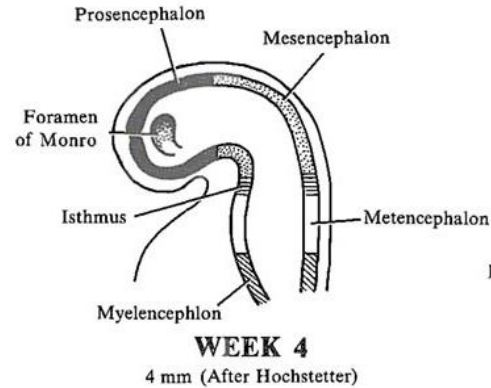
20 μ m

EPIFÝZA - ACERVULUS CEREBRI



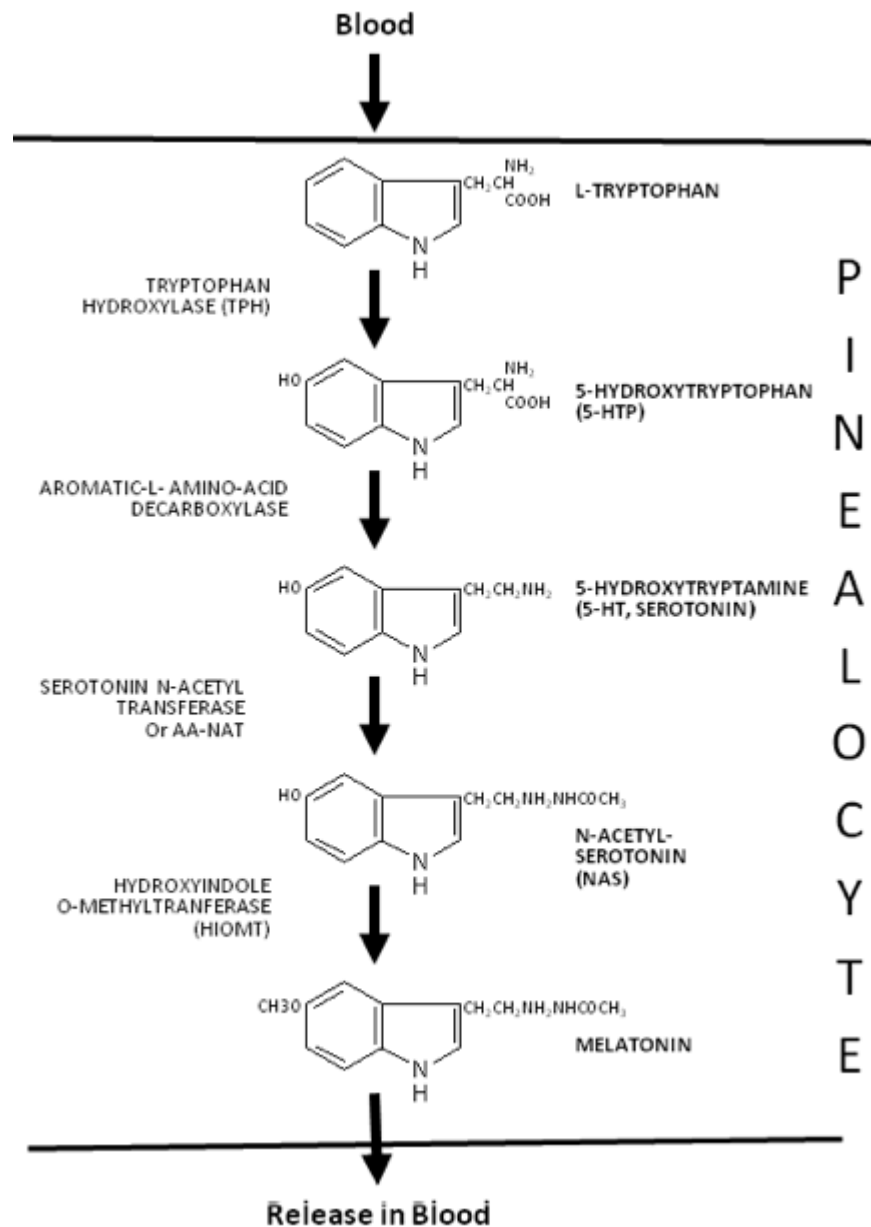
EMBRYONÁLNÍ VÝVOJ EPIFÝZY

- proliferace kaudální části endodermu který se nepodílí na vzniku choroidního plexu ve stropu diencephalonu
- neuroektoderm




MIKROSKOPICKÁ STAVBA EPIFÝZY

- pinealocyty
- hvězdicovité, modifikované neurony v trámčích
- asociace s fenestrovanými kapilárami
- neurosekreční dilatace
- nevizuální fotorecepce
- melatonin – acetylace serotoninu (hydroxytryptaminu)
- cirkadiánní rytmy

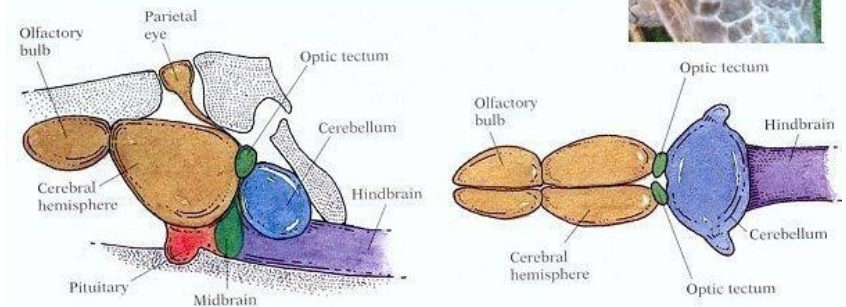
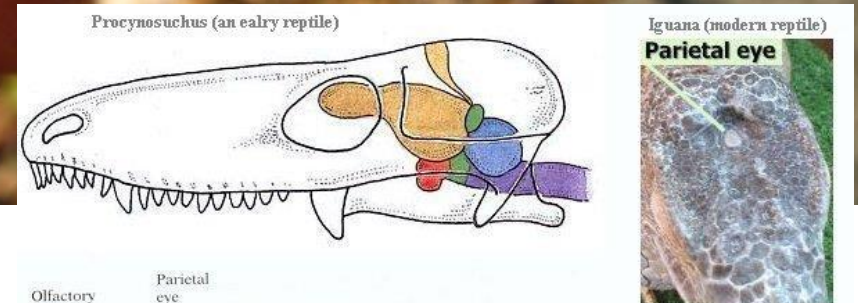


Anolis rudokrký



Parietální oko

Haterie novozélandská



LATERAL VIEW

The Third Eye

DORSAL VIEW

HYPOFÝZA

EPIFÝZA

ŠTÍTNÁ ŽLÁZA

PŘÍŠTÍTNÁ ŽLÁZA

NADLEDVINA

LANGERHANSOVY OSTRŮVKY

ŠTÍTNÁ ŽLÁZA (GL. THYROIDEA)

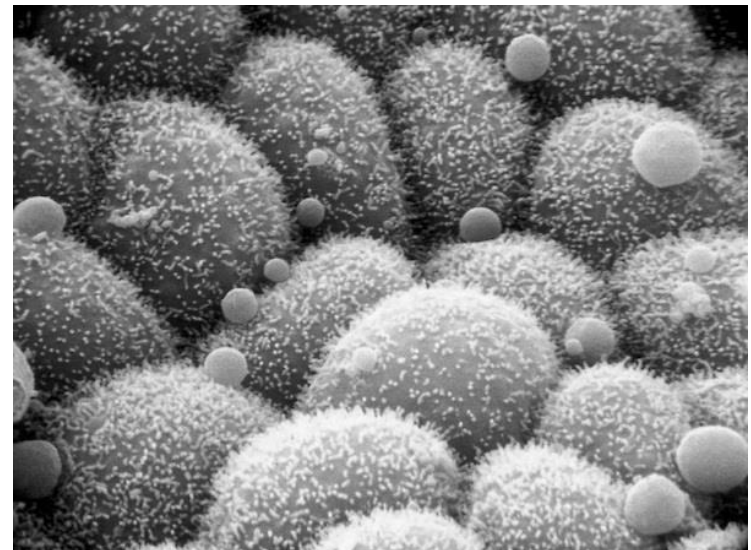
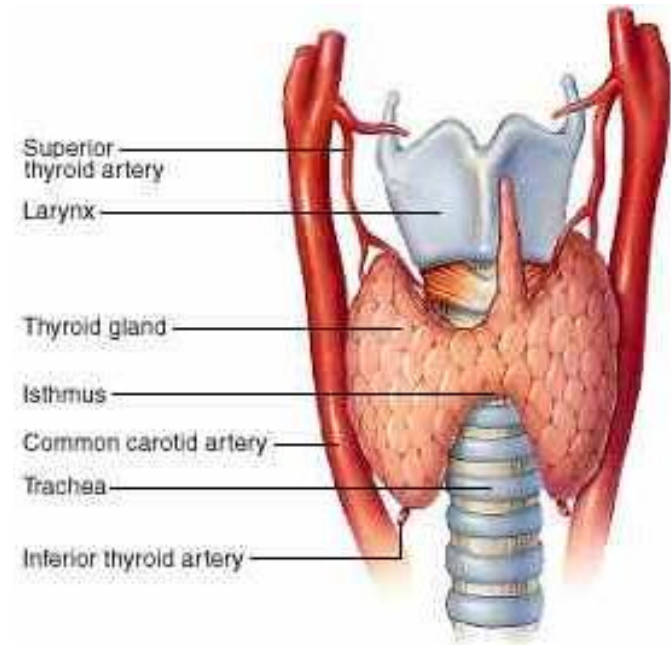
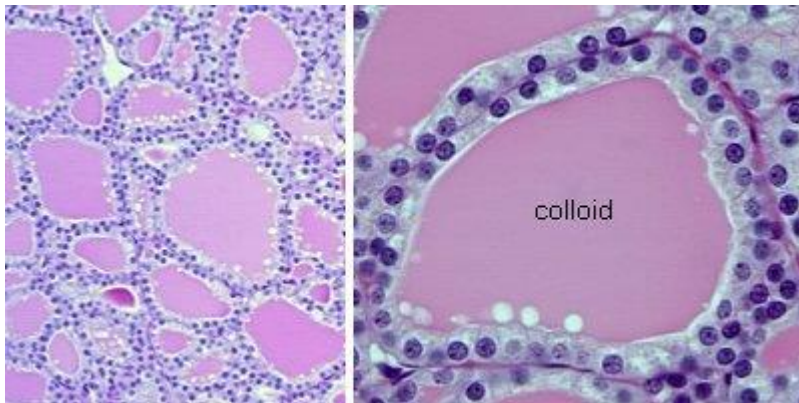
- Thyroidní hormony (**T3, T4**)
- **C buňky** *calcitonin*,

Vazivový obal + septa

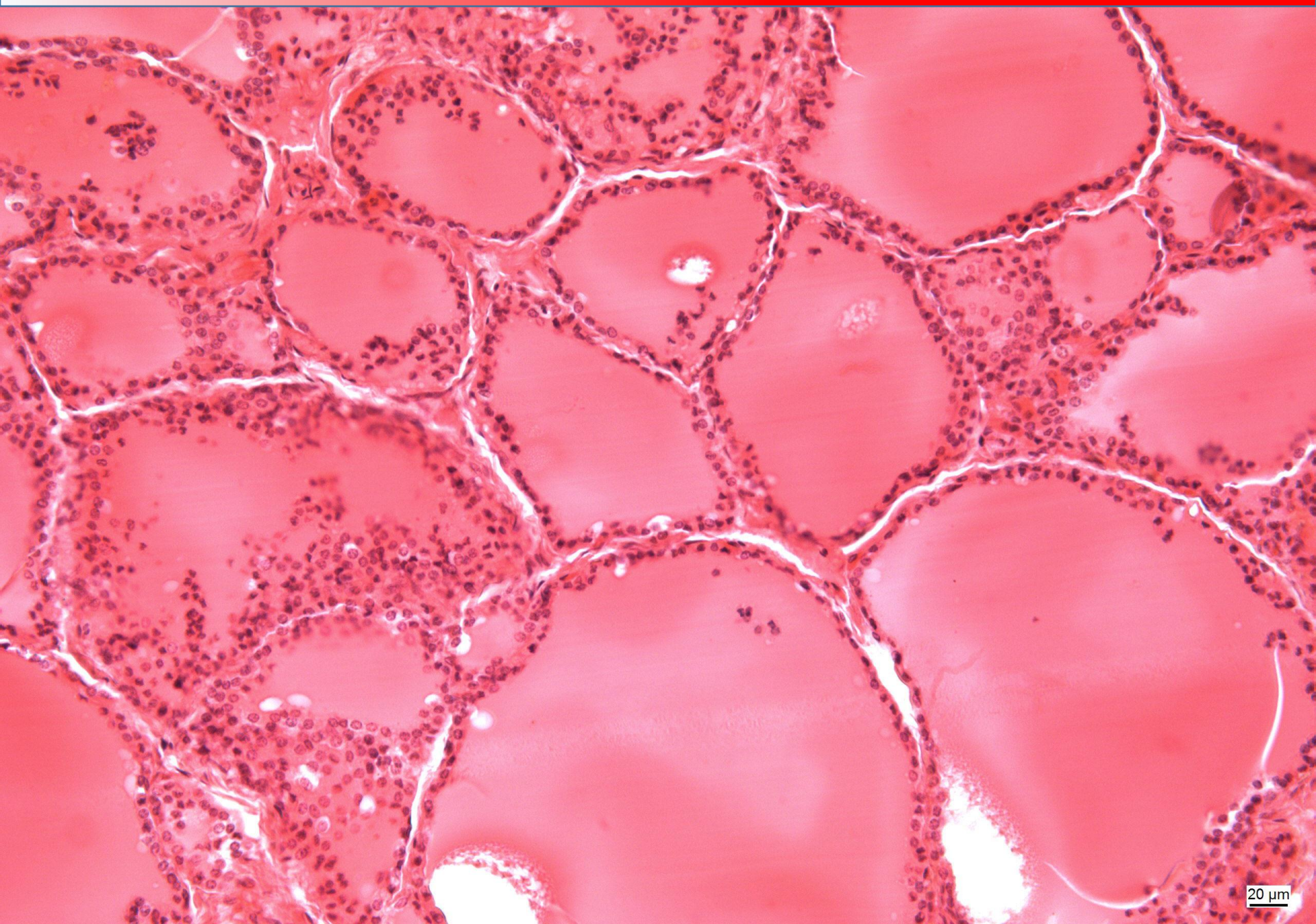
Laloky → lalůčky - folikuly

Folikuly (50 μm - 1 mm)

- Odděleny řídkým vazivem
- Jednoduchý kubický epitel
- Koloid

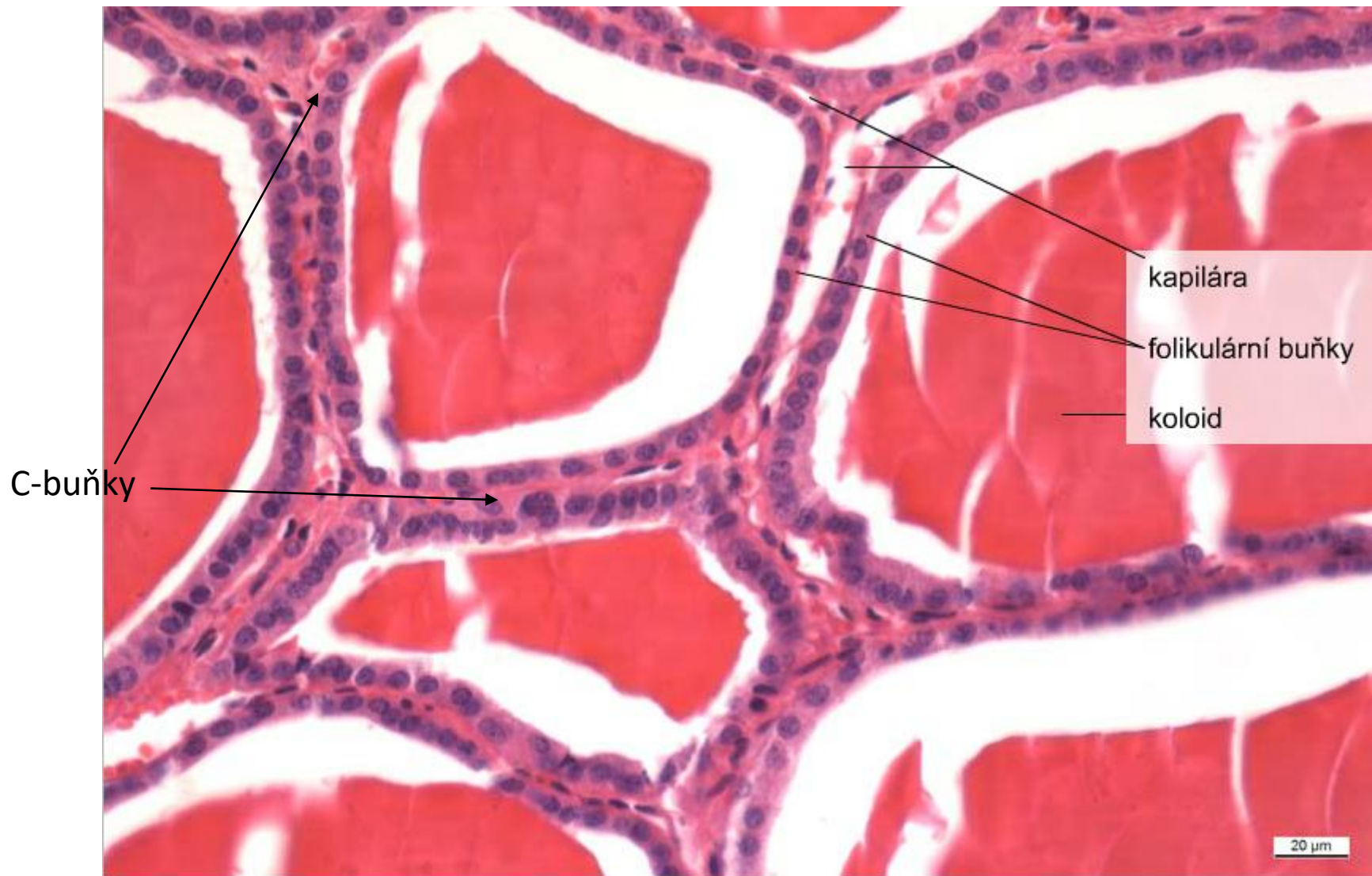


ŠTÍTNÁ ŽLÁZA (GL. THYROIDEA)



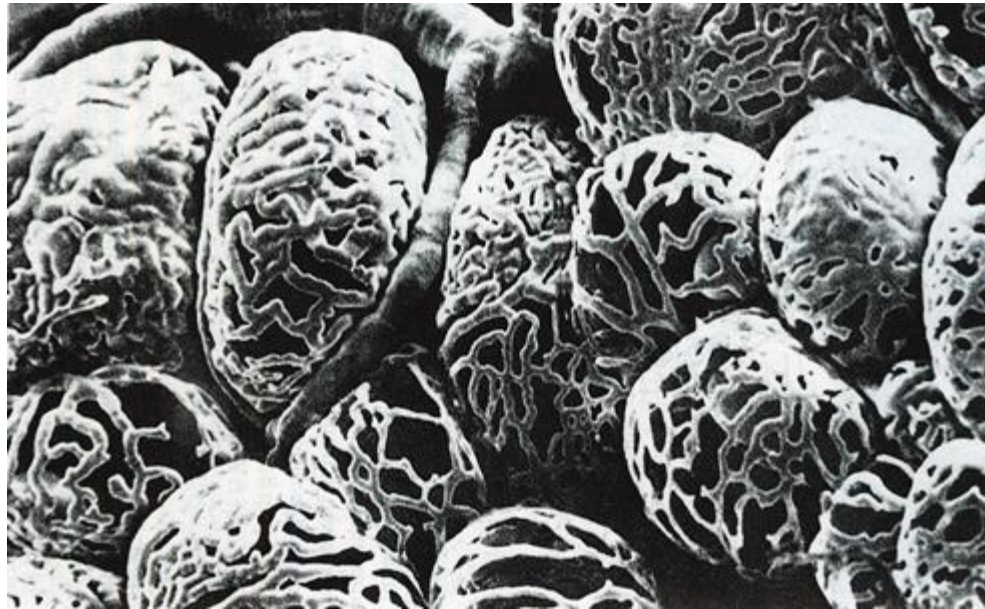
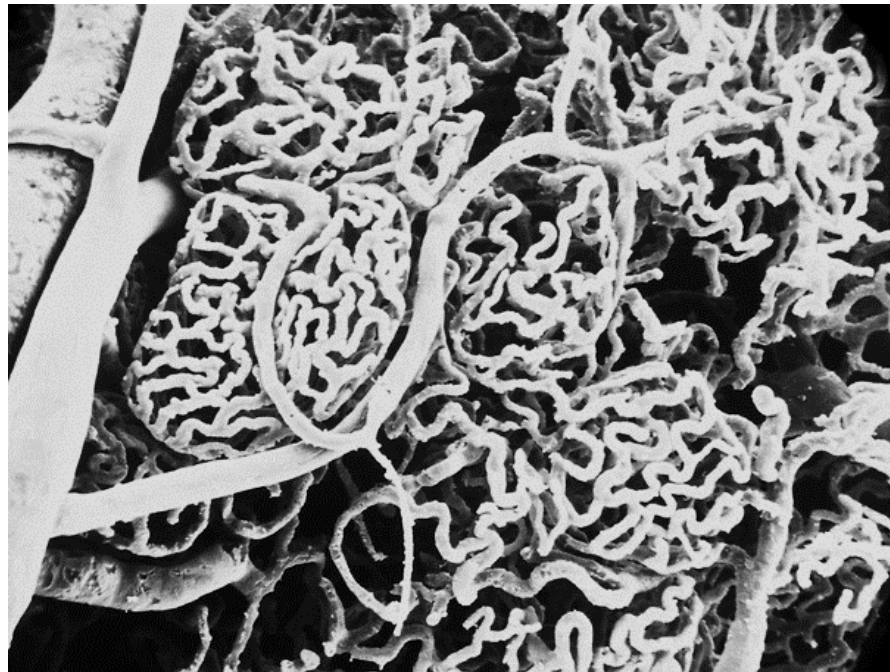20 μ m

FOLIKULY ŠTÍTNÉ ŽLÁZY



C buňky (parafolikulární) - báze epitelu, bez kontaktu s koloidem

Kapilární síť kolem folikulů



T3 a T4 hormony

Syntéza T4 ve štítné žláze

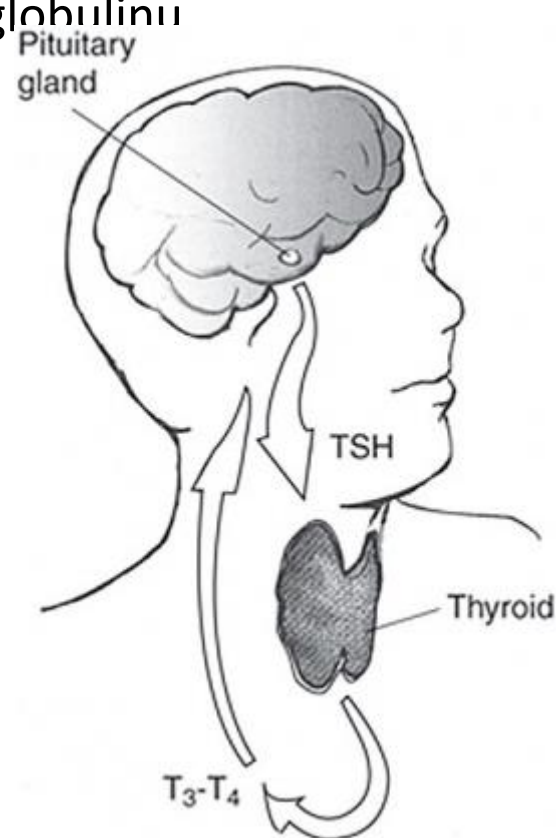
- Na-I symporter přenáší z krevního oběhu 2 Na⁺ and 1 I⁻ přes membrány
- I transportér (pendrin) přenáší I do koloidu folikulárních buněk
- thyroperoxidasa oxiduje 2 I⁻ → I₂.
- folikulární buňky produkují thyroglobulin (660kDa, <100 Tyr)
- thyroperoxidasa iodinuje tyrosylové zbytky (cca 20) thyroglobulinu
- endocytóza koloidu
- endocytické vesikuly + lysosomy, lysosomální enzymy odštěpují T₄ z molekuly thyroglobulinu
- exocytóza

Syntéza T3 z T4

- T4 v krevním oběhu ~6.5 dnů, T3 ~2.5
- tkáňově specifické deiodinasy generují T3

Funkce

- kritické pro vývoj mozku
- metabolismus (dusíková bilance, proteosyntéza, lipolýza)

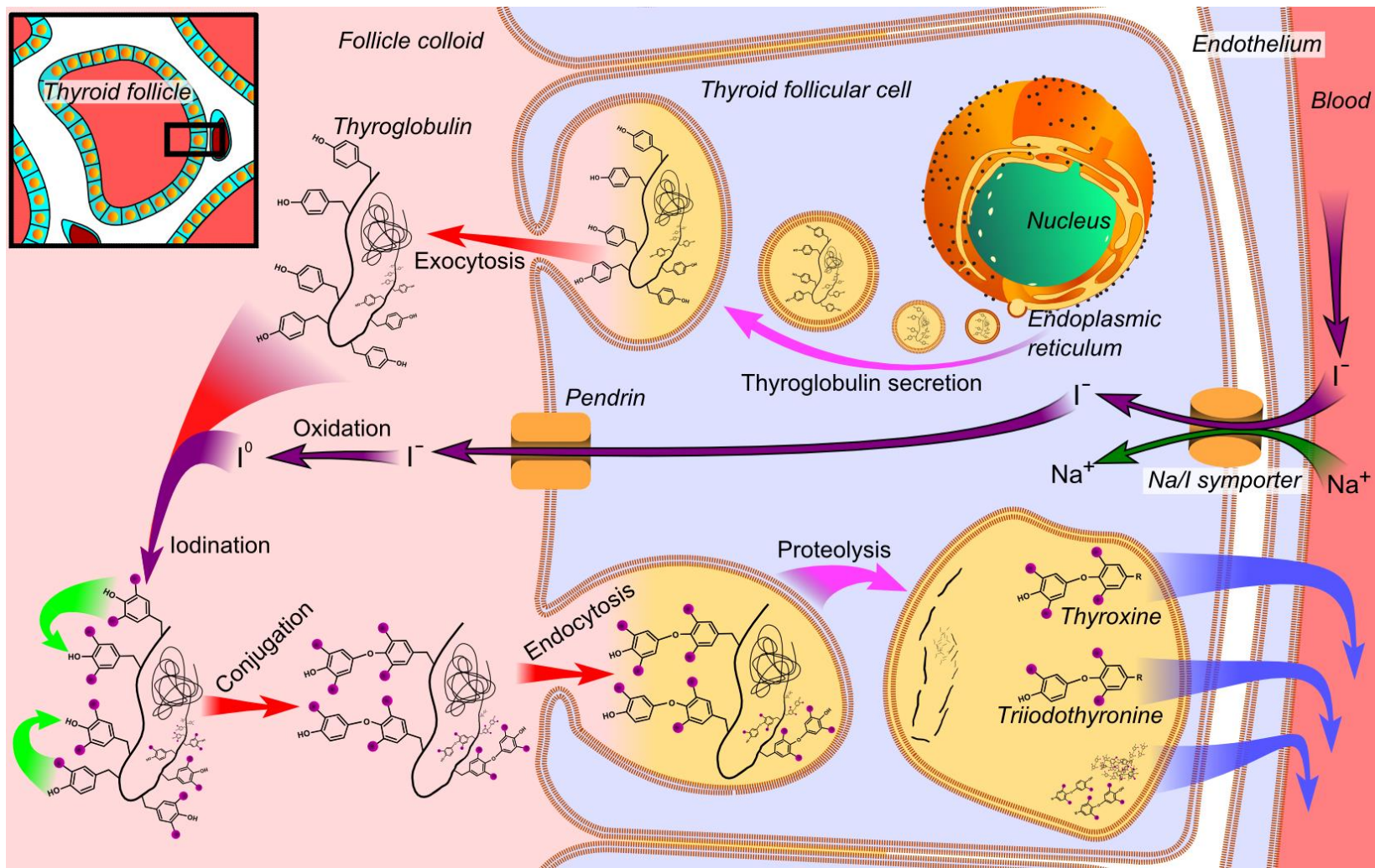
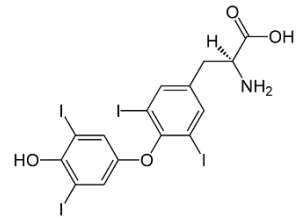
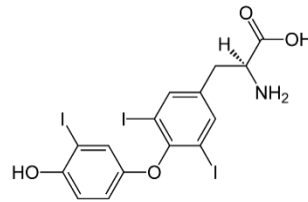
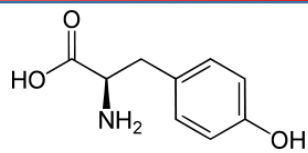


HORMONY ŠTÍTNÉ ŽLÁZY

thyreoglobulin

trijodothyronin T_3

tetraiodothyronin (thyroxin) T_4

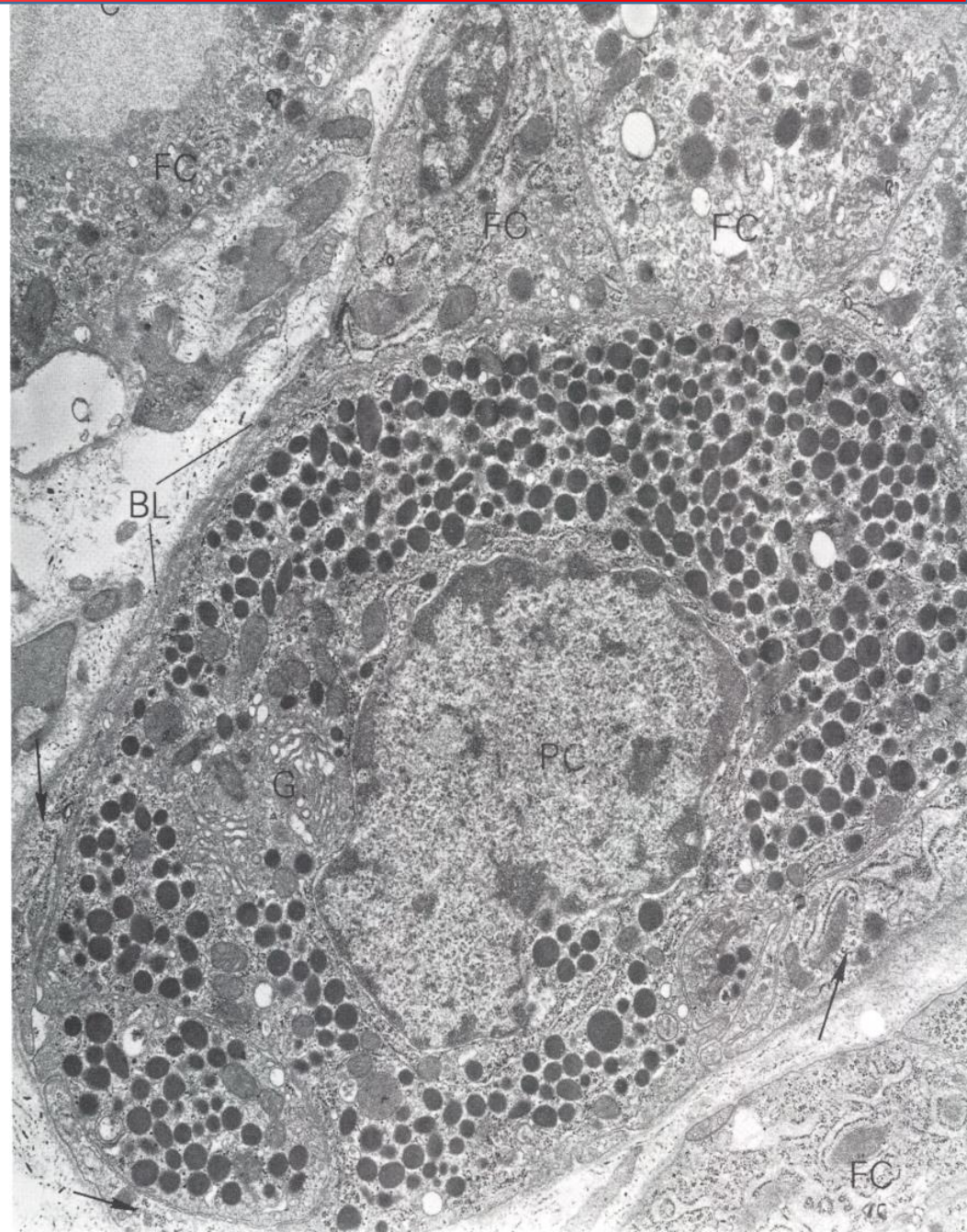


PARAFOLIKULÁRNÍ (C) BUŇKY ŠTÍTNÉ ŽLÁZY

- původ z neurální lišty
- při bázi folikulárního epitelu
- nemají kontakt s koloidem
- deriváty 4. entodermální výchlípky
- rER, Golgi
- sekreční granula

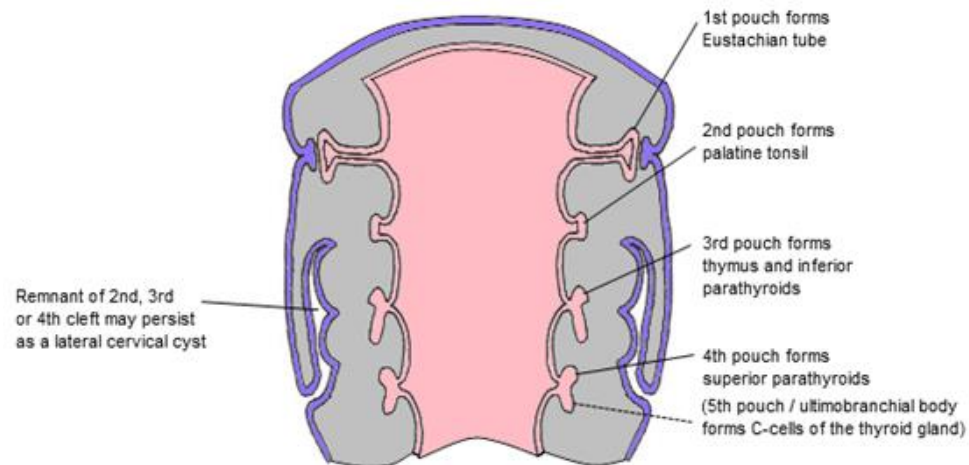
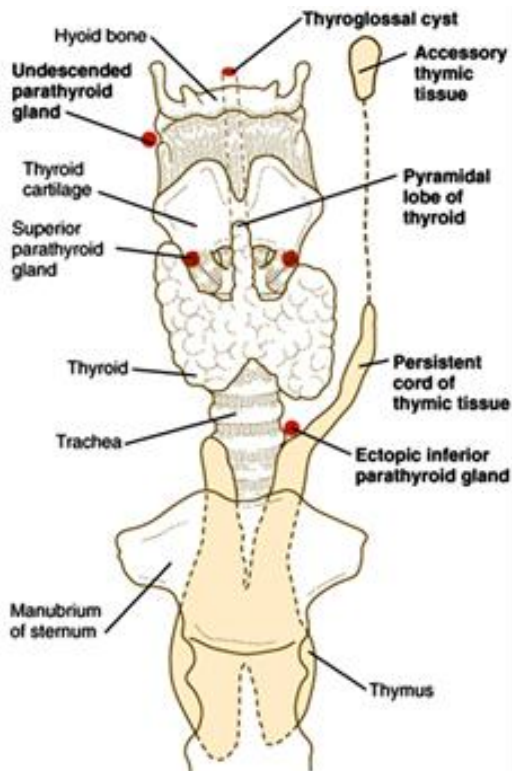
Calcitonin

- metabolismus Ca^{II+}



VÝVOJ ŠTÍTNÉ ŽLÁZY

- endodermální proliferace epitelu faryngu mezi *tuberculum impar* a copulou
- slepě zakončený epitelový čep, vazivové stroma z neurální lišty
- obliterující *ductus thyreoglossus* → *foramen caecum*
- ektopická tkáň štítné žlázy



HYPOFÝZA

EPIFÝZA

ŠTÍTNÁ ŽLÁZA

PŘÍŠTÍTNÁ ŽLÁZA

NADLEDVINA

LANGERHANSOVY OSTRŮVKY

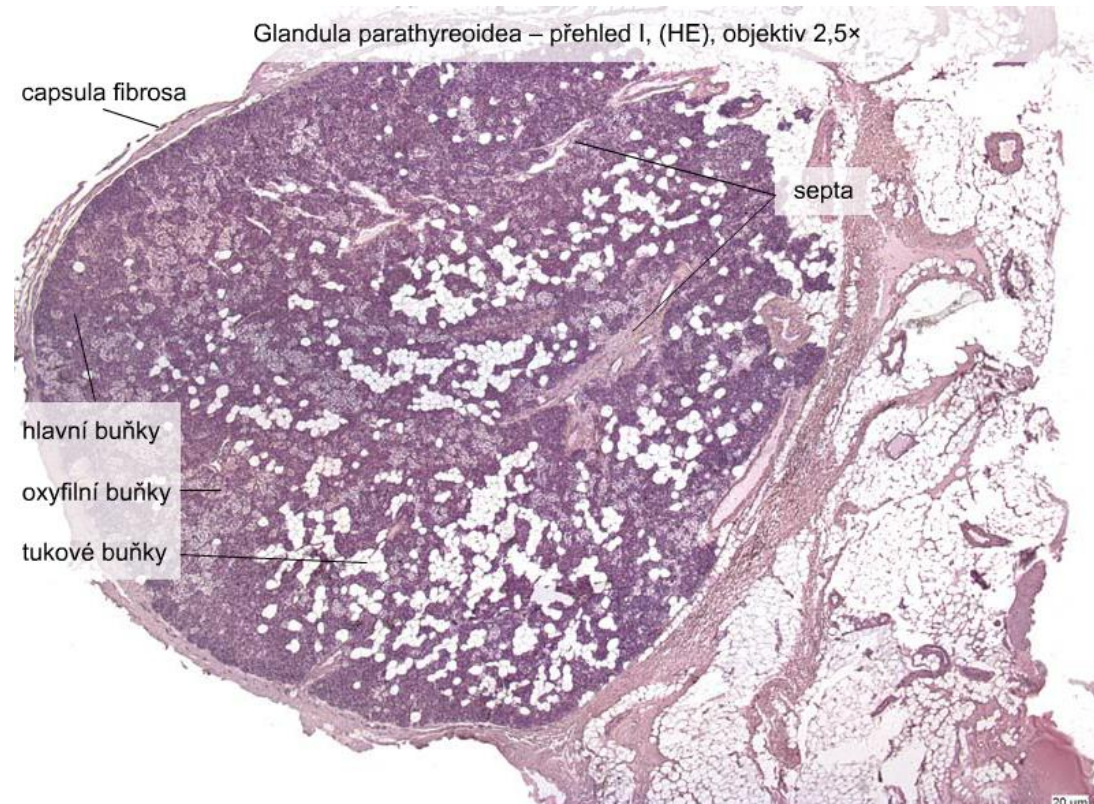
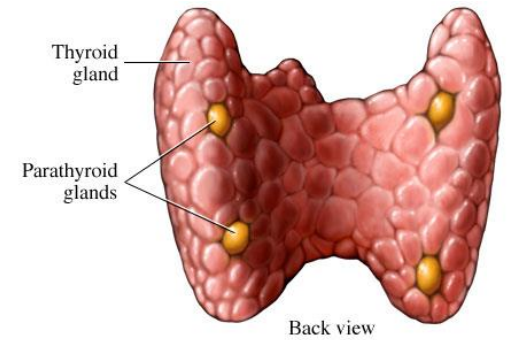
PŘÍŠTÍTNÁ ŽLÁZA (GL. PARATHYREOIDEA)

- 6 mm, 130 mg
- Vazivové pouzdro + septa
- Kapilární síť
- **Trámce nebo skupiny žláзовých buněk**

Hlavní

Oxyfilní

Tukové



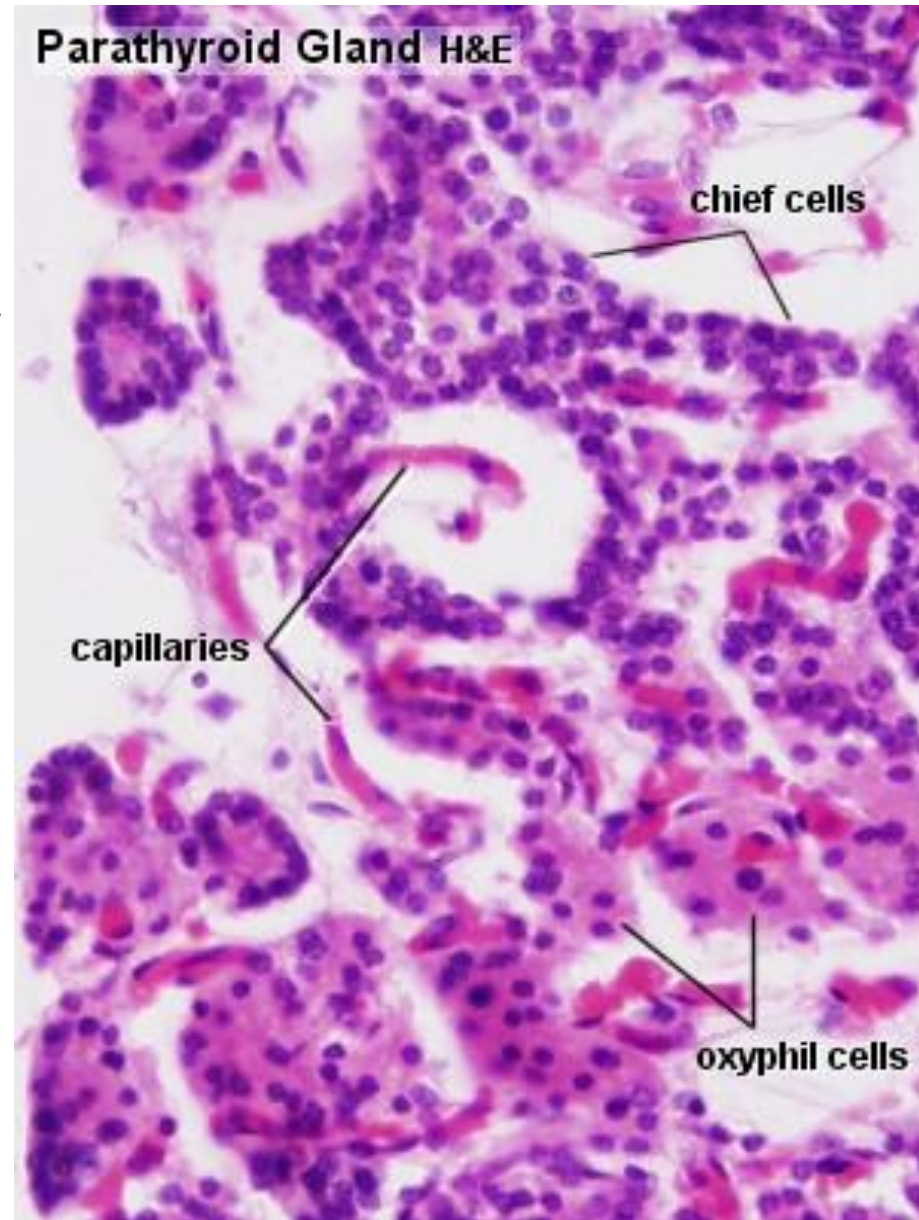
PŘÍŠTÍTNÁ ŽLÁZA (GL. PARATHYREOIDEA)

- **Hlavní buňky**

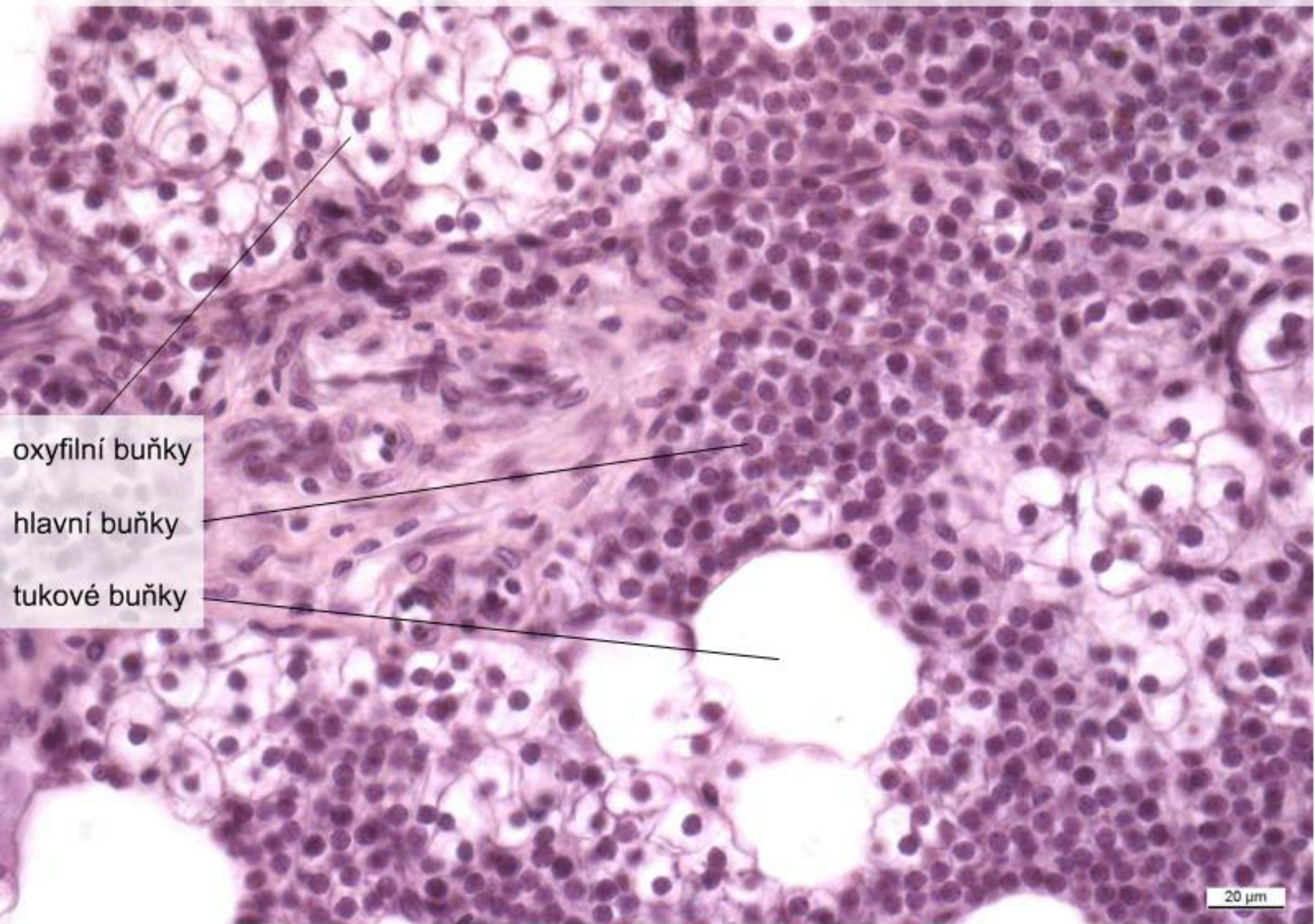
- nejpočetnější
- malé buňky (7-10 μm) s velkým jádrem
- mírně acidofilní
- Parathyroidní hormon (PTH) – vápníkový metabolismus

- **Oxyfilní**

- větší, polyedrické,
- silně acidofilní/eozinofilní
- kulaté jádro
- glykogen
- dosud nejasná funkce



Glandula parathyreoidea – přehled II, (HE), objektiv 40×



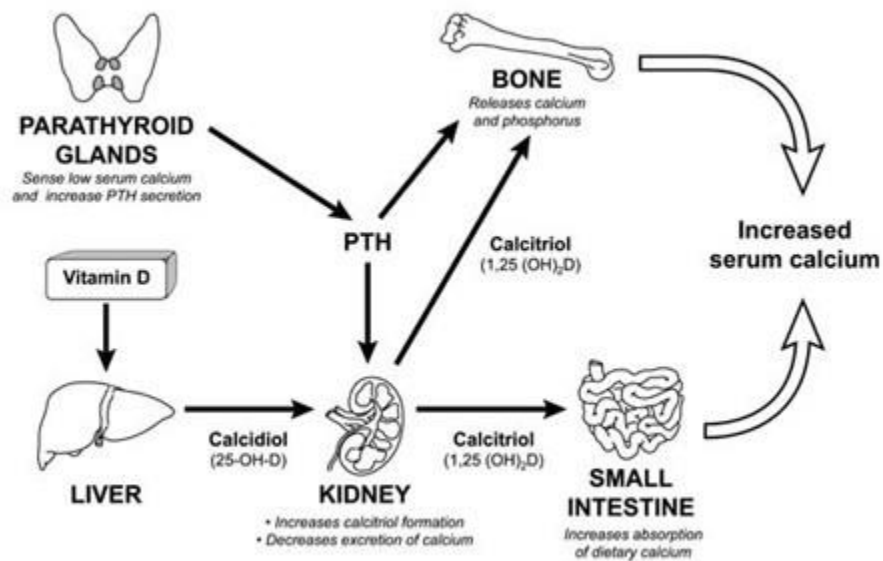
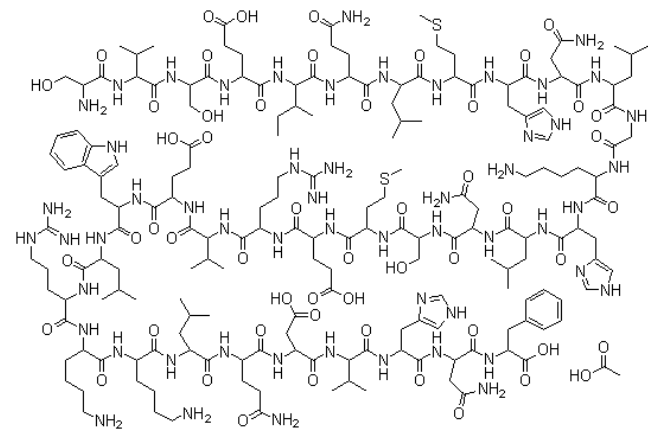
oxyfilní buňky

hlavní buňky

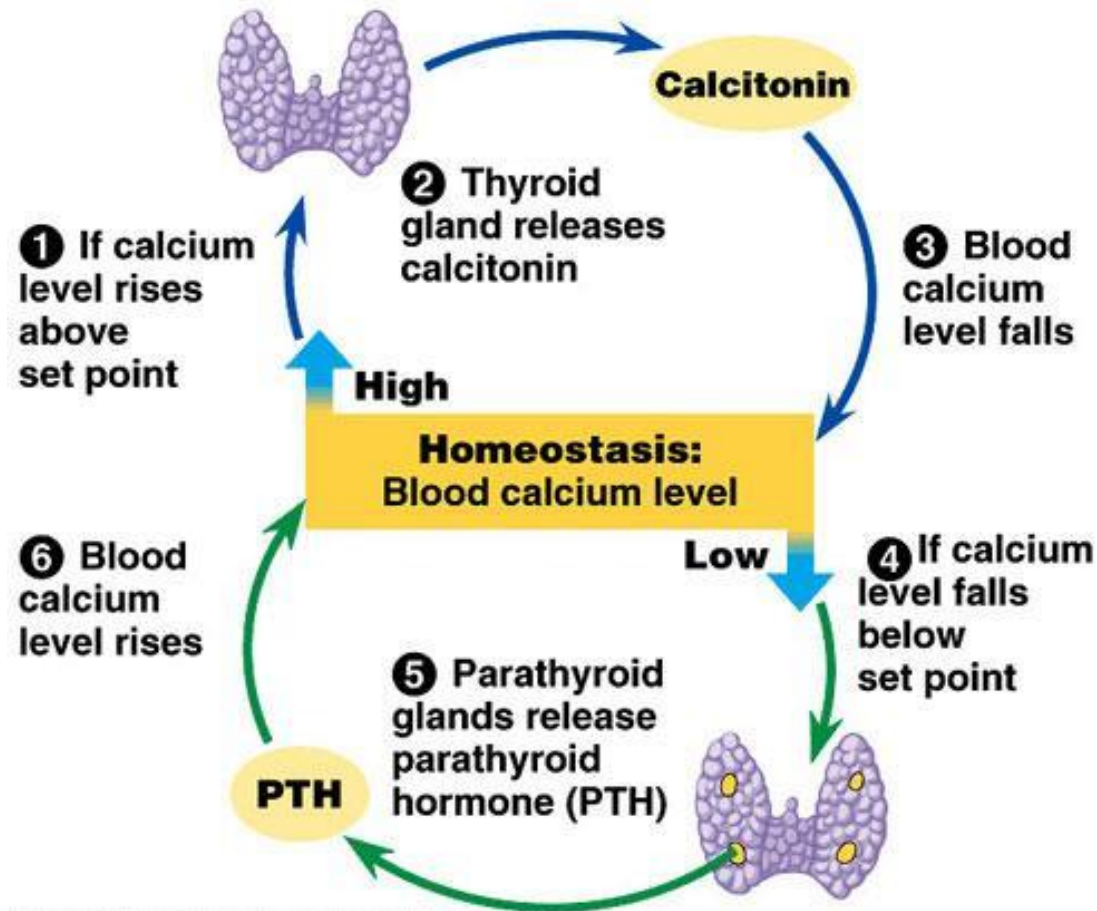
tukové buňky

Parathyroidní hormon (PTH, parathormone, parathyrin)

- 84 aminokyselin
- stimulace resorpce osteoklasty
- zvyšuje resorpci Ca^{2+} a Mg^{2+} v nefronu
- zvyšuje absorpci Ca^{2+} ve střevě (via vD3)

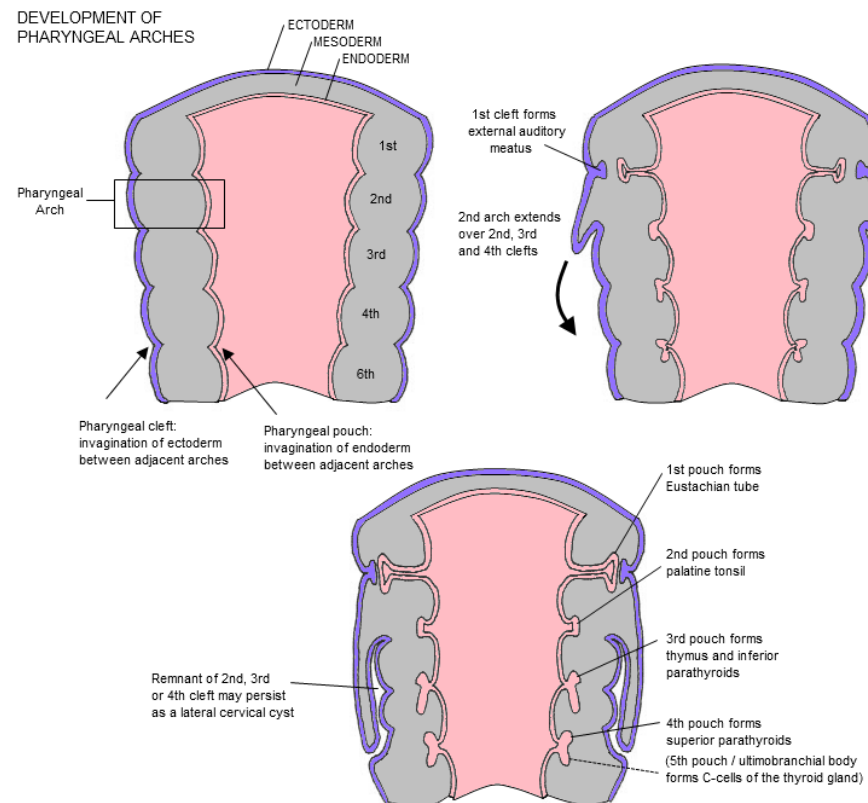


PTH vs. calcitonin



EMBRYONÁLNÍ VÝVOJ PŘÍŠTÍTNÉ ŽLÁZY

- *glandulae parathyroideae superiores* z dorsálního výběžku **4. faryngeální výchlípku**
- *glandulae parathyroideae inferiores* z dorsálního výběžku **3. faryngeální výchlípku**
- společně s thymem sestupují ke spodní části štítné žlázy
- možnost ektopické příštítné žlázy v thymu nebo mediastinu



HYPOFÝZA

EPIFÝZA

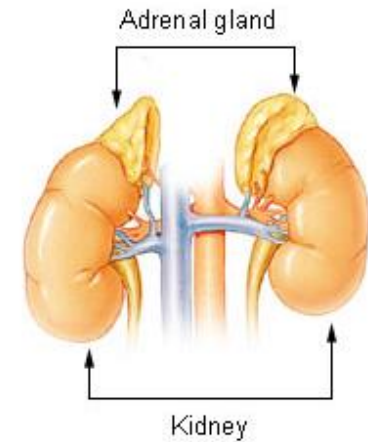
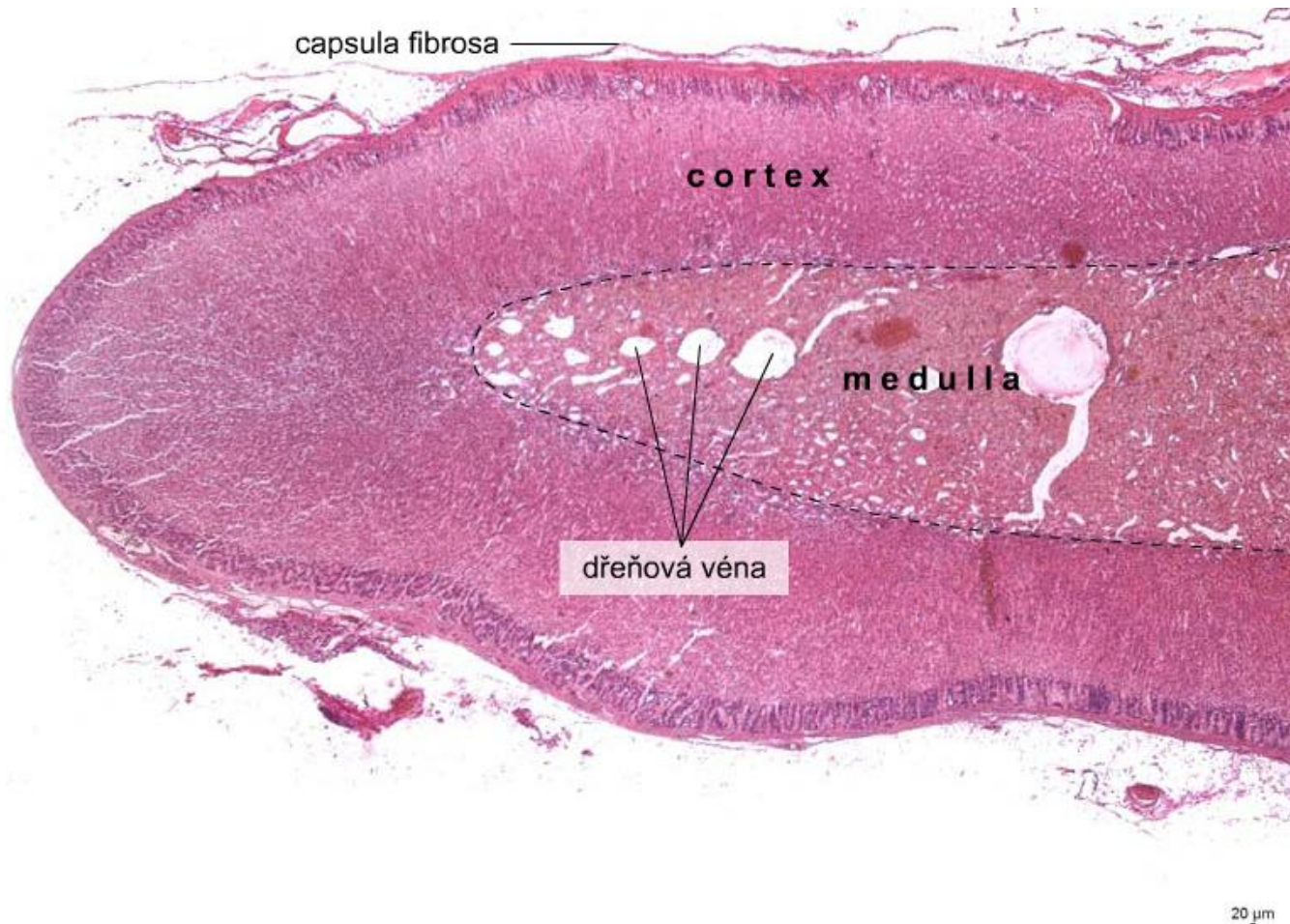
ŠTÍTNÁ ŽLÁZA

PŘÍŠTÍTNÁ ŽLÁZA

NADLEDVINA

LANGERHANSOVY OSTRŮVKY

NADLEDVINA (CORPUS SUPRARENALIS)



- Vazivový obal + septa
- Kapilární síť
- Různý embryonální původ kůry (coelomový epitel) a dřeně (neuronální lišta - neuroektoderm)

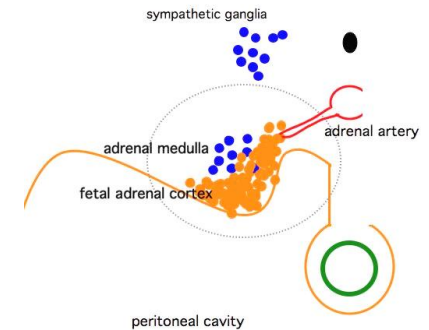
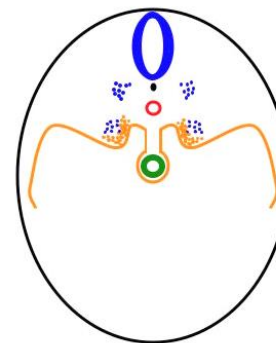
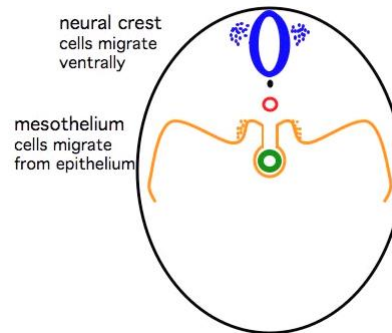
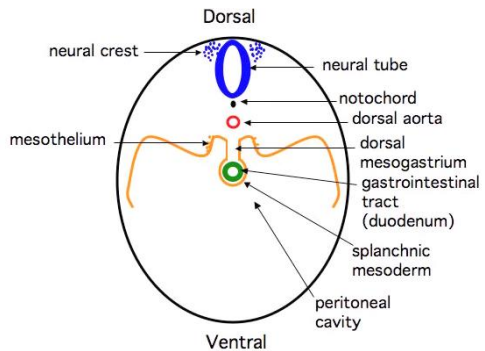
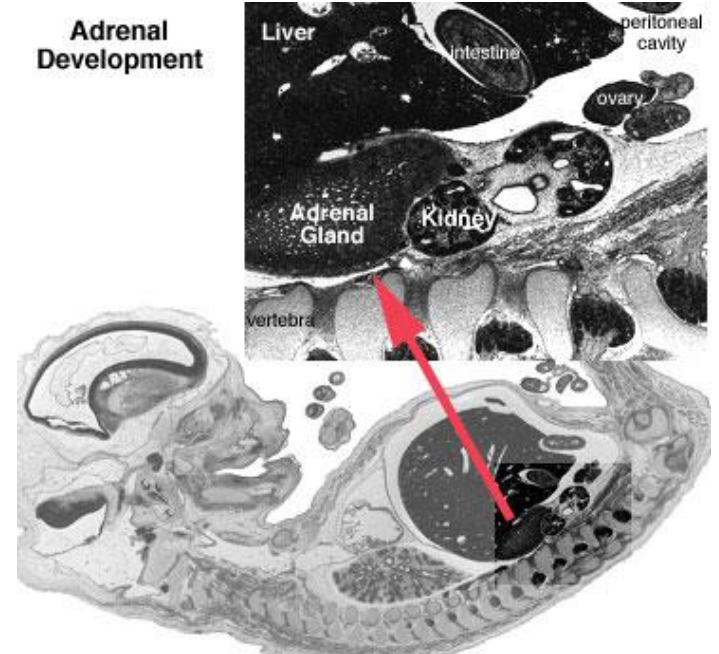
EMBRYONÁLNÍ VÝVOJ NADLEDVINY

Kůra

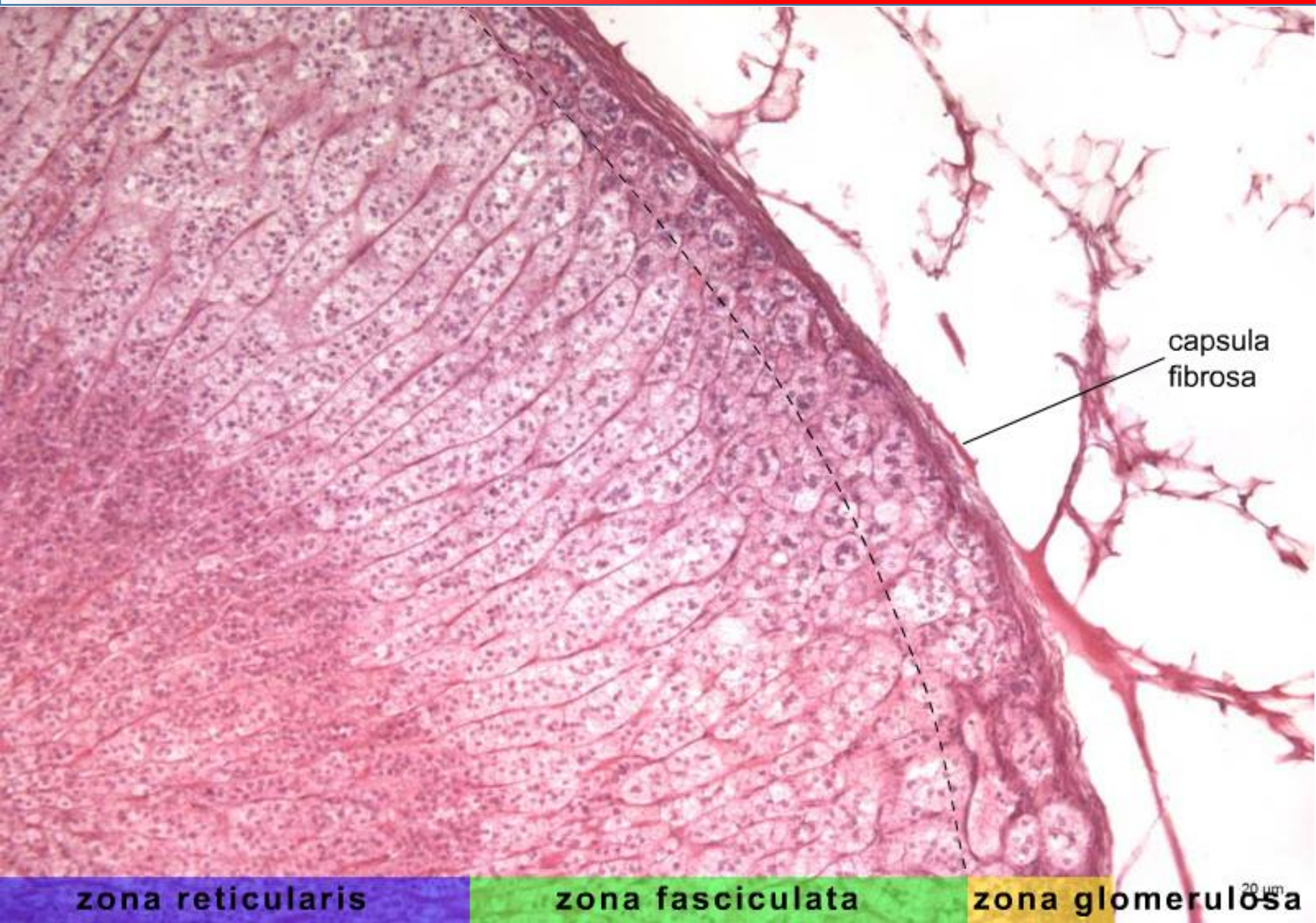
- mesoderm
- coelomový epitel
- primitivní (fetální) kůra: 5. (-6.) týden
- součást fetoplacentární jednotky
- definitivní kůra:
- druhá vlna proliferace,
- zona reticularis se plně diferencuje kolem 3. roku života

Dřeň

- neurální lišta

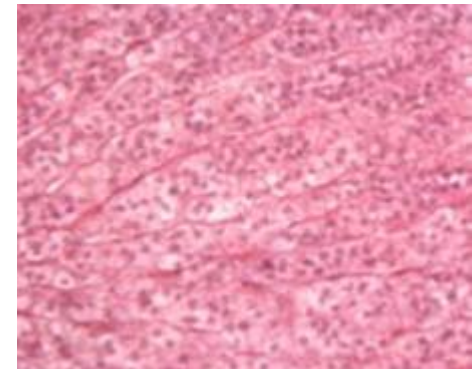
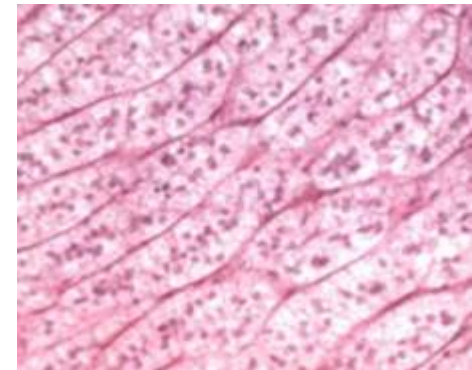
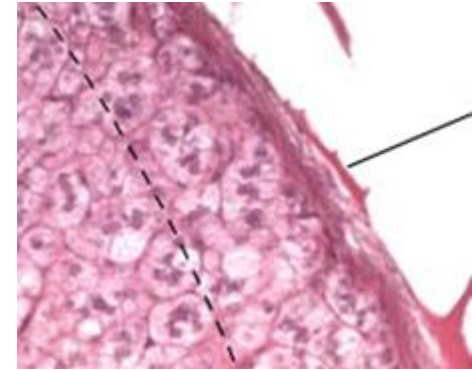


KŮRA NADLEDVINY (CORTEX)



KŮRA NADLEDVINY (CORTEX)

- **steroidogenní buňky**
 - hladké ER, Golgi, lipidové kapénky, početné mitochondrie s tubulárními kristami
 - steroidní hormony cortexu = CORTICOSTEROIDY
- **Zona glomerulosa (1/10)**
 - tenká vrstva pod vazivovým obalem
 - malé buňky, klubíčka
 - nepočetné lipidové kapénky
 - **mineralokortikoidy** (aldosteron)
- **Zona fasciculata (6/10)**
 - radiálně uspořádané trabekuly
 - lipidové kapénky v cytoplasmě
 - **glucocorticoids** (kortisol)
- **Zona reticularis (3/10)**
 - větvené trámce malých, acidofilních buněk
 - lipofuscin
 - **androgenní prekurzory**



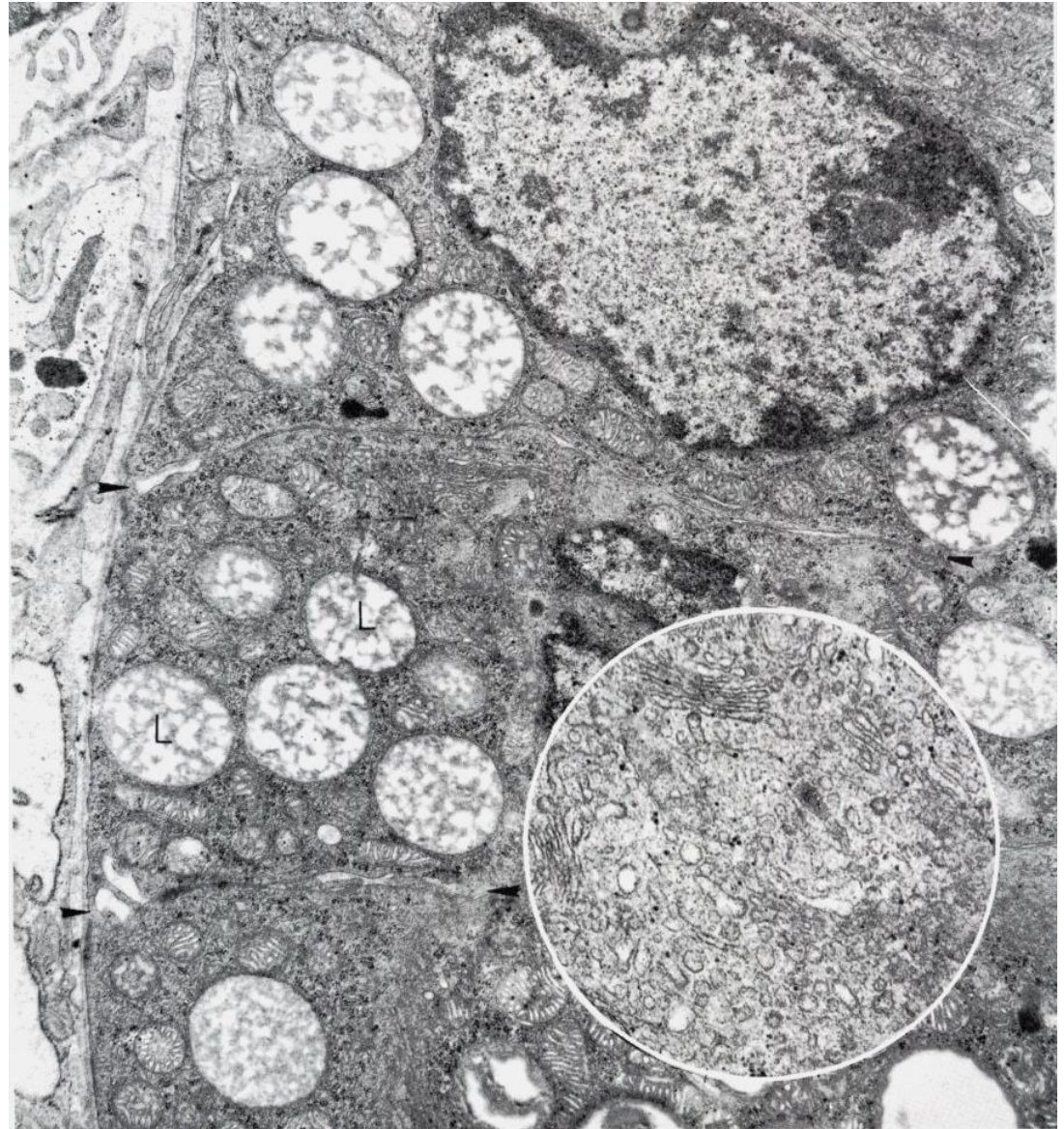HORMONY KŮRY NADLEDVINY

- Steroidy produkované v kortexu = KORTIKOSTEROIDY
- Steroidogenní buňky
 - SER, lipidové kapénky, mitochondrie
 - *mineralokortikoidy*
 - *glukokortikoidy*
 - *androgeny*

Aldosteron – *zona glomerulosa*

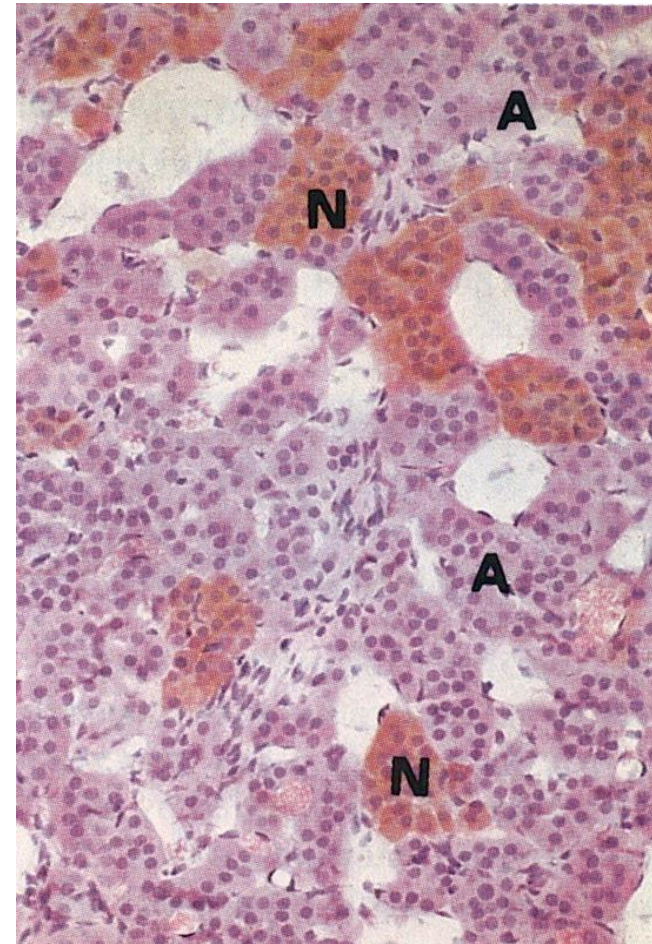
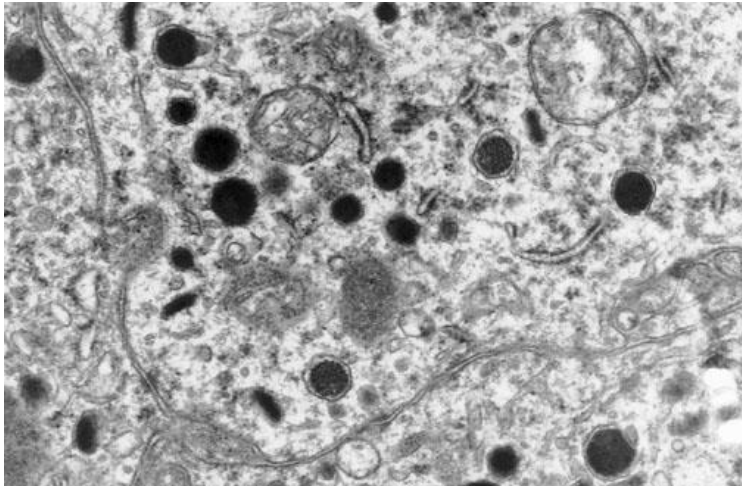
Kortisol – *zona fasciculata*

Testosteron – *zona reticularis*



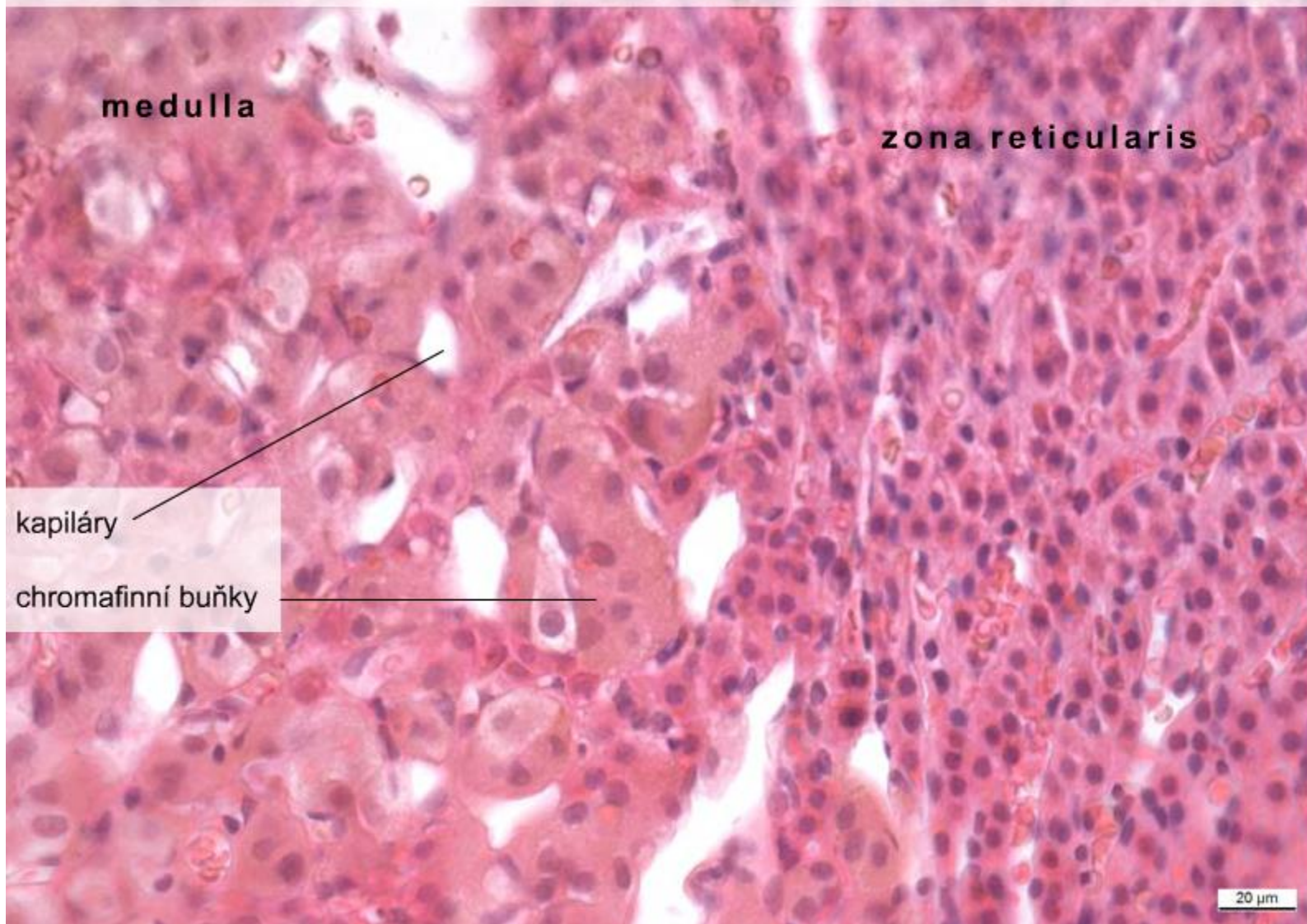
DŘEŇ NADLEDVINY

- Shluky žlázových buněk v retikulárním vazivu
 - chromafinní buňky – modifikované postgangliové neurony
 - gangliové buňky (A, N)
 - kapiláry, venuly, nervová vlákna
- **adrenalin a noradrenalin**



DŘEŇ NADLEDVINY

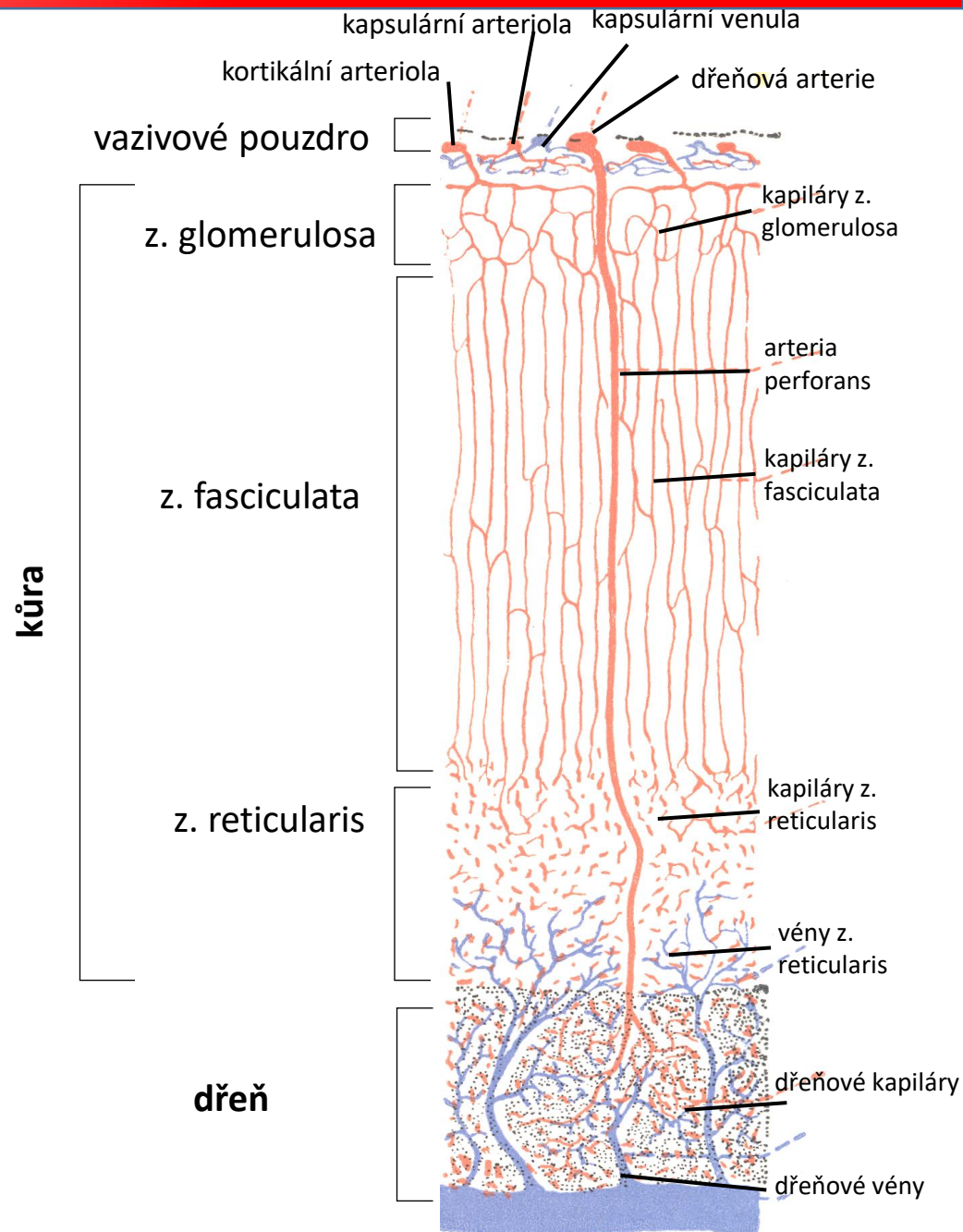
Corpus suprarenale – medulla, (HE), objektiv 40×



VASKULARIZACE NADLEDVINY

arteriae suprarenales (3) → arteriální plexus kůry pod vazivovým pouzdrém → radiálně orientované fenestrované sinusoidní kapiláry přecházející do kapilár dřeně → dřeňové vény → *v. suprarenalis*

→ Medulární buňky pod vlivem hormonů kůry



NADLEDVINA (CORPUS SUPRARENALIS)

Region (zóna)		Hormony	Cílová tkáň	Hormonální efekt	Kontrola
Kůra	Zona glomerulosa	Mineralokortikoidy (aldosteron)	Ledviny	Zvýšení renální reabsorpce Na ⁺ a vody Synergický efekt s ADH Vylučování K ⁺	součást renin-angiotensinového systému, produkce na základě zvýšené hladiny K ⁺ nebo nízké hladiny Na ⁺
	Zona fasciculata	Glukokortikoidy (hydrokortison)	Většina buněk	Uvolnění aminokyselin ze svalů, lipidů z tukové tkáně, periferní utilizace lipidů protizánětlivé účinky	Stimulace ACTH
	Zona reticularis	Androgeny	Většina buněk	U dospělých mužů nepodstatný U dětí a žen růst kostí, svalů, krevetvorba	Stimulace ACTH
Dřeň		Epinefrin, norepinefrin	Většina buněk	Zvýšení srdeční aktivity, centralizace oběhu, bronchodilatace, glykogenolýza, regulace glykémie	Sympatikus

STRES

CNS

(sympatikus)

Hypothalamus

Hypofýza

ACTH

Dřeň nadledvin

Adrenalin

Kůra nadledvin

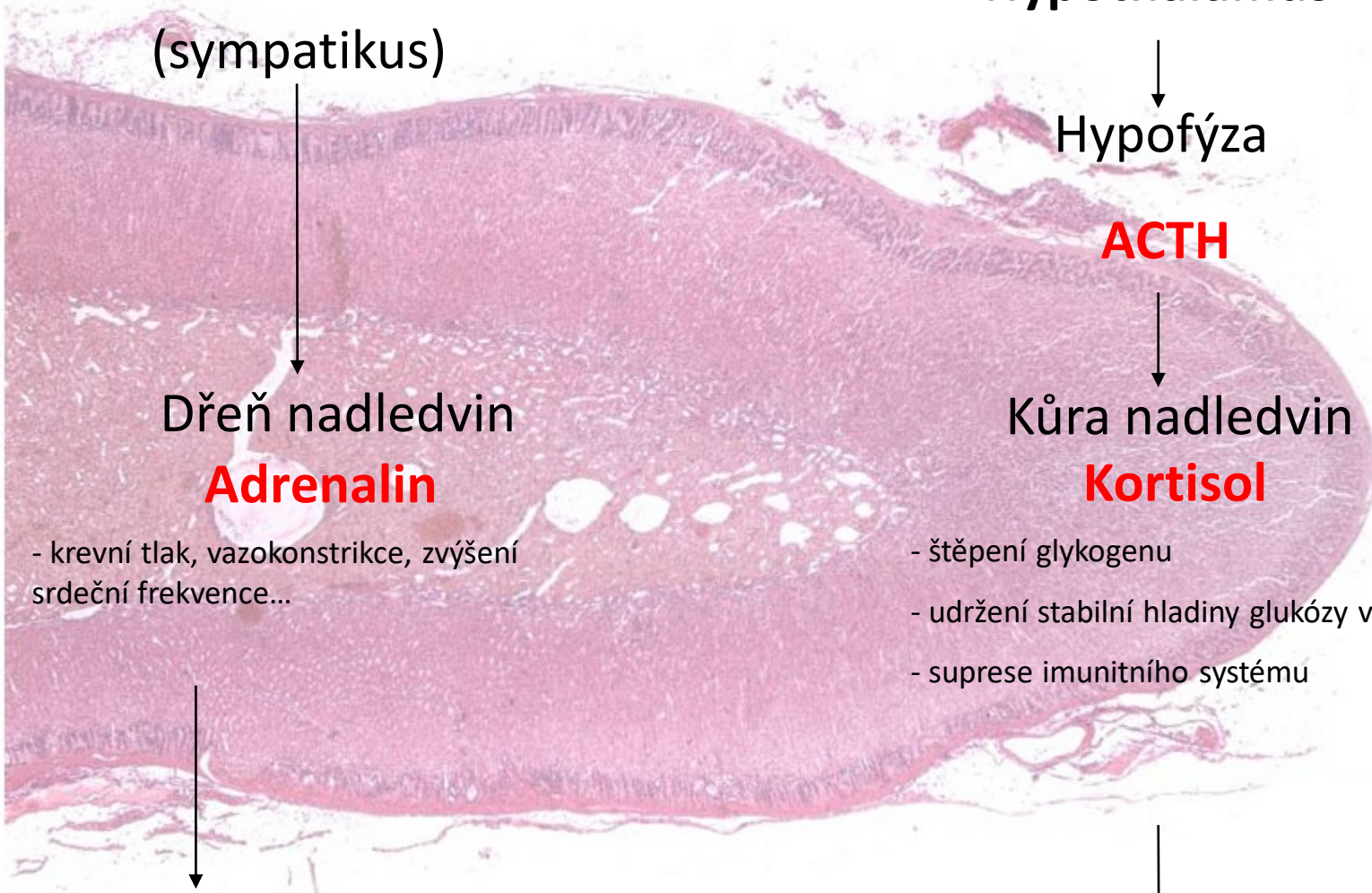
Kortisol

- krevní tlak, vazokonstrikce, zvýšení
srdeční frekvence...

- štěpení glykogenu
- udržení stabilní hladiny glukózy v krevním oběhu
- suprese imunitního systému

Fight or Flight

Chronický stres



HYPOFÝZA

EPIFÝZA

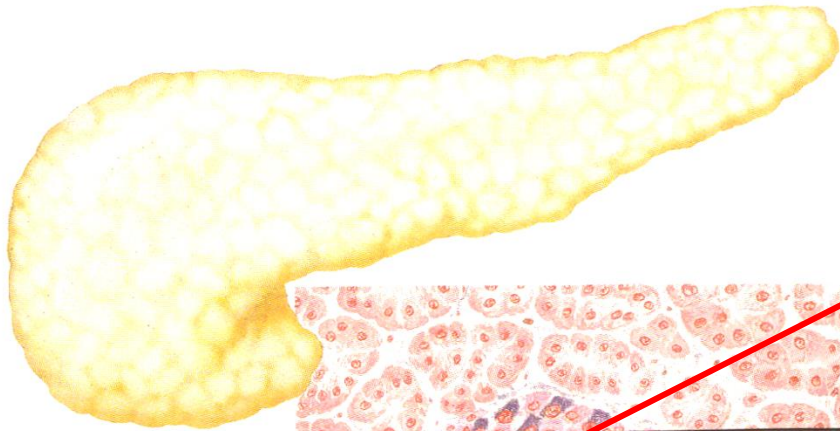
ŠTÍTNÁ ŽLÁZA

PŘÍŠTÍTNÁ ŽLÁZA

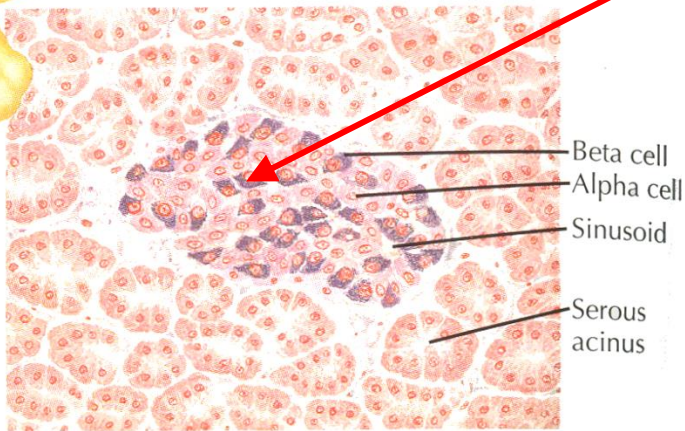
NADLEDVINA

LANGERHANSOVY OSTRŮVKY

LANGERHANSOVY OSTRŮVKY PANKREATU



Objev a detailní popis
pankreatických ostrůvků



Paul Langerhans
1847 – 1888)

Beiträge
zur mikroskopischen Anatomie der
Bauchspeicheldrüse.

INAUGURAL-DISSERTATION,

zur
ERLANGUNG DER DOCTORWÜRDE

IN DER

MEDICIN UND CHIRURGIE

VORGELEGT DER

MEDICINISCHEN FACULTÄT

DER FRIEDRICH-WILHELMS-UNIVERSITÄT

ZU BERLIN

UND ÖFFENTLICH SO VORZULESEN

am 18. Februar 1869

VON

Paul Langerhans
aus Berlin.

OPPONENTEN:

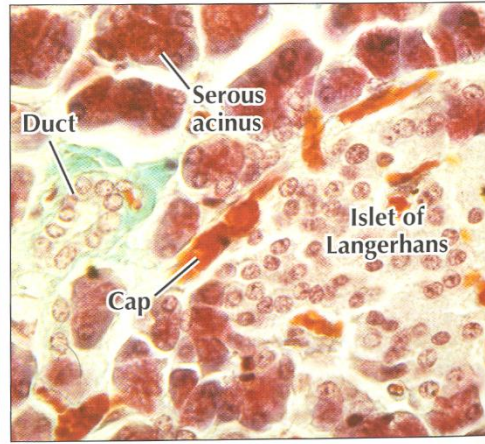
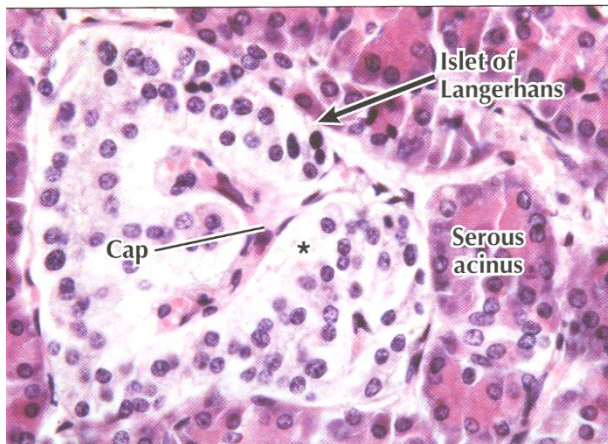
O. Locillet de Mars, Dd. med.

O. Soltmann, Dd. med.

Paul Ruge, Stud. med.

BERLIN.

BUCHHÄNDLER: VON CUSTAV LANGBE.



Objev endokrinní funkce ostrůvků

239



PROFESSEUR LAGUESSE

Prof. d'Histologie à la Faculté de Médecine de Lille.

DESCHIENS, éditeur.

Laguesse E. Sur la formation des îlots de Langerhans dans le pancreas. Comptes Rend SocBiol **1893**;5 (Series 9k.819-20)

On July 27, **1921**, Sir Frederick Banting and Charles Best succeeded in isolating insulin from canine pancreases and thereby discovered the first effective treatment for diabetes mellitus.

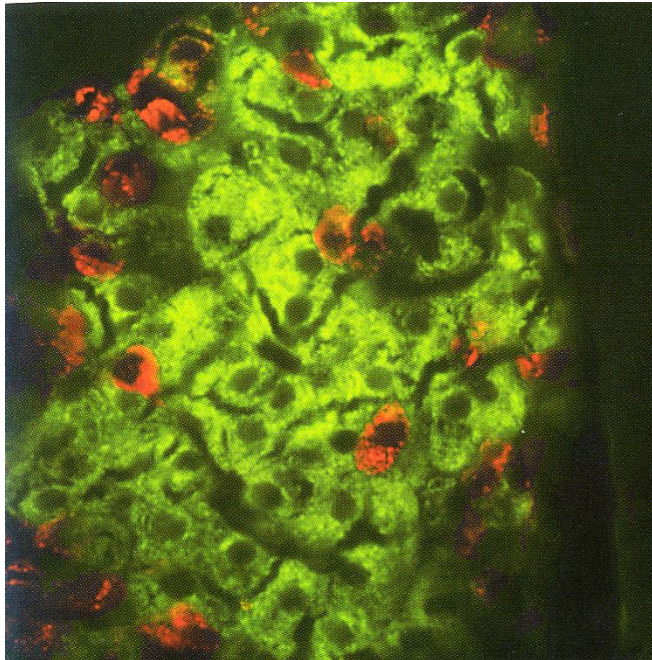
Pes
408



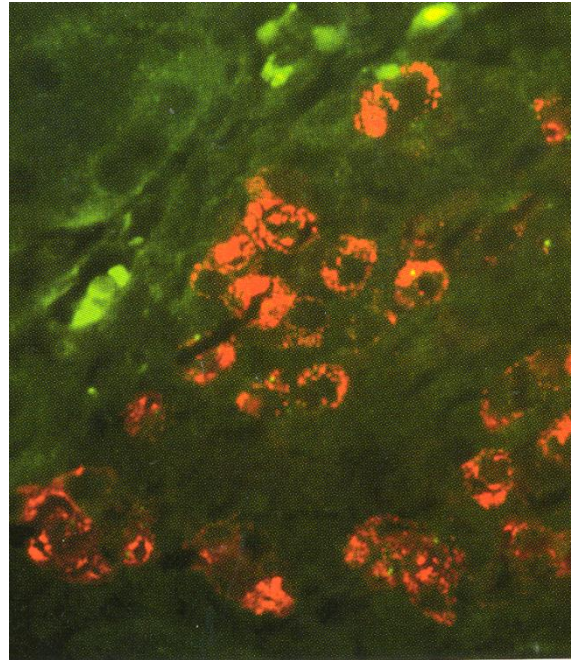
Izolace klinicky použitelného insulínu

LANGERHANSOVY OSTRŮVKY PANKREATU

Zdravý ostrůvek



DIABETES MELLITUS I



B-cells producing insulin

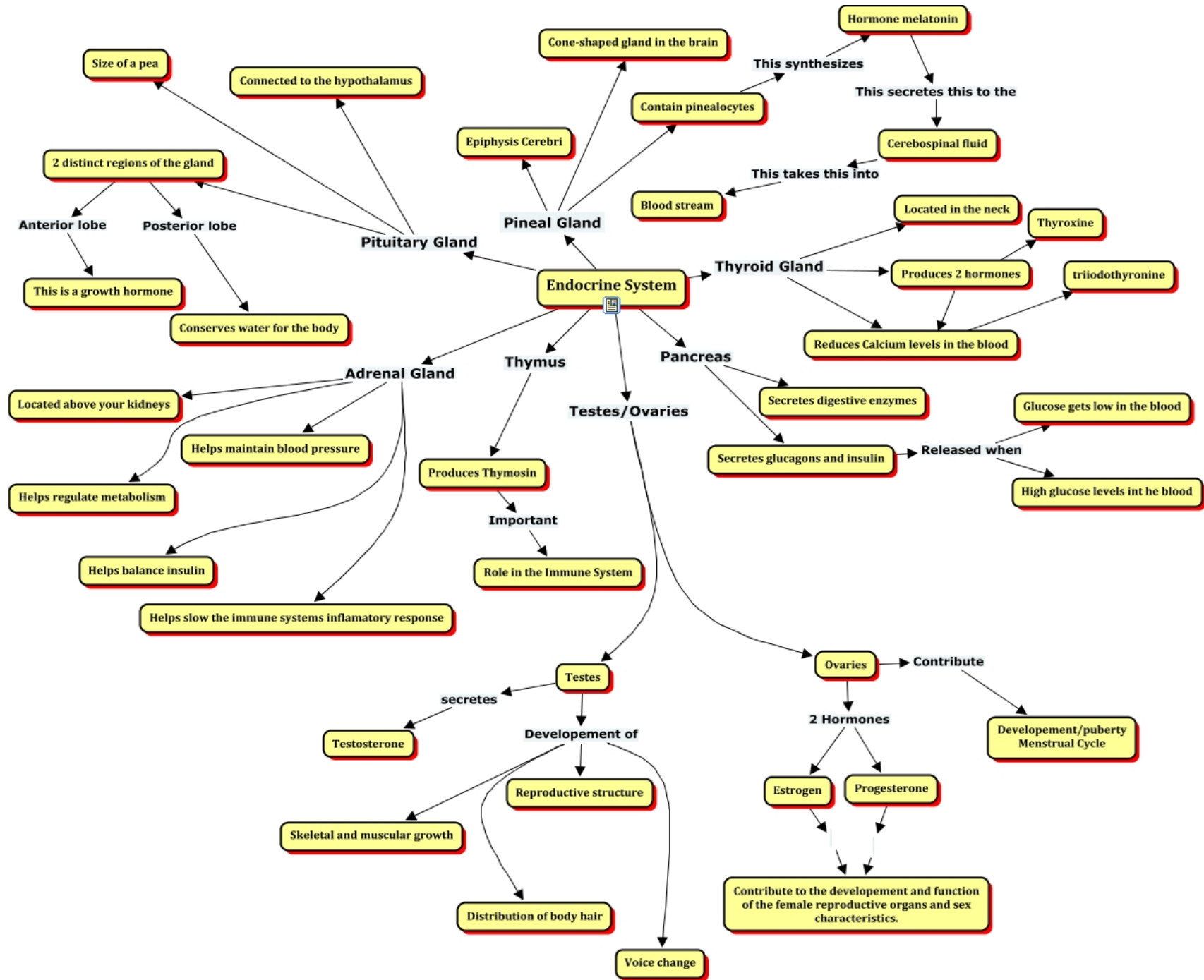


Ab-anti insulin –Alexa Fluor

A-cells producing glucagon



Ab-anti glukagon –Texas Red





Děkuji za pozornost

Dotazy a komentáře
pvanhara@med.muni.cz