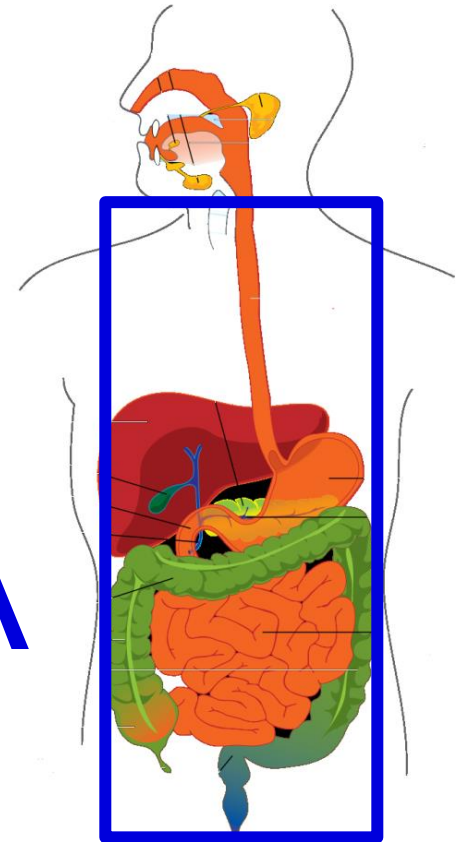
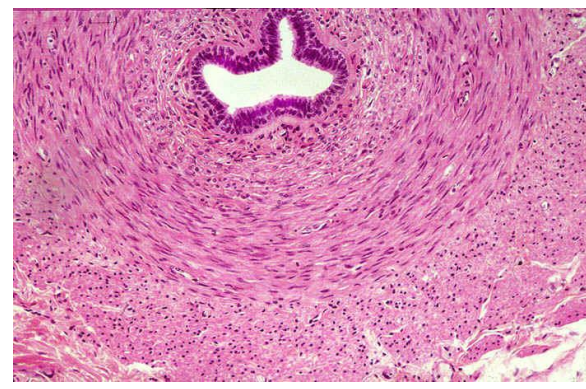
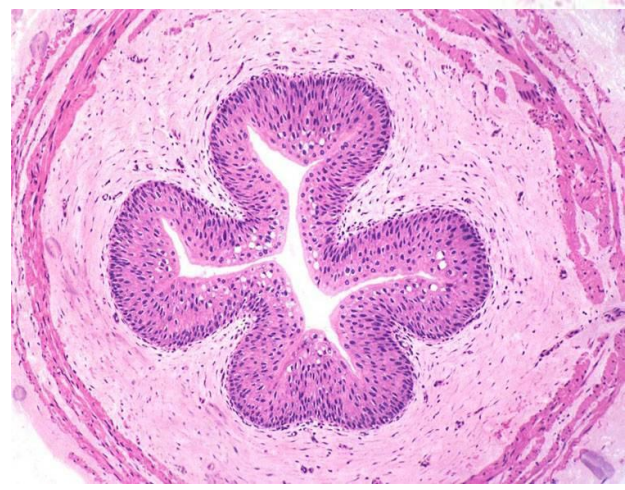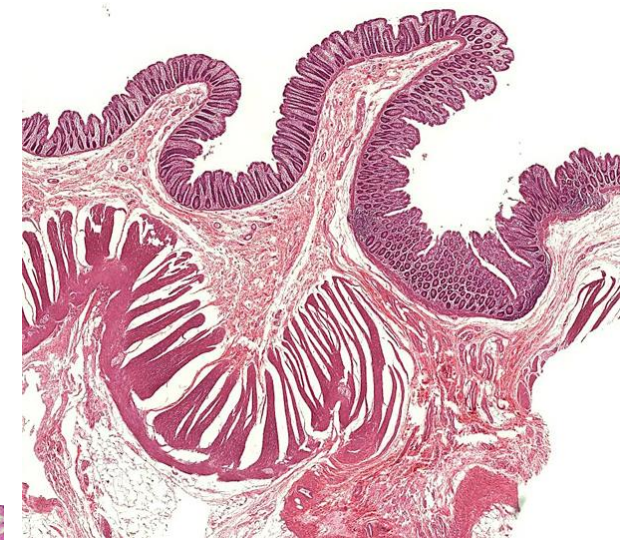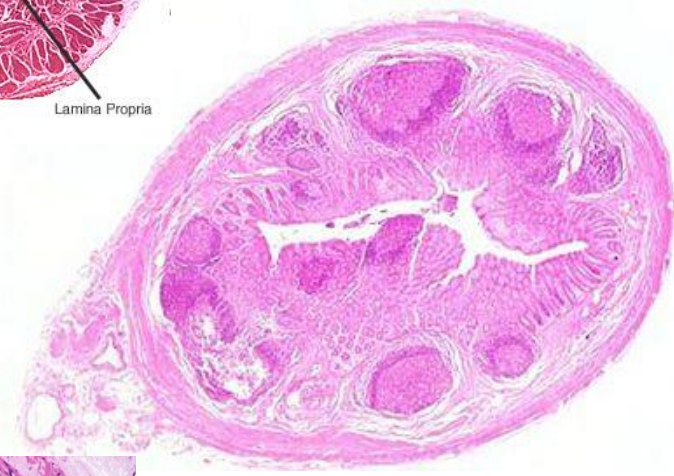
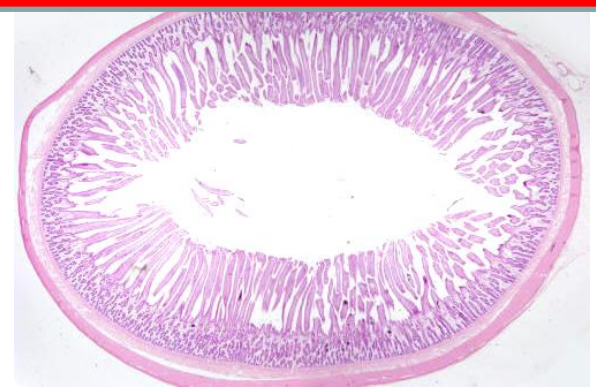
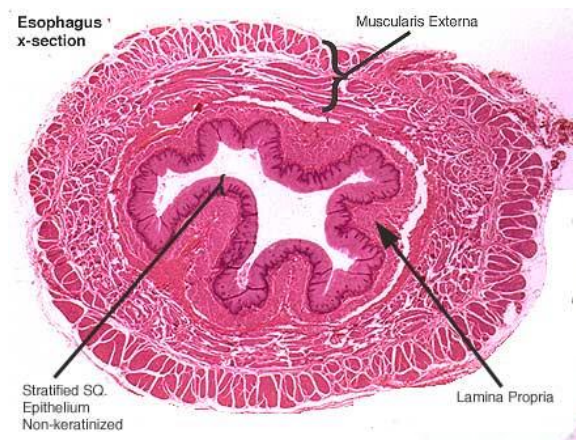


VÝVOJ A MIKROSKOPICKÁ ANATOMIE GIT II



OBEČNÁ STAVBA DUTÝCH ORGÁNŮ

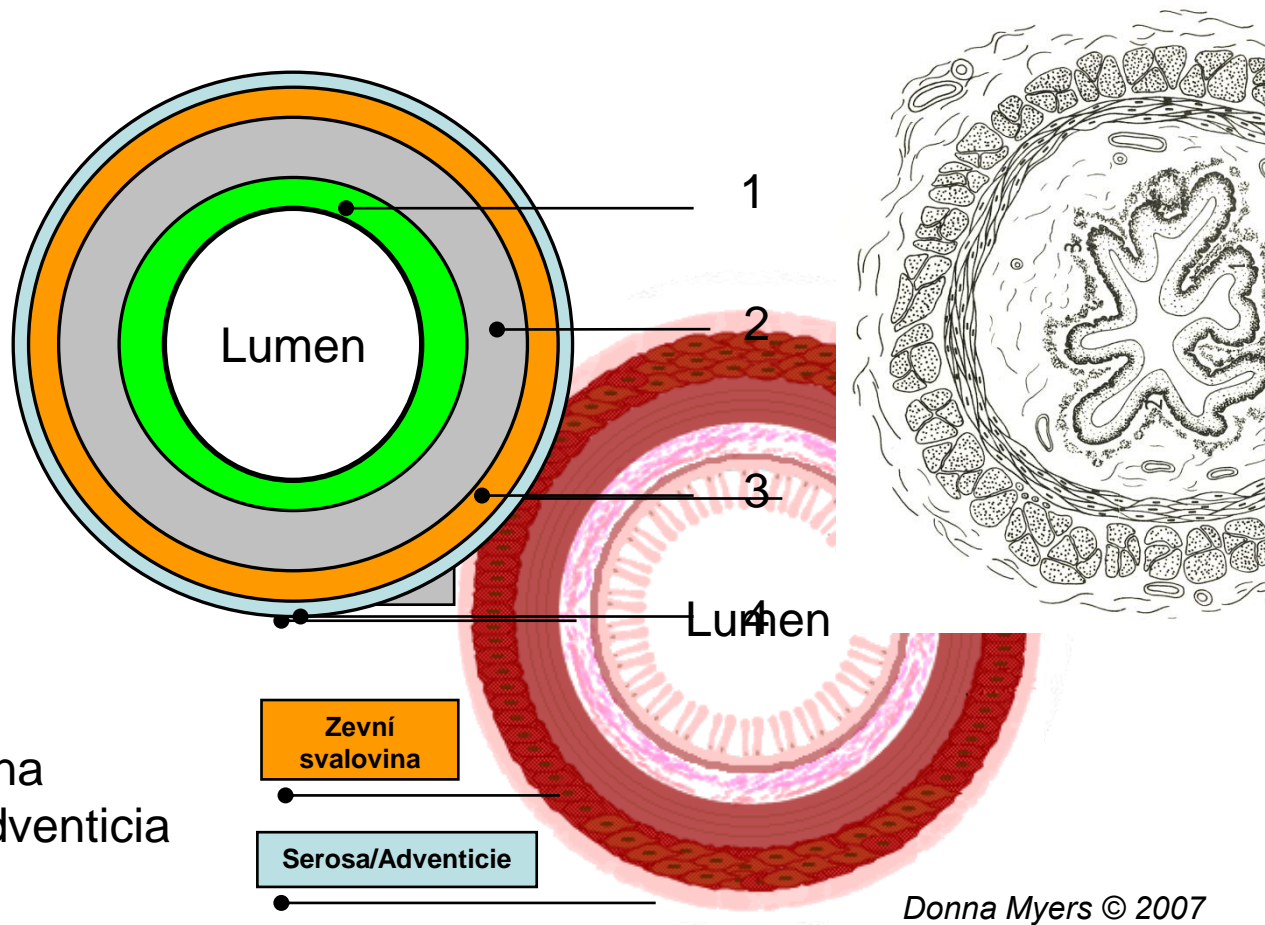
DUTÉ ORGÁNY



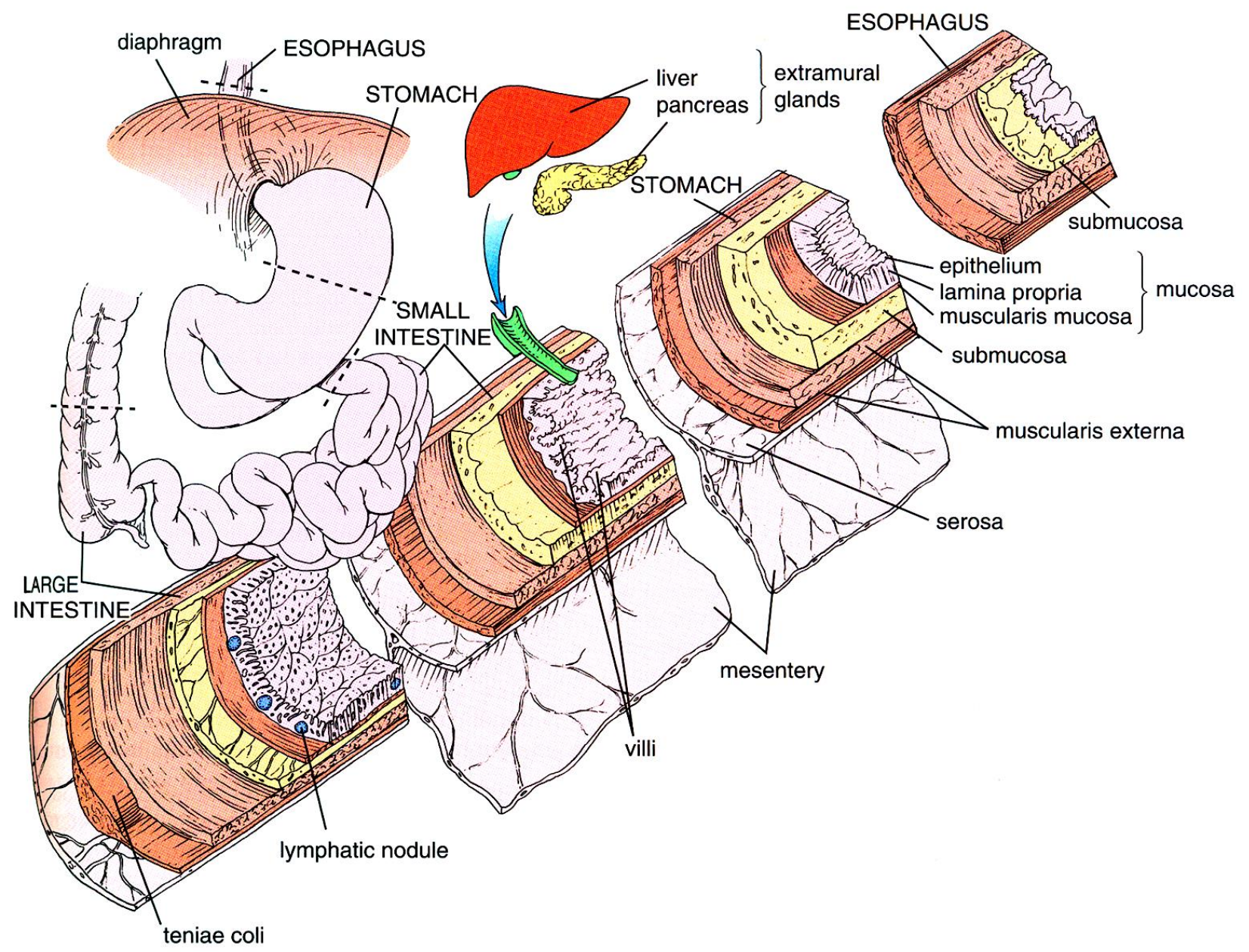
Univerzální architektura

Čtyři základní vrstvy

1. Tunica mucosa
2. Tela submucosa)
3. Tunica muscularis externa
4. Tunica serosa/Tunica adventicia



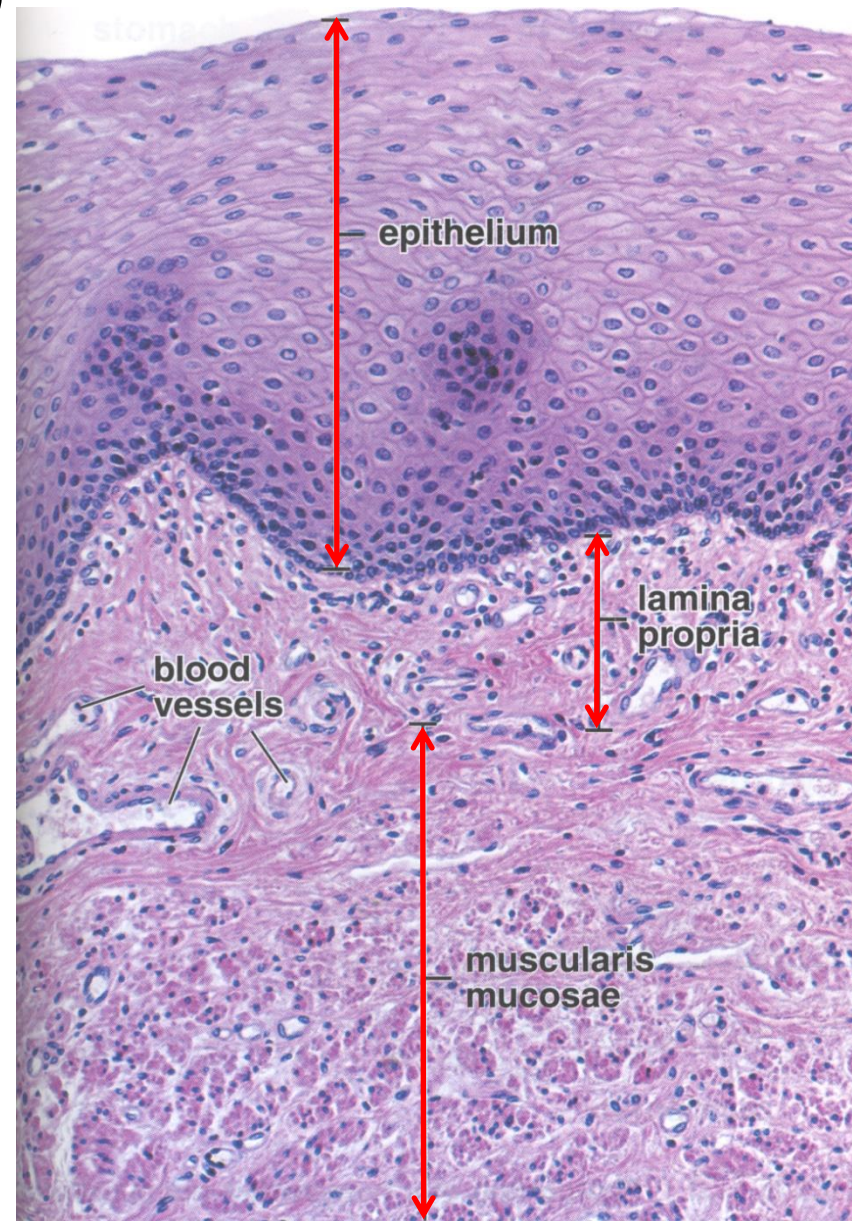
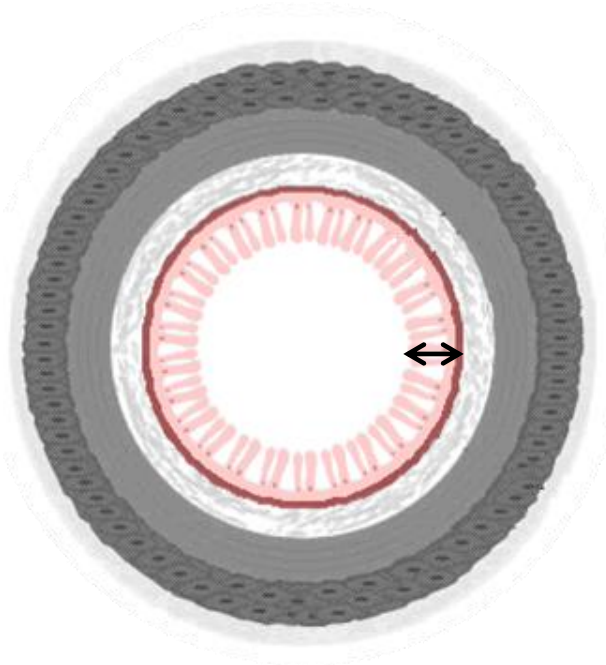
OBEČNÁ STAVBA TRÁVICÍ TRUBICE



Sliznice - mukóza (Tunica mucosa)

- vnitřní vrstva trávicí trubice vystýlající lumen
- protektivní, absorpční a resorpční funkce
- mikroskopická stavba závisí na lokalizaci

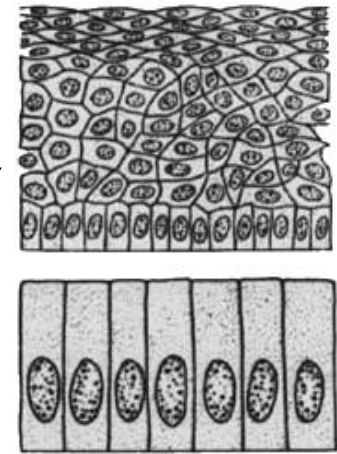
- Lamina **epithelialis** mucosae
- Lamina **propria** mucosae
- Lamina **muscularis** mucosae



Sliznice - mukóza (Tunica mucosa)


Lamina epithelialis mucosae

- typ epitelu je určený funkcí daného oddílu trávicí trubice
- ústní dutina, farynx, jícen, anus – **vrstevnatý dlaždicový** (nerohovějící)
- žaludek, tenké a tlusté střevo – **jednovrstevný cylindrický**
- **hlen** – produkován slizničními nebo podslizničními žlázkami (ústní dutina, jícen), sekrečním epitelem (žaludek) nebo pohárkovými buňkami (střevo)



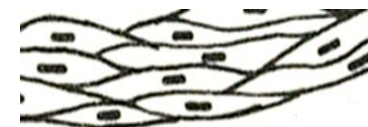Lamina propria mucosae

- vrstva **slizničního** vaziva – řídké kolagenní nebo retikulární vazivo
- fenestrované krevní kapiláry – odvod metabolitů (střevo)
- lymfatické kapiláry
- slizniční žlázy nebo krypty (jícen, žaludek, střevo)
- inervace, buňky imunitního systému



Lamina muscularis mucosae

- tenká vrstva hladkých svalových buněk s různou orientací
- drobné mechanické pohyby mukózy usnadňující sekreci a absorpci (nezávisle na peristaltice)



Submukóza (Tela submucosa)

Podslizniční vazivo

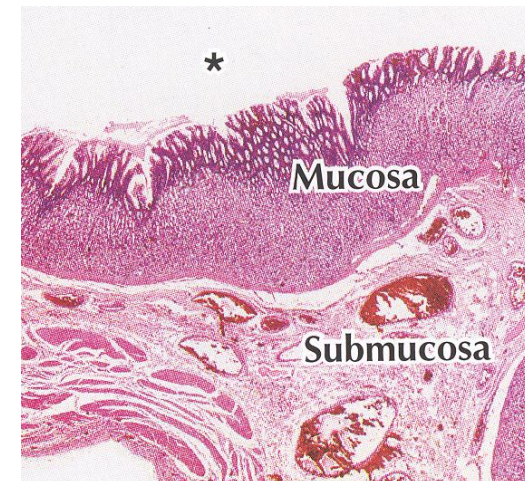
- výrazná vrstva řídkého kolagenního vaziva
- určuje celkový tvar sliznice (slizniční řasy)
- větší krevní a lymfatické cévy, které zásobují t. mucosa, muscularis externa a t. serosa

Inervace

- nervová pleteň **plexus submucosus Meissneri**
 - = skupinky multipolárních neuronů a malých ganglií),
 - viscerální senzoričká vlákna (sympatikus) i vlákna a
 - terminální ganglia parasympatiku = **enterický nervový systém**
- řídí zejména sekreční aktivitu žláz

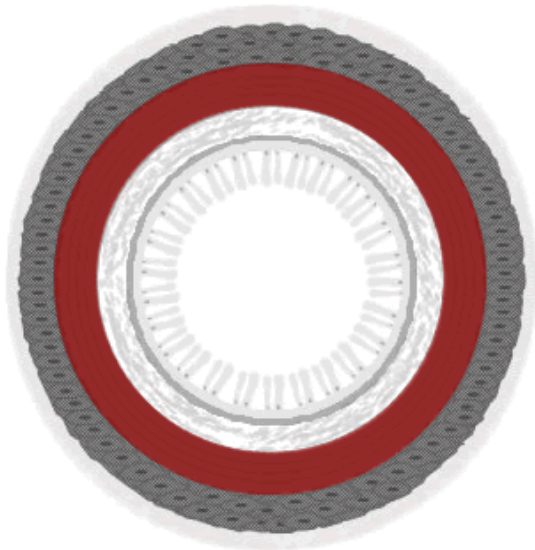
Žlázy

- pouze v některých na oddílech trávicí trubice (jícen, duodenum)
- protektivní mucinózní sekret (hlen)

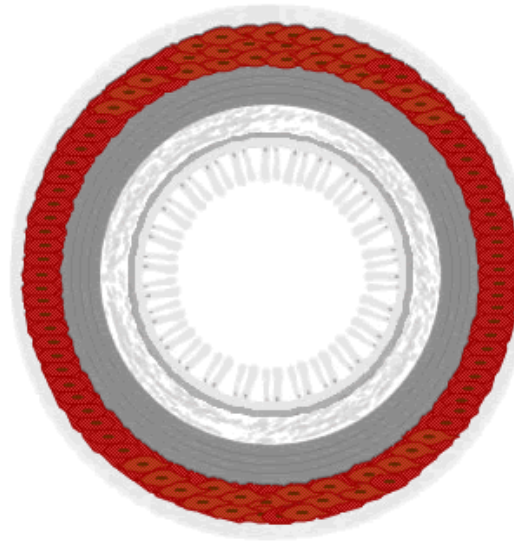


Zevní svalová vrstva (Tunica muscularis externa)

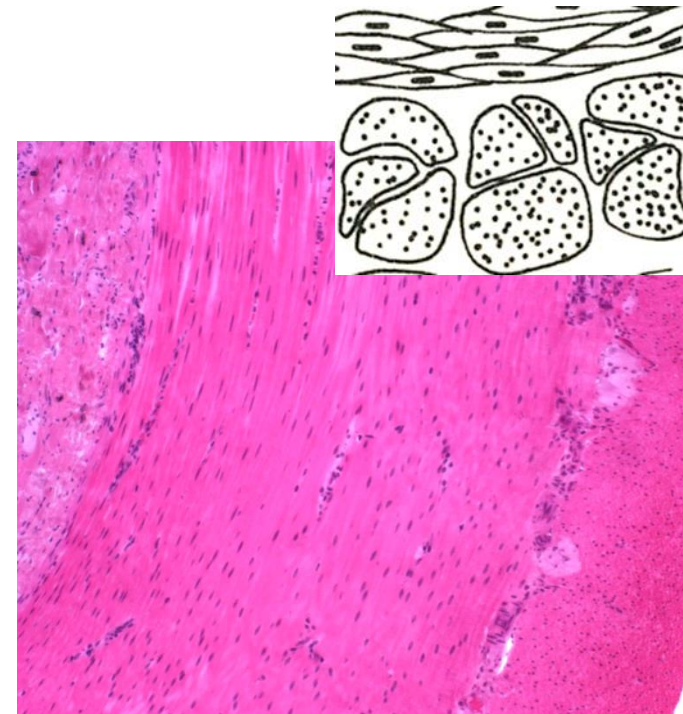
- dvě koncentrické, relativně silné vrstvy hladké svaloviny, oddělené tenkou vrstvou vaziva
- spirálovité uspořádání obou svalových vrstev → na preparátu jako **cirkulární** (vnitřní) a **longitudinální** (vnější) vrstva
- myenterický (Auerbachův) plexus
- peristaltika – pasáž obsahu trávicí trubice
- lokální modifikace muscularis externa
 - žaludek – třetí (šikmá) vrstva svaloviny
 - taenie coli (mesocolica, omentalis, libera) – zesílená část longitudinální vrstvy v tlustém střevě
 - interní anální sfinkter



Cirkulární



Longitudinální



Seróza/Adventicie (Tunica serosa/adventitia)

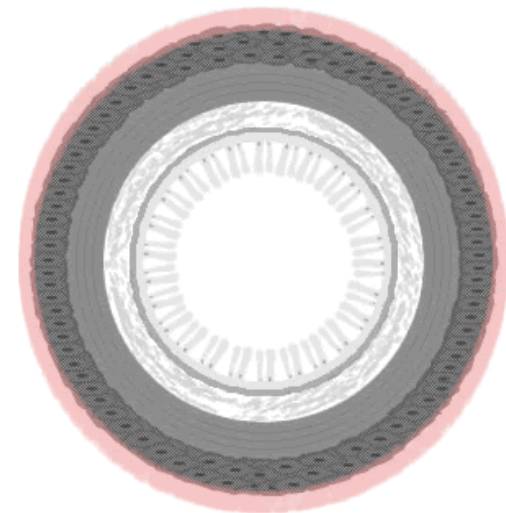
- vnější vrstva trávicí trubice

Seróza

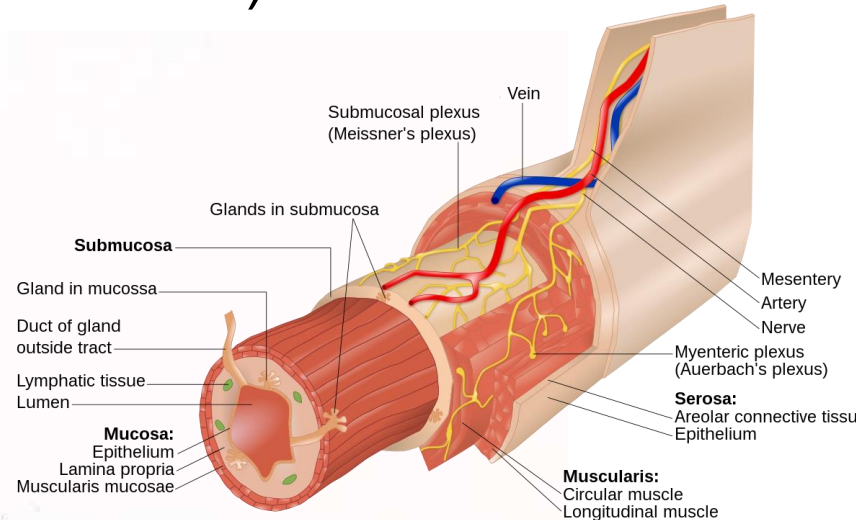
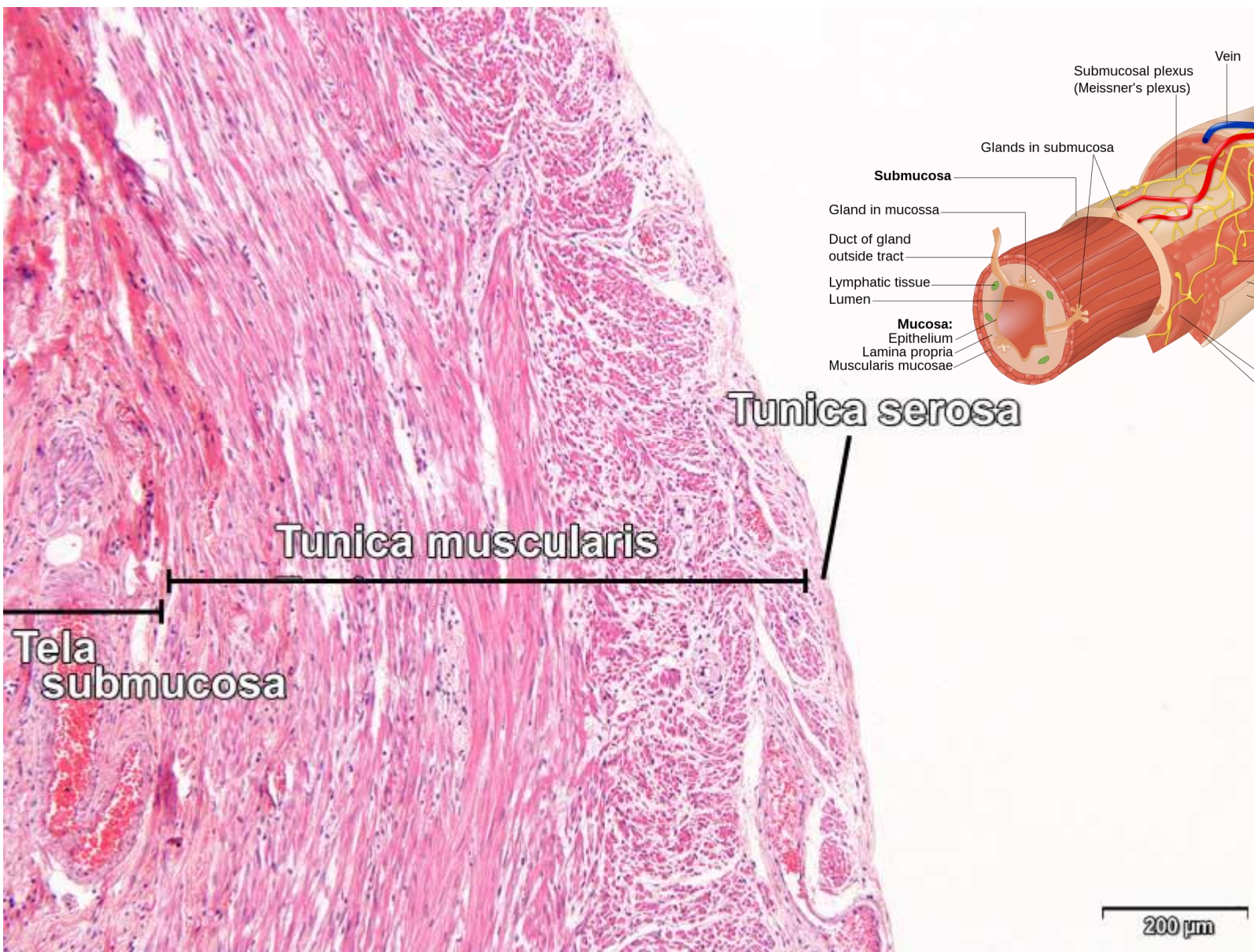
- serózní membrána tvořená jednovrstevným dlaždicovým epitelem (l. epithelialis serosae) a řídkým kolagenním vazivem (lamina propria serosae)
- syn. mesothelium, viscerální peritoneum
- přechází v mezenterium
- serózou z mezenteria do stěny trávicí trubice prochází velké krevní a lymfatické cévy a nervy
- bariéra vůči patogenům, antiadhezivní vlastnosti – intracoelomový pohyb
- imunitní funkce (Ag prezentace), produkce ECM, atd.

Adventicie

- některé části trávicí trubice nejsou kryté serózou
- hrudní část jícnu, části trávicího traktu v břišní a pánevní dutině v místě fixace (duodenum, část tlustého střeva, rektum a anální kanál)
- pouze vazivová tkáň přecházející do okolní intersticiální vazivové tkáně



Seróza/Adventicie (Tunica serosa/adventitia)



Tunica muscularis

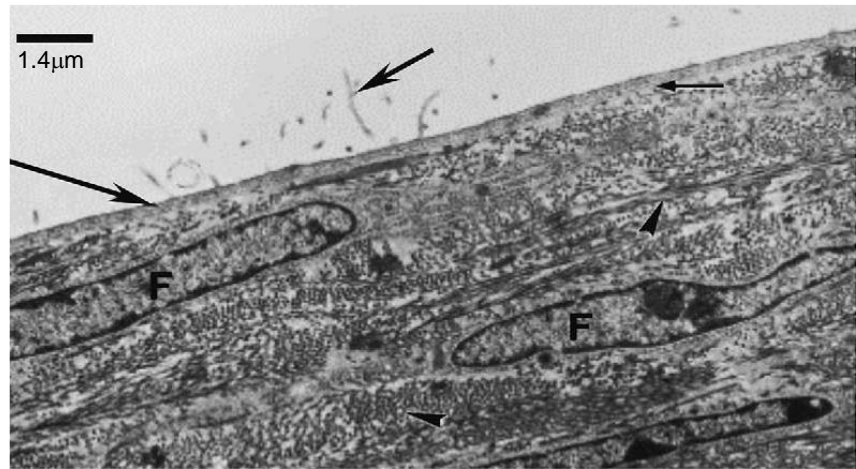
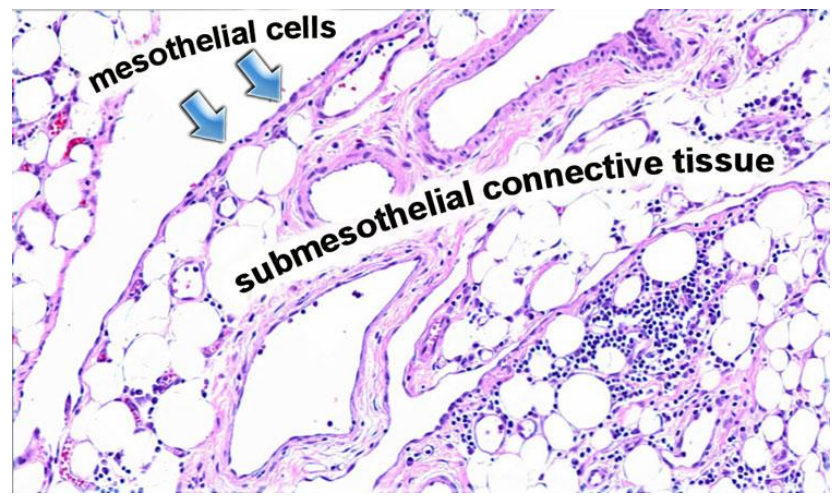
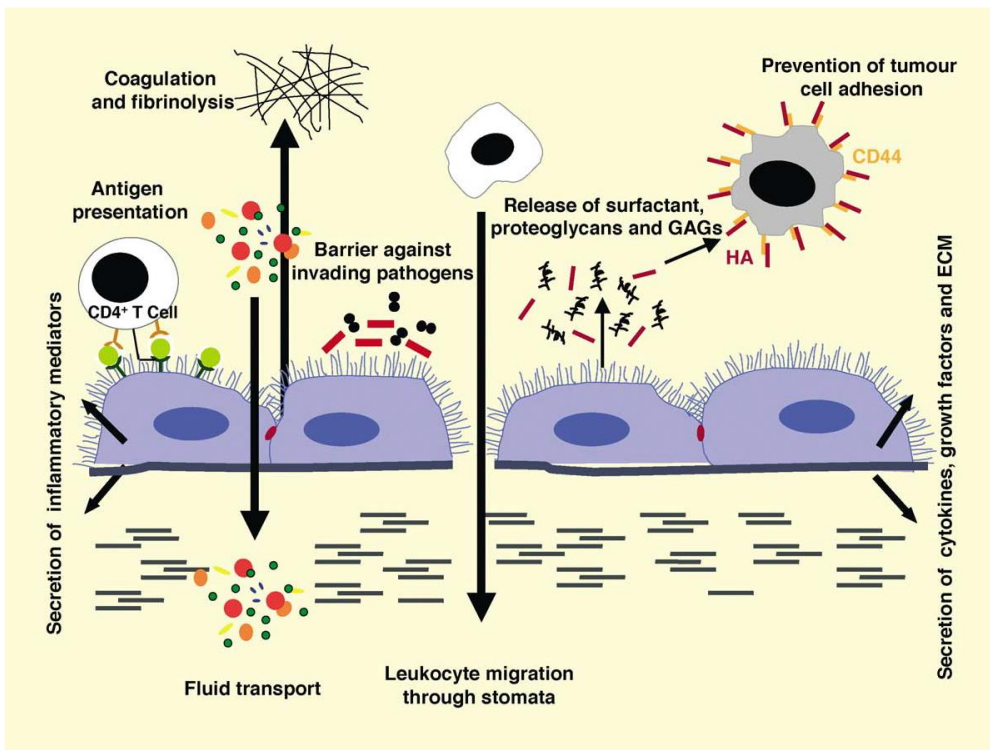
Tunica serosa

Tela submucosa

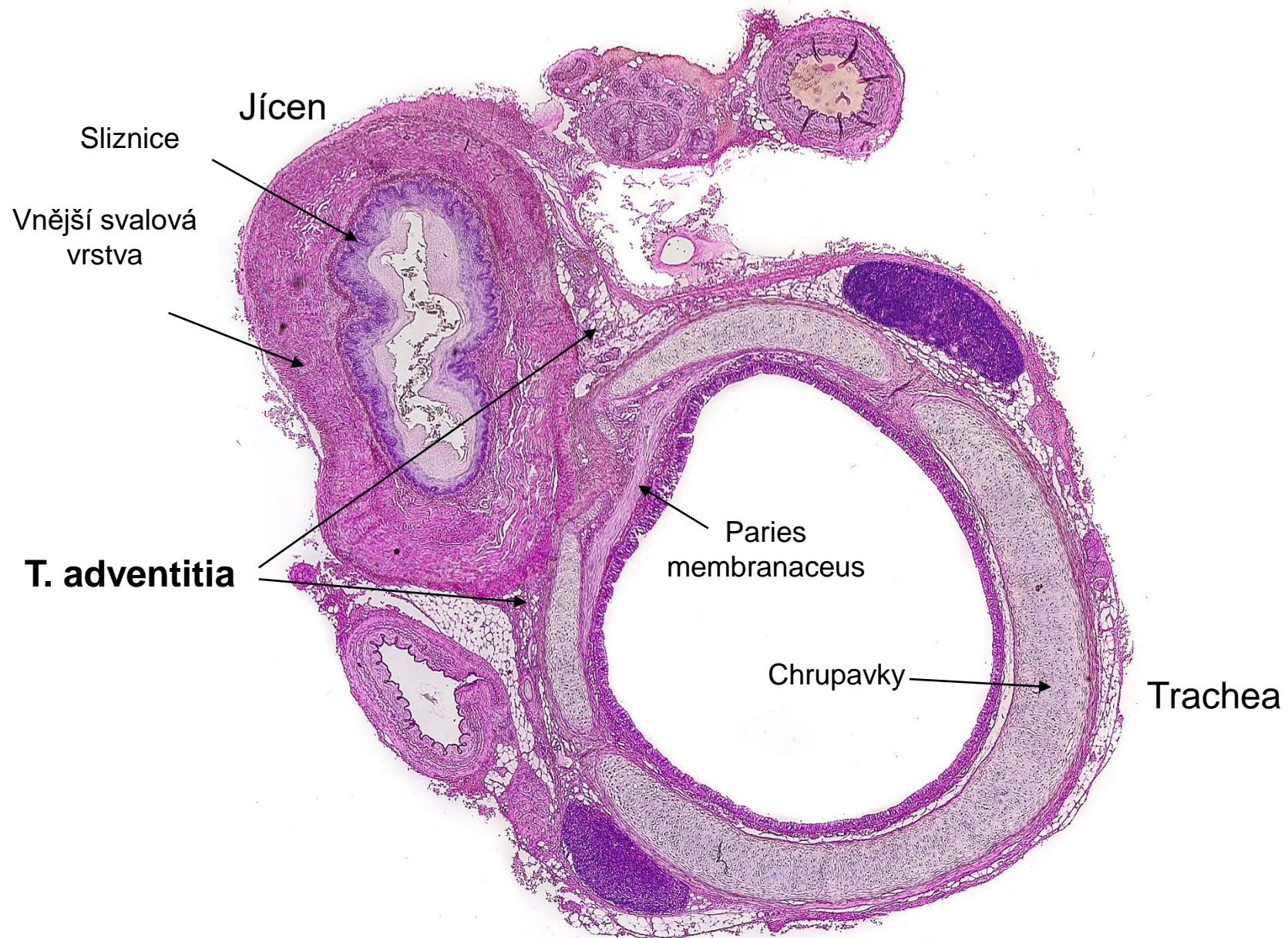
200 μm

OBEČNÁ STAVBA TRÁVICÍ TRUBICE

T. serosa má důležité imunitní, transportní a bariérové funkce



OBEČNÁ STAVBA TRÁVICÍ TRUBICE



Enterický nervový systém

- intramurální, autonomní NS
- 100×10^6 neuronů
- nervové pleteně:
- sympatikus – větve splanchnických nervů, parasympatikus – X. hlavový nerv

Plexus submucosus (Meissneri)

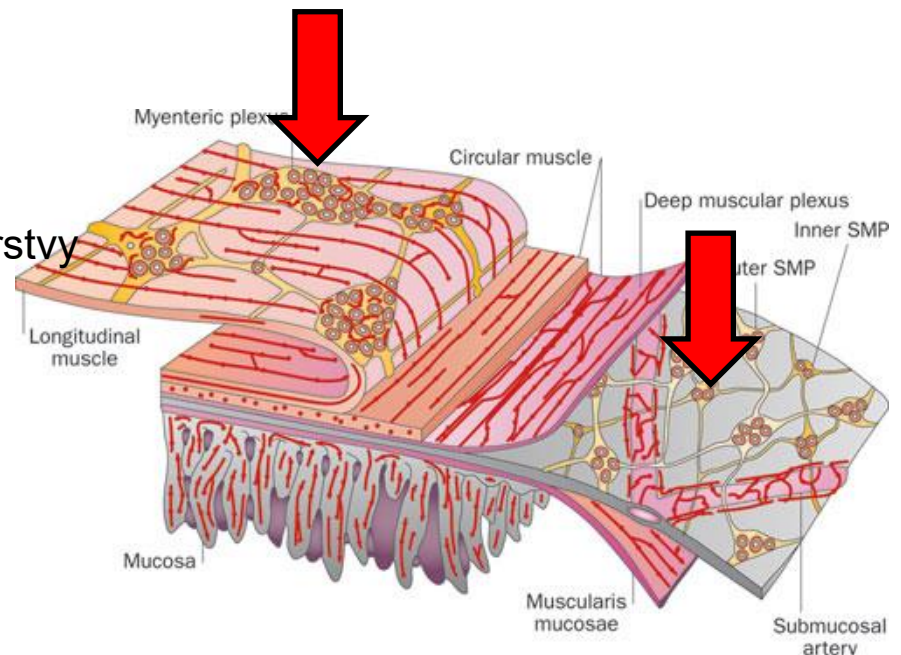
- podslizniční nervová pletěň
- inervuje muscularis mucosa a cirkulární vrstvu muscularis externa
- regulace sekrece

Plexus myentericus (Auerbachii)

- tunica muscularis, inervuje obě svalové vrstvy
- peristaltika

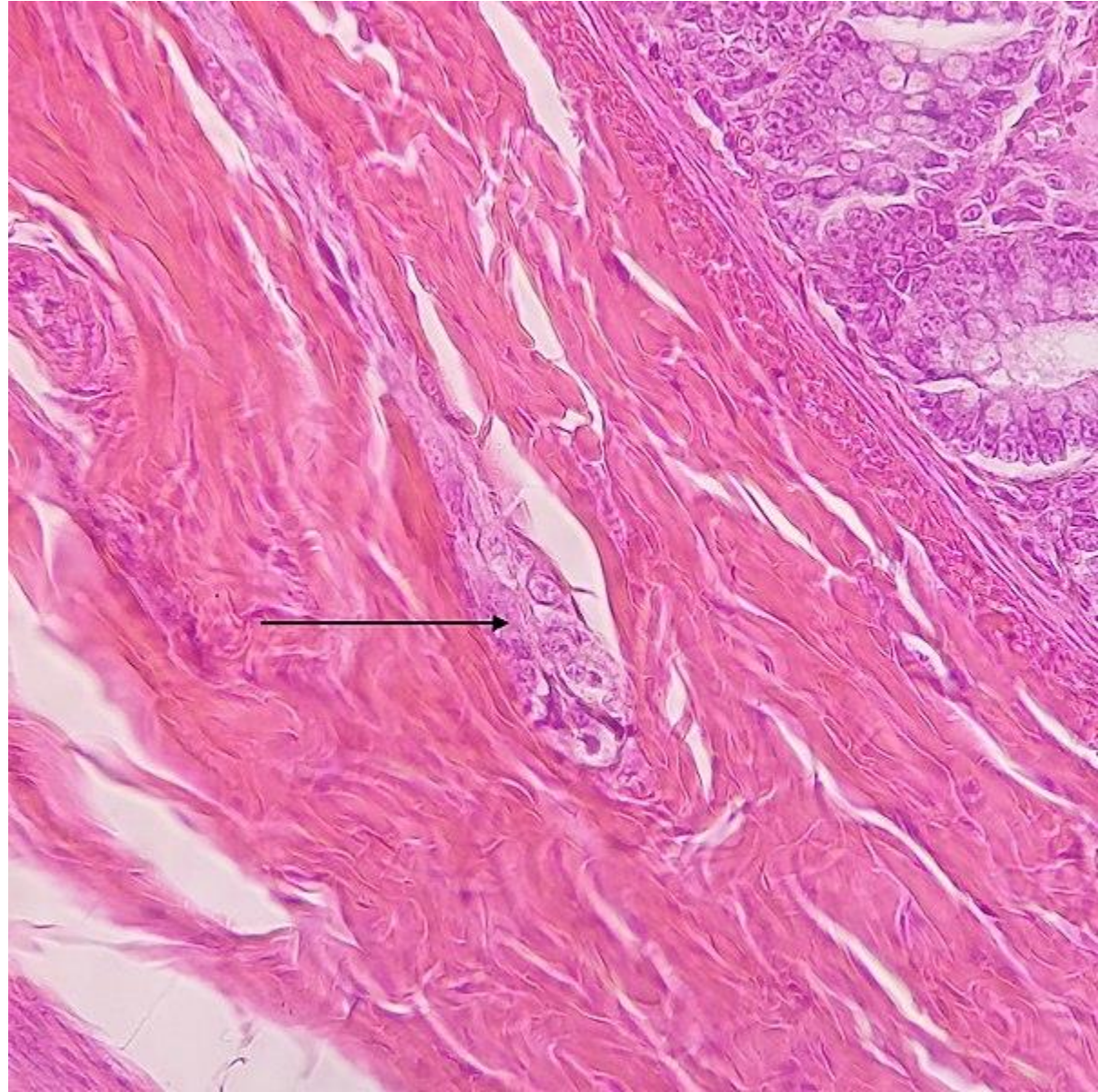
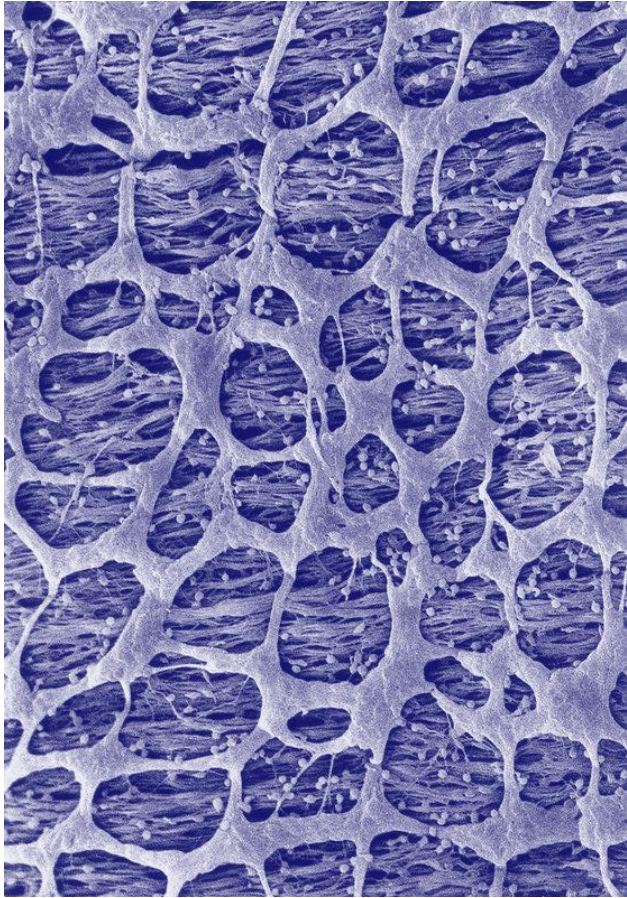
Intersticiální (Cajalovy) buňky

- pacemaker ENS
- spojují ENS a svalové buňky
- koordinují a vyvolávají peristaltiku



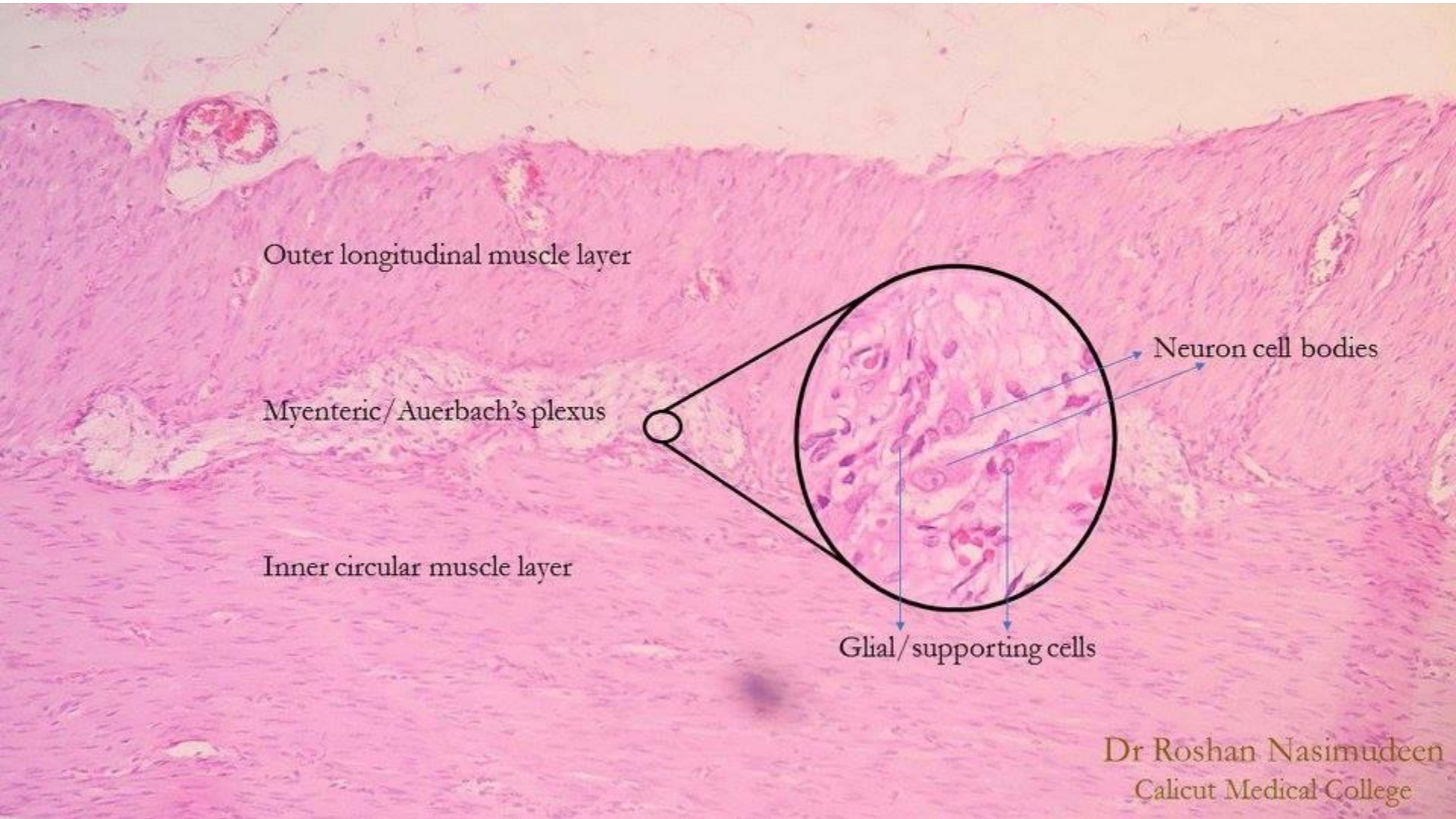
Enterický nervový systém

Plexus submucosus (Meissneri)



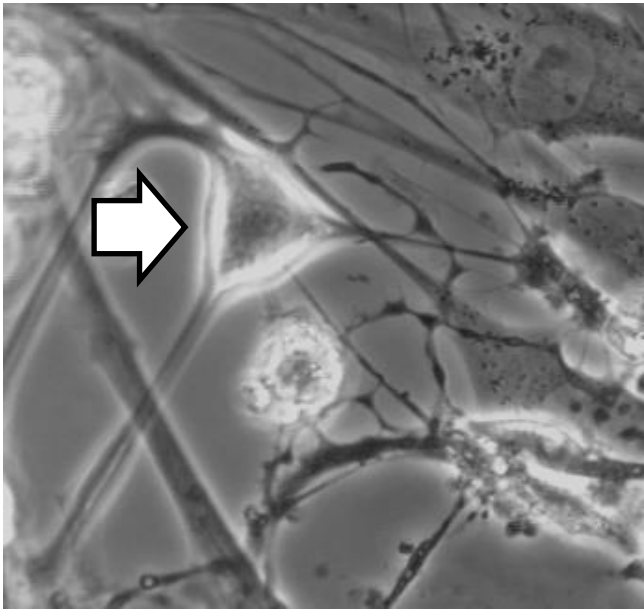
Enterický nervový systém

Plexus myentericus (Auerbachii)

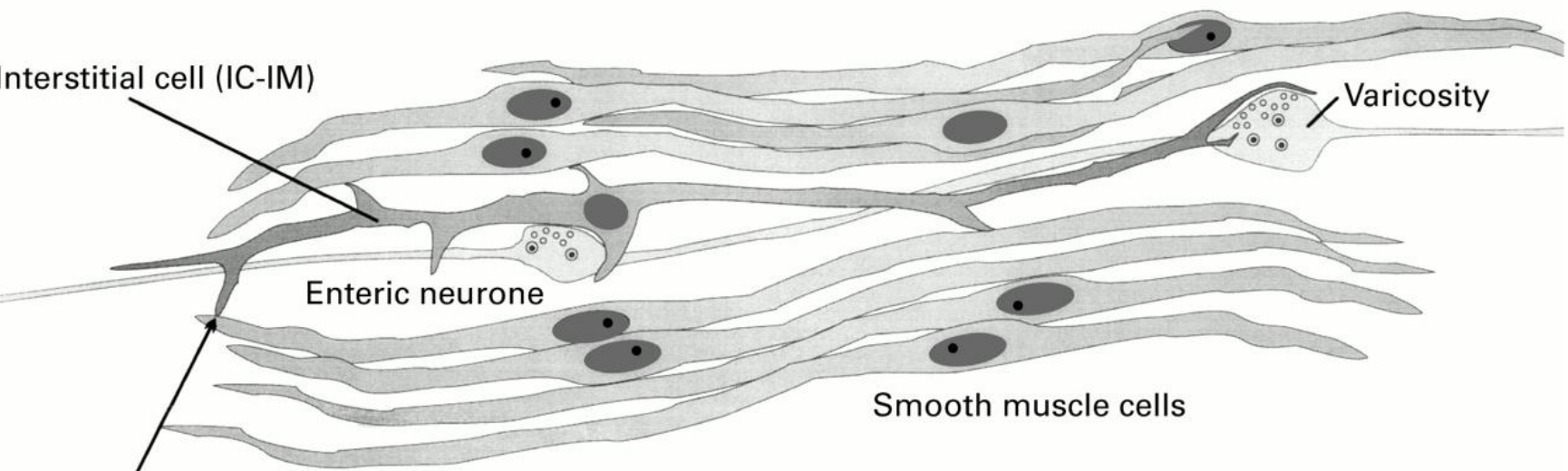


Enterický nervový systém

Intesticiální Cajalovy buňky



Interstitial cells of Cajal mediate enteric neurotransmission

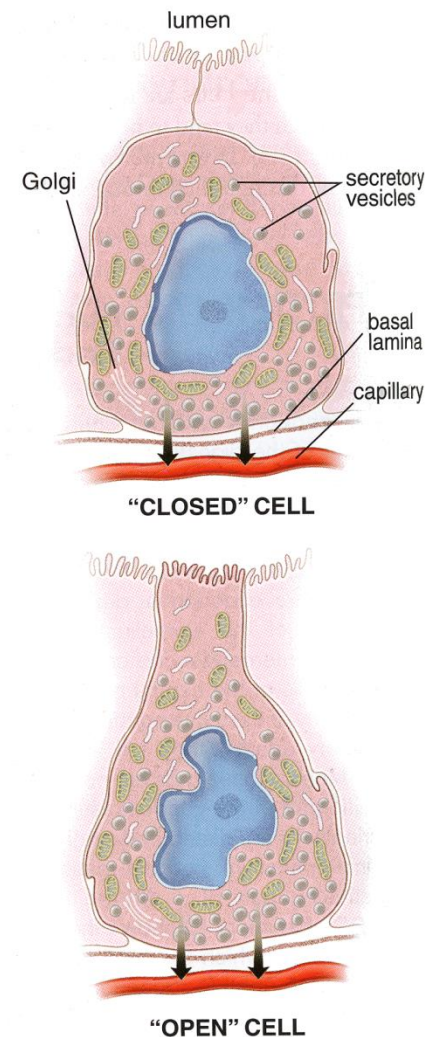


Electrical coupling between ICC and smooth muscle cell

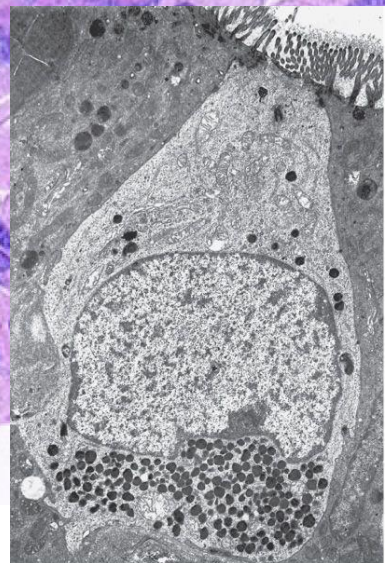
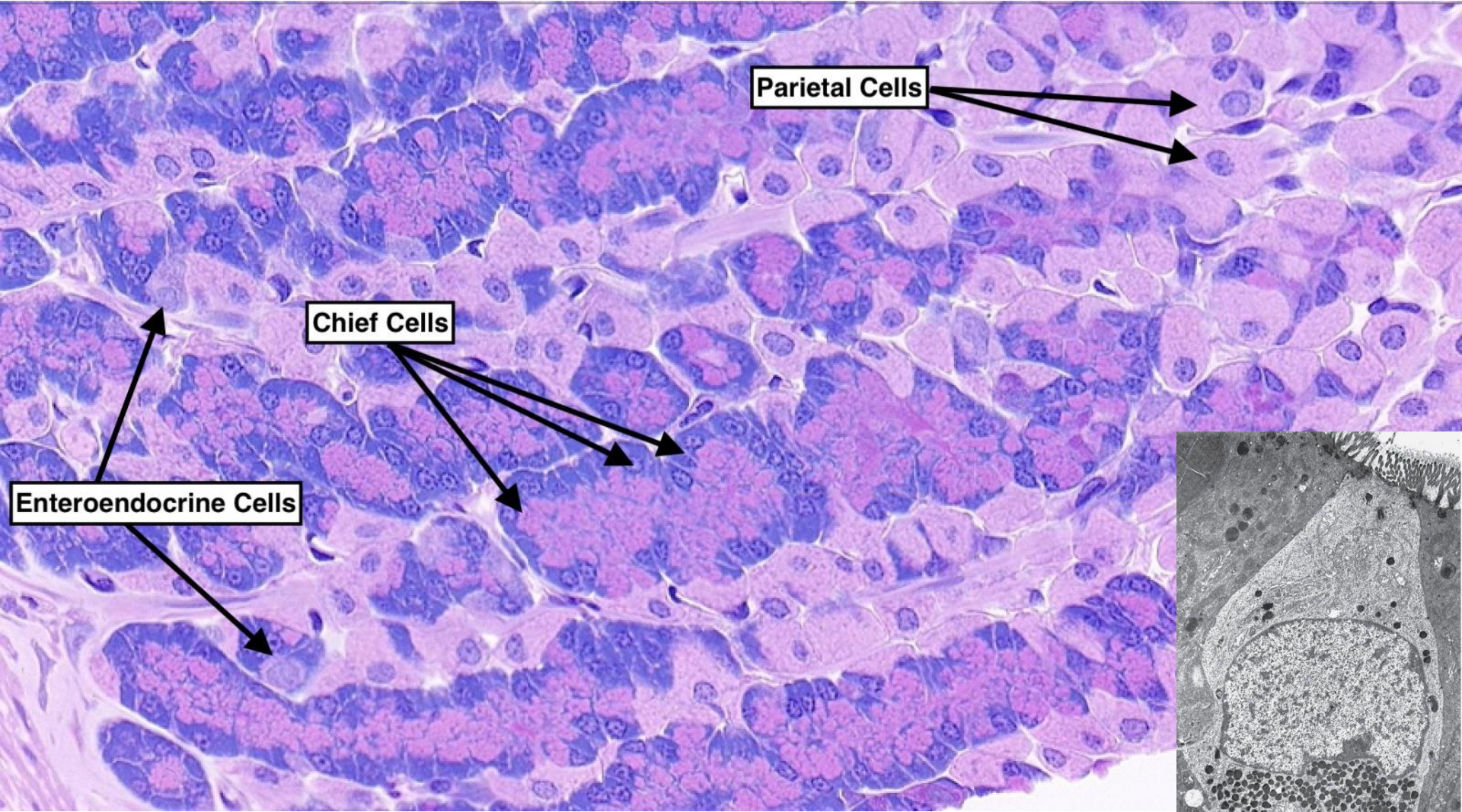
Enteroendokrinní systém

- produkují střevní hormony – endokrinní nebo parakrinní sekrece
- peptidy nebo biogenní aminy (histamin, serotonin)
- minoritní, obsahují sekreční granula klasické histologické metody rozlišují různé typy buněk na základě rozdílné afinity k různým barvivům
- DNES/APUD
- GIT chemosensing

Typ	Hormon	Lokalizace/funkce
D buňky	Somatostatin	- Žaludek, střevo, jaterní a pankreatické vývody - Jako D buňky Langerhansových ostrůvků v pankreatu
EC buňky	Serotonin	- Žaludek, střevo, žlučník - Peristaltika
ECL buňky	Histamin	- Žaludek - Sekrece HCl
G buňky	Gastrin	- Pars pylorica, duodenum - Sekrece HCl, pepsinu
L (EG) buňky	Enteroglukagon	- Žaludek, střevo - Tlumí sekreci pankreatických enzymů a peristaltiku



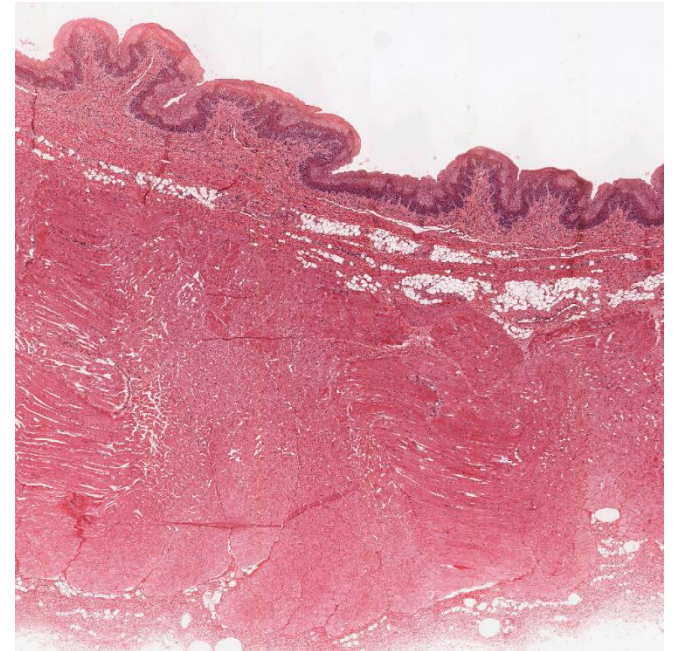
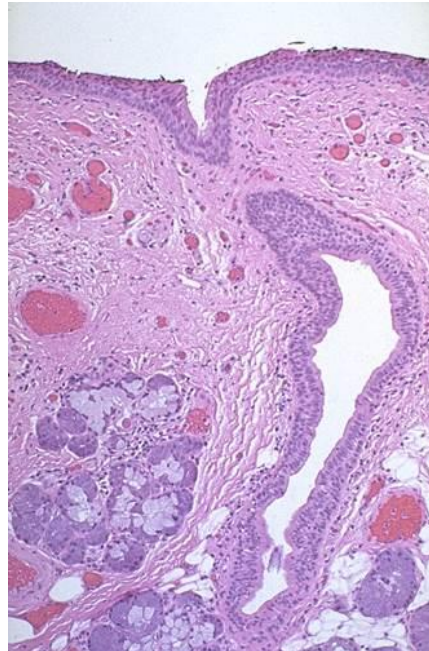
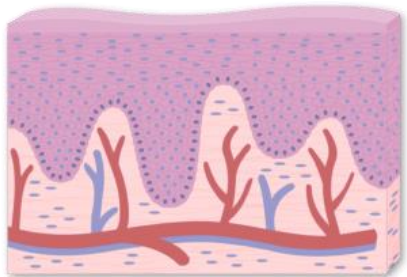
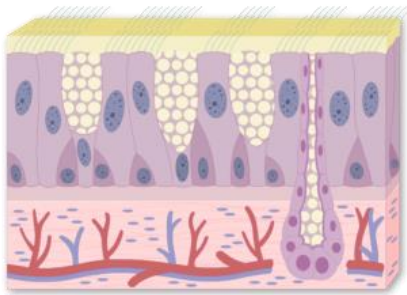
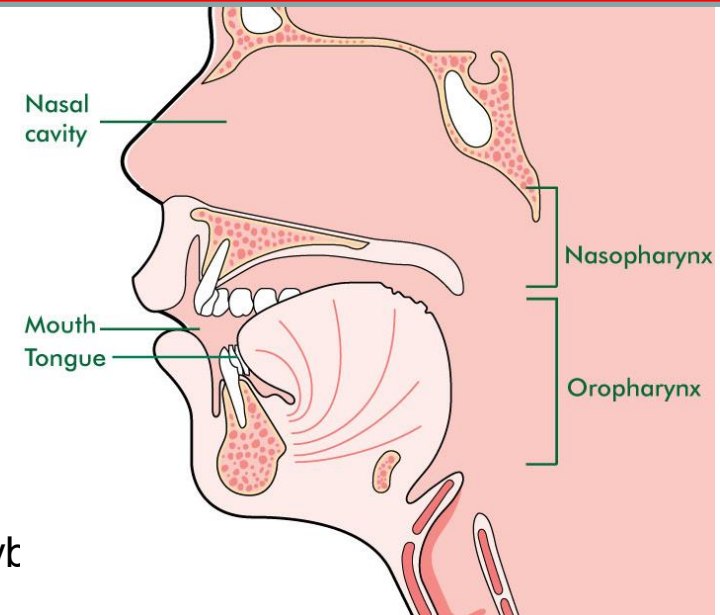
Enteroendokrinní systém



MIKROSKOPICKÁ ANATOMIE TRÁVICÍ TRUBICE

Hltan

- **pars nasalis**
 - víceřadý cylindrický epitel s řasinkami
 - seromucinózní žlázy
- **pars oralis et laryngea**
 - nekeratinizující vrstevnatý dlaždicový epitel
 - mucinózní žlázy
- kolagenní vazivo (lamina propria), podslizniční vazivo chyt
- kosterní svalovina



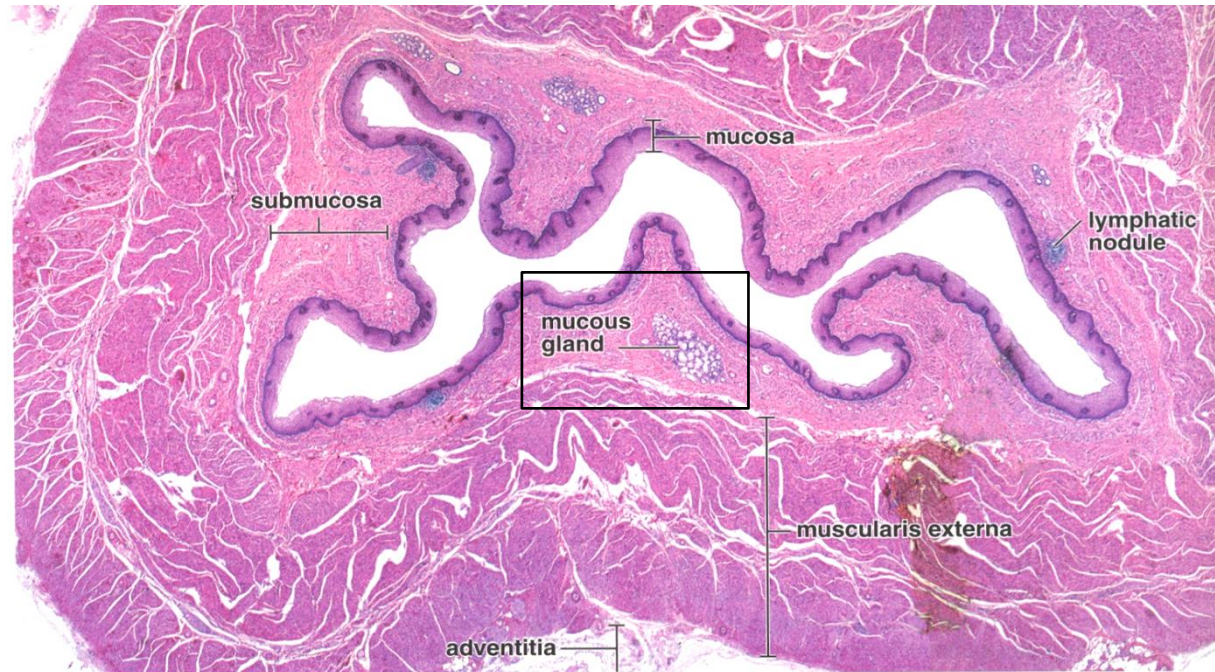
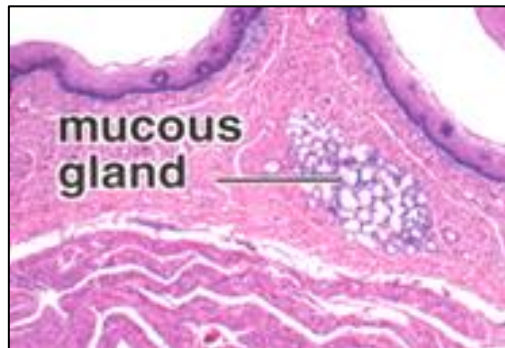Jícen

- Mukóza

- nerohovějící vrstevnatý dlaždicový epitel → protektivní funkce (odolnost sliznice)
- l. propria a l. muscularis mucosae silnější než jinde v GIT
- distálně mucinózní gll. esophageae

- Submukóza

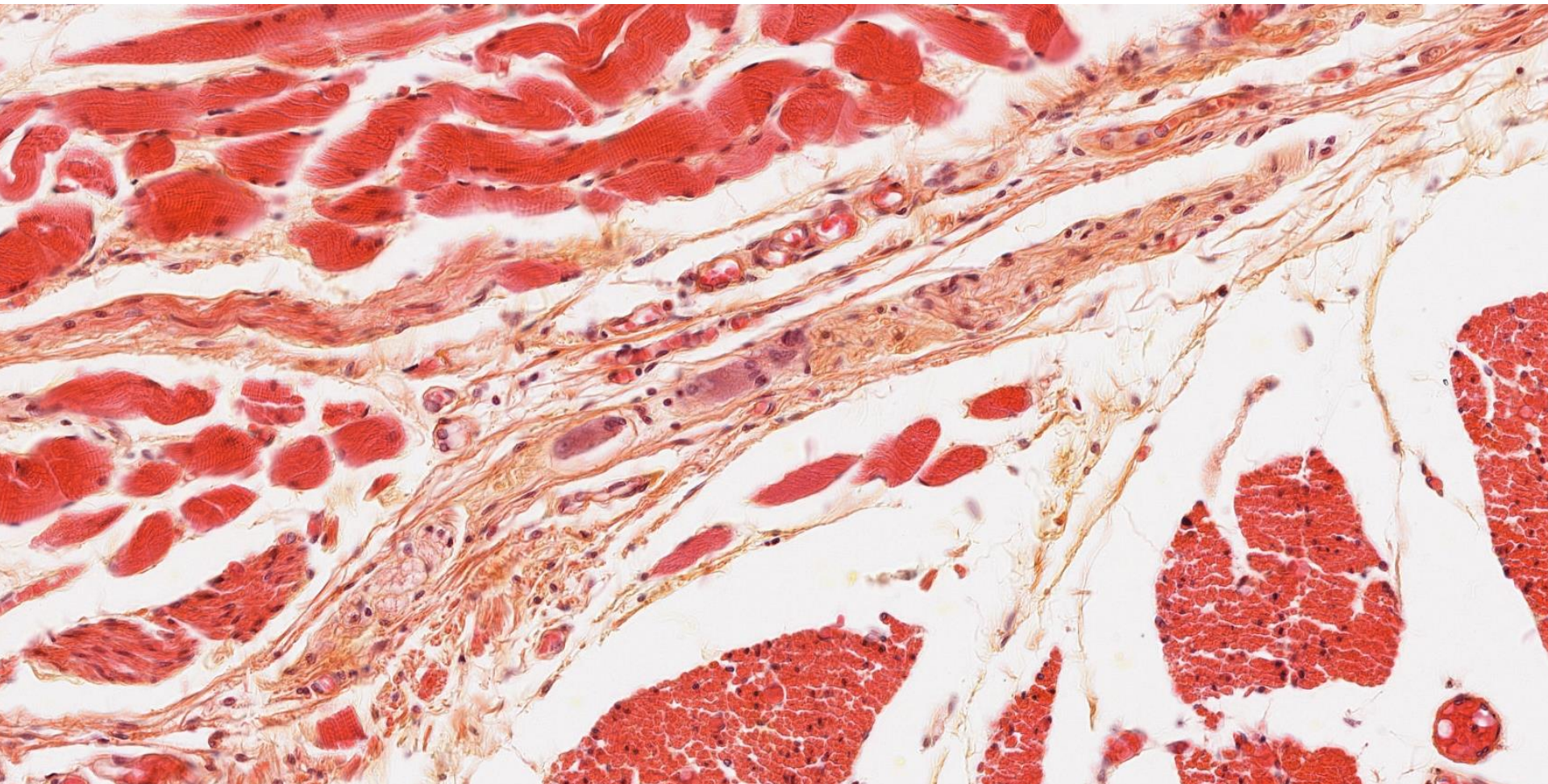
- řídké kolagenní vazivo, určuje tvar lumen (slizniční řasy)
- krevní a lymfatické cévy, plexus submucosus Meissneri
- submukózní žlázy (tubulární, mucinózní)
- difúzní lymfatická tkáň



JÍČEN - OESOPHAGUS

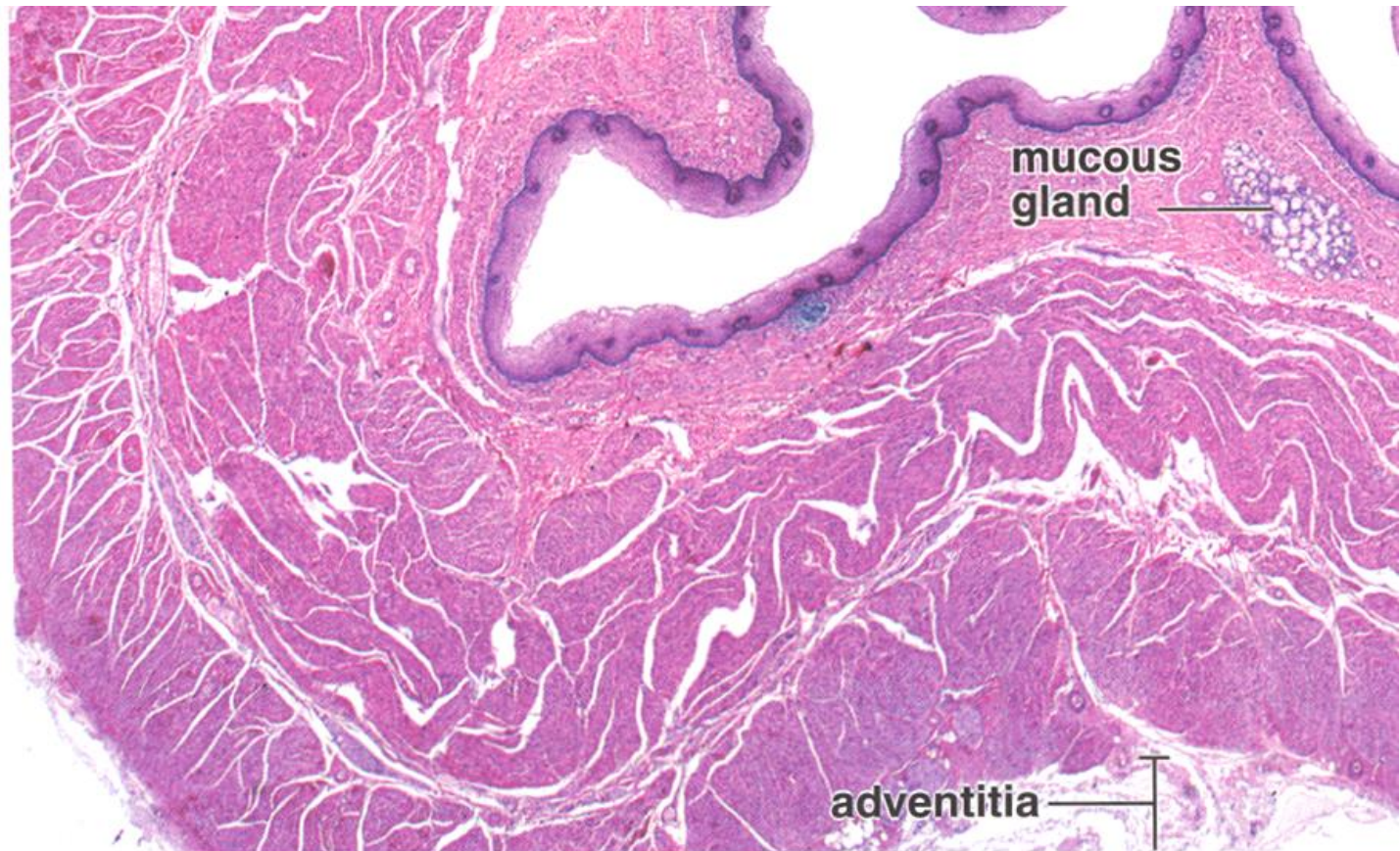
- **T. muscularis externa**

- vnitřní cirkulární a vnější longitudinální vrstva
- horní třetina – kosterní svalovina, střední třetina – smíšená – kosterní + hladká, dolní třetina – pouze hladká svalovina
- inervace – plexus myentericus Auerbachi



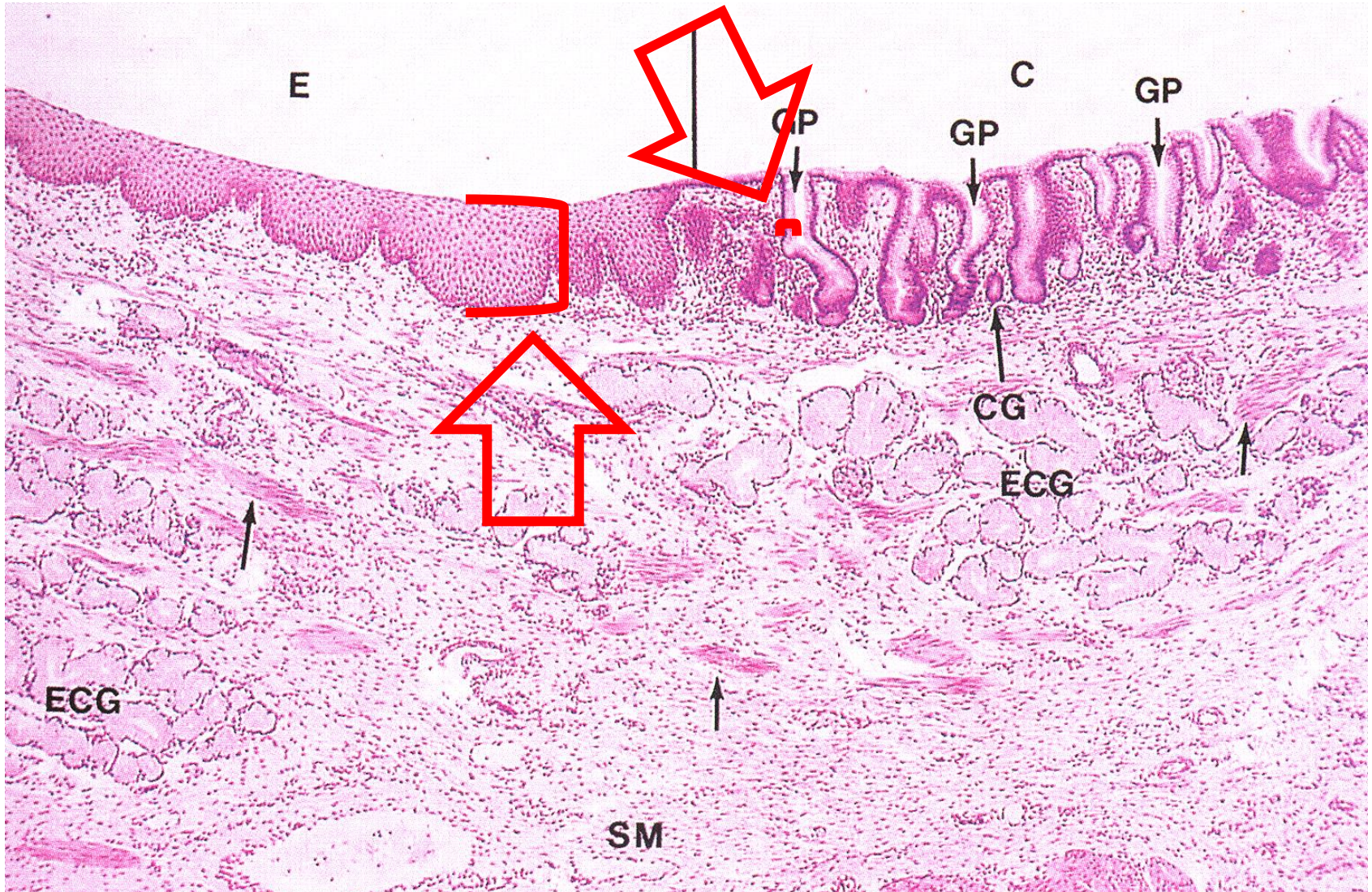
JÍCEN - OESOPHAGUS

- **Adventicie**
 - krční a hrudní úsek – spojuje jícen s okolím
 - řídké kolagenní vazivo
- **Séróza**
 - po průchodu bránicí, abdominální dutina



JÍCEN – KARDIO-ESOFAGÁLNÍ JUNKCE

Nerohovějící vrstevnatý dlaždicový epitel → jednovrstevný cylindrický epitel



ŽALUDEK – VENTRICULUS, GASTER


Žaludek

- obecná stavba dutého orgánu
- anatomické oddíly se liší i histologickou stavbou
- slizniční řasy

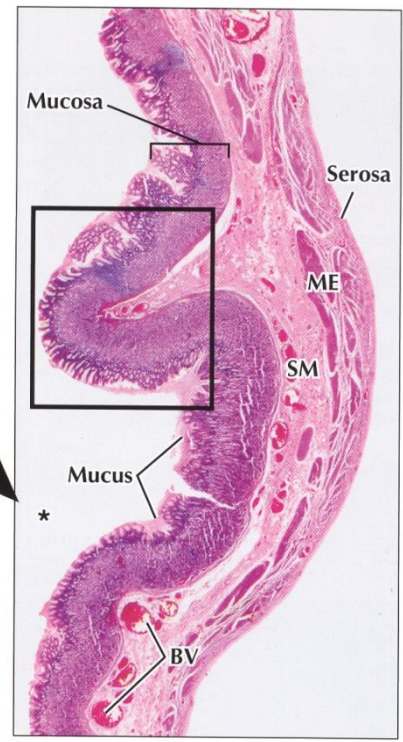
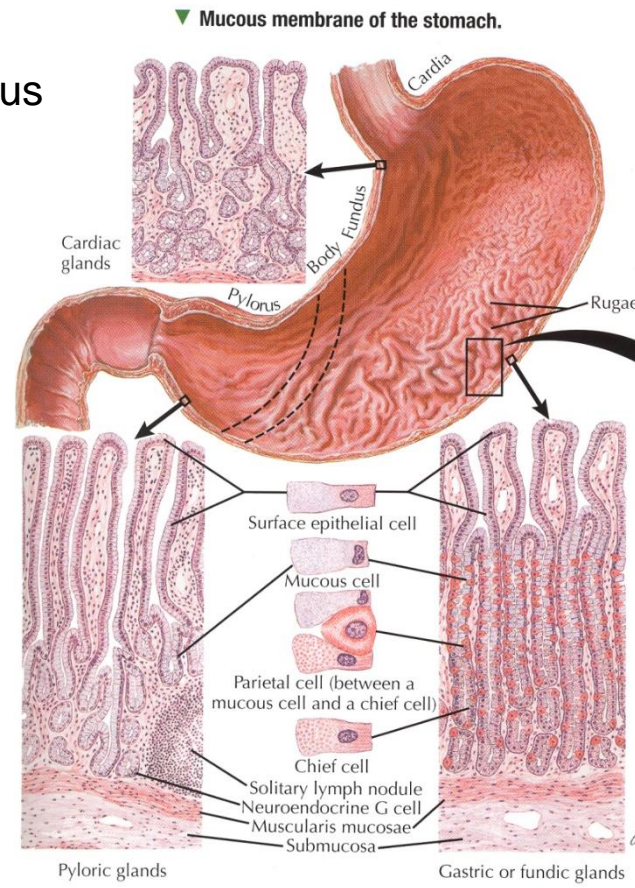
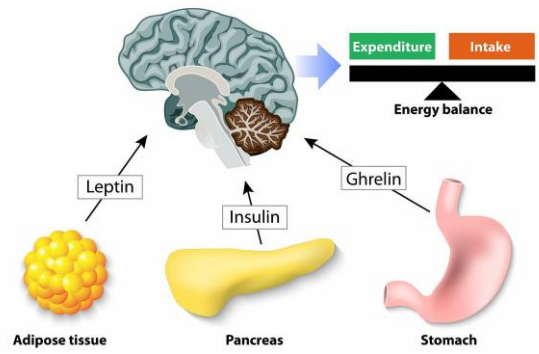
- rugae (plicae) gastricae
- podélné + sulcus salivarius
- submukóza
- objemová flexibilita

- GALT

- ghrelin



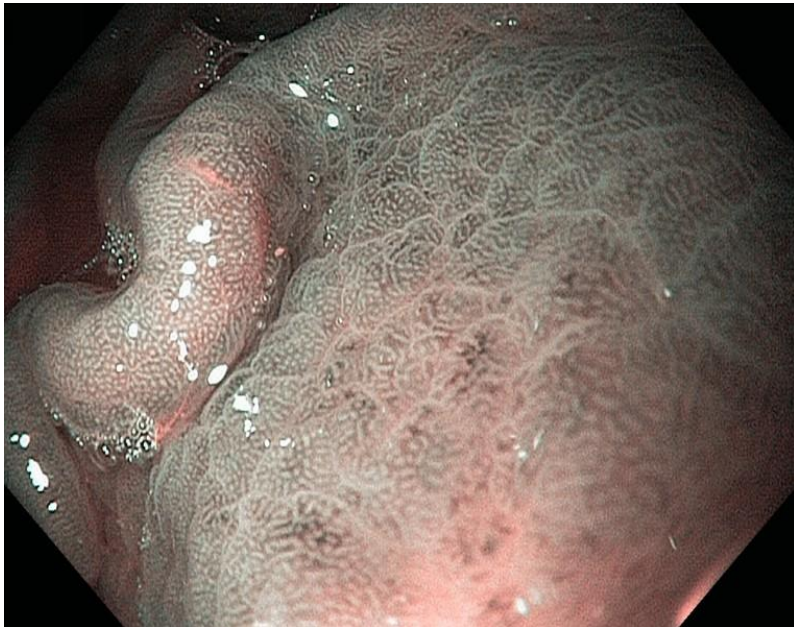
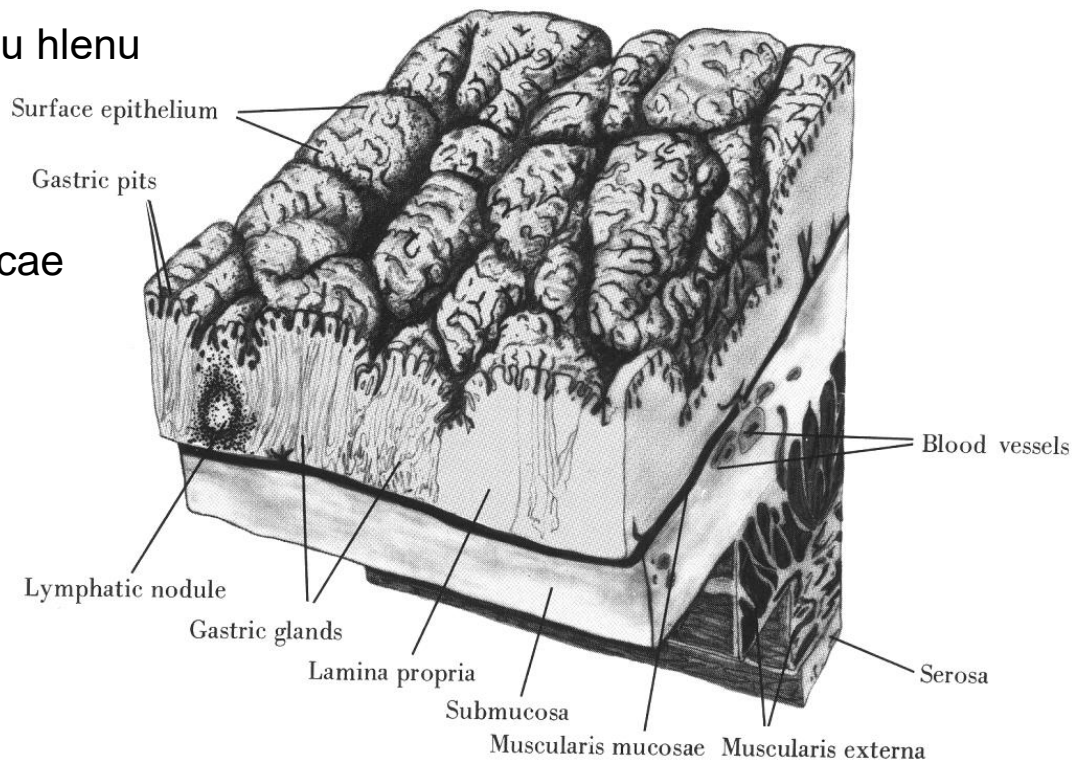
CONTROL OF FOOD INTAKE



▲ Light micrograph (LM) of the stomach wall showing four concentric layers at low magnification. A thick mucosa (formed mostly of tightly packed gastric glands) lines the lumen (*). The rectangle indicates a ruga consisting of a submucosal connective tissue core covered by mucosa. A thick layer of mucus secreted by surface cells forms a barrier over the mucosa for protection of tissues from acid and proteolytic enzymes in the lumen. The submucosa (SM) has prominent blood vessels (BV). Serosa covers the muscularis externa (ME) externally. 10x. H&E.

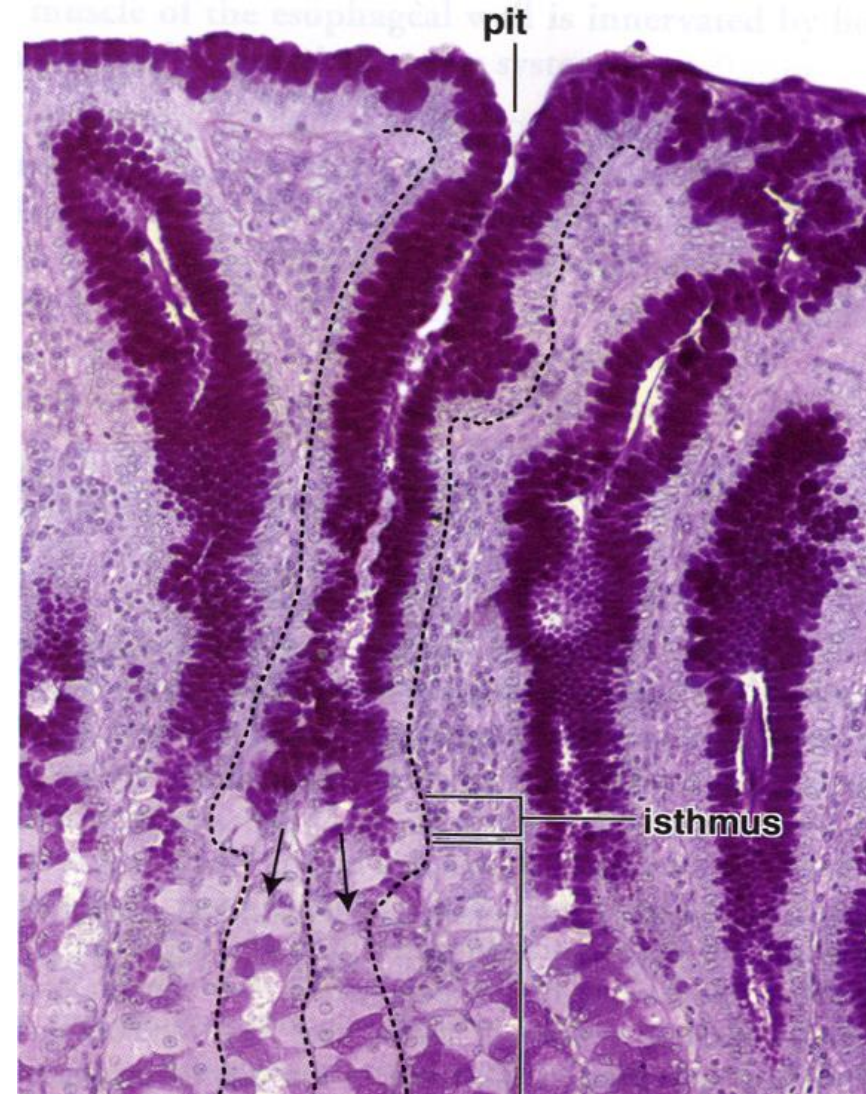
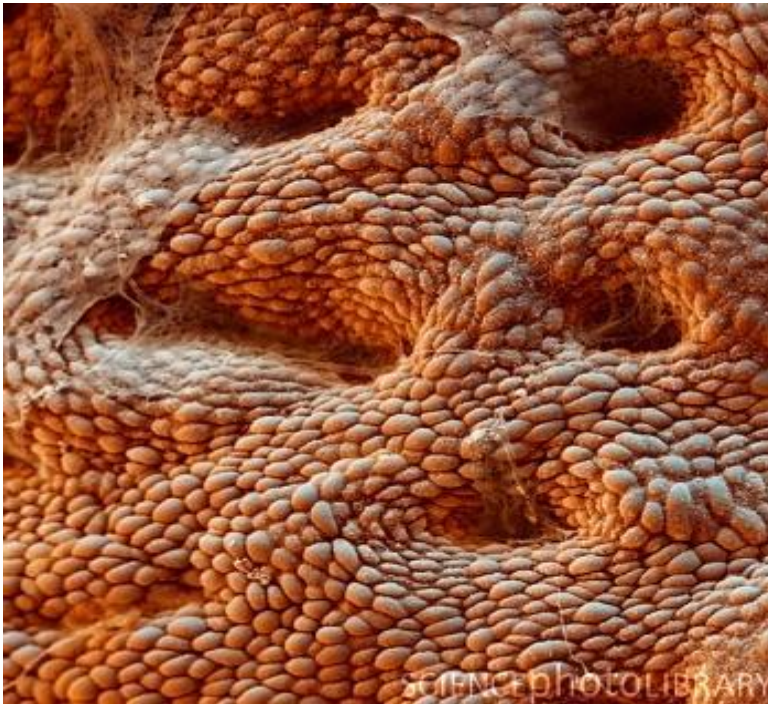Sliznice žaludku

- jednovrstevný cylindrický epitel
- povrchový epitel produkuje souvislou vrstvu hlenu
(mucinogenní granula, vysoký obsah HCO_3^- , K^+)
= protektivní funkce
- areae gastricae (1-6 mm), foveolae gastricae



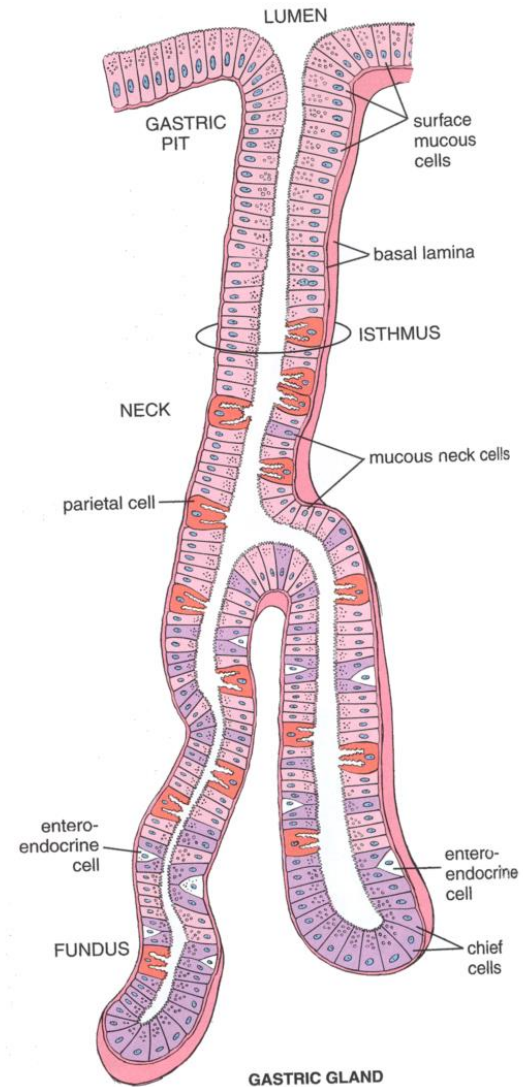
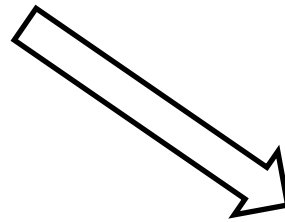
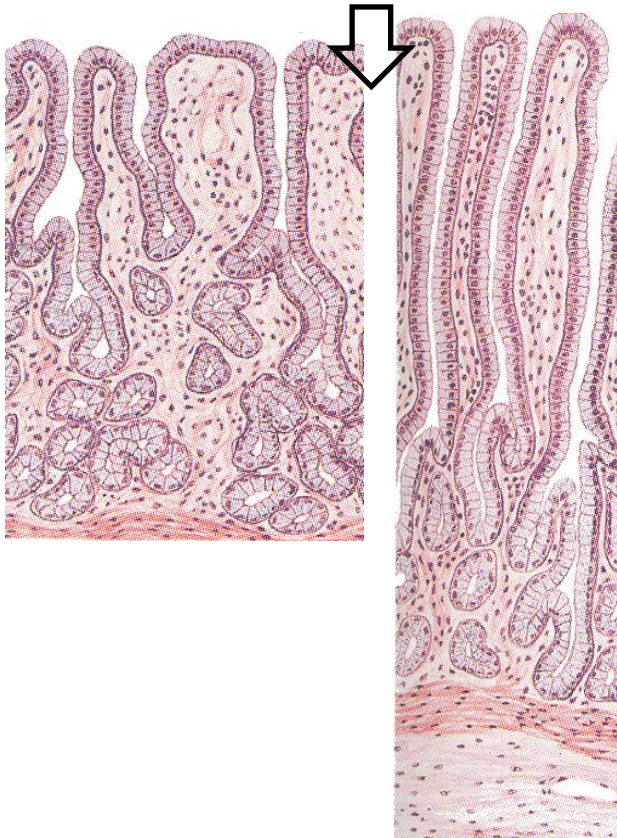
Sliznice žaludku

- jednovrstevný cylindrický epitel
- povrchový epitel produkuje souvislou vrstvu hlenu (mucinogenní granula, vysoký obsah HCO_3^- , K^+)
= protektivní funkce
- areae gastricae (1-6 mm), foveolae gastricae



Žlázy žaludku

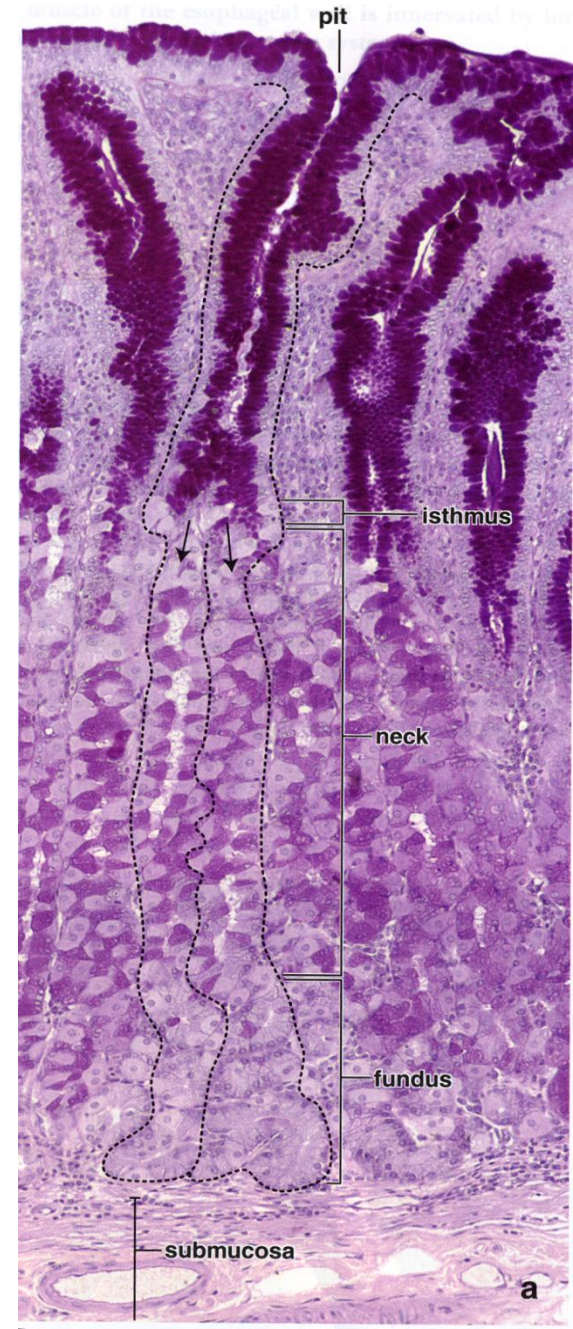
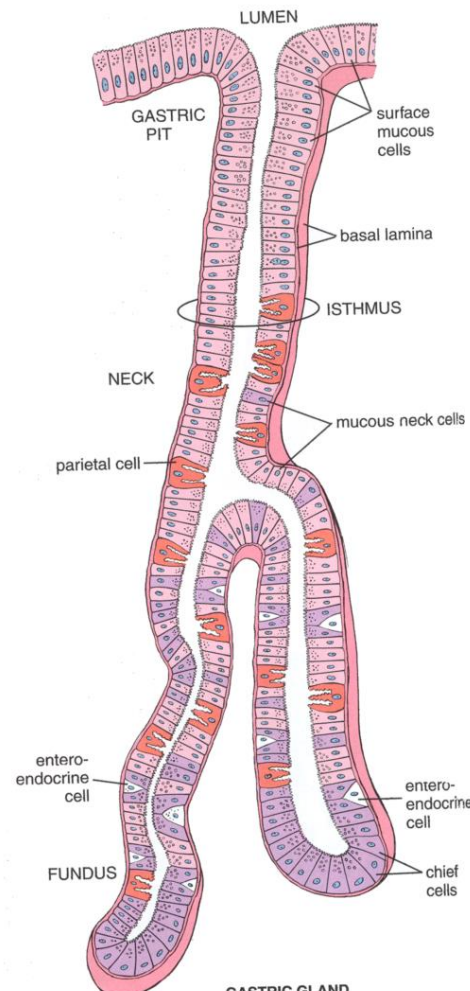
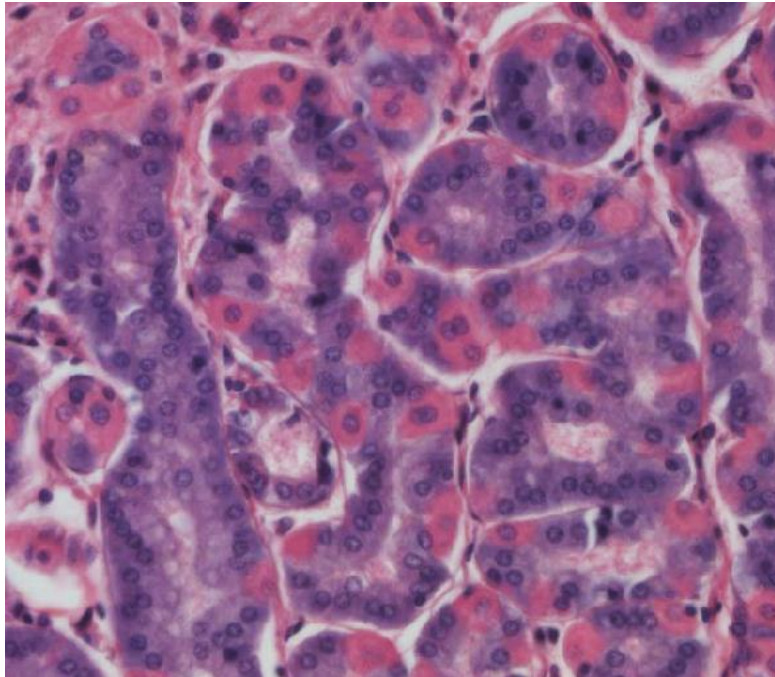
- slizniční, v l. propria
- rozvětvené, tubulární
- Gll. gastricae propriae
- Gll. cardiacae
- Gll. pyloricae



ŽALUDEK – VENTRICULUS, GASTER

Gl. gastricae propriae

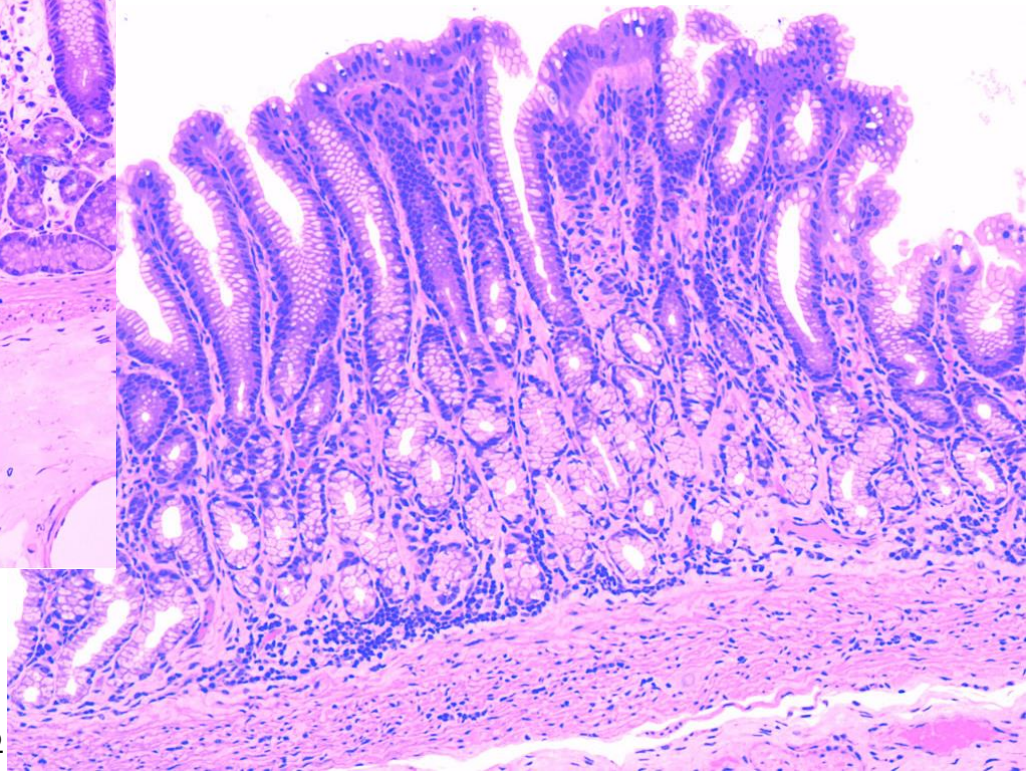
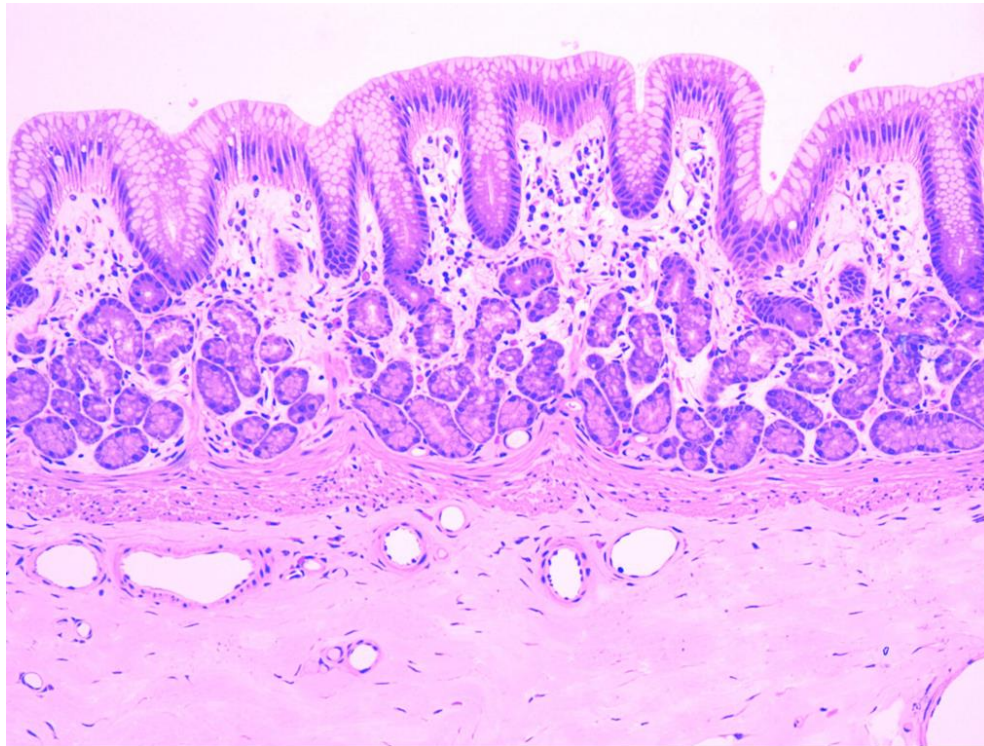
- žlázy fundu a těla žaludku
- tubulární, jednoduché nebo ke konci rozvětvené, ústí po 2-7 na dno žaludečních jamek
- 15×10^6
- produkce trávicích enzymů, HCl



ŽALUDEK – VENTRICULUS, GASTER

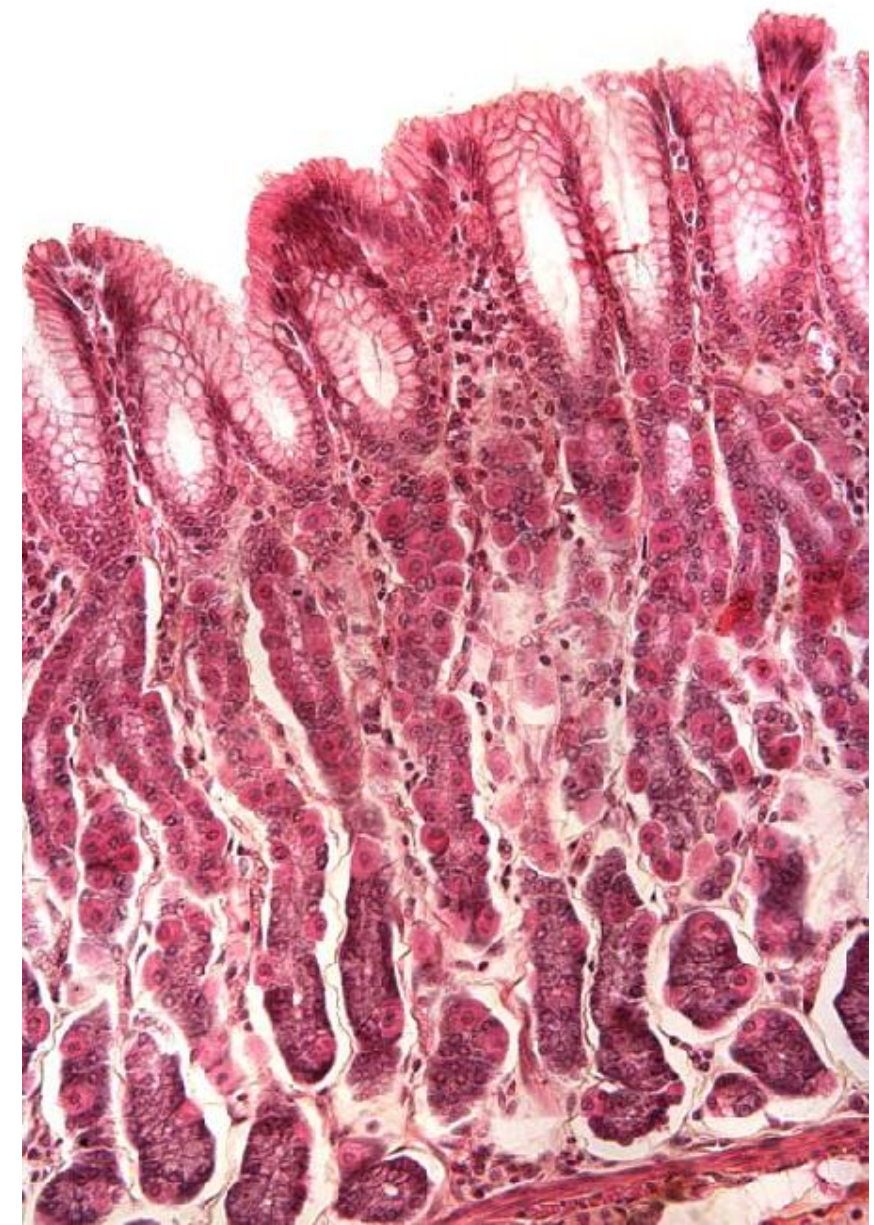
Gll. cardiceae, gll. pyloriceae

- slizniční žlázy kardie a pyloru
- tubulární, rozvětvené
- ústí na dno žaludečních jamek
- produkce hlenu

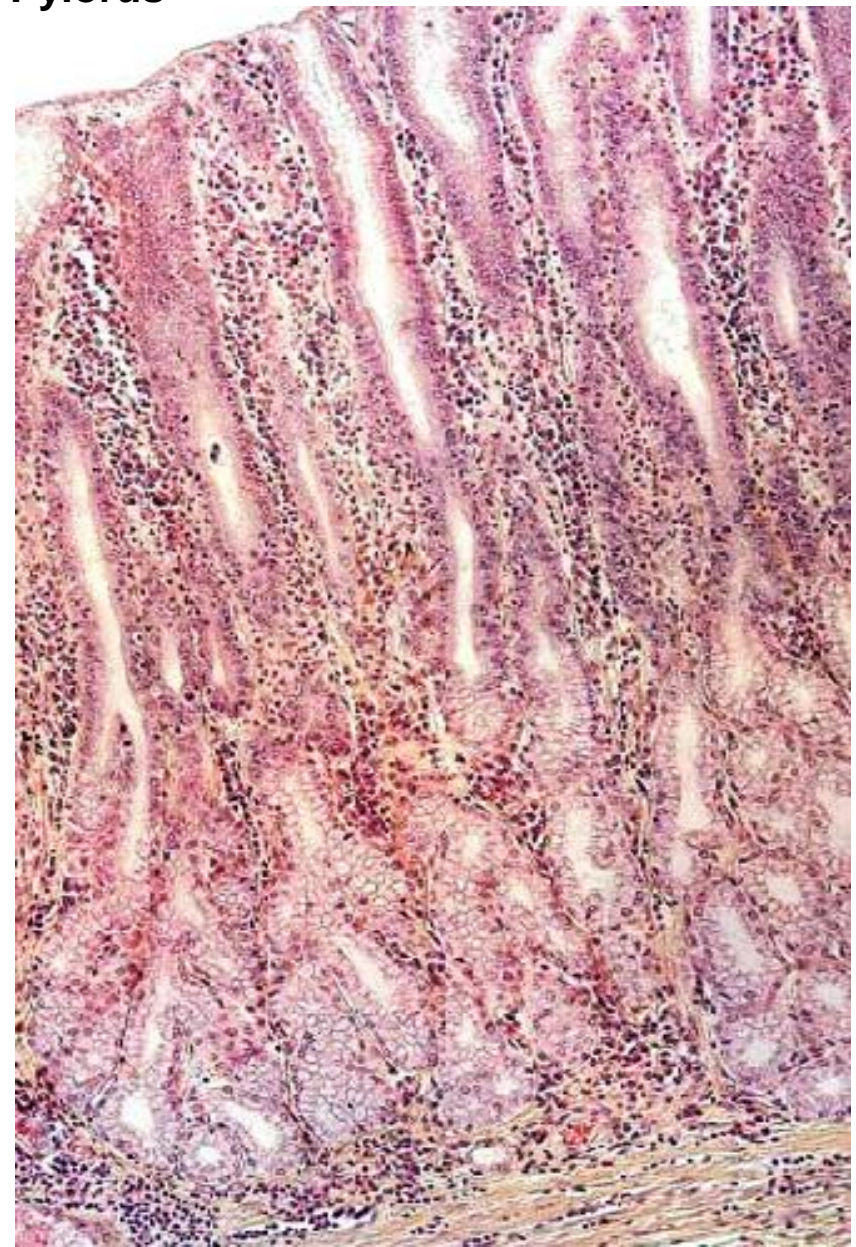


ŽALUDEK – VENTRICULUS, GASTER

Fundus

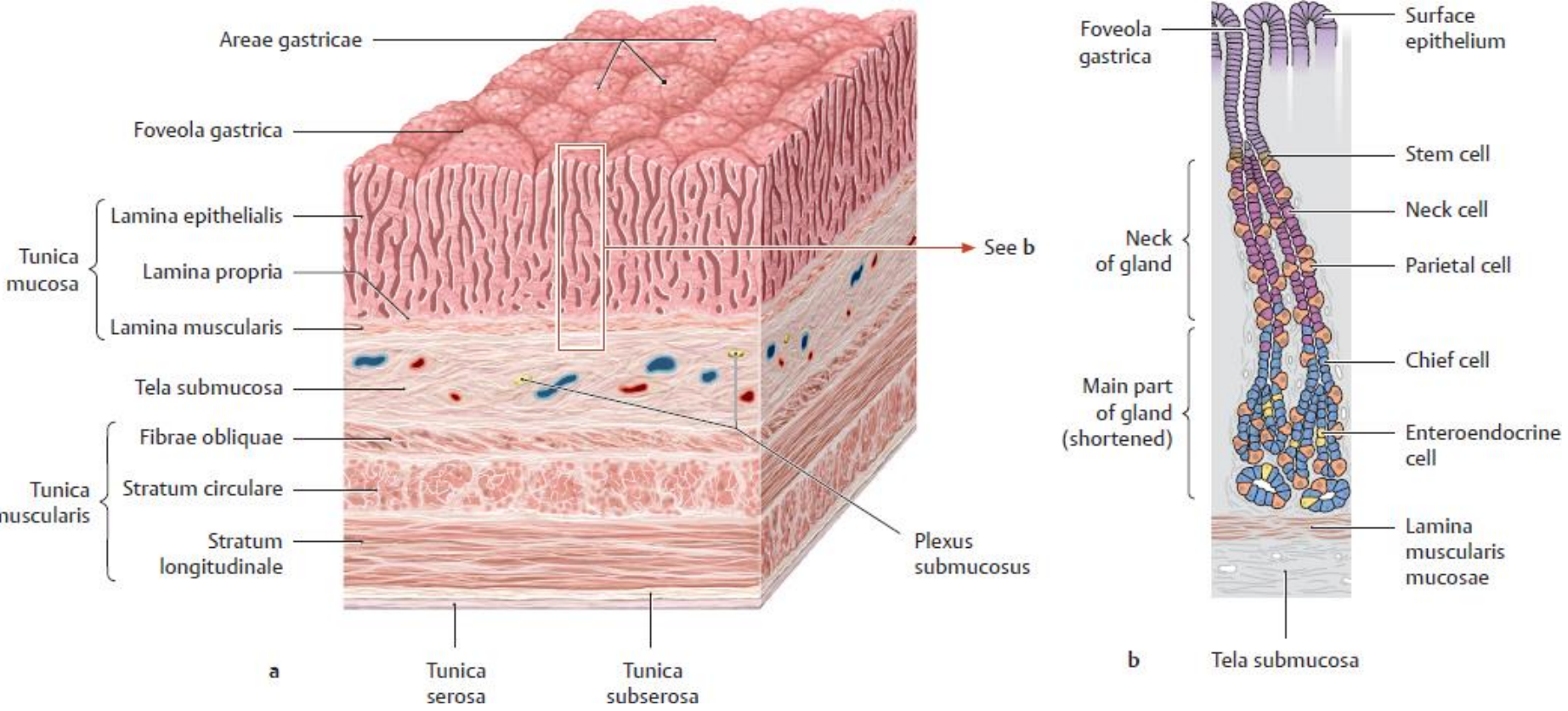


Pylorus



ŽALUDEK – VENTRICULUS, GASTER

Fundus



ŽALUDEK – VENTRICULUS, GASTER

Gl. gastricae propriae

Hlavní buňky (pepsinogenní, zymogenní)

- nejpočetnější, dolní úsek těla žlázek a fundus
- pyramidový tvar, bazofilní cytoplasma, RER, pepsinogenní granula
- pepsin, lipáza

Krycí buňky (parietální, oxyntické)

- přechod krčku a těla
- eosinofilní, velké množství mtch. a SER
- složitá dynamická ultrastruktura
- intracelulární kanálky v apikální části s mikroklyky – membránově vázané enzymové komplexy produkující H^+ a Cl^-

Enteroendokrinní buňky

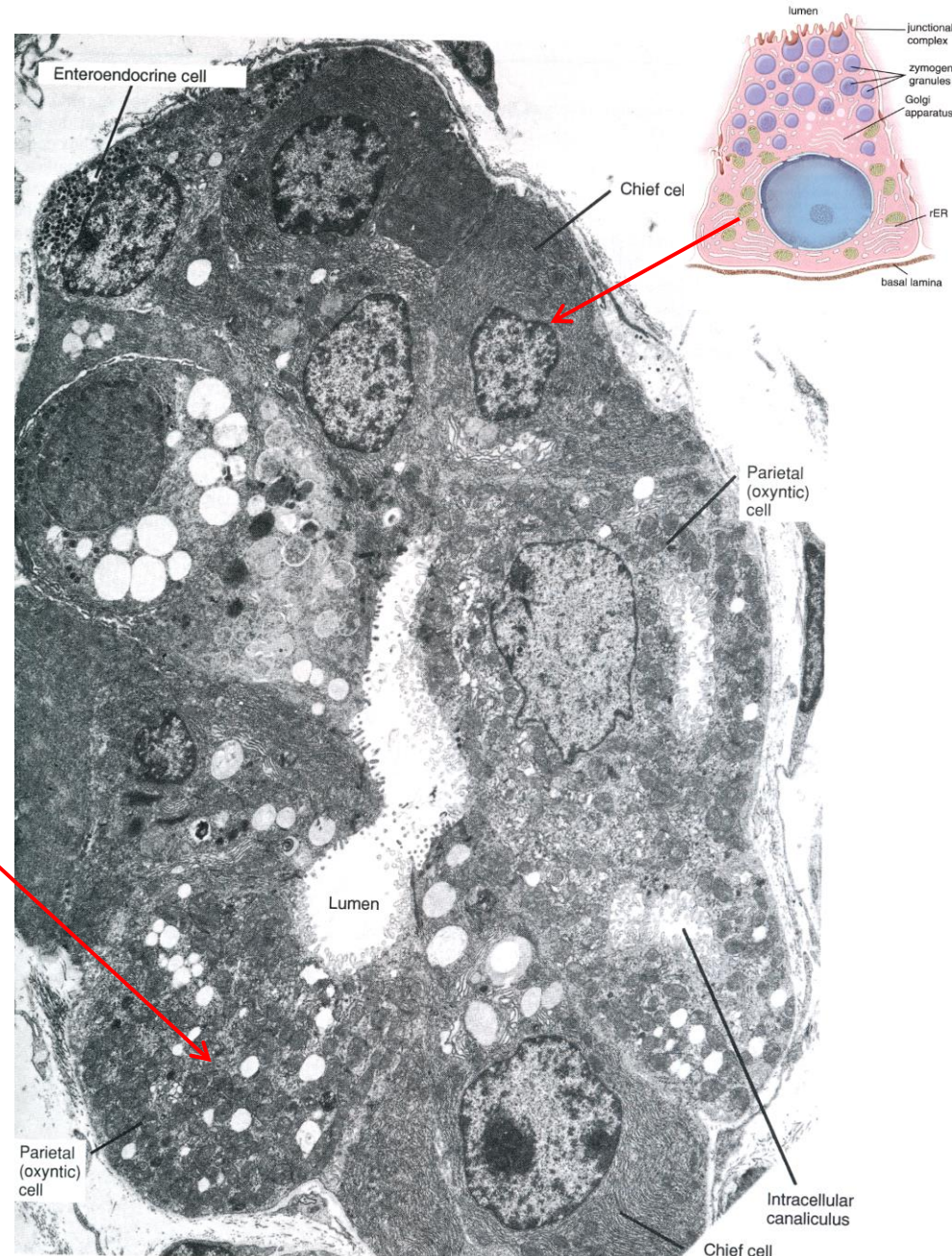
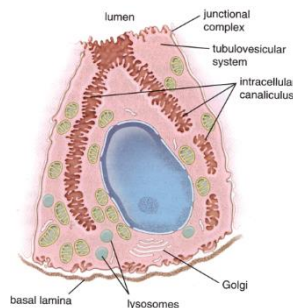
- serotonin, gastrin, histamin

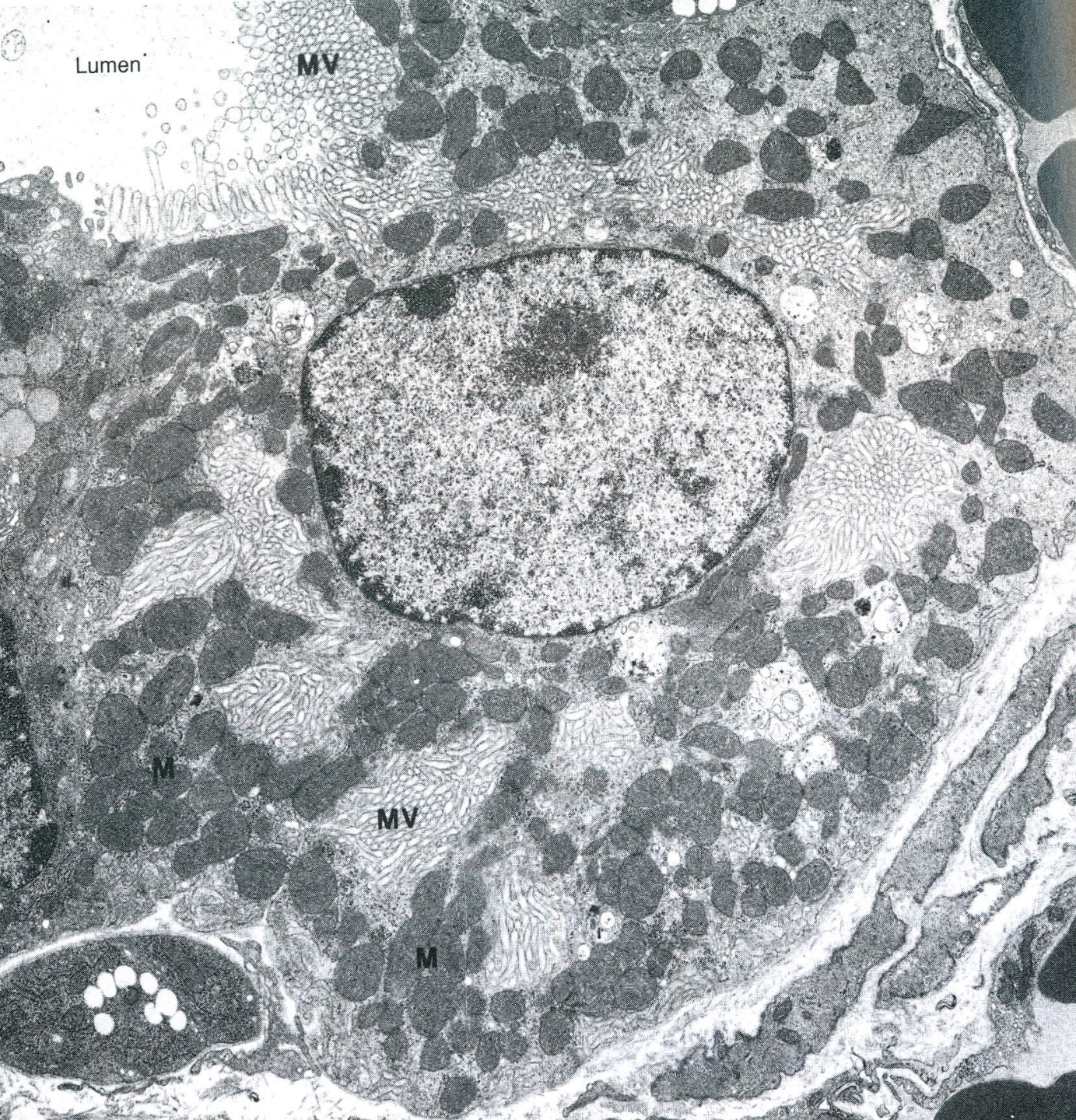
Mucinózní buňky krčků

- kubické, mukus

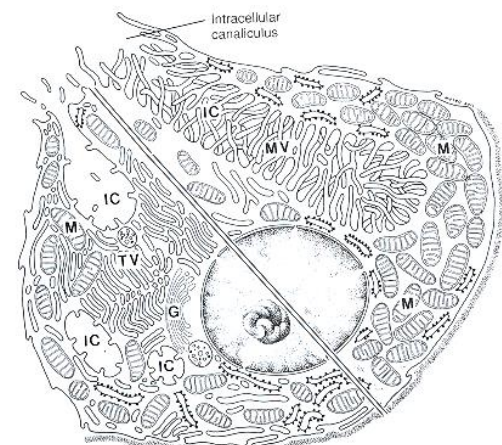
Kmenové buňky žaludeční sliznice

- málo početné, nízcce cylindrické
- schopnost regenerace žaludeční sliznice

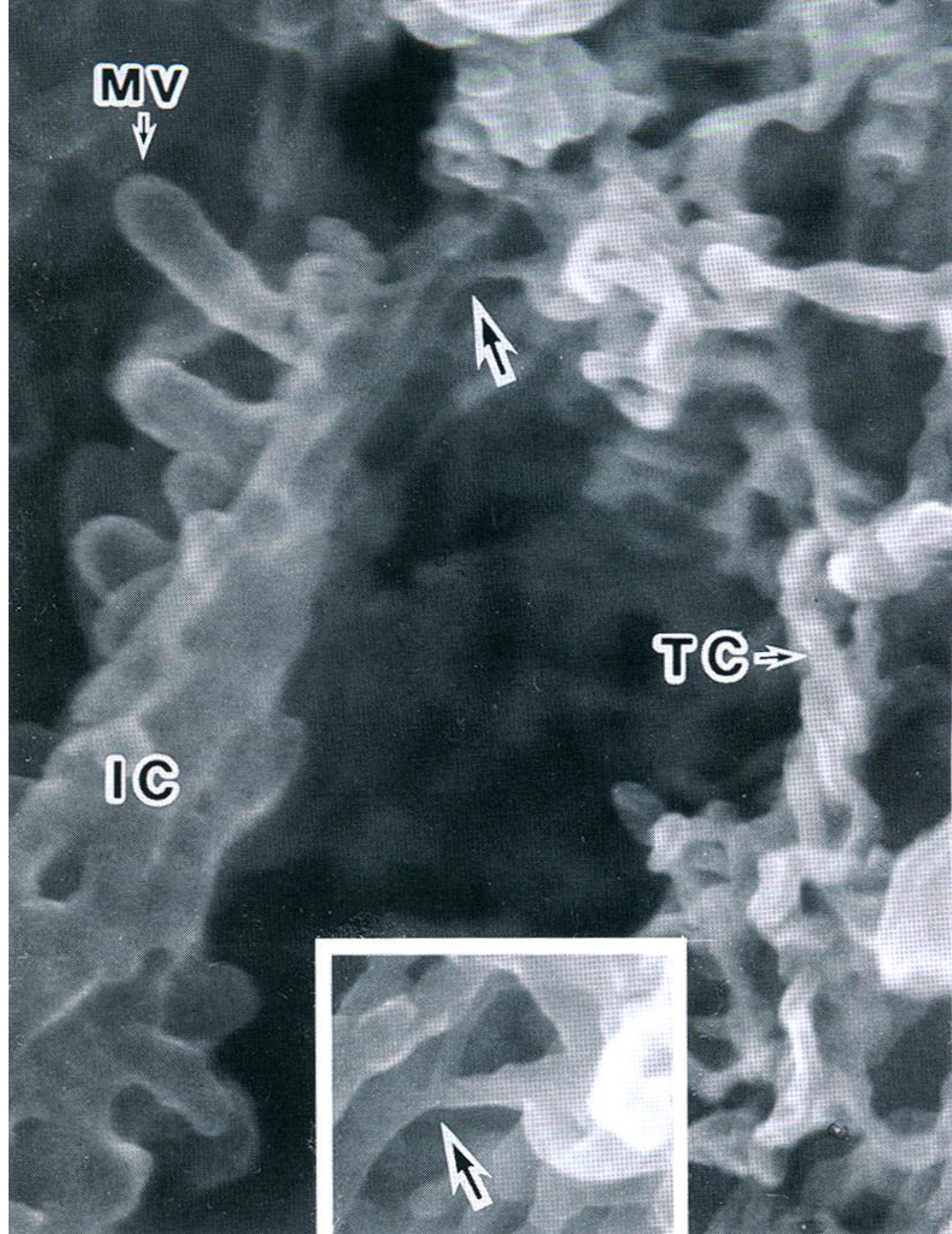




Krycí buňka
×10 200



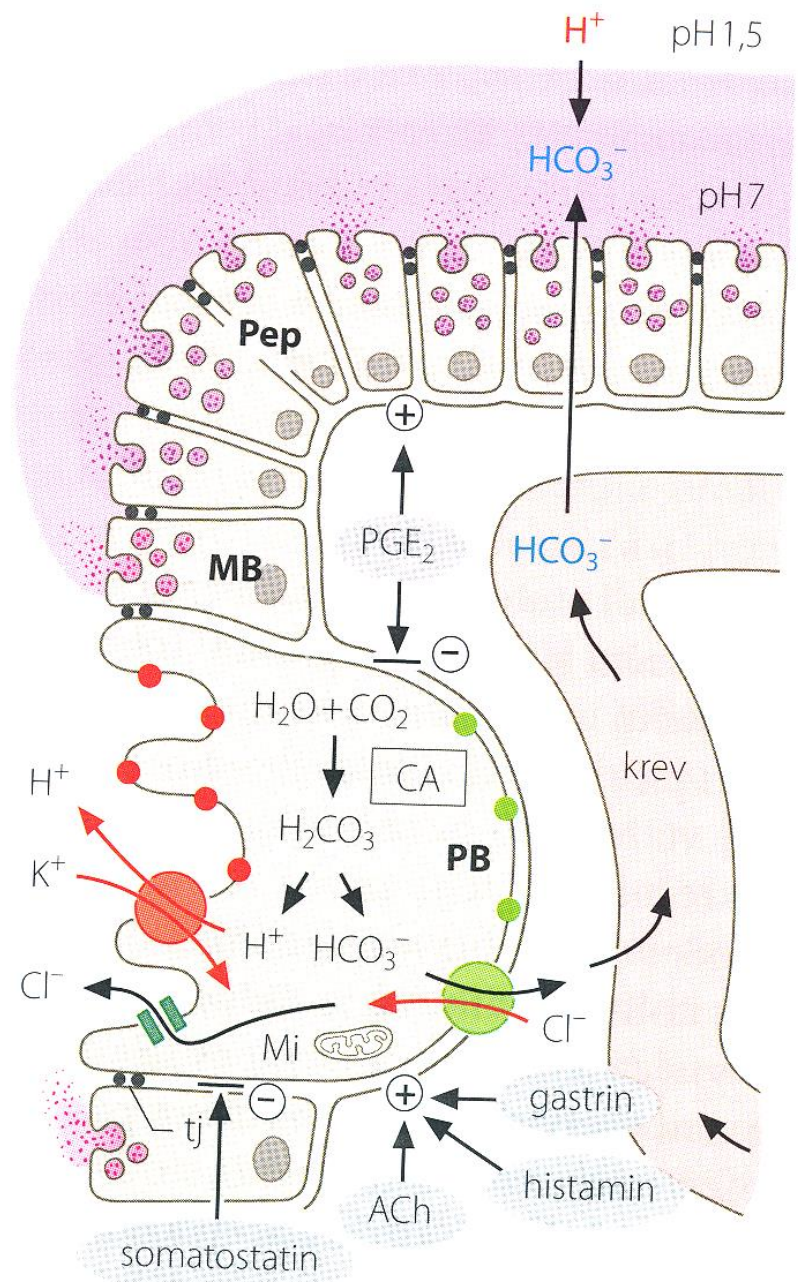
Krycí buňka
×100 000



ŽALUDEK – VENTRICULUS, GASTER

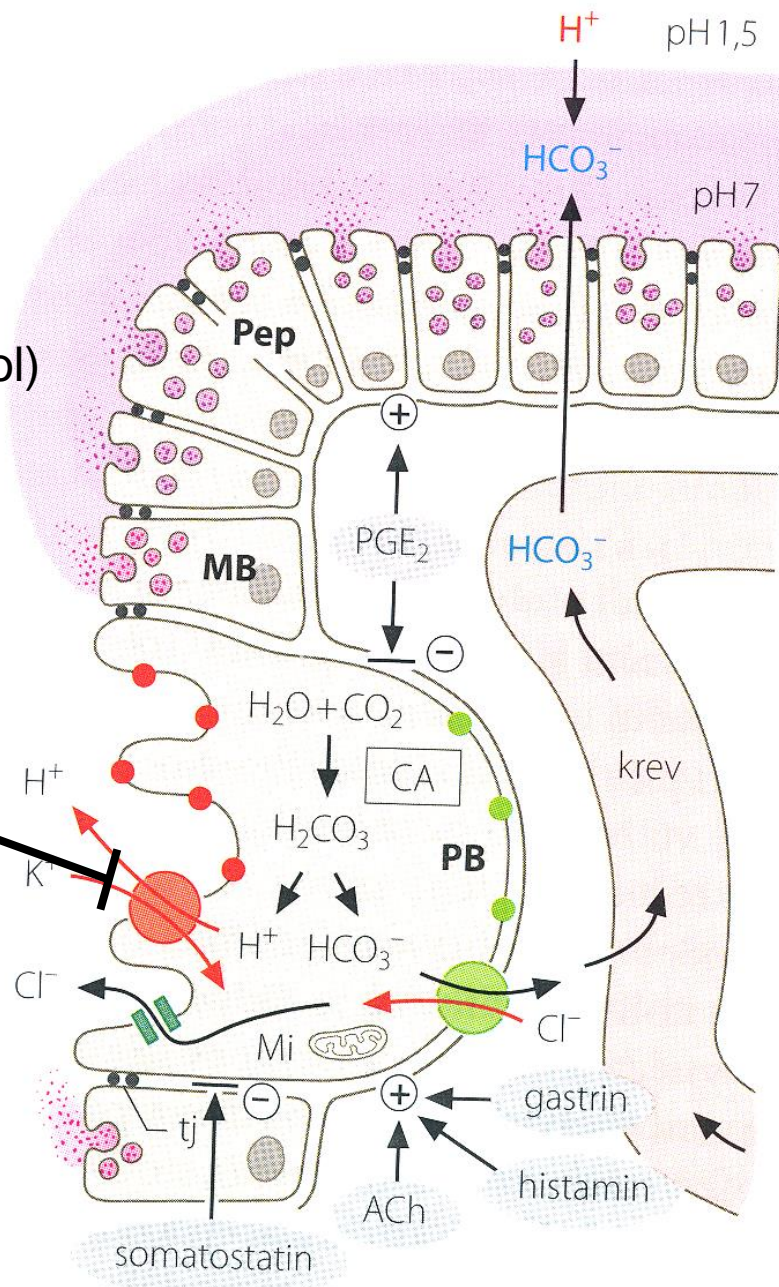
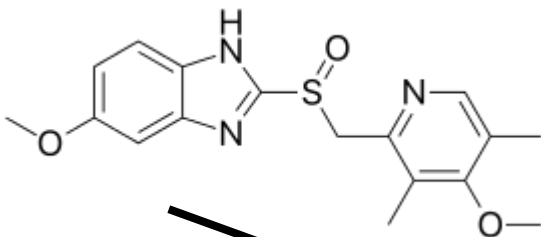
Jak to v žaludeční sliznici funguje?


Lumen of stomach	Cell Types	Substance Secreted
Mucous neck cell	Mucous neck cell	Mucus (protects lining)
		Bicarbonate
Parietal cells	Parietal cells	Gastric acid (HCl)
		Intrinsic factor (Ca ⁺⁺ absorption)
Enterochromaffin-like cell	Enterochromaffin-like cell	Histamine (stimulates acid)
Chief cells	Chief cells	Pepsin(ogen)
		Gastric lipase
D cells	D cells	Somatostatin (inhibits acid)
G cells	G cells	Gastrin (stimulates acid)

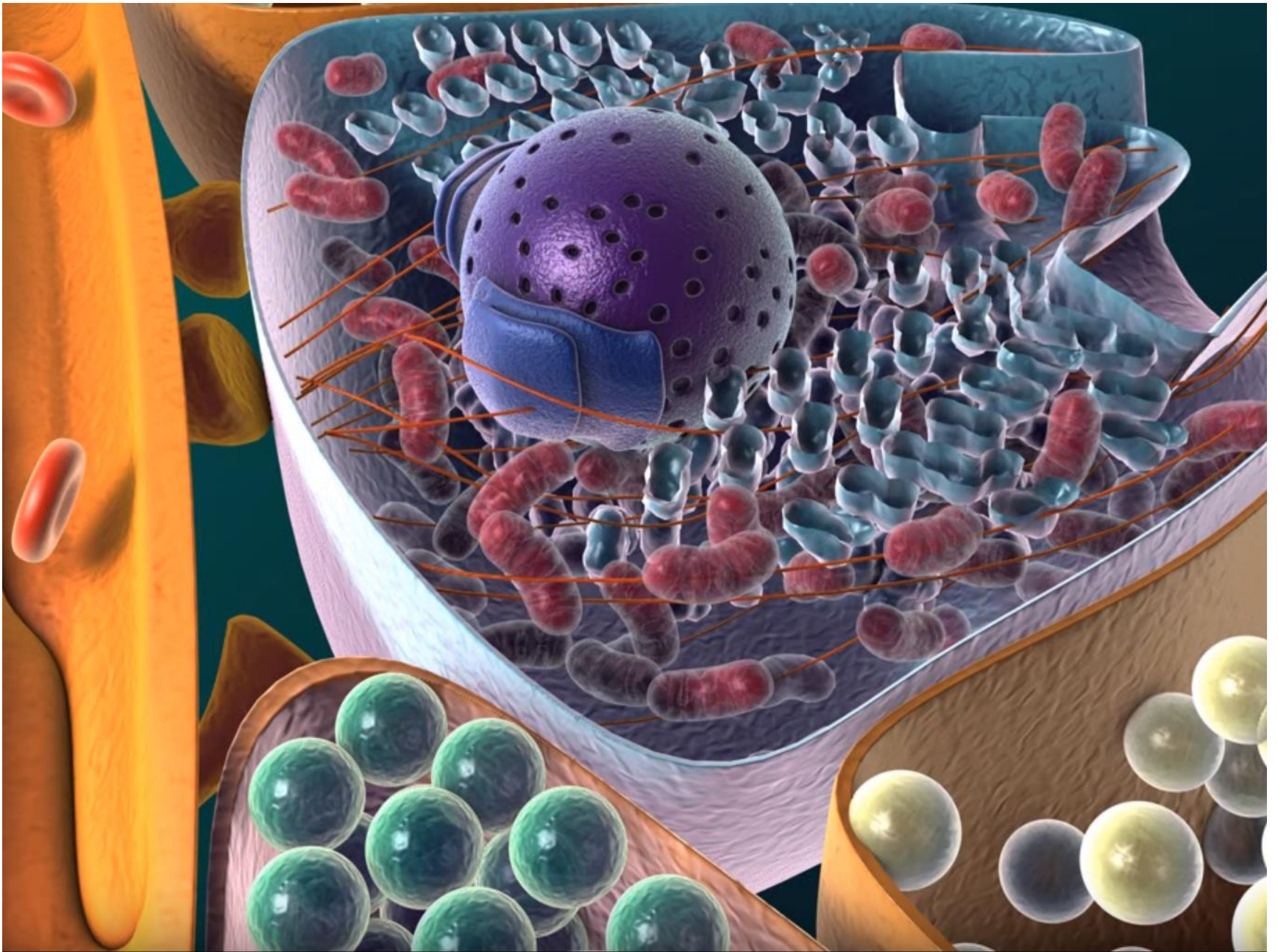


A proč je to důležité?

H⁺/K⁺ ATPase inhibitory (Omeprazol)





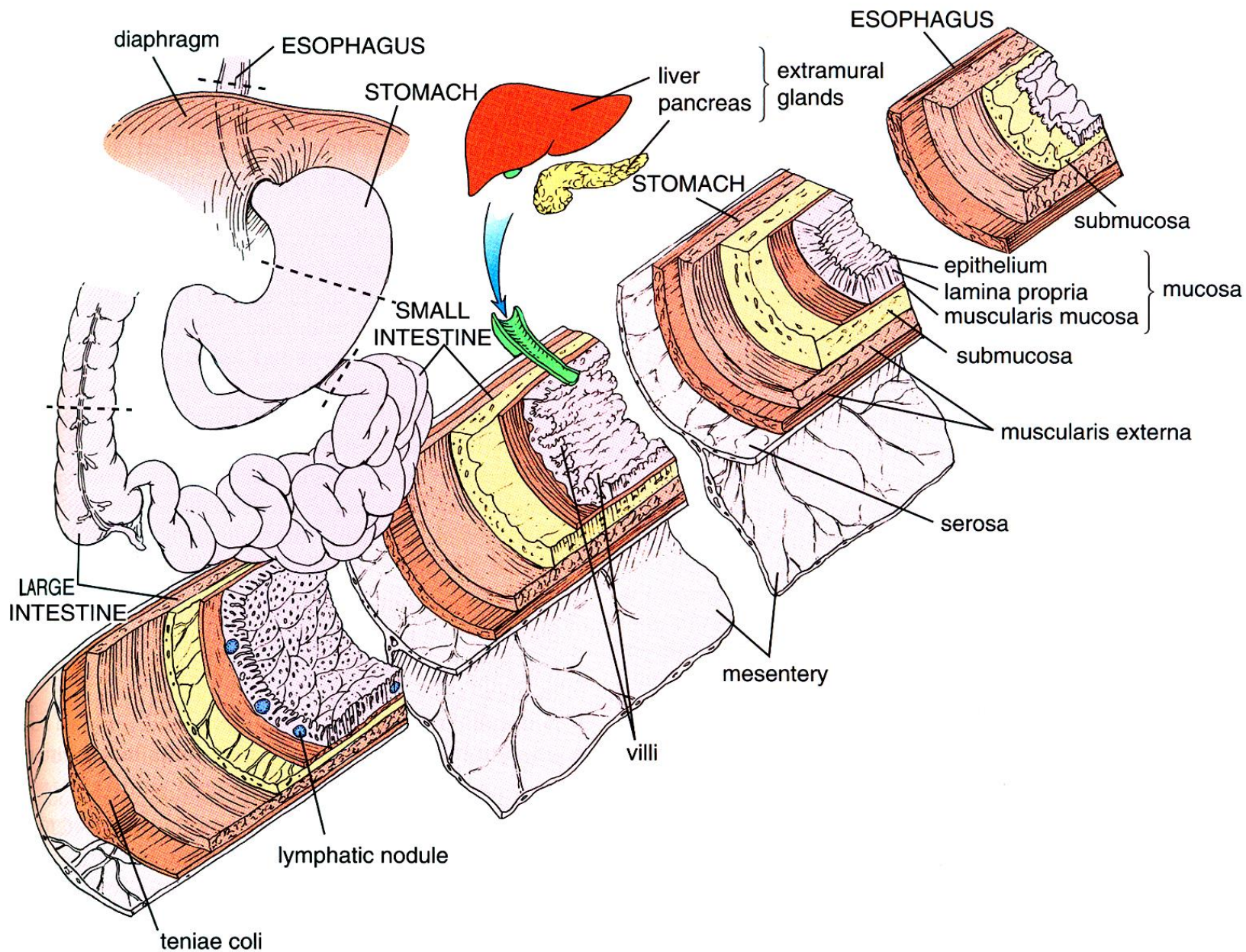


<https://www.youtube.com/watch?v=XhB7WNJVg3U>



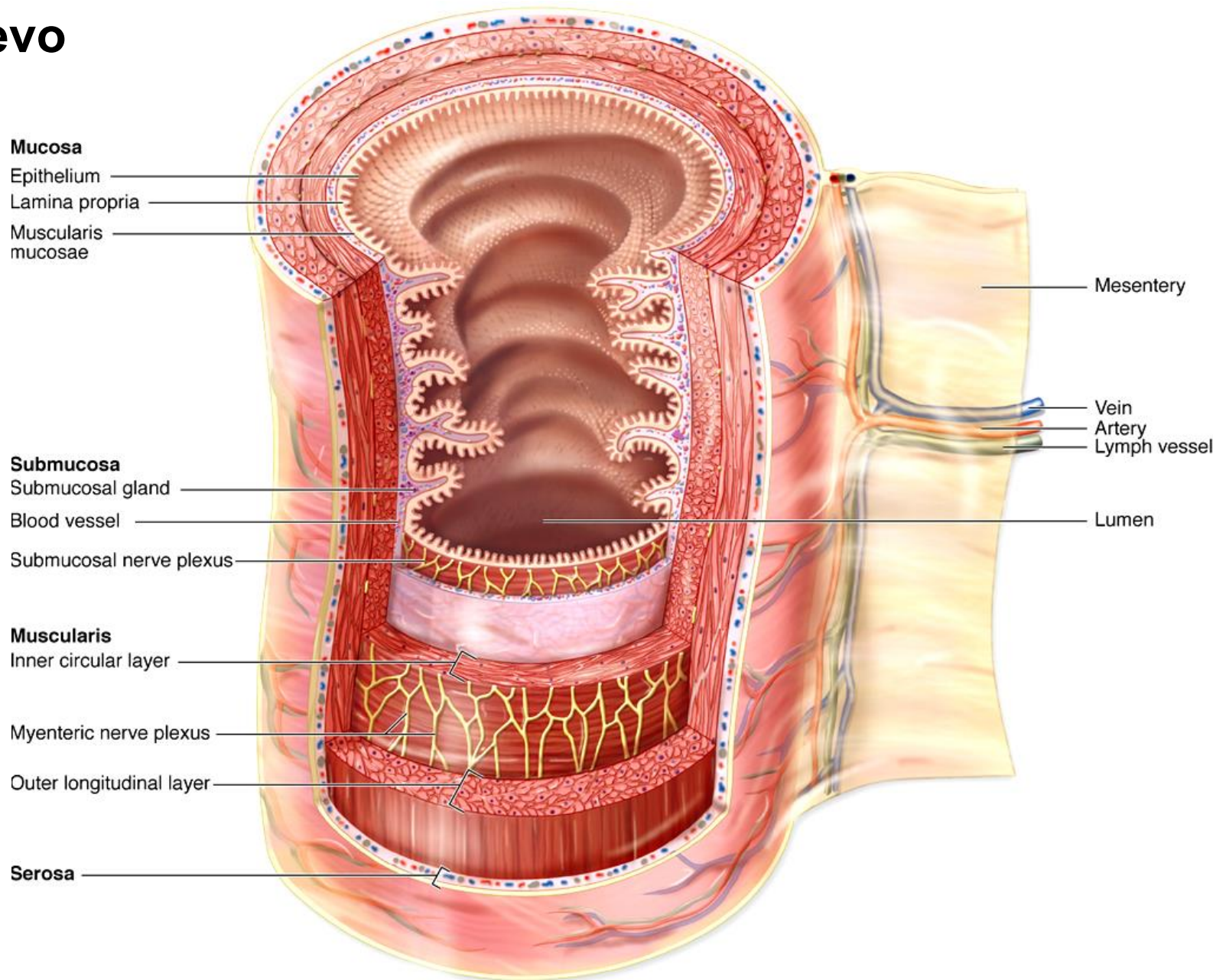
PŘESTÁVKA

OBEČNÁ STAVBA TRÁVICÍ TRUBICE - STŘEVO

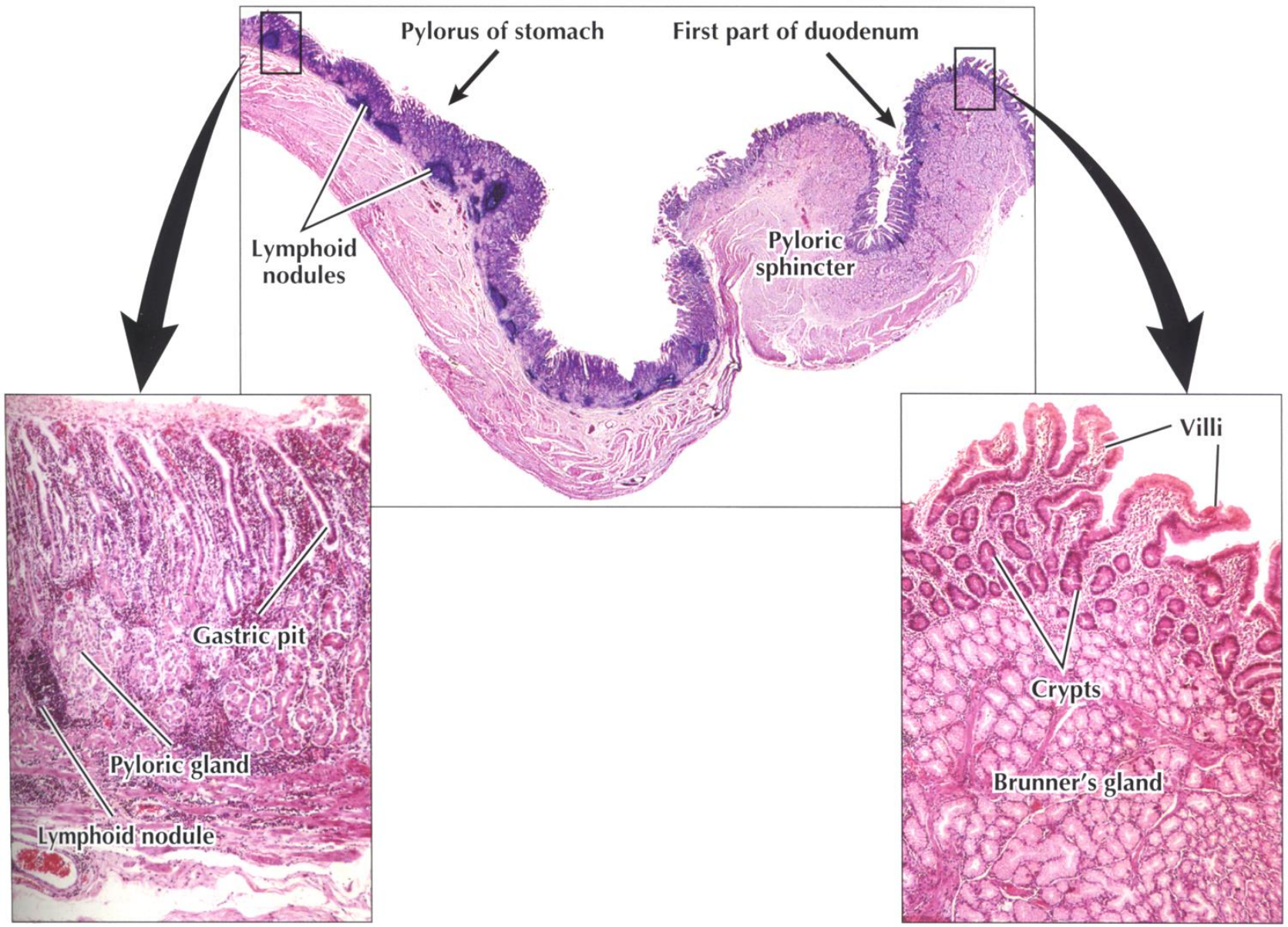


OBEČNÁ STAVBA TRÁVICÍ TRUBICE - STŘEVO

Tenké střevo



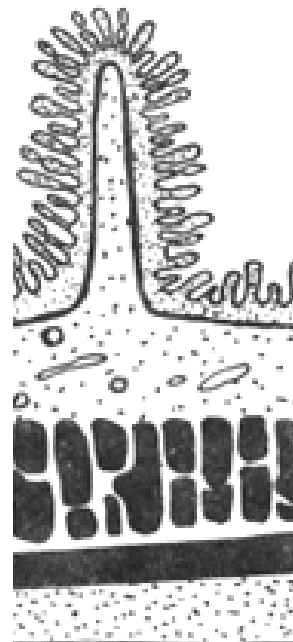
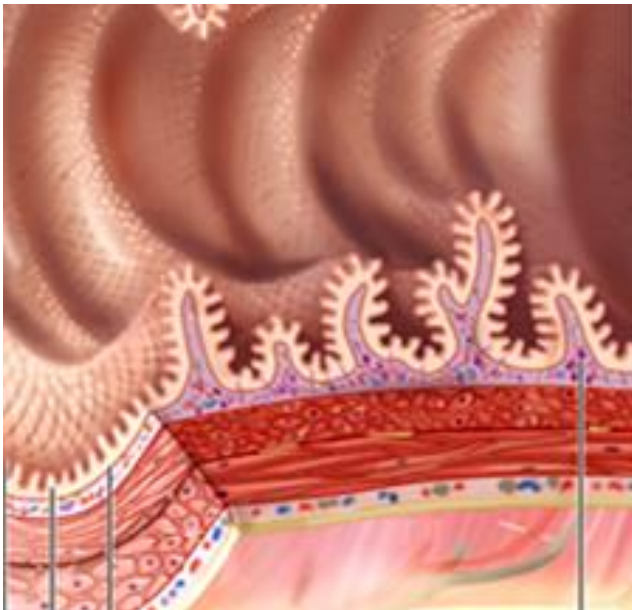
TENKÉ STŘEVO – GASTRO-DUODENÁLNÍ SPOJENÍ



Resorpce v tenkém střevě

sliznice a podslizniční vazivo vytvářejí struktury sloužící k maximálnímu zvětšení resorpční plochy:

1. **plicae circulares** (Kerckringi) – **podslizniční vazivo + sliznice**, celkem asi 800, zvětšení plochy 2-3x, distální část duodena
2. **klky** (villi intestinales) – **sliznice** (l. propria + epitel), klky jsou 0,5-1,5 mm dlouhé, 10-40/mm², celkem asi 4 mil., zvětšení plochy 5-10x
3. **mikroklky** (žíhaná kutikula/žíhaný lem) – **apikální povrch resorpčních buněk** (enterocytů) – mikroklky jsou 1- 2 μm dlouhé a 0,1 μm široké, 100 mil./mm², zvětšení plochy 20x

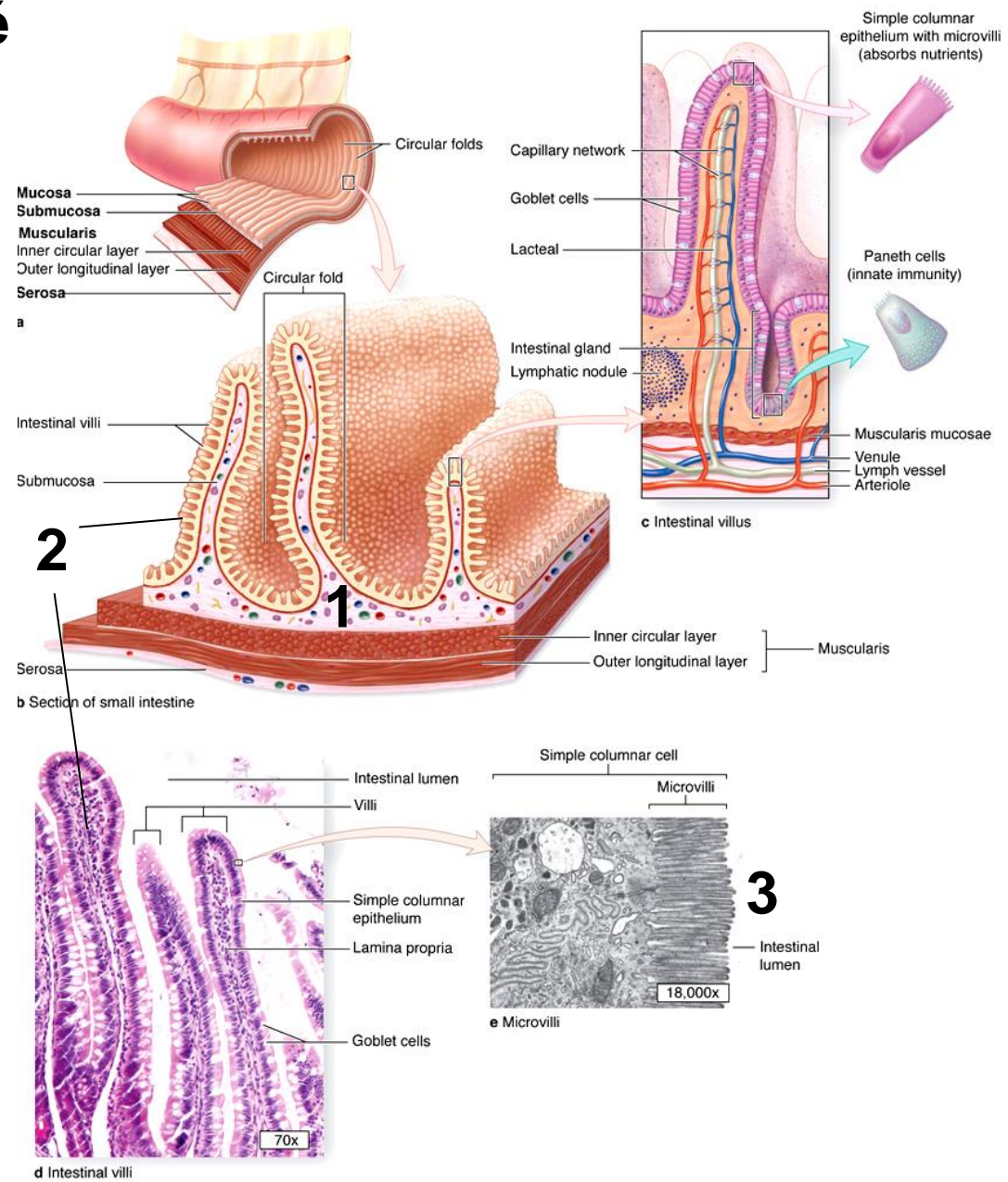


celkem zvětšení resorpční
plochy 200-600x

TENKÉ STŘEVO – ADAPTACE K RESORPCI

Resorpce v tenkém střevě

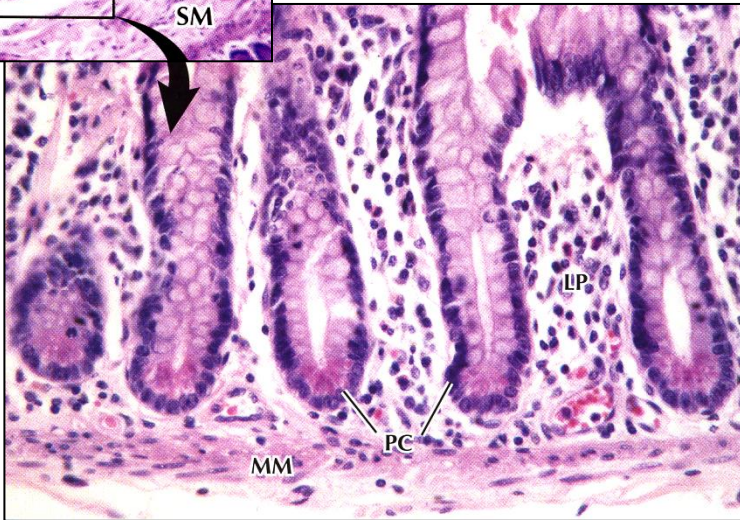
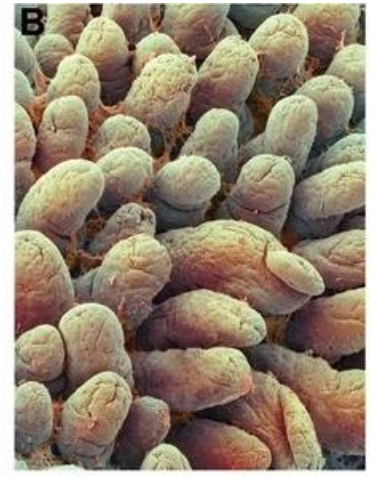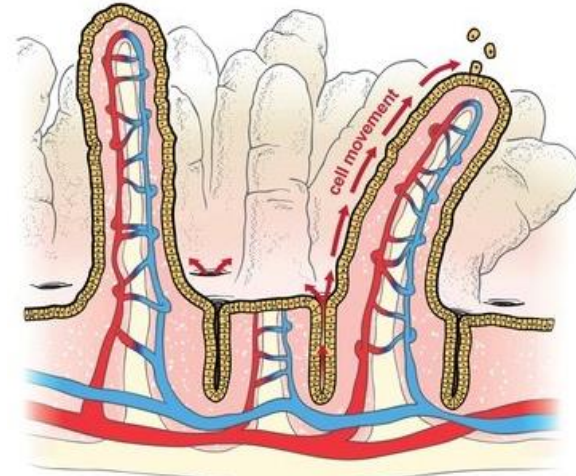
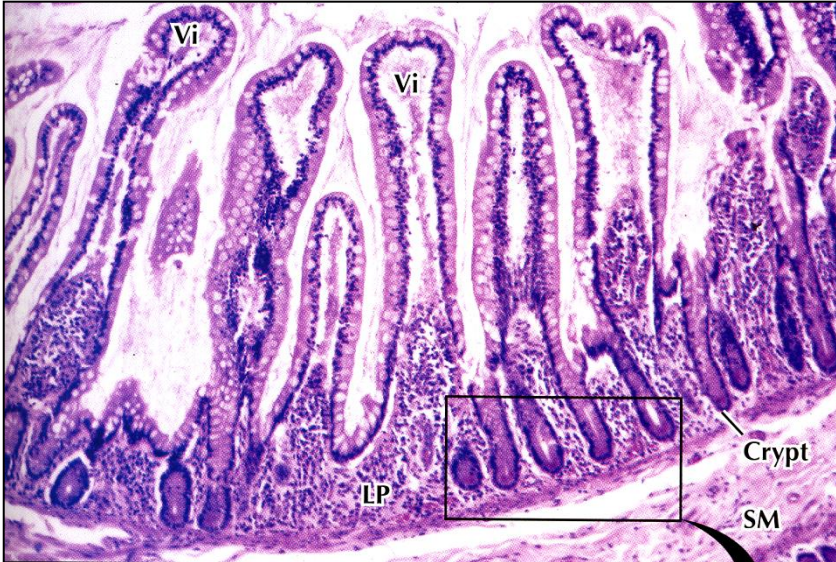- 1. plicae circulares (Kerckringi)
- 2. klky (villi intestinales)
- 3. mikroklky (žíhaná kutikula)



Sliznice tenkého střeva

10.3109/10408444.2013.768596

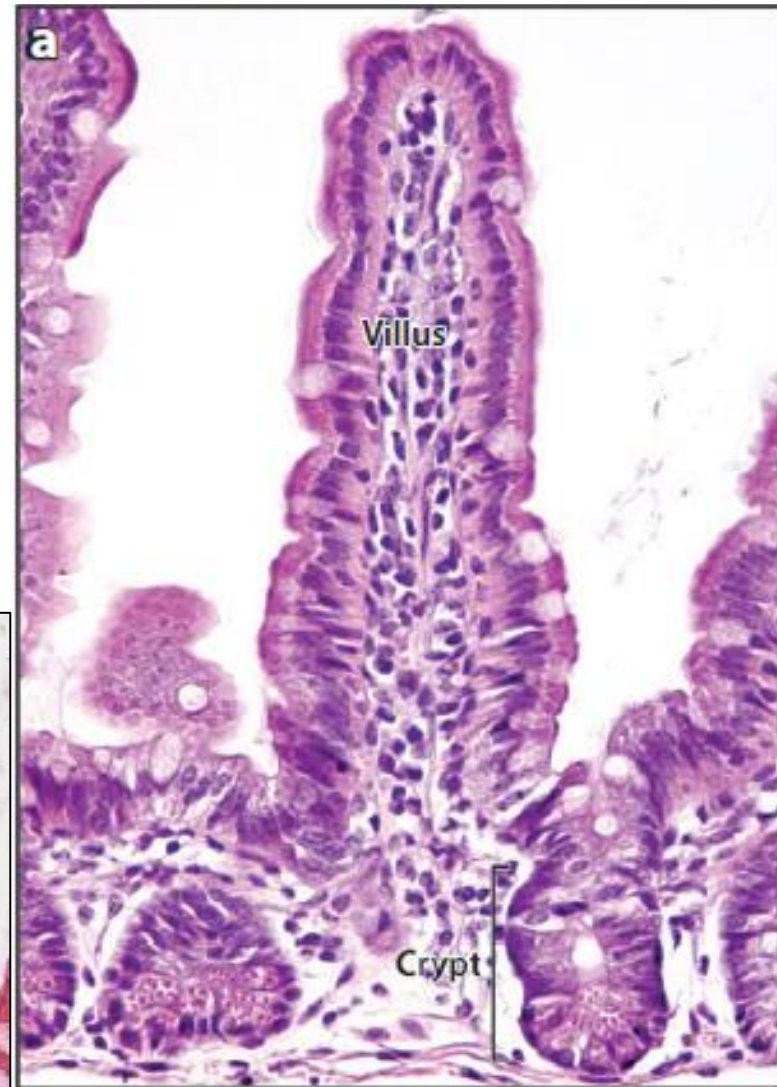
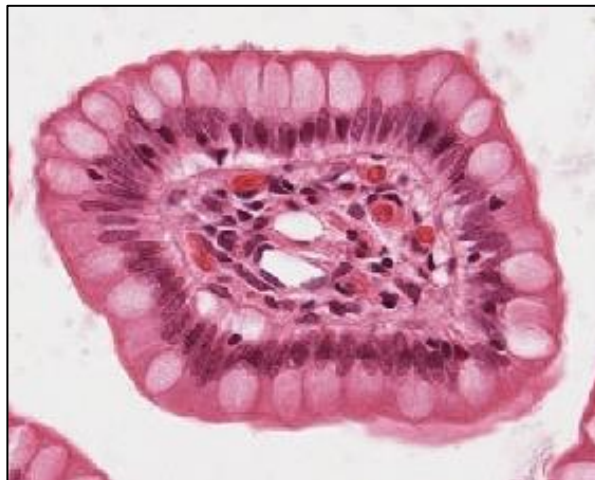Střevní klky



Lieberkühnovy krypty

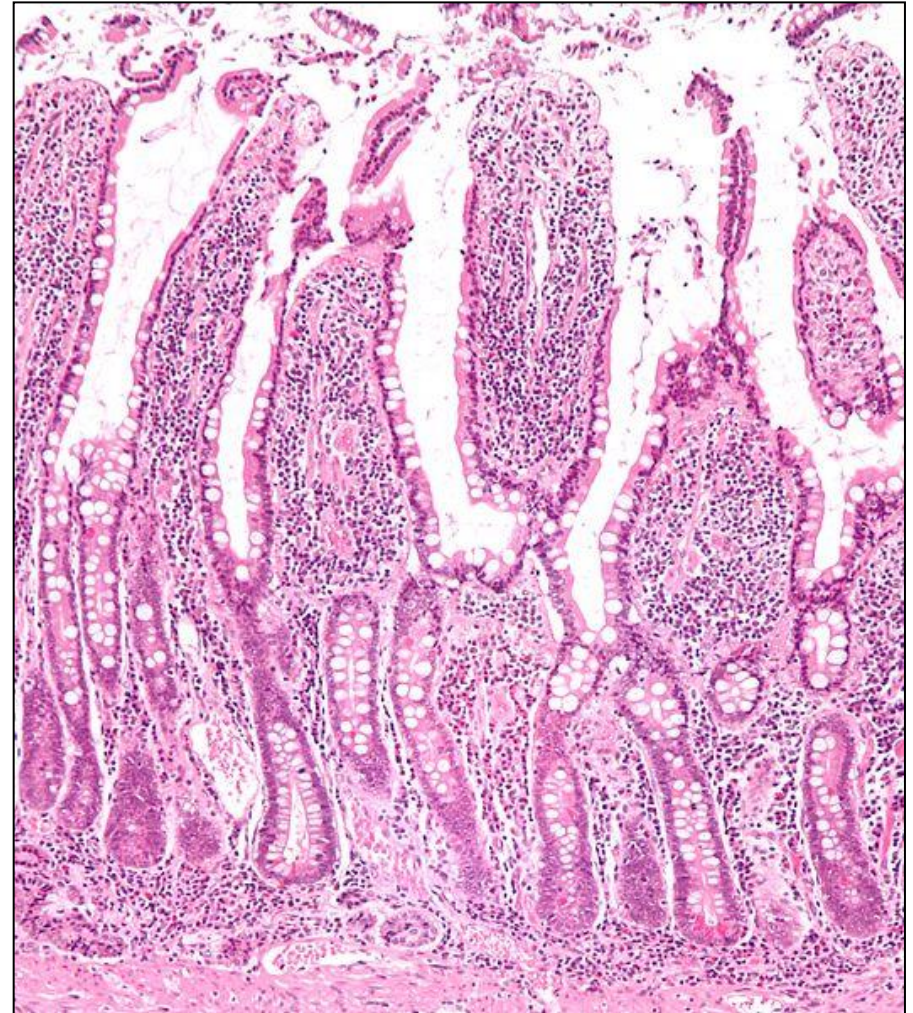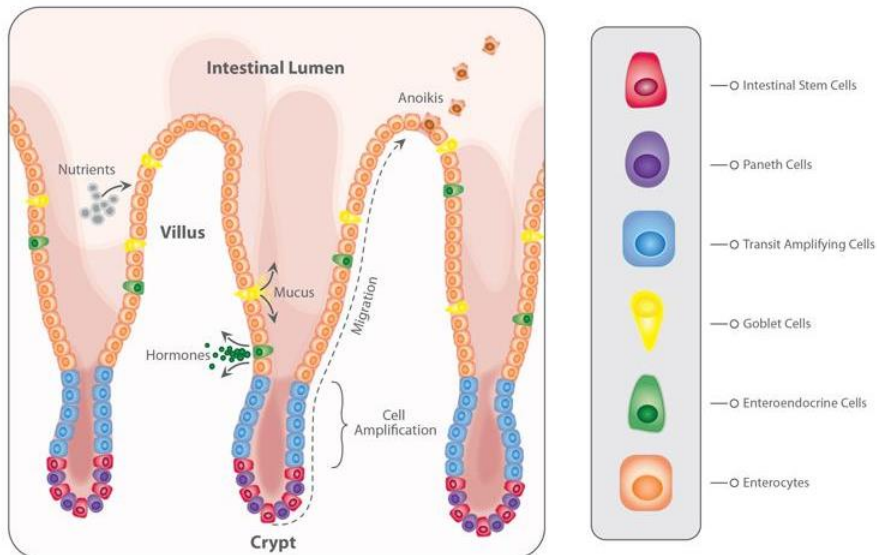
Střevní klky (villi intestinales)

- slizniční výrůstky
- směrem k ileu se jejich počet i výška snižují
- při jejich bázi ústí Lieberkühnovy krypty
- ve vazivu cévní zásobené tvořící kapilární síť a lymfatická (chylová) céva
- lymfatické uzlíky
- buňky střevních klků:
 - enterocyty
 - enteroendokrinní buňky
 - pohárkové buňky
 - M-buňky
 - a další...

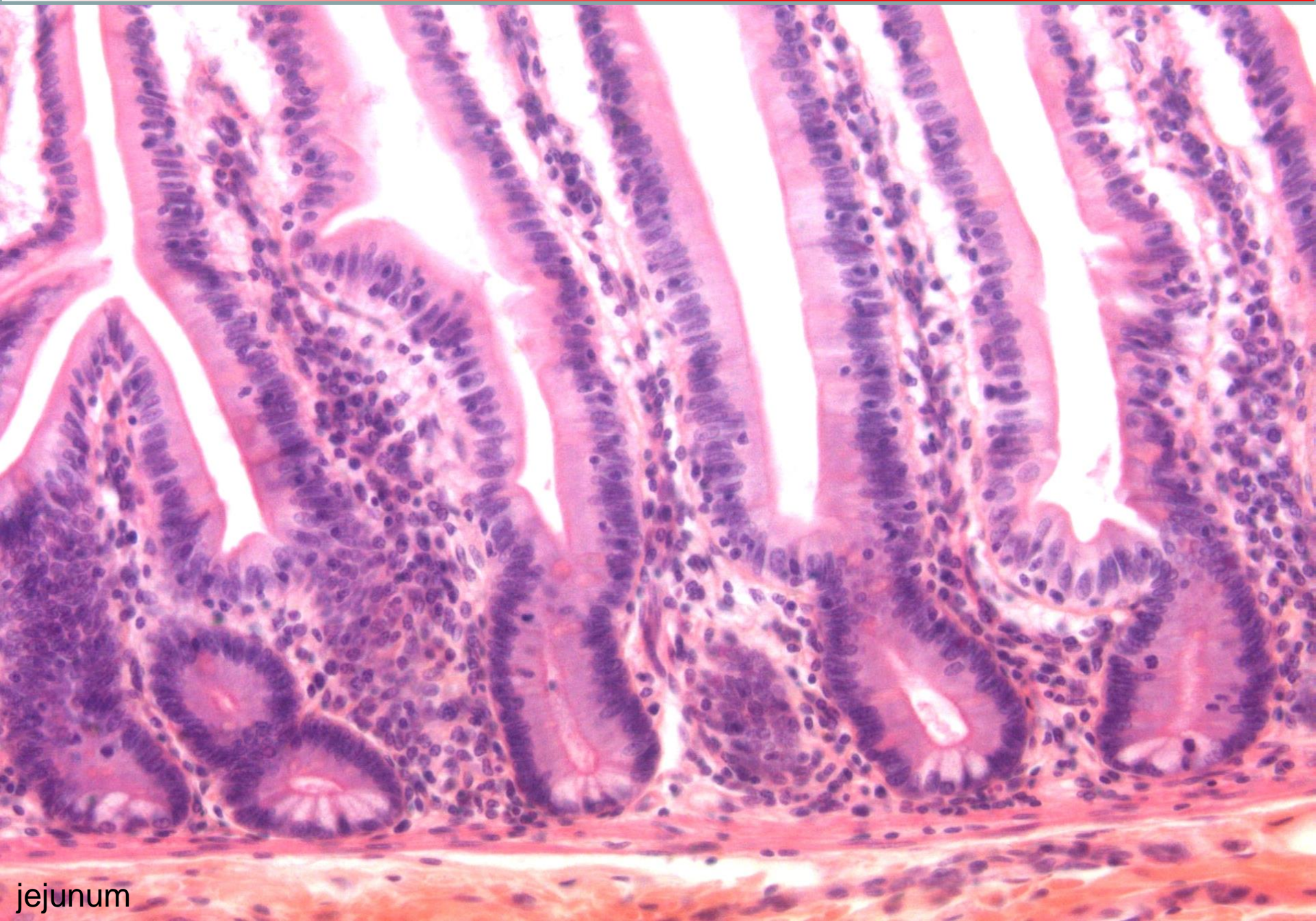


Lieberkühnovy krypty (gll. intestinales)

- jednoduché slizniční tubulární struktury, hluboké 0,3-0,5 mm
- uložené v l. propria a otevírají se do lumen střeva
- buňky Lieberkühnových krypt
 - enterocyty
 - pohárkové buňky
 - enteroendokrinní buňky
 - Panethovy buňky
 - kmenové buňky

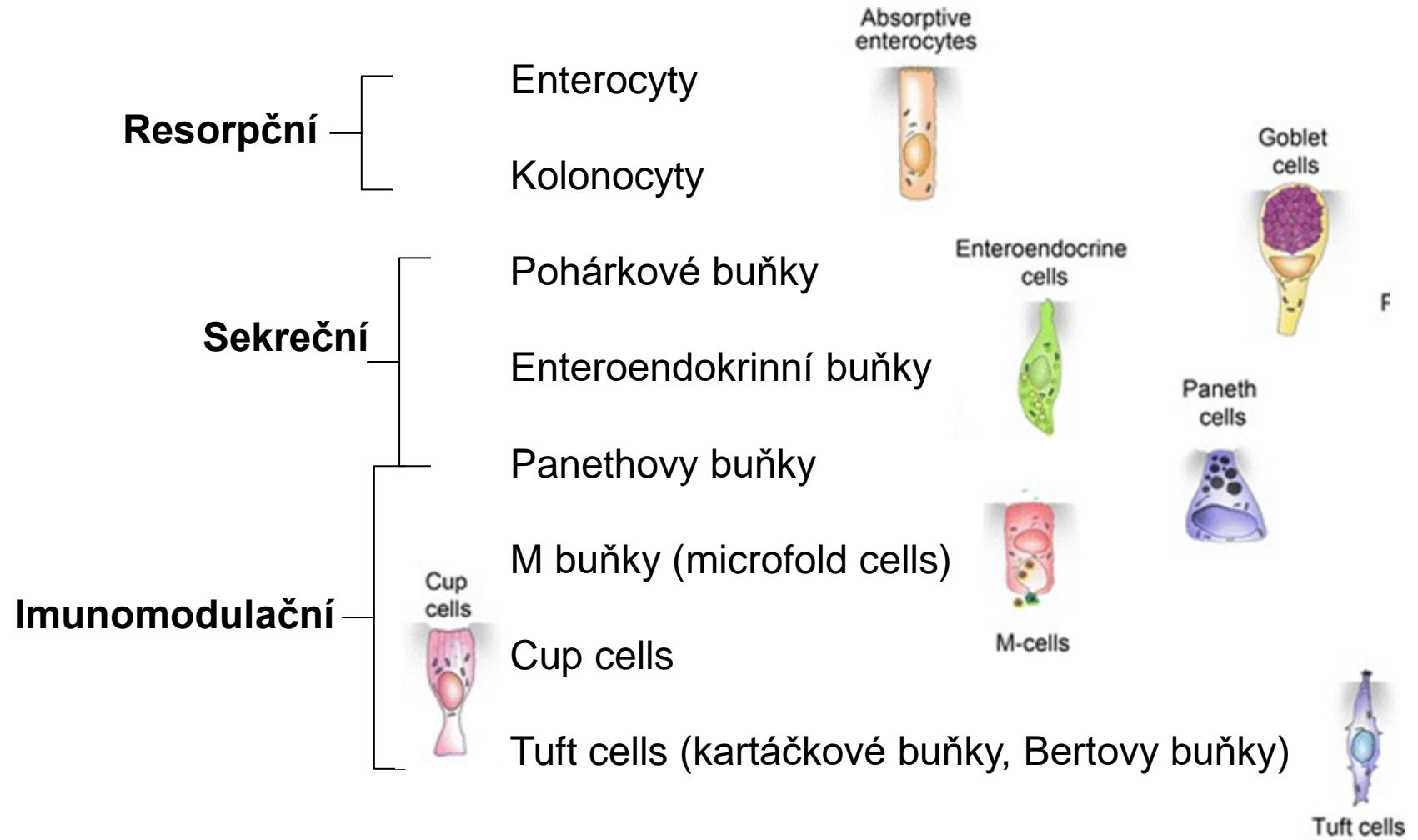


TENKÉ STŘEVO – SLIZNICE



jejunum

BUŇKY STŘEVNÍ SLIZNICE



Střevní kmenové buňky

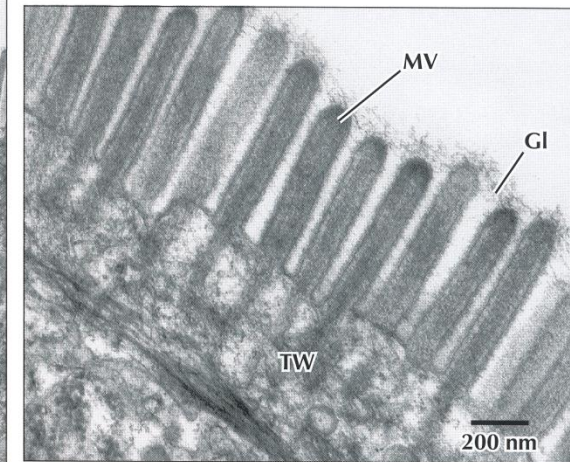
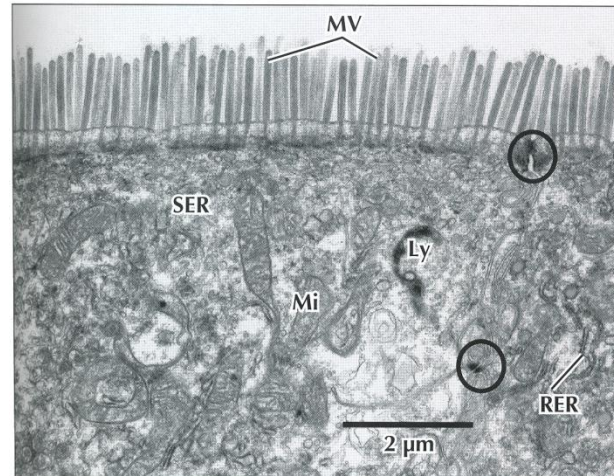
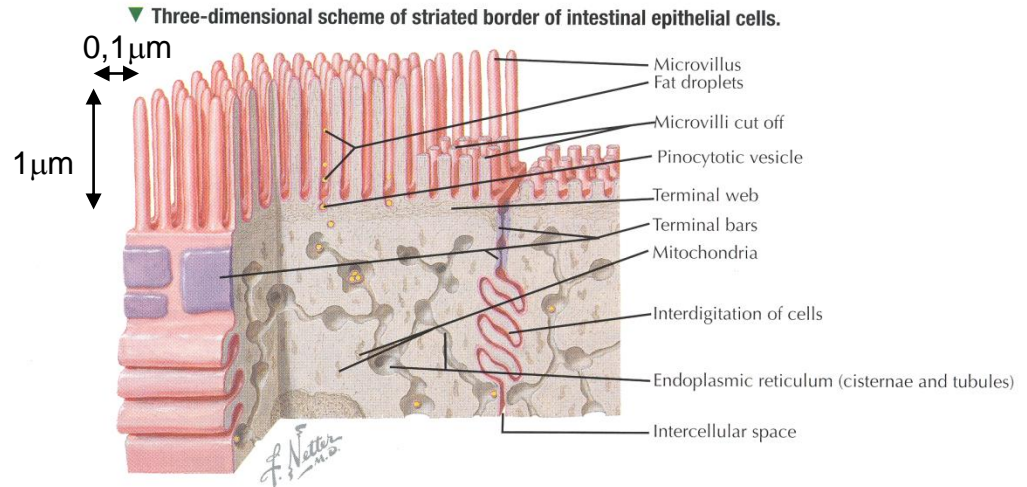
BUŇKY STŘEVNÍ SLIZNICE

Enterocyty

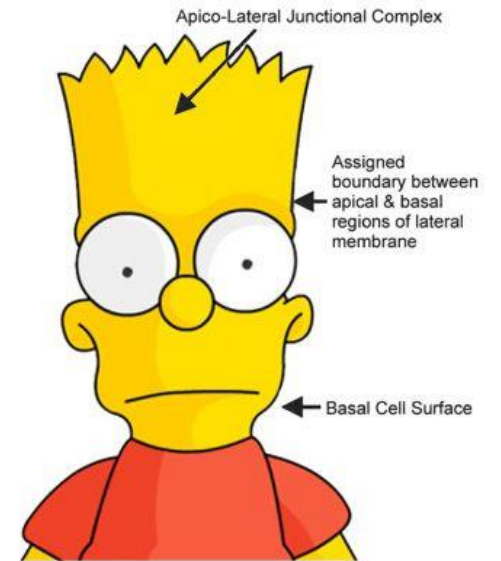
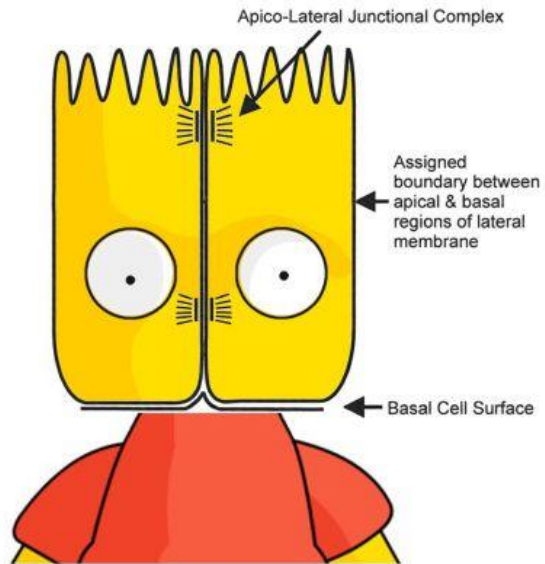
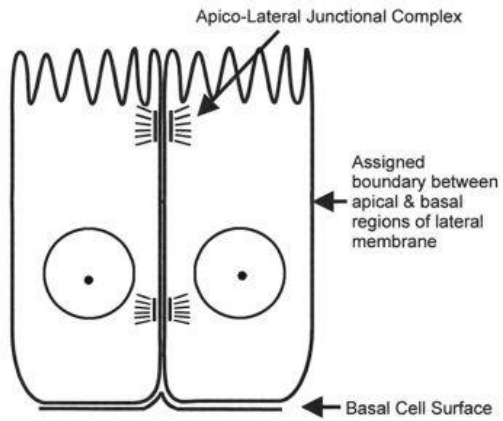
- vysoké, cylindrické buňky
- bazálně uložené jádro
- modifikace apikálního povrchu – mikrokylky (3000) + glykocalyx (0,5 μ m) = žíhaný lem (kutikula)
- těsná vzájemná spojení, interdigitace

Funkce:

- trávení – enzymatické komplexy na membráně mikrokylků
- absorpce a transport – pasivní, facilitovaný i aktivní
- zpracování lipidů- chylomikrony

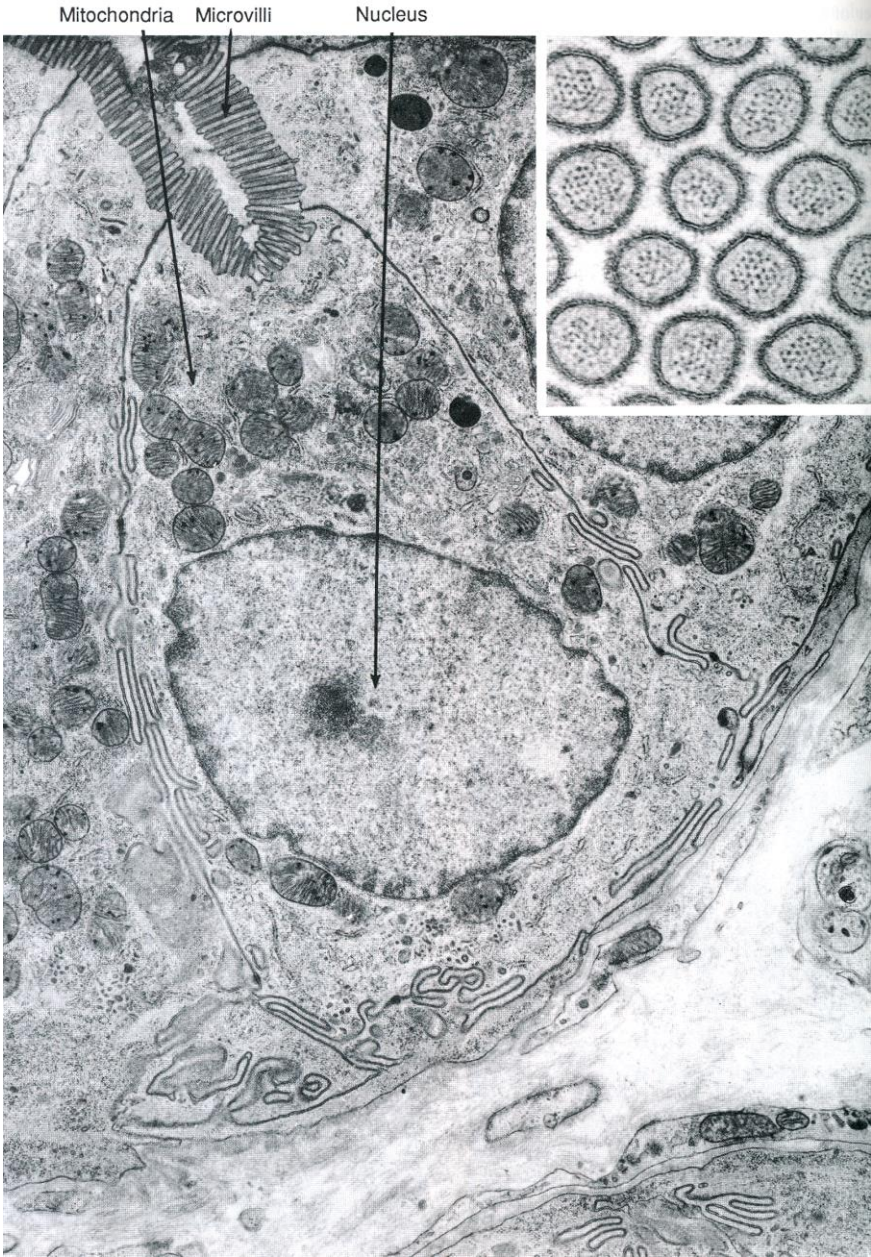

▲ EMs of enterocytes at low (Left) and high (Right) magnification. Apical microvilli (MV) make up a striated border and extend from free surfaces of the cells. A fuzzy glycocalyx (GI) covers them. A terminal web (TW) of actin filaments in the apical cytoplasm reaches into microvilli. Intercellular junctions (circles) are between adjacent cells. The cytoplasm contains mitochondria (Mi), lysosomes (Ly), and smooth (SER) and rough (RER) endoplasmic reticulum. **Left:** 10,000 \times ; **Right:** 50,000 \times .



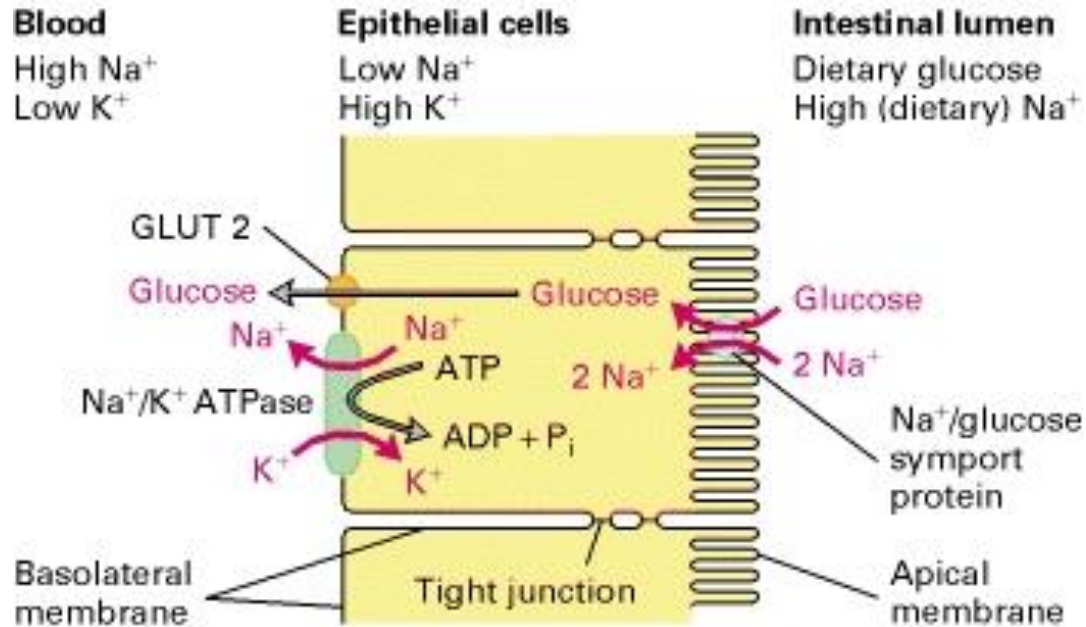
	Day 1	Day 5
Apical	79 %	18 %
Lateral	15 %	1 %

BUŇKY STŘEVNÍ SLIZNICE



BUŇKY STŘEVNÍ SLIZNICE

Transport a resorpce – koncentrační gradienty



Transport of glucose from intestinal lumen to blood stream

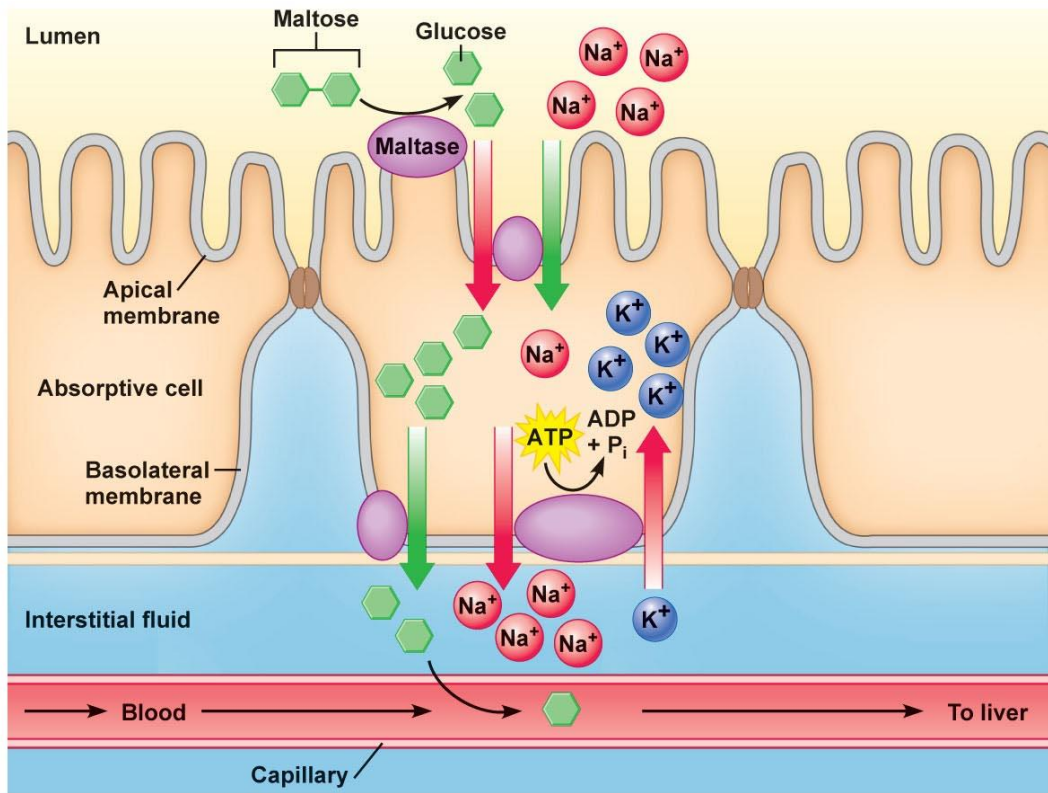
Na⁺/K⁺ ATPase - basolateral surface - concentration gradient Na⁺ and K⁺

K⁺ gradient generates negative membrane potential

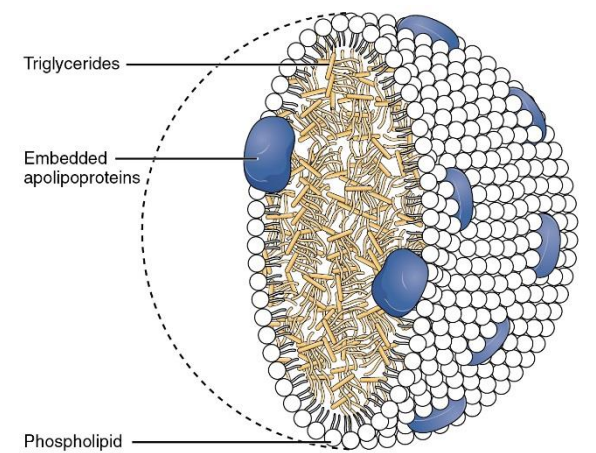
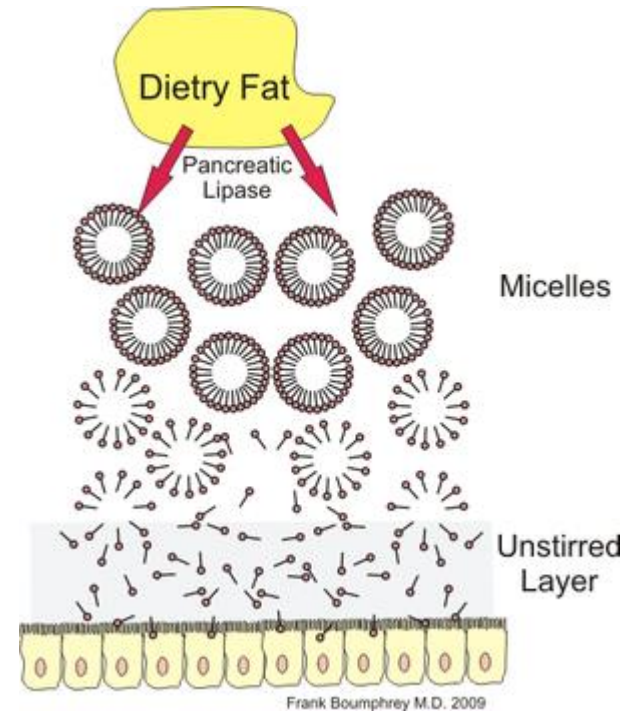
Na⁺/glucose symport on apical surface

Facilitated diffusion by glucose uniporter (GLUT2) in basolateral membrane

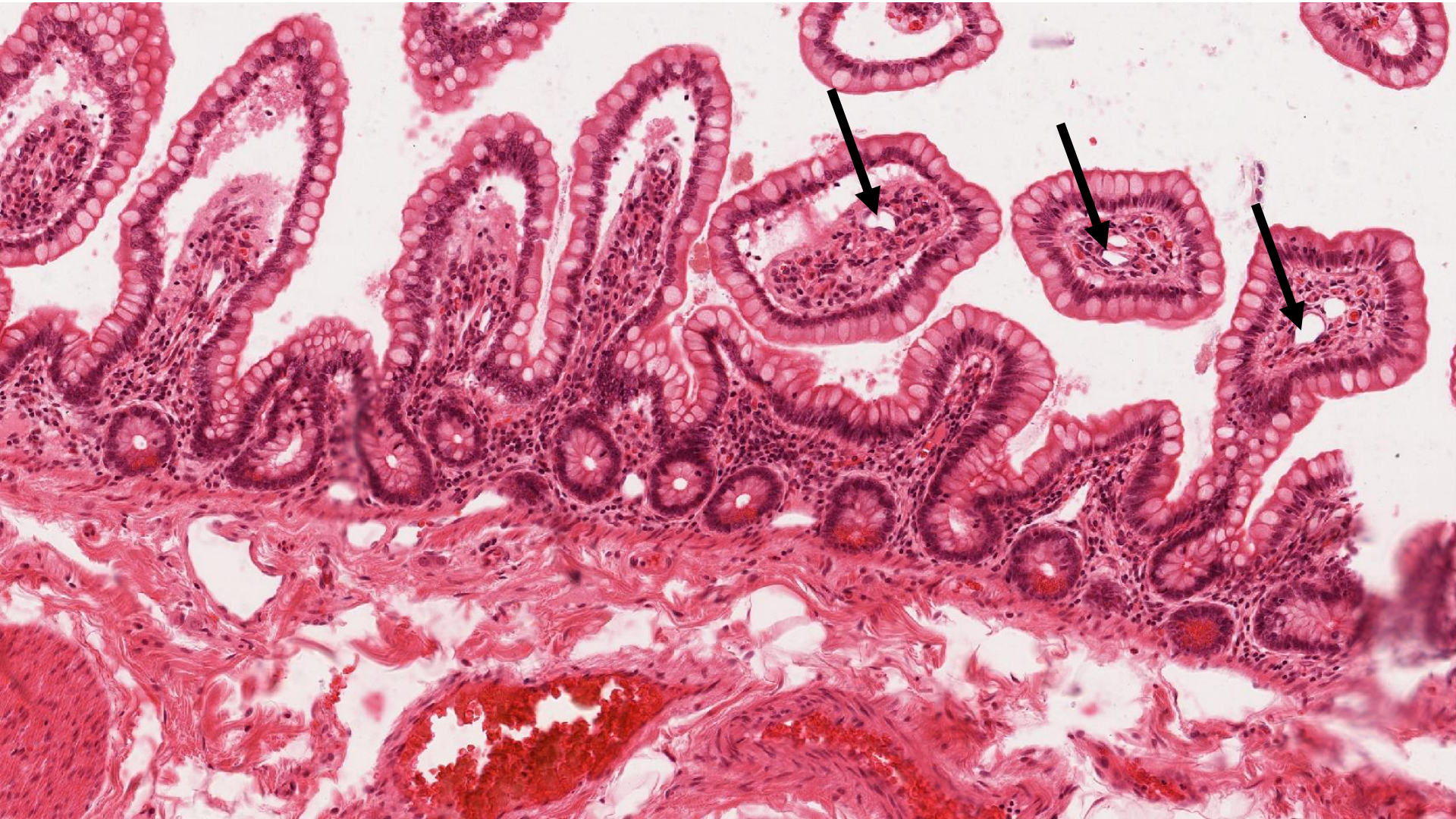
Transport a resorpce - tuky



© 2011 Pearson Education, Inc.



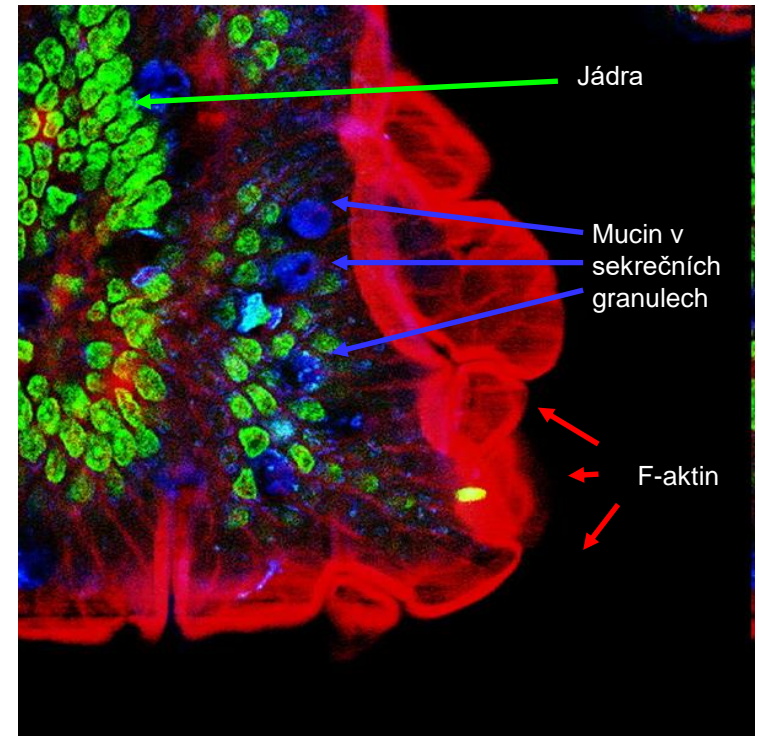
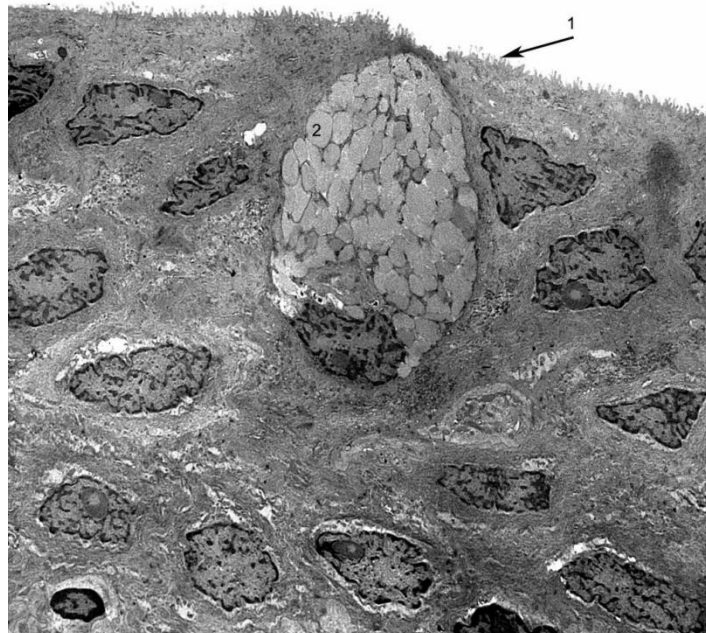
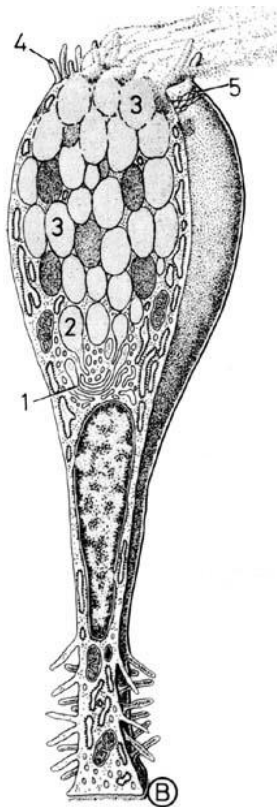
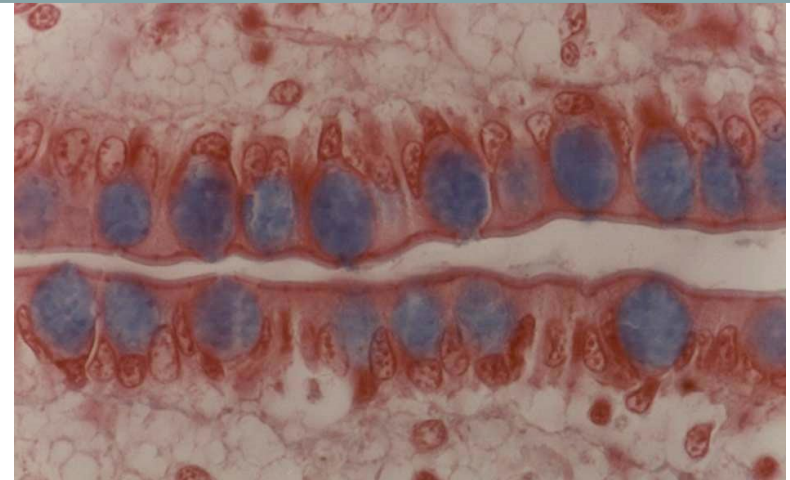
Transport a resorpce - tuky



BUŇKY STŘEVNÍ SLIZNICE

Pohárkové buňky

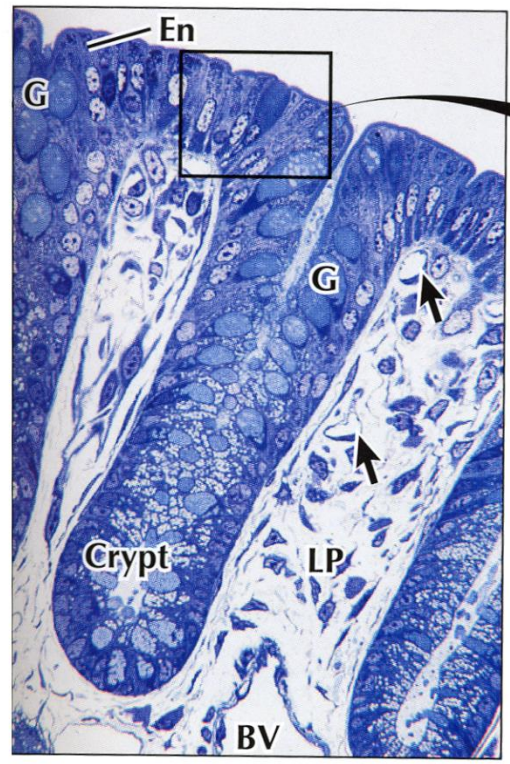
- cylindrické žlázné epiteliální buňky
- respirační systém, střevní sliznice
- apikální povrch - apokrinní/merokrinní sekrece mucinu
- bazální část – RER, GA, jádro, mitochondrie
- mucinogenní zrna



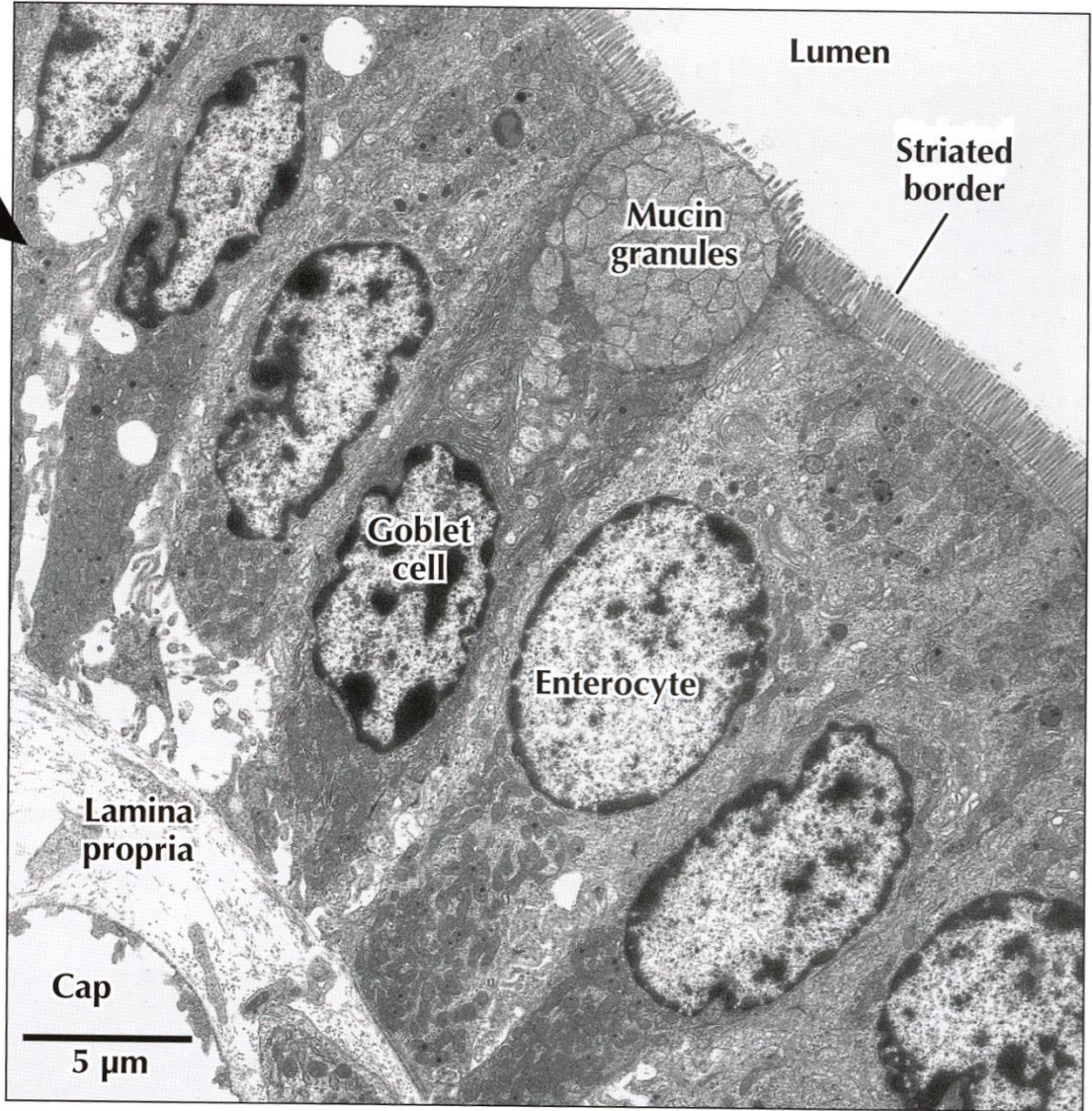
BUŇKY STŘEVNÍ SLIZNICE

Pohárkové buňky

- rozptýlené ve sliznici tenkého a tlustého střeva



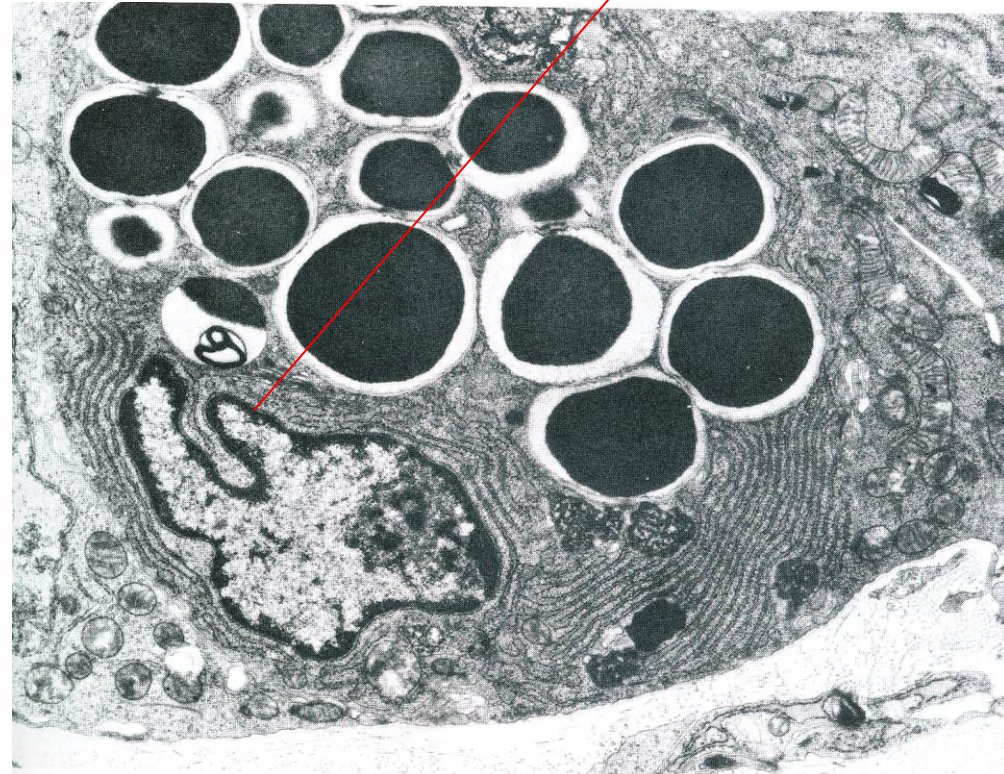
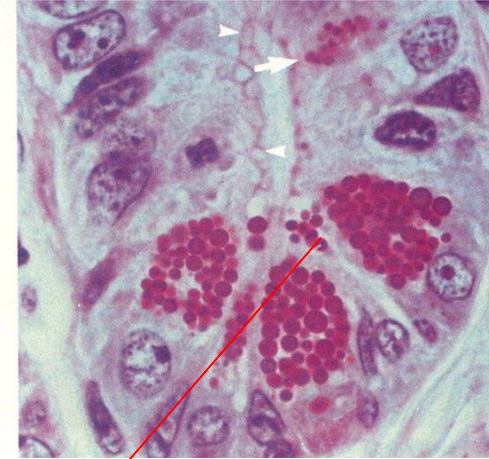
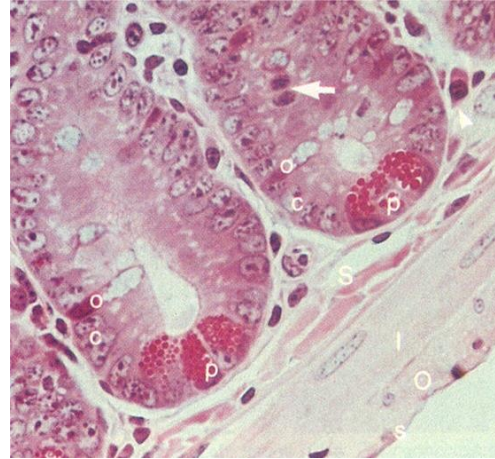
▲ LM of the colonic mucosa. Surface epithelium containing goblet cells (G) and enterocytes (En) invaginates to form an intestinal crypt. The lamina propria (LP), with capillaries (arrows) and larger blood vessels (BV), is richly cellular. 600x. Toluidine blue.



BUŇKY STŘEVNÍ SLIZNICE

Panethovy buňky

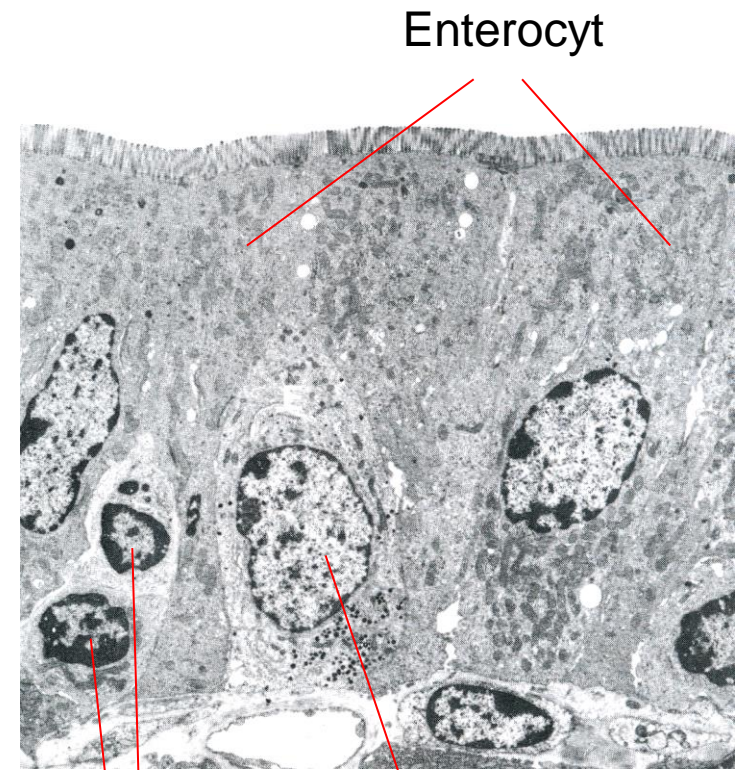
- bazální část Lieberkühnových krypt
- bazofilní cytoplasma
- GA uložené nad jádrem
- intenzivně acidofilní (červená) granula
- role v imunitním systému
- sekreční granula obsahují biologicky účinné látky (lysozym)
- ovlivňují střevní mikroflóru
- podílejí se na definici SC niche



BUŇKY STŘEVNÍ SLIZNICE

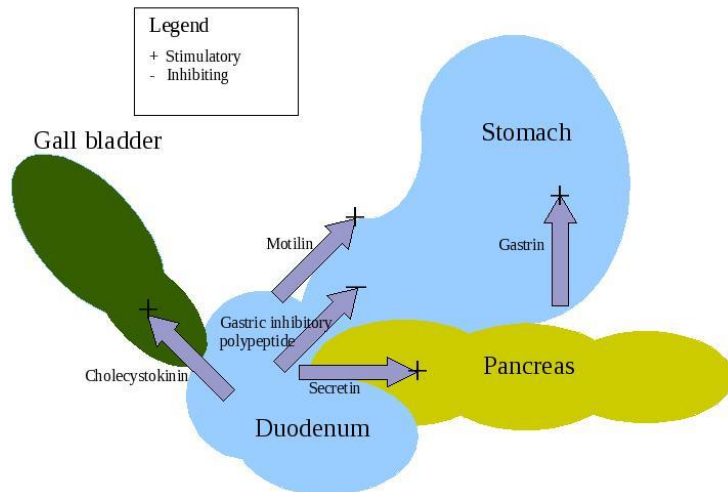
Enteroendokrinní buňky

- podobné žaludečním enteroendokrinním buňkám
- regulace pankreatické sekrece
- udržení homeostázy (osa mozek-střevo-tuková tkáň)
- cholecystokinin, sekretin, GIP, motilin, neurokrinní peptidy atd.



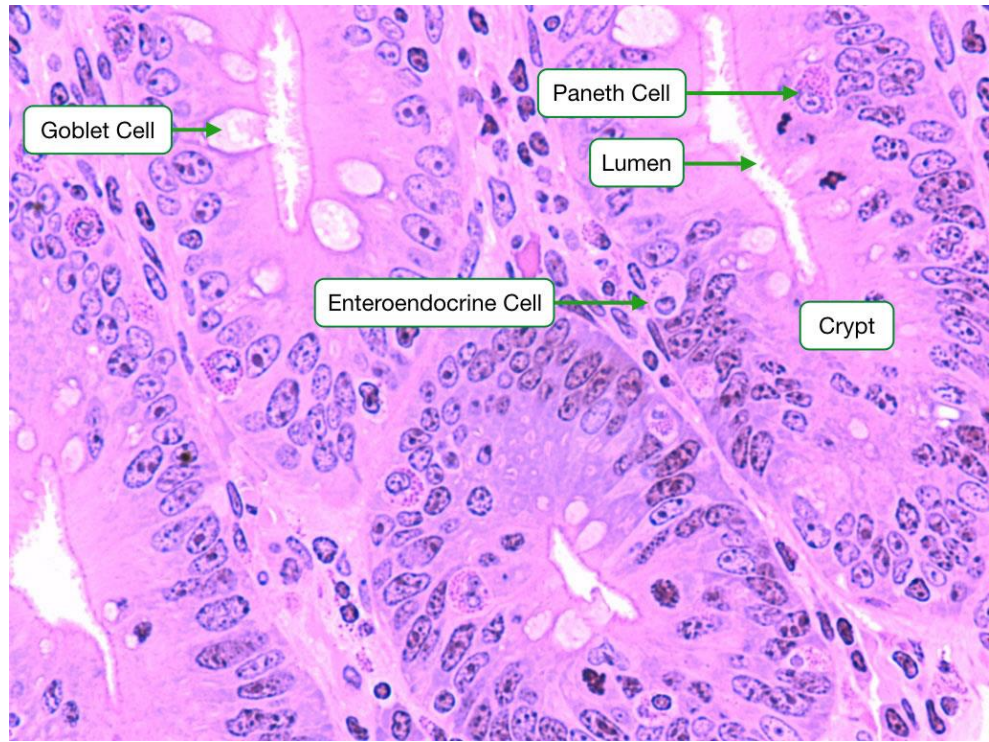
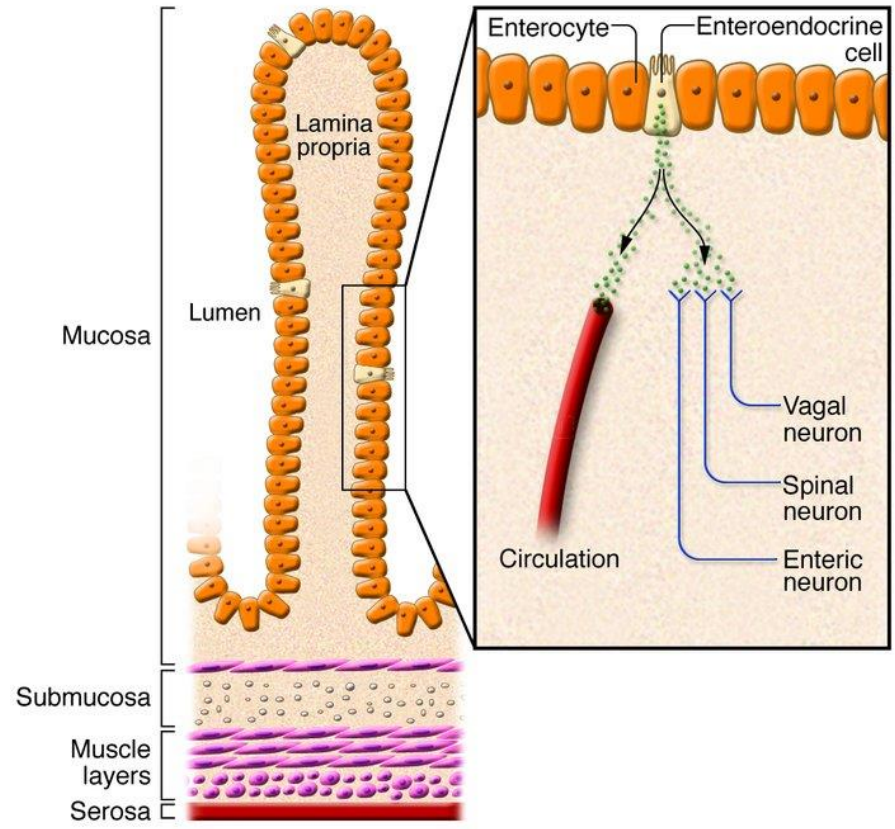
Lymfocyty

Enteroendokrinní buňka



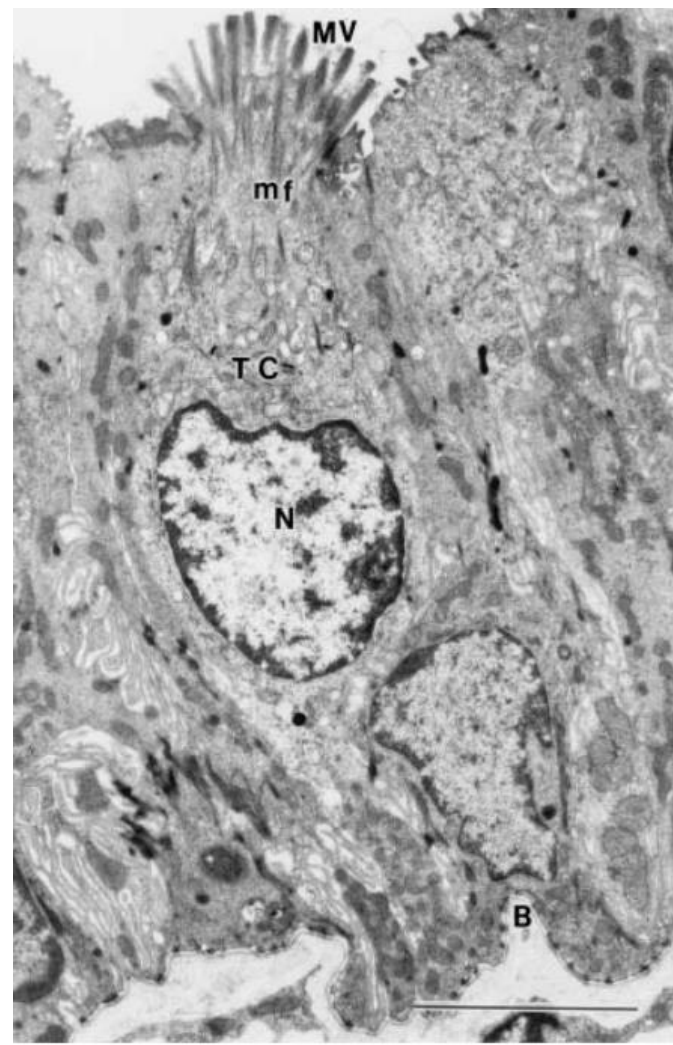
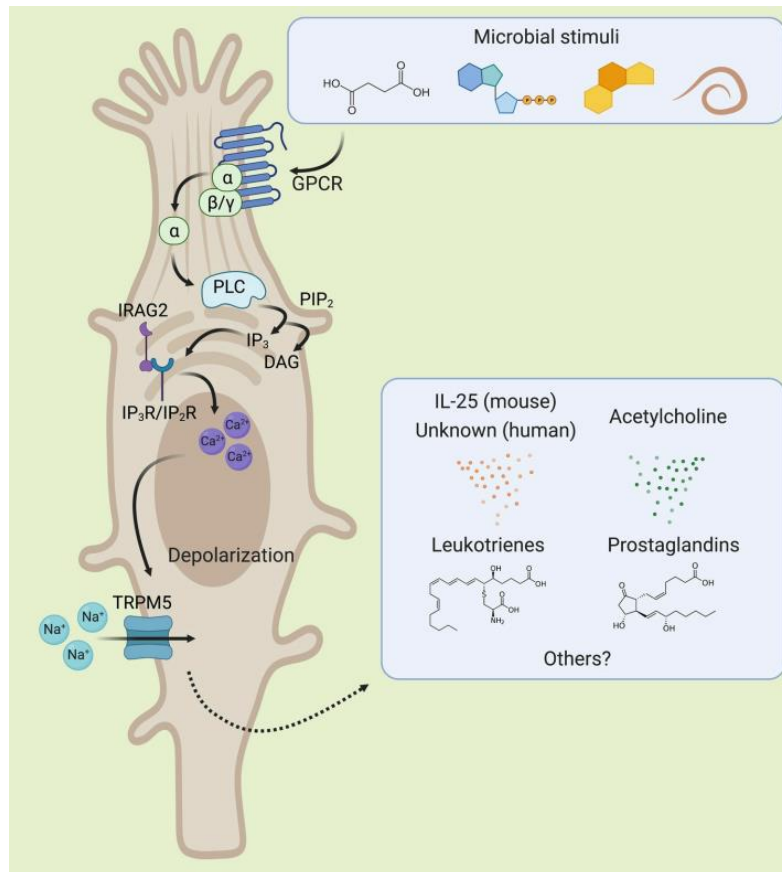
BUŇKY STŘEVNÍ SLIZNICE

Enteroendokrinní buňky



BUŇKY STŘEVNÍ SLIZNICE

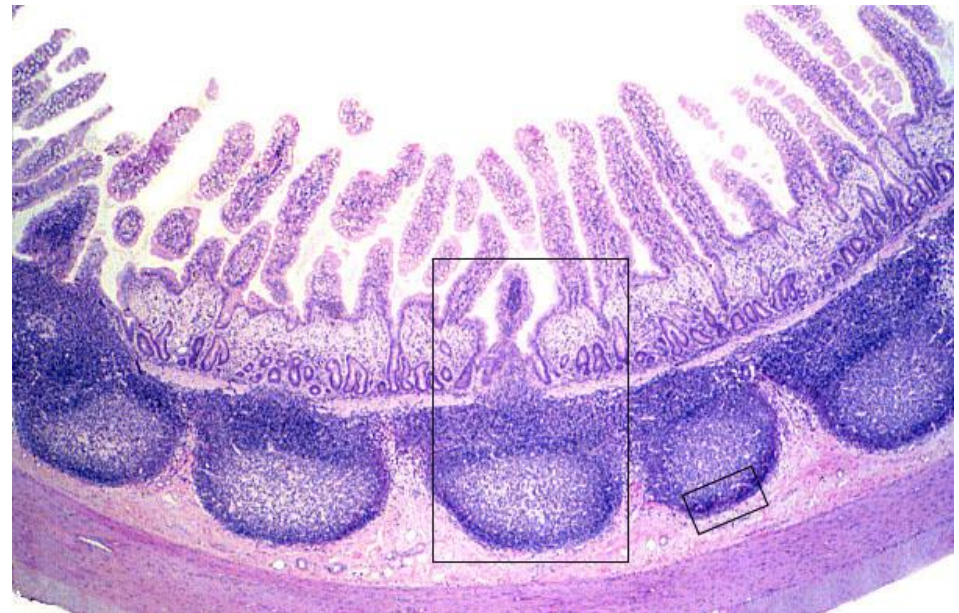
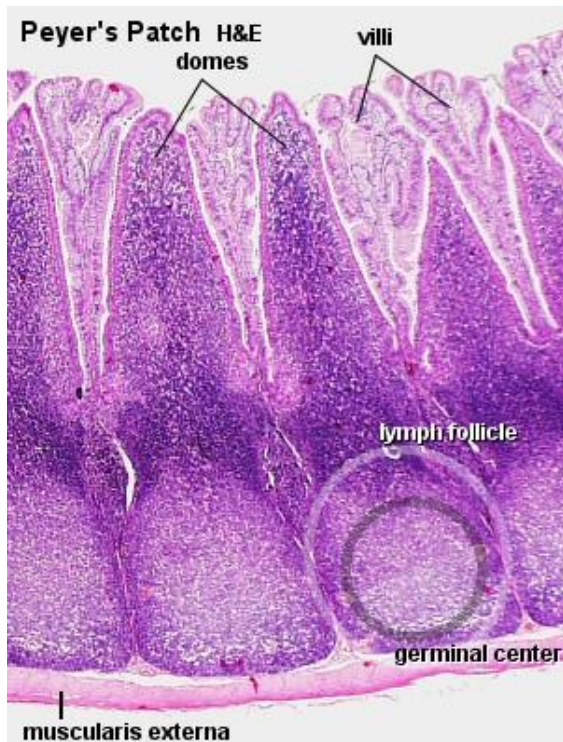Kartáčkové buňky (tuft cells, Bertovy)



TENKÉ STŘEVO – SLIZNIČNÍ IMUNITNÍ ODPOVĚĎ

Slizniční vazivo – L. propria

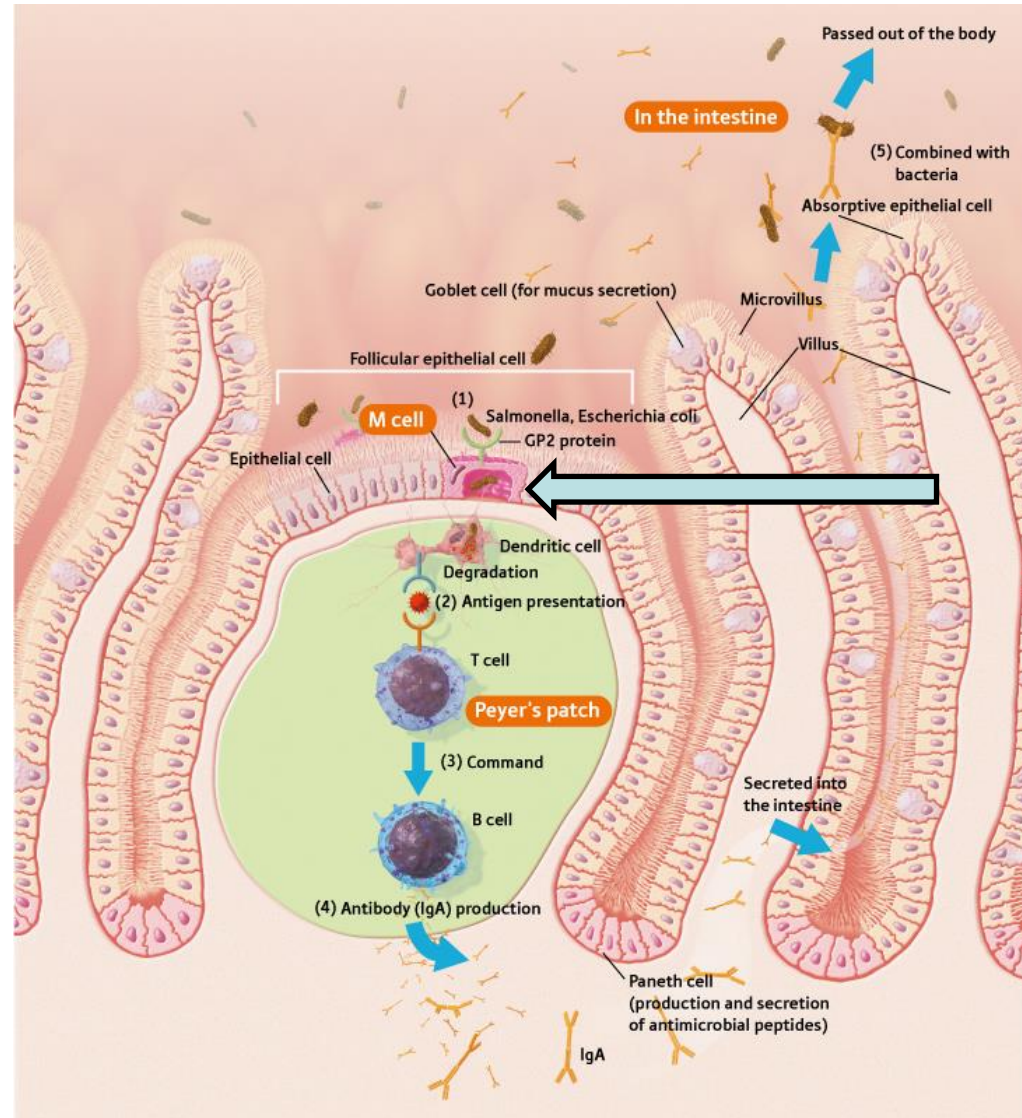

- retikulární vazivo
- složky imunitního systému – GALT
- imunologická bariéra
- Peyeroovy plaky
- 70-100 (až 200) – duodenum < jejunum < ileum
- lymfatické uzlíky s B-lymfocyty, makrofágy a dendritickými buňkami
- interfolikulárně navíc T-lymfocyty
- epitel nad Peyeroovými plaky obsahuje velké množství M-buněk



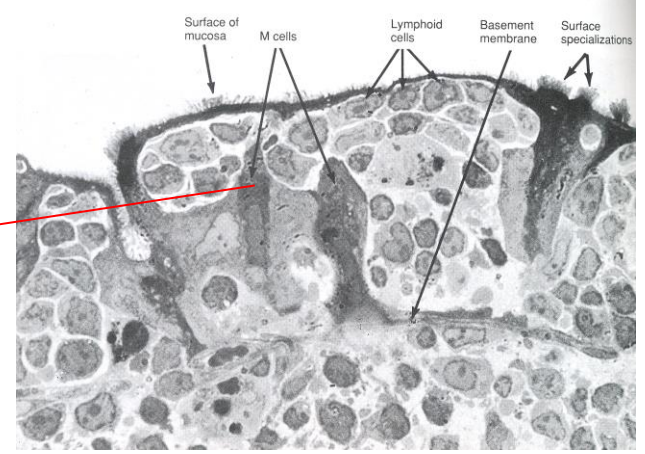

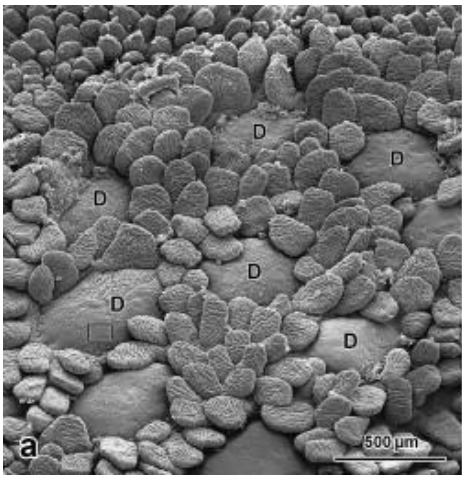
TENKÉ STŘEVO – SLIZNIČNÍ IMUNITNÍ ODPOVĚĎ

M buňky (microfold)

- epiteliální buňky nad Peyeroými plaky a lymfatickými uzlinami
- nemají mikrovilky
- indukují imunitní odpověď
- MHCII
- zprostředkovávají antigenní prezentaci dendritickým buňkám a lymfocytům



TENKÉ STŘEVO – SLIZNIČNÍ IMUNITNÍ ODPOVĚĎ



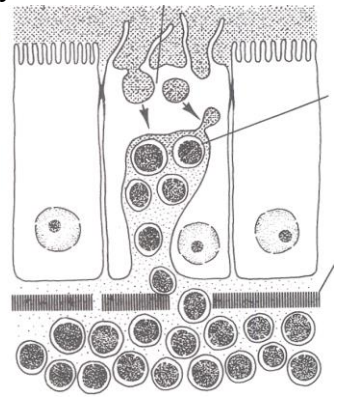
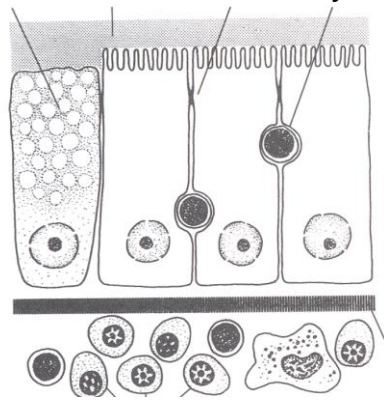
Pohárková buňka

Mukus

ZO

Intraepiteliální lymfocyt

M-buňka



Lymfocyty

Nesouvislá bazální lamina

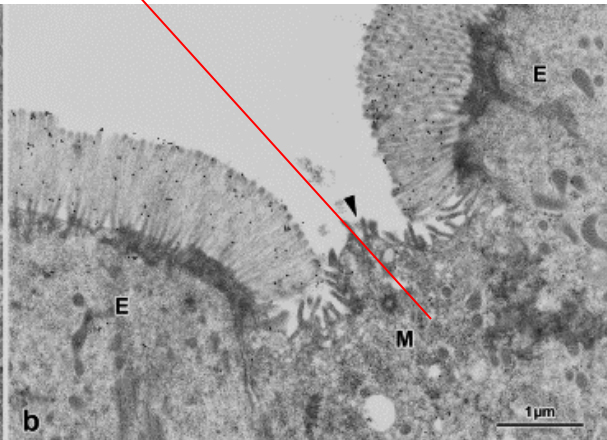
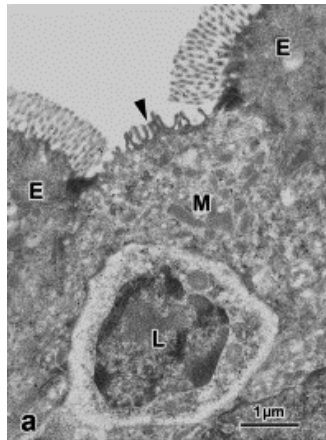
Makrofágy a plazmatické buňky (IgA)

Souvislá bazální lamina

Lymfocyty

Jejunum

Ileum

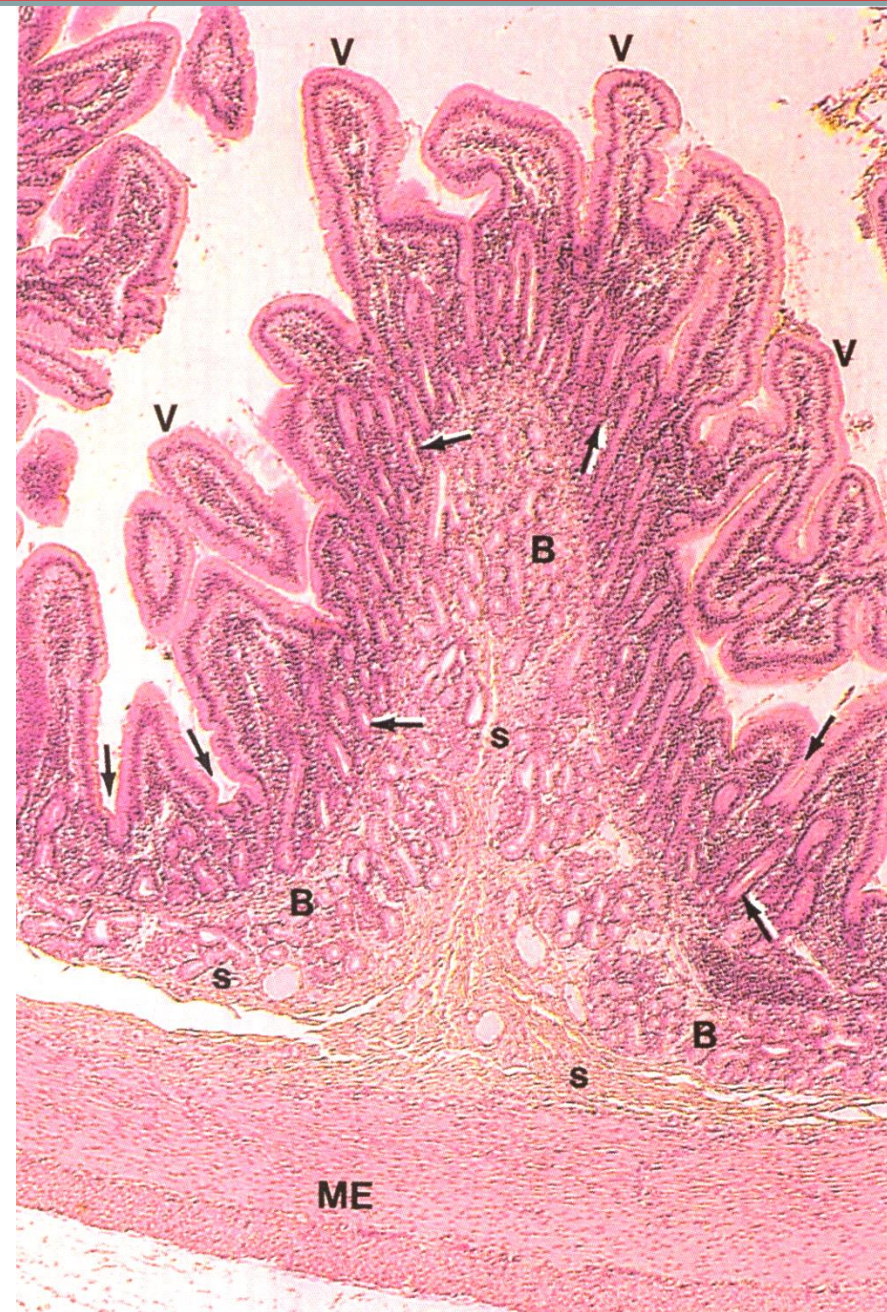


TENKÉ STŘEVO – PODSLIZNIČNÍ VAZIVO

Brunnerovy žlázy - gl. duodenale Brunneri

duodenum

- drobné rozvětvené tuboalveolární žlázy, tvořené cylindrickými mucinózními buňkami
- vazivo redukováno na tenká septa mezi žlázovými lalůčky
- vývody ústí do Lieberkühnových krypt
- zásaditý sekret pH 8.1-9.3
- neutralizace žaludeční šťávy
- ochrana střevní sliznice, aktivace trávicích enzymů, baktericidní účinky

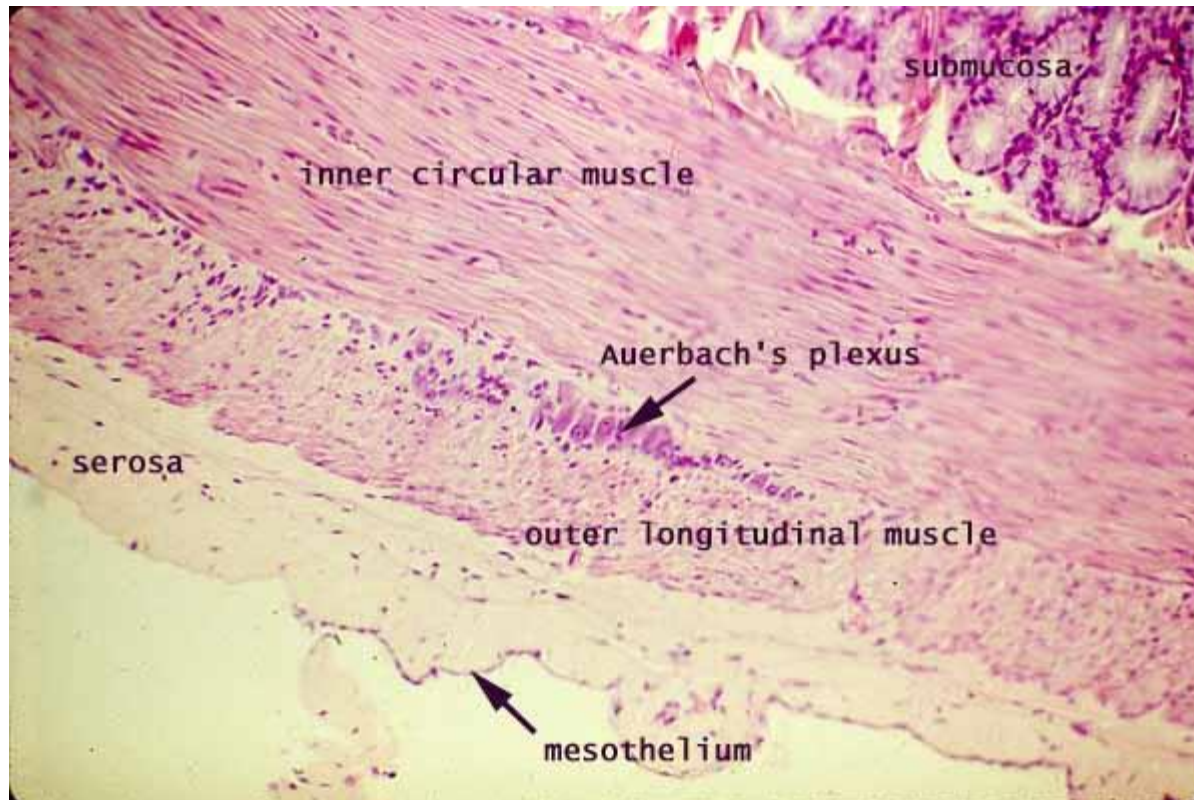


Muscularis externa

- dvě vrstvy hladkého svalstva (vnitřní cirkulární, vnější longitudinální)
- plexus myentericus Auerbachi

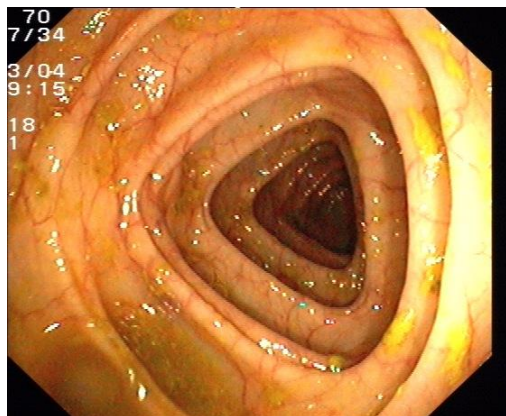
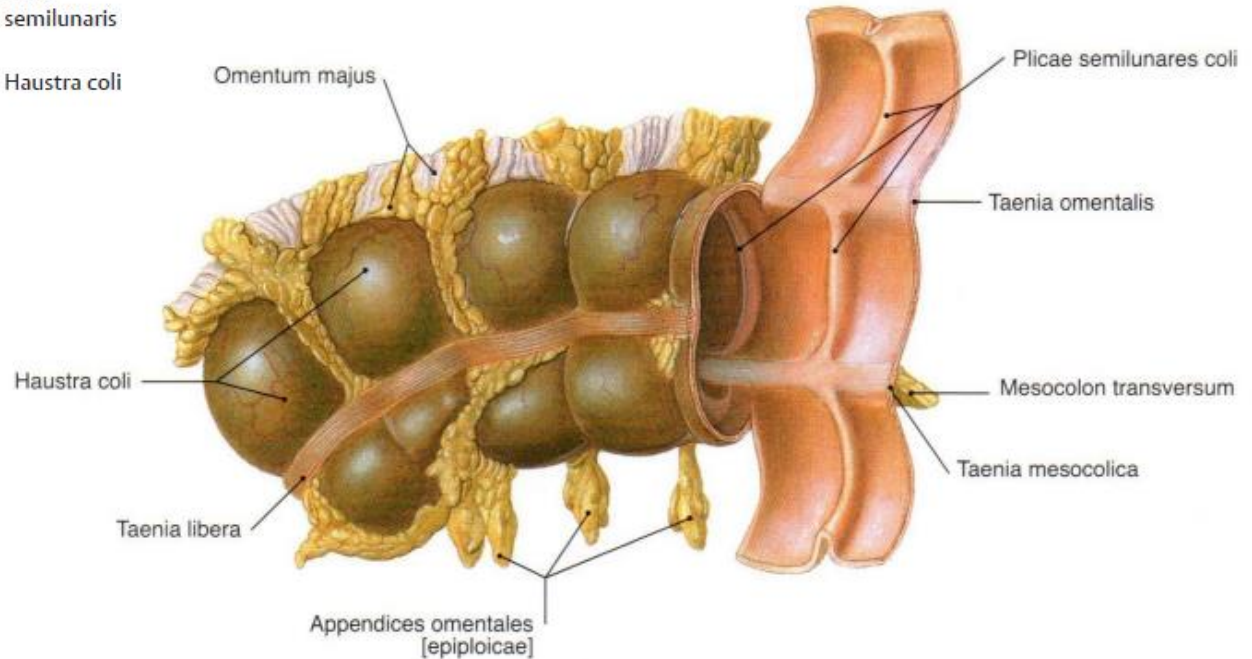
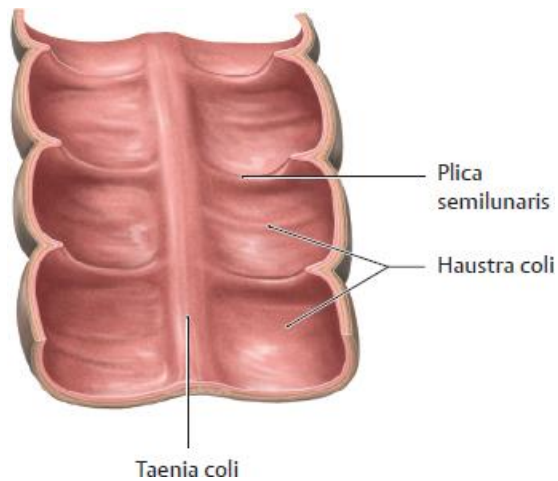
Seróza

- řídké kolagenní vazivo + jednovrstevný dlaždicový epitel (mezotel)



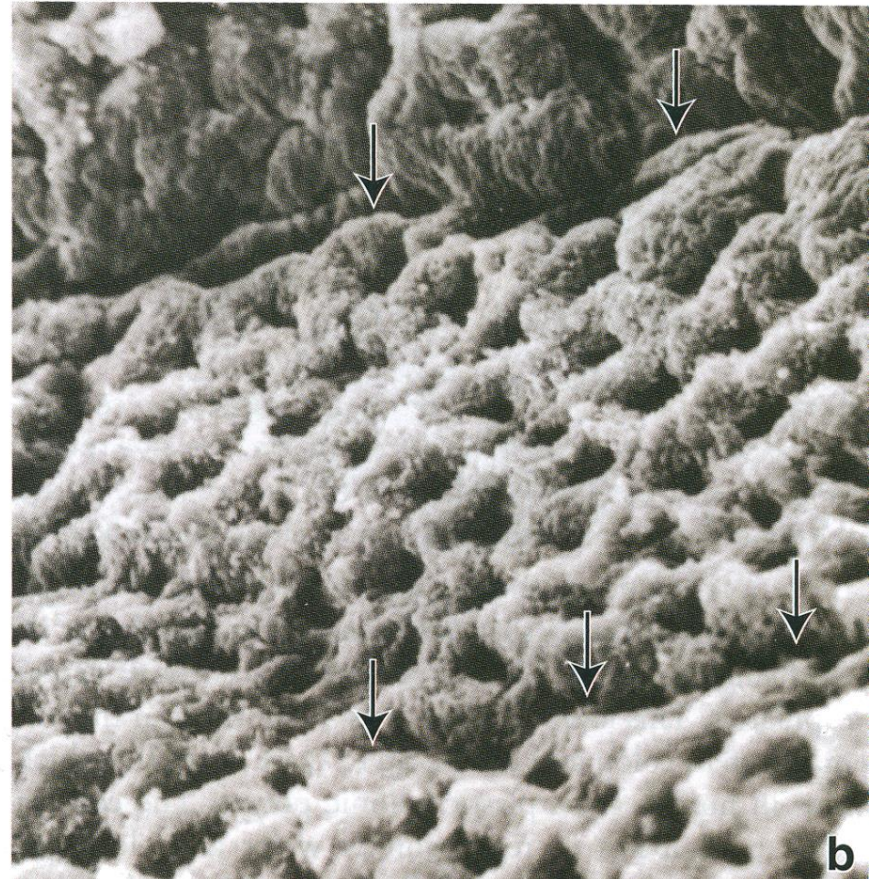
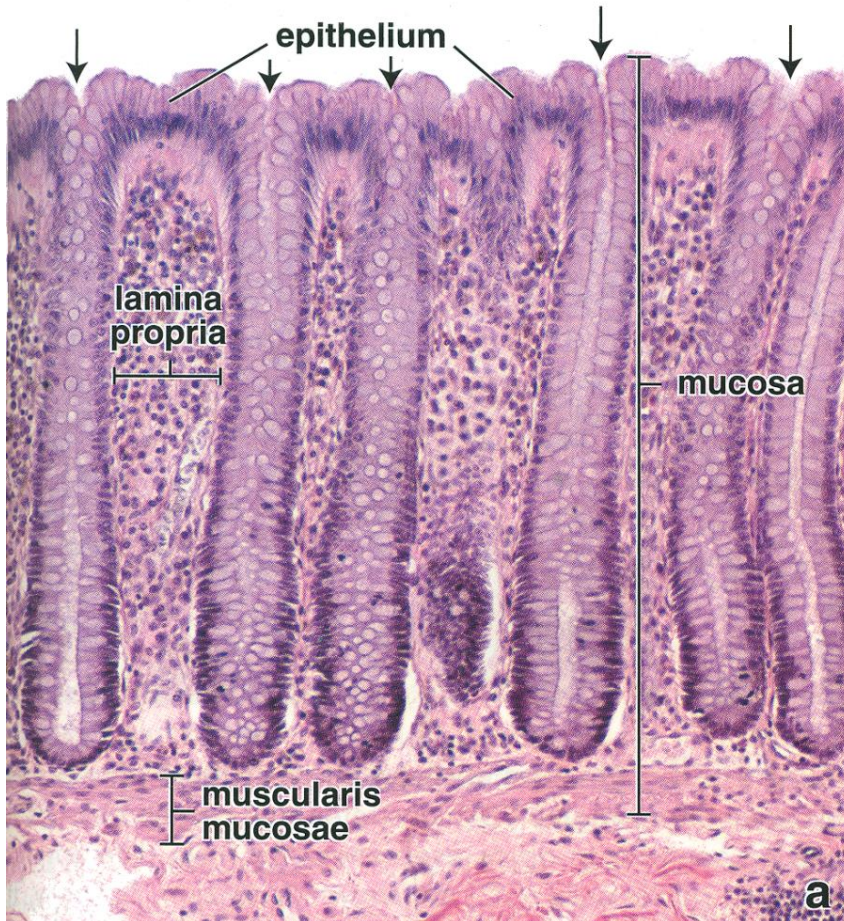
TLUSTÉ STŘEVO

- absence Kerckringových řas, klků
- plicae semilunares
- muscularis externa – longitudinální vrstva tvoří taenie coli
- seróza na povrchu vybíhá v appendices epiploicae (tukové vazivo)

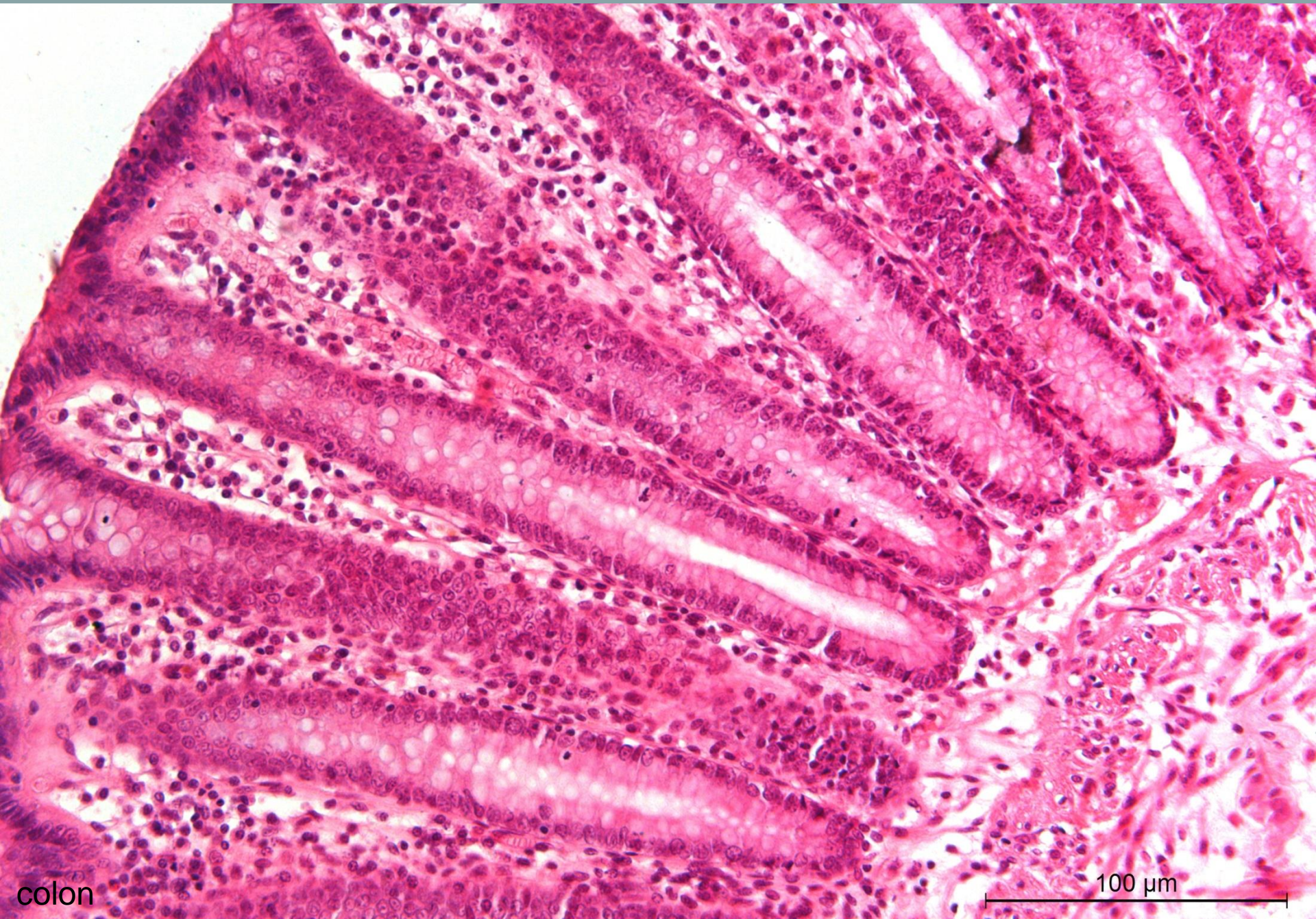

TLUSTÉ STŘEVO – SLIZNICE

- absorpce vody a elektrolytů
- výrazně hlubší Lieberkühnovy krypty bez Panethových buněk
- četné pohárkové buňky
- četné lymfatické folikuly v l. propria (GALT)



TLUSTÉ STŘEVO – SLIZNICE

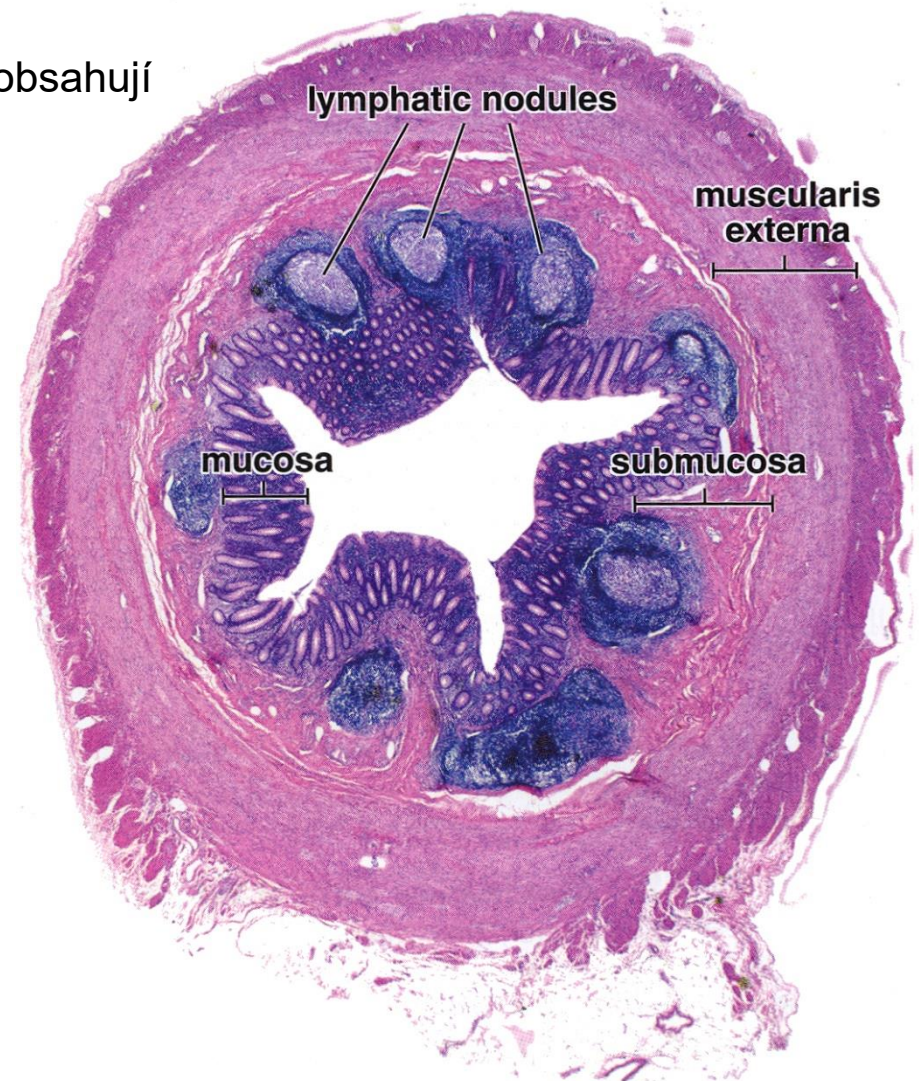
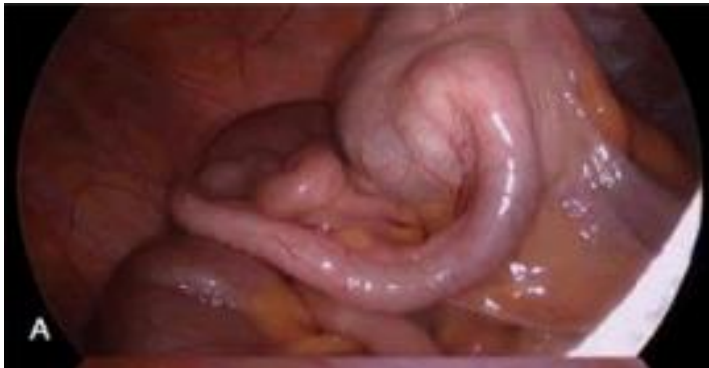

colon

100 μ m

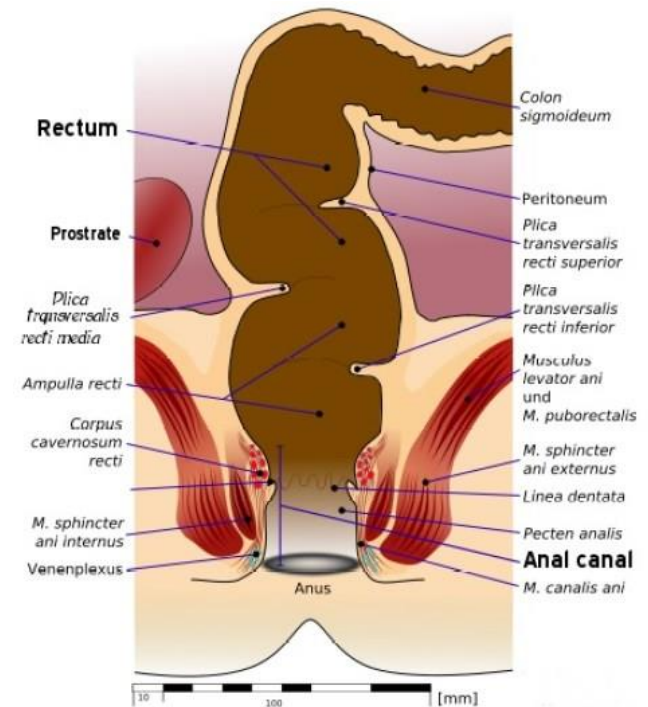
TLUSTÉ STŘEVO - APPENDIX

- červovitý výběžek slepého střeva 8-10 cm (0,5-1cm)
- souvislá longitudinální vrstva m. externa
- velký počet lymfatických uzlíků které zasahují do submukózy
- Lieberkühnovy krypty nepravidelného tvaru, obsahují Panethovy buňky

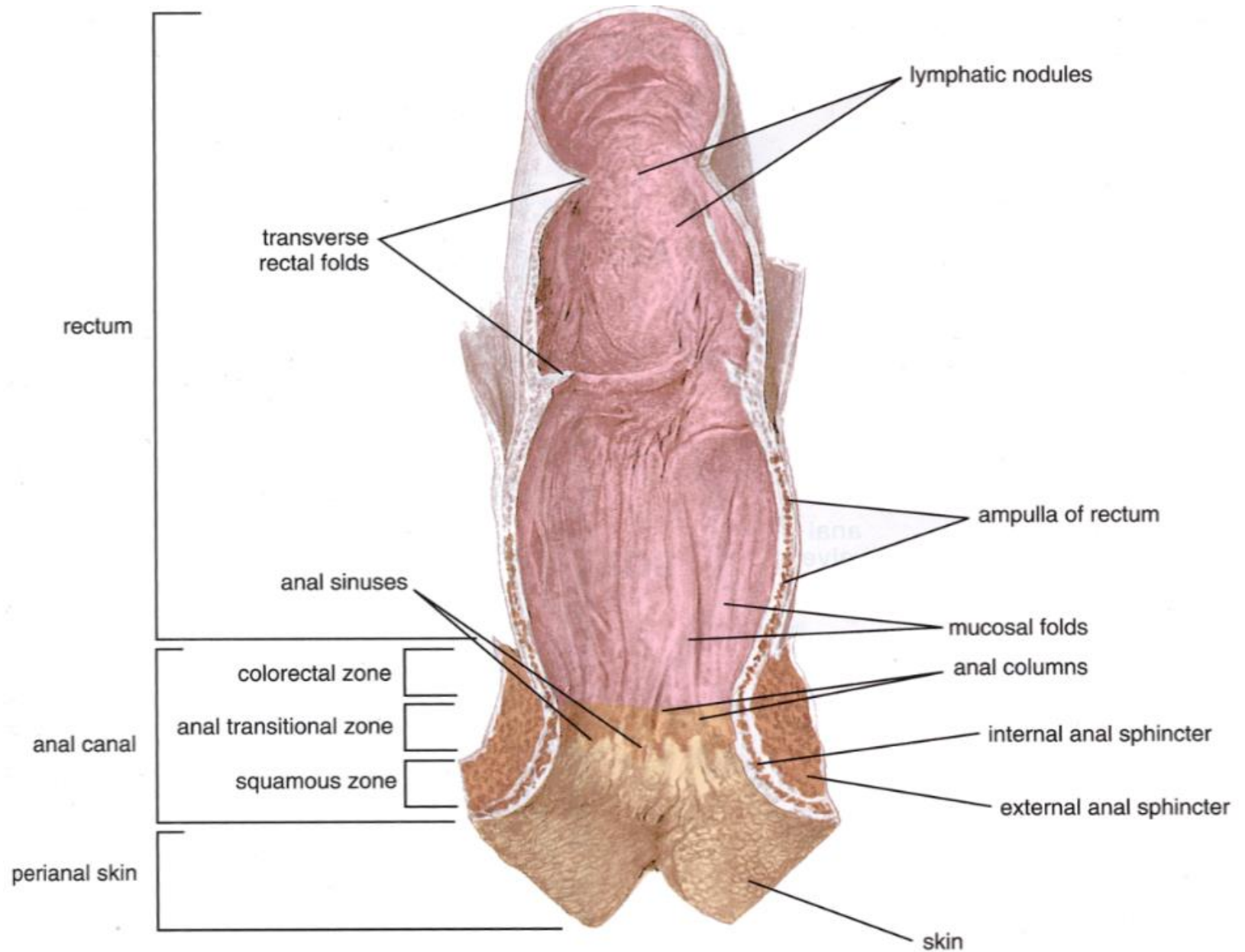


TLUSTÉ STŘEVO - REKTUM

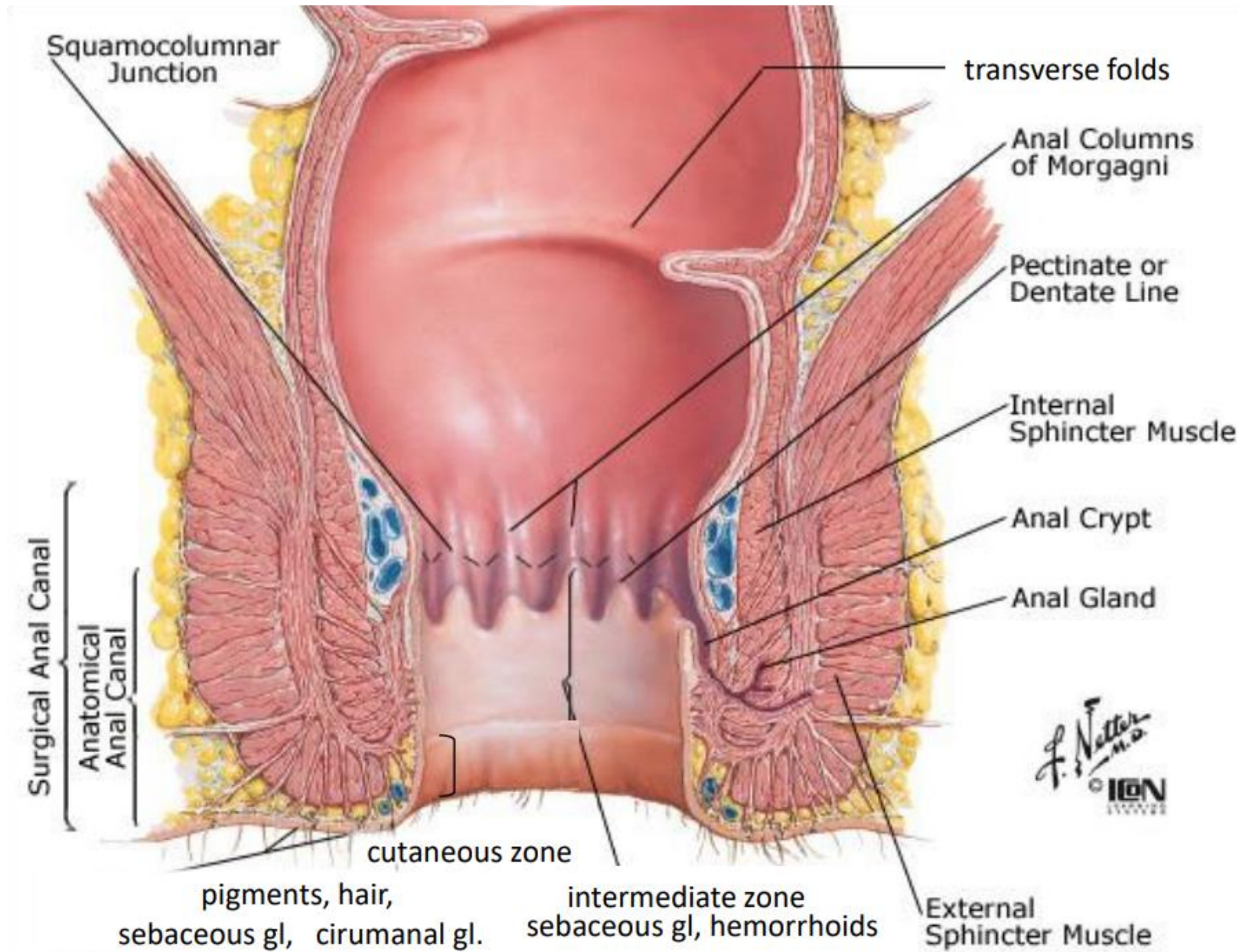
- Poslední úsek tlustého střeva → shodná histologická stavba
- **Pars pelvina** (ampulla recti)
 - histologická stavba shodná se stavbou tlustého střeva
 - (3) plicae transversae recti (sup., med., inf.), základem je cirkulární vrstva t. muscularis ext.
- **Anorektální junkce**
- **Canalis analis**
 - anulus hemorhoidalis – mizí L. krypty a jednovrstevný cylindrický epitel je postupně nahrazený vrstevnatým dlaždicovým epitelem a epidermis (linea dentata)
 - podélné slizniční řasy - columnae anales, mezi nimi sinus anales
 - valvuale anales na zakončení sinus anales→ linea dentata
- bohaté žilní pleteně, proktodeální žlázy
- cirkumanální apokrinní žlázy
- m. sphincter ani internus (t. muscularis ext.)
- m. sphincter ani externus (příčně pruhovaná svalovina)
- vysoká submukóza → prolaps
- různá terminologie zón canalis analis



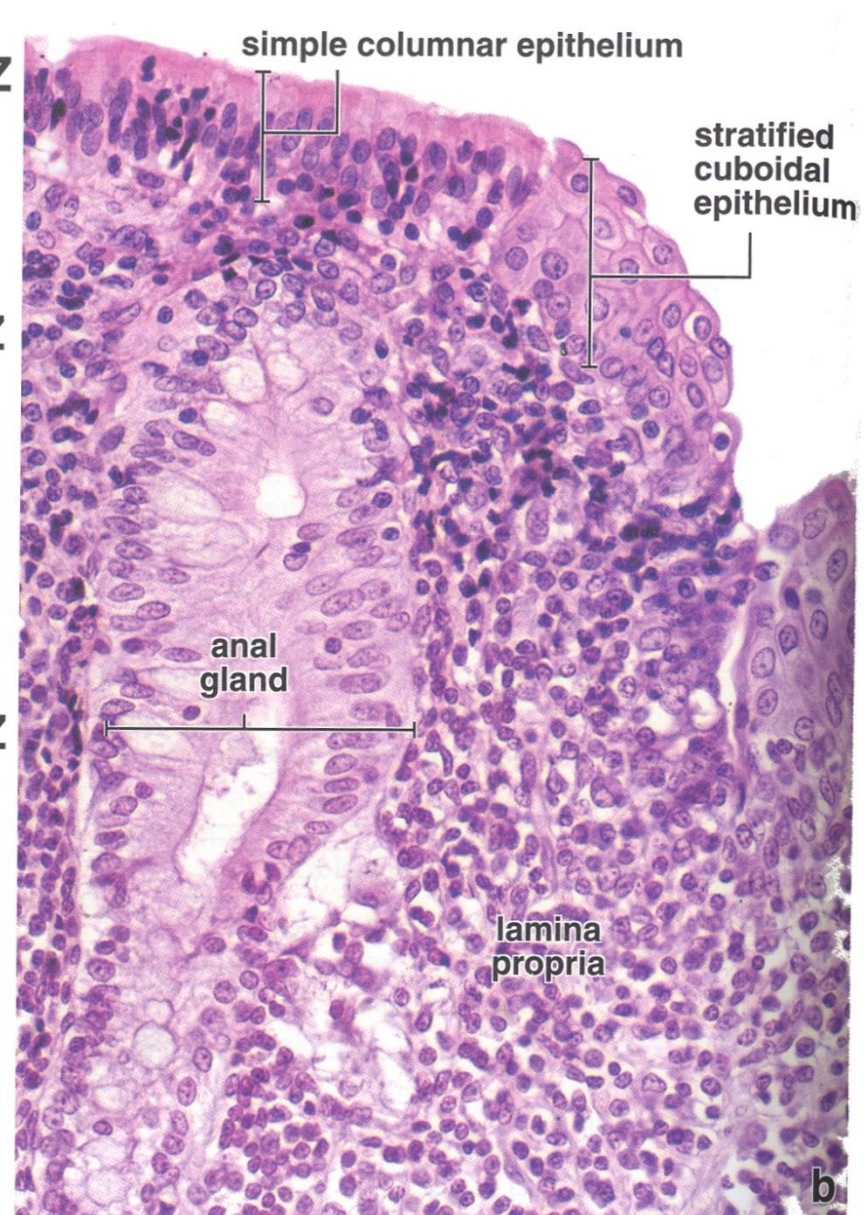
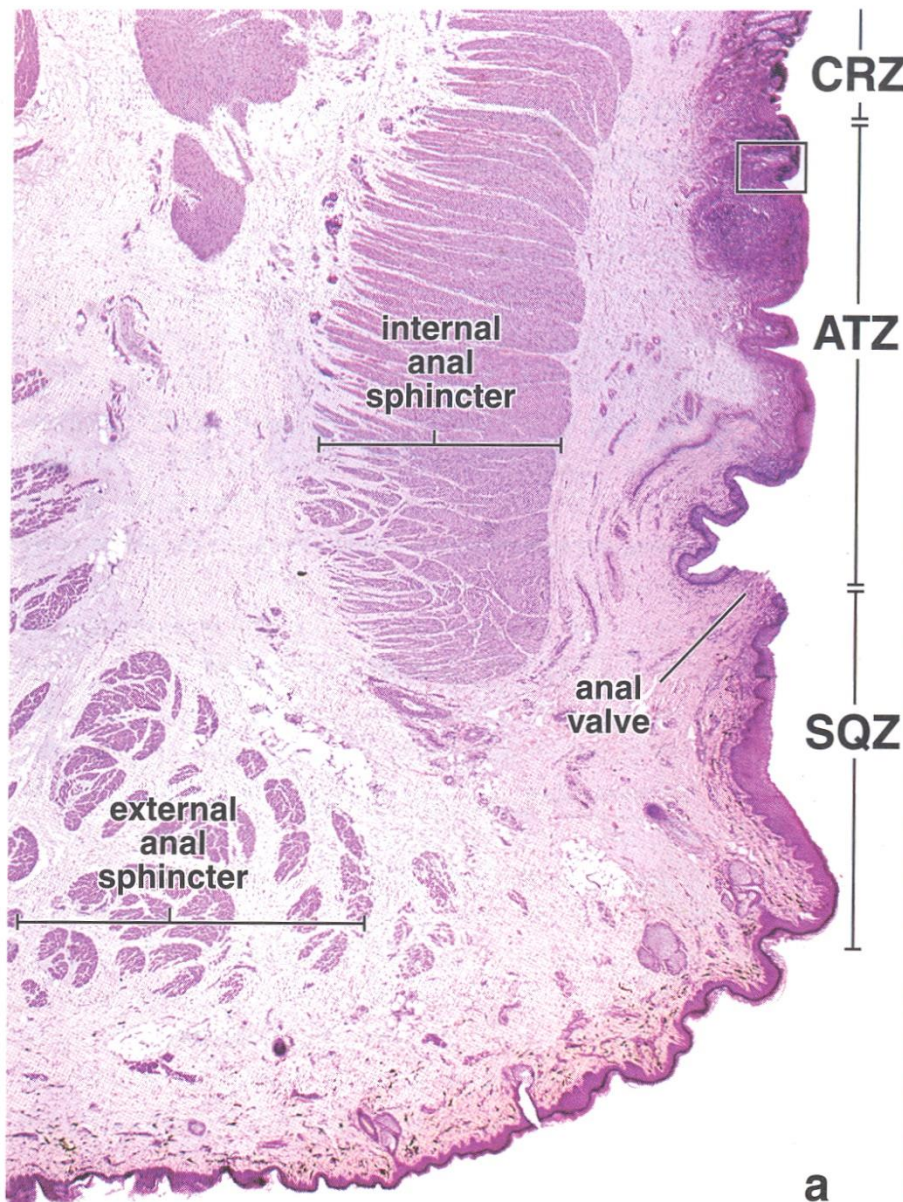
REKTUM A ANÁLNÍ KANÁL



REKTUM A ANÁLNÍ KANÁL



TLUSTÉ STŘEVO – ANOREKTÁLNÍ SPOJENÍ



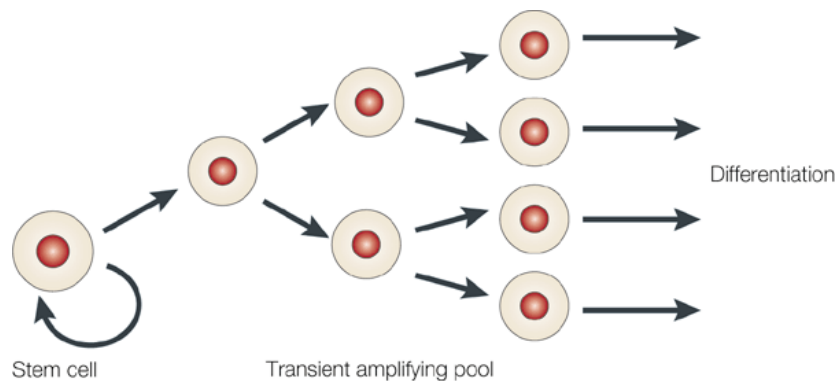
Orgán	Oblast	Mukóza			Submukóza	Muscularis externa	Seróza/ Adventicie
		LEM	LPM	LMM			
Jícen	1/3	vrstevnatý dlaždicový e.	glandulae oesophageae cardiacae	úplná	gll. oesophageales	kosterní	A
	2/3					obě	
	3/3					hladká	S
Žaludek	kardie	jednovrstevný cylindrický e.	gll. cardiacae	úplná		tři vrstvy šikmá, cirkulární, longitud.	S
	fundus/ corpus		gll. gastricae propriae				
	pylorus		gll. pyloricae				
Tenké střevo	duoenum	jednovrstevný cylindrický e. kartáčový lem pohárkové buňky	L. krypty klky	úplná	gll. duodenales (Brunneri)		A+S
	jejunum		Peyerovy plaky		plicae circulares		S
	ileum						
Colon a rectum	appendix	jednovrstevný cylindrický e. kartáčový lem pohárkové b.	lymf. uzlíky	neúplná	lymf. uzlíky	taenie coli	S
	caecum		chybí klky	úplná			A+S
	colon						A+S
	rectum	columnae rectales					A
Canalis analis	anorektální/ anokutánní	vrstevnatý nerohovějící dlaždicový e.	žilní pleteň	neúplná - chybí	podélné slizniční řasy žilní pleteň	vnitřní sfinkter	A
	zona cutanea	vrstevnatý rohovějící dlaždicový e.	vlasové folikuly, potní žlázy				

REGENERACE BUNĚK SŘEVNÍ SLIZNICE

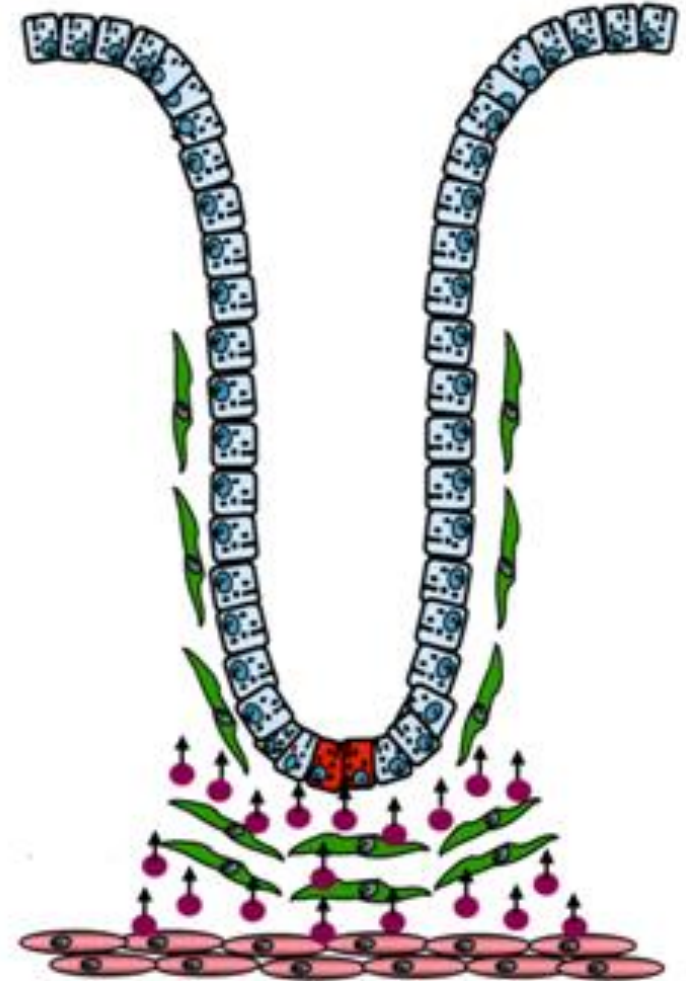
REGENERACE STŘEVNÍ SLIZNICE

Kmenové buňky

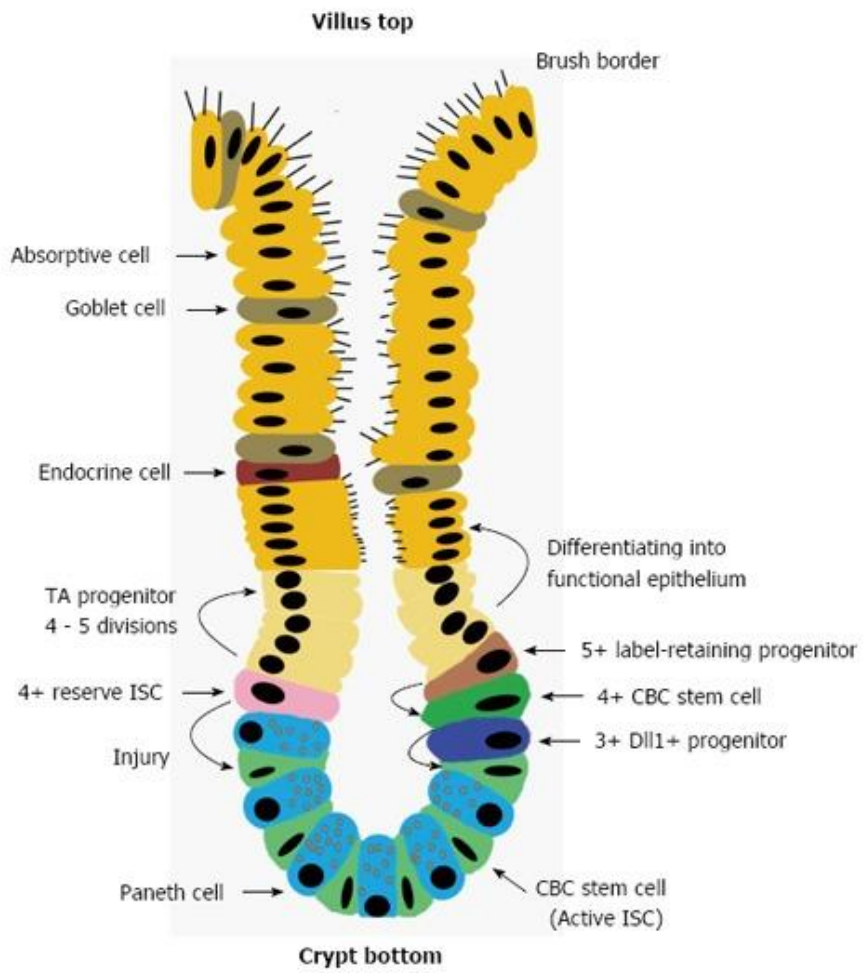
- stem niche uvnitř Lieberkühnovy krypty
- zajišťují obnovu střevního epitelu (4-5 dní)
- morfologicky neodlišitelné, definované na základě „kmenového“ charakteru = schopnost diferenciacce a zároveň vlastní sebeobnovy



Nature Reviews | Molecular Cell Biology



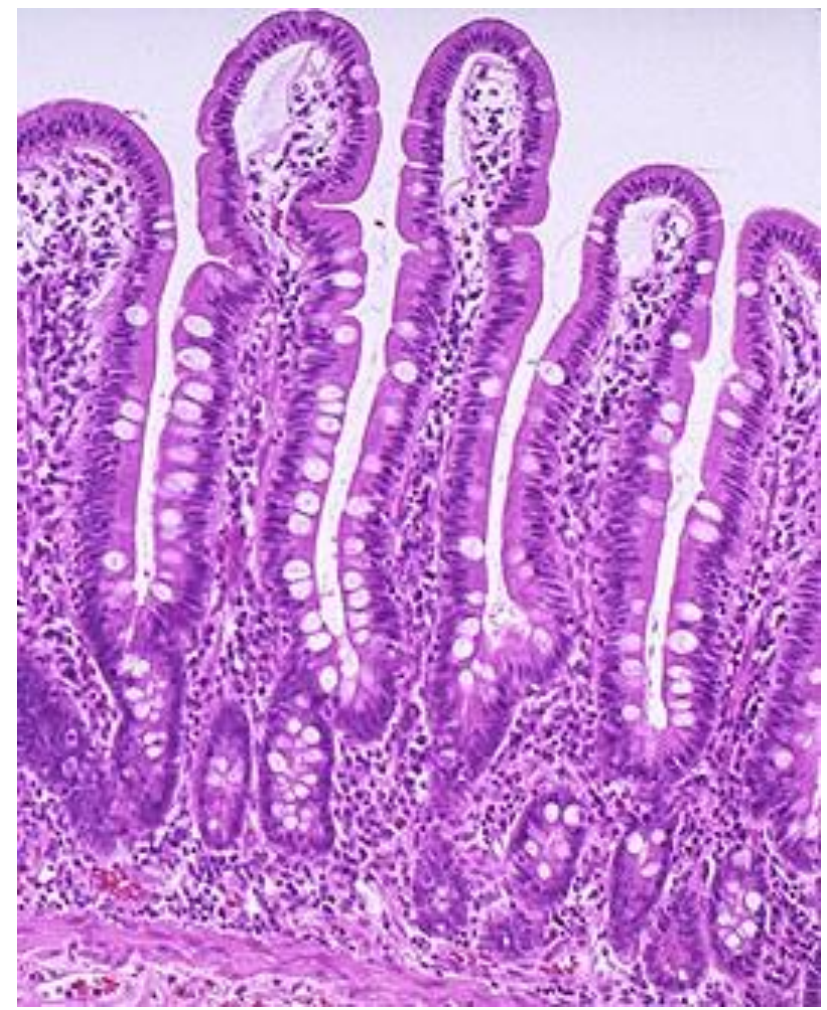REGENERACE STŘEVNÍ SLIZNICE



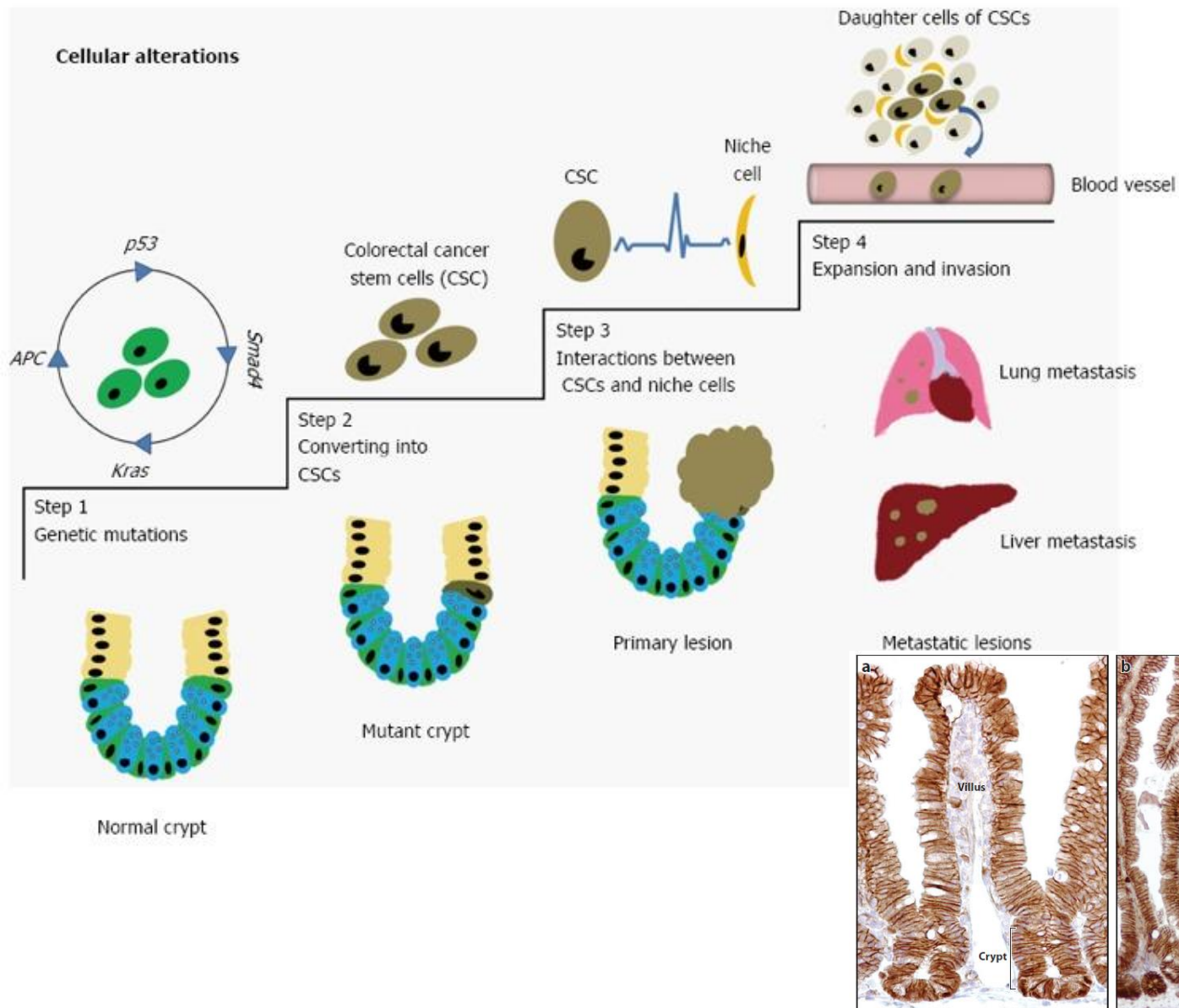
Villus domain

Crypt domain

Arrows indicate the vertical extent of the villus and crypt domains.

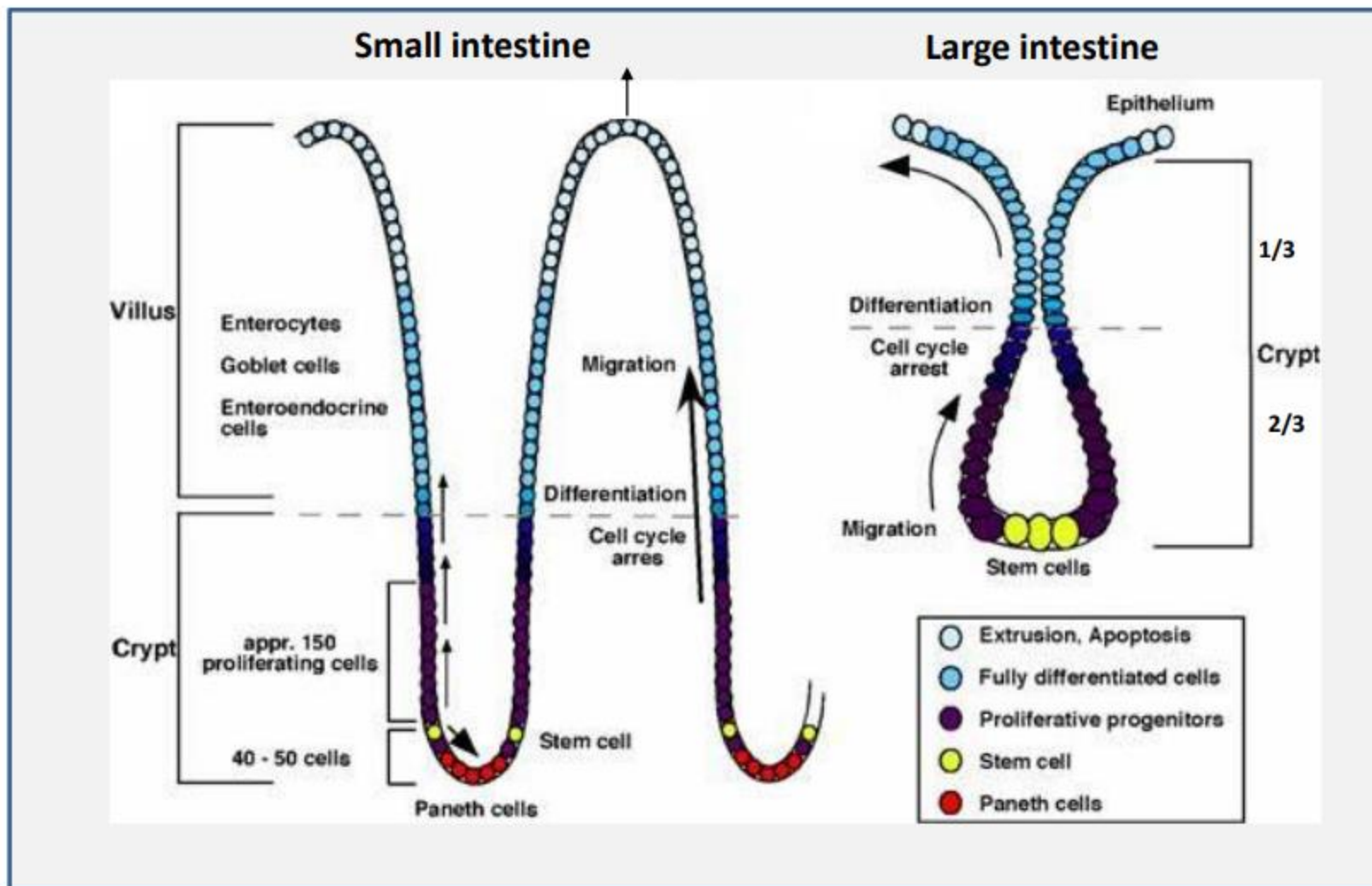


REGENERACE STŘEVNÍ SLIZNICE

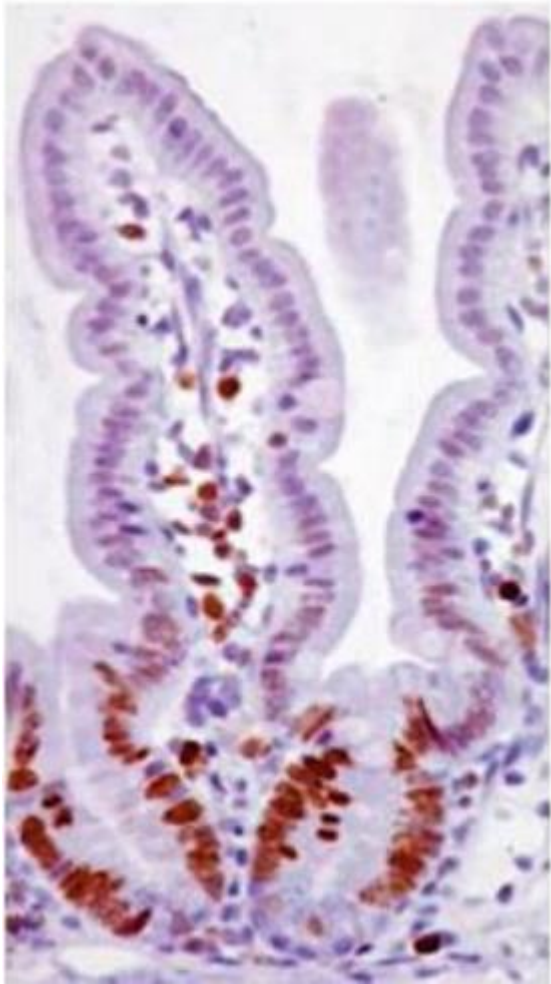


Relationship between intestinal stem cell genetic alterations and colorectal cancer development. Step1: Sequential mutations of *APC*, *p53*, *Smad4* and *Kras* in ISCs; Step2: Normal ISCs are converted into CSCs; Step 3: By using the feeding from niche cells, CSCs expand their numbers along with producing daughter cells to form a solid tumor; Step 4: Upon escaping from their primary sites, some CSCs will systematically migrate into other organs to form metastatic lesions. ISCs: Intestinal stem cells.

Cell renewal in the crypts



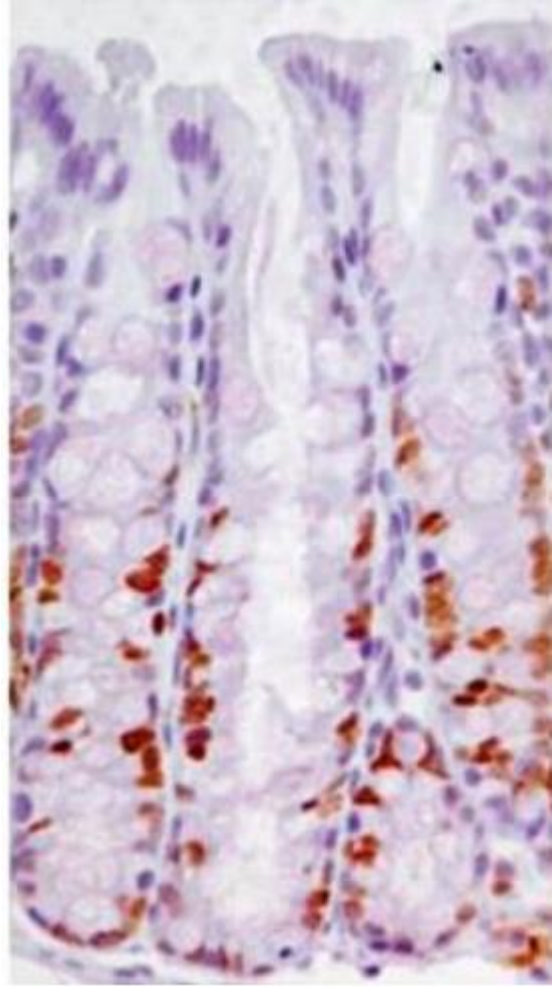
REGENERACE STŘEVNÍ SLIZNICE



Klik

Krypta

Tenké střevo



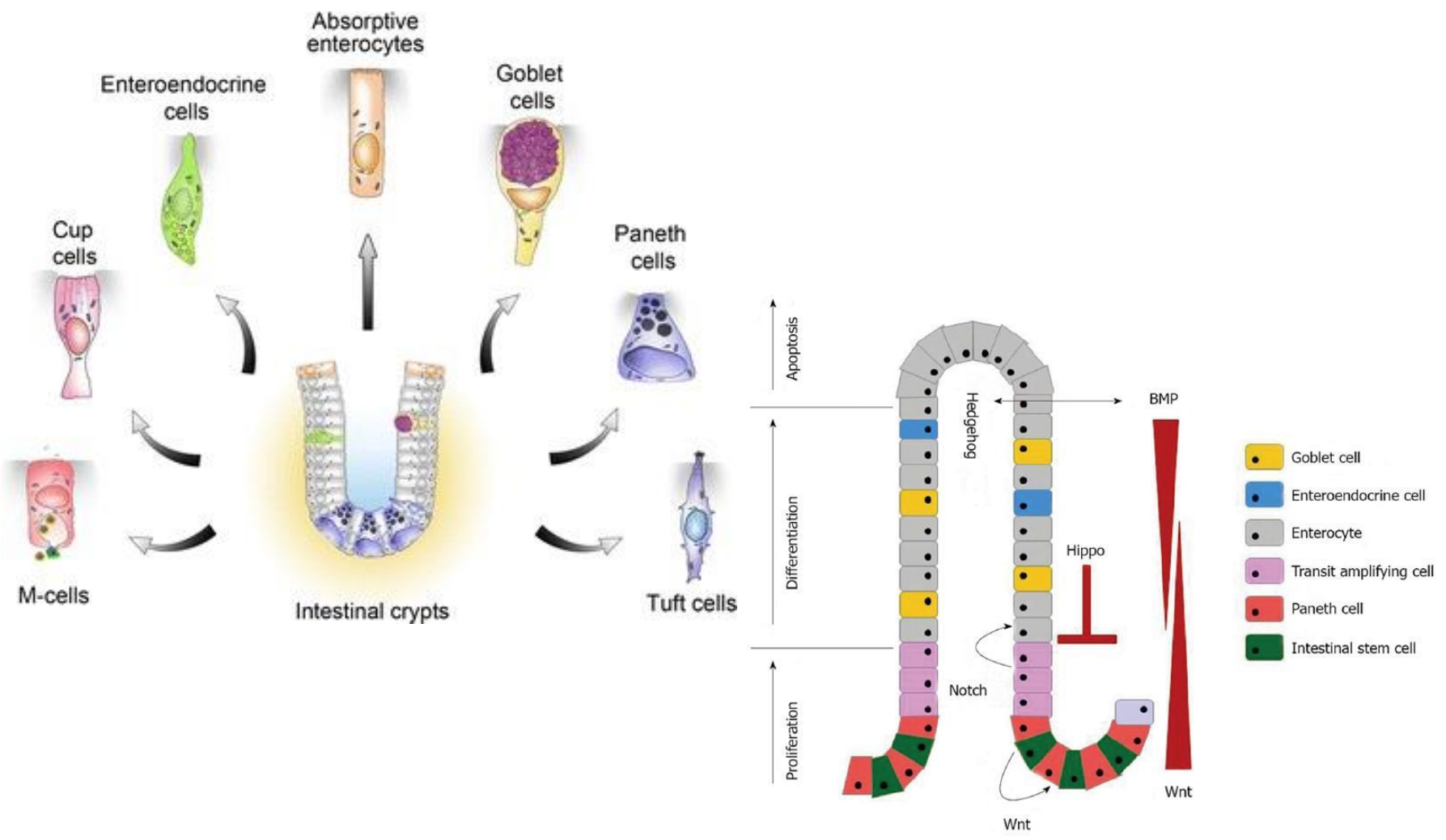
Povrchový epitel

Krypta

Tlusté střevo

Ki-67

TENKÉ STŘEVO – SLIZNICE



- Goblet cell
- Enteroendocrine cell
- Enterocyte
- Transit amplifying cell
- Paneth cell
- Intestinal stem cell

MORFOGENEZE TRÁVICÍ TRUBICE



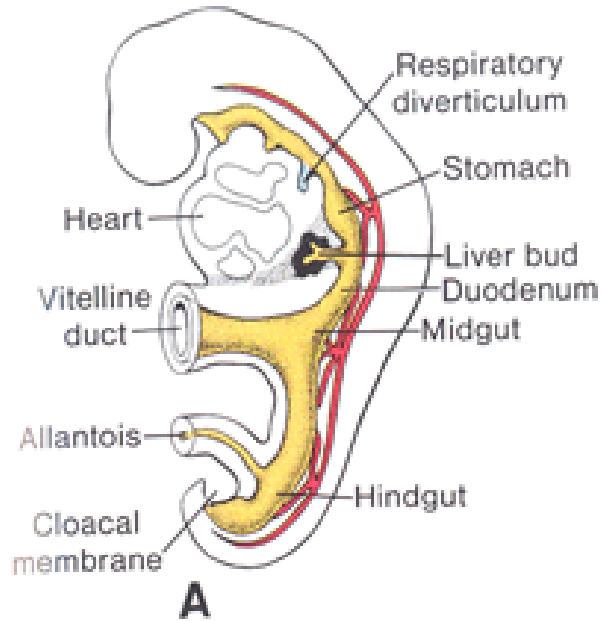
It is not birth, marriage or death which is the most important time in your life, but Gastrulation.

– Lewis Wolpert, 1989

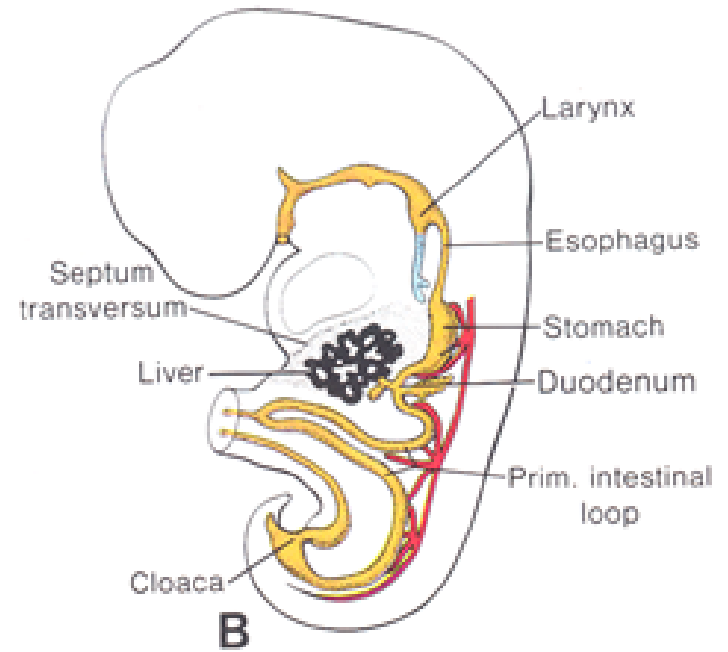
Lewis Wolpert, 1929-2021

TÝDEN cca

4.



5.

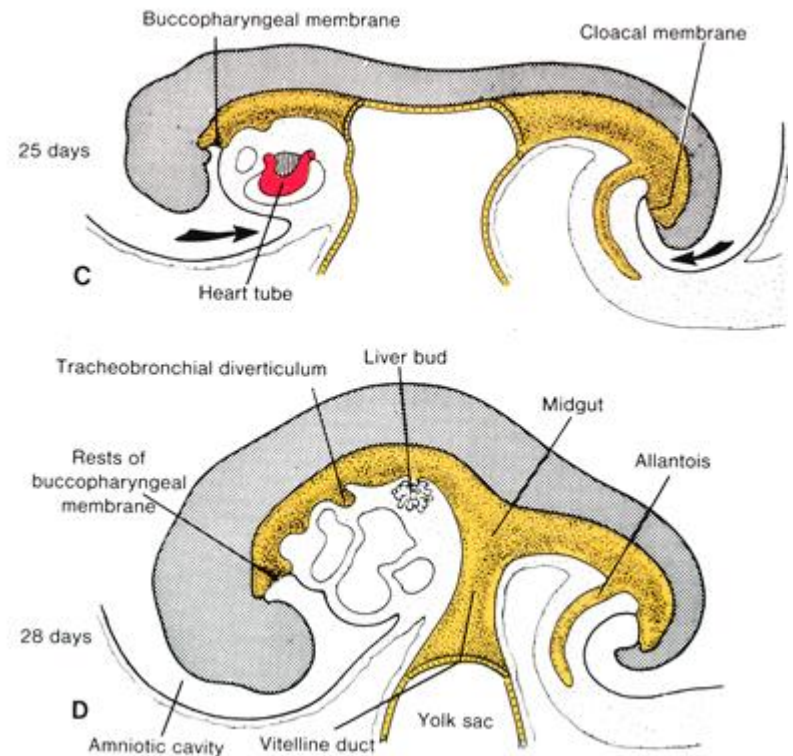
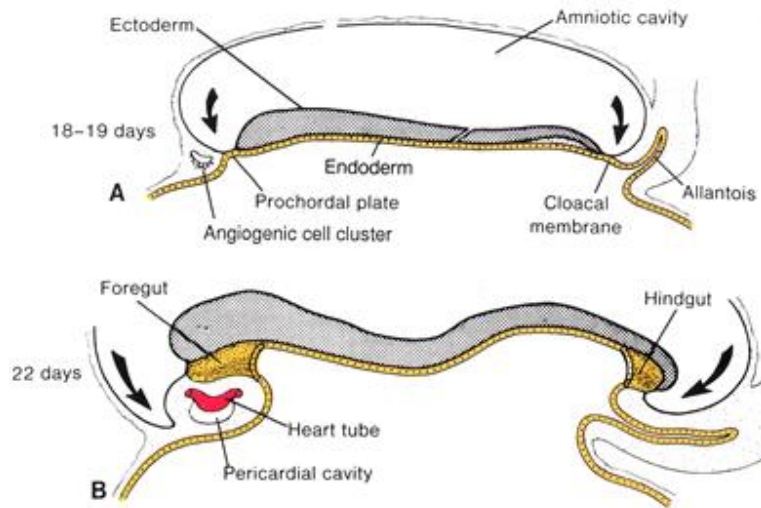



VELIKOST EMBRYA

?

PRIMITIVNÍ STŘEVO

cefalokaudální a laterální flexe embrya



PRIMITIVNÍ STŘEVO

počátek 4. týdne

- orofaryngová (stomodeum) membrána
- kloaková (proktodeum) membrána

Přední střevo

- primitivní farynx (→ a deriváty)
- dolní cesty dýchací (→ laryngotracheální výchlípka)
- játra a žlučové cesty (→ jaterní divertikulum)
- pankreas (→ pankreatické výchlípky)

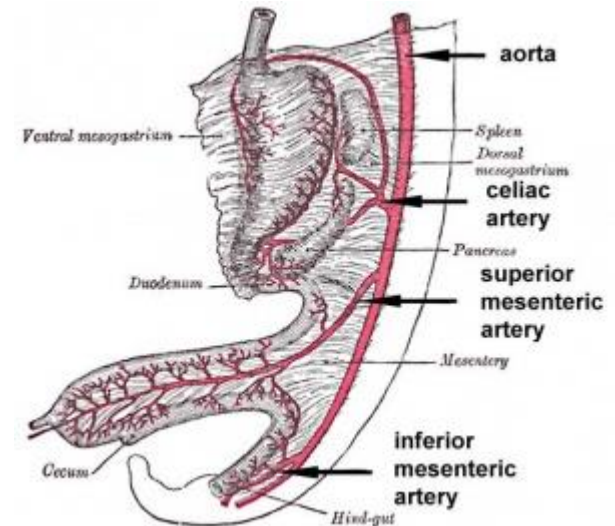
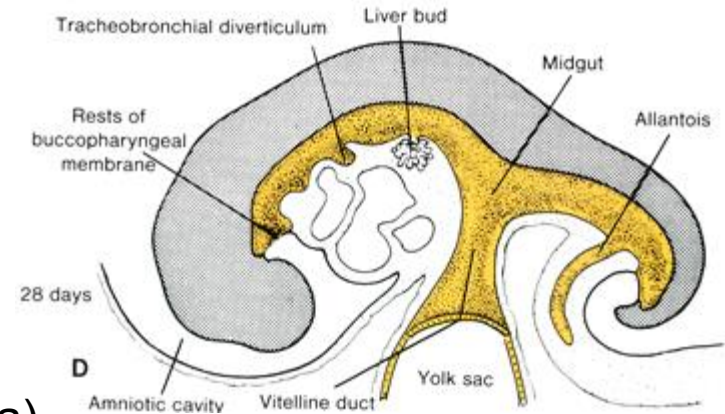
- jícen a žaludek
- proximální duodenum

Střední střevo

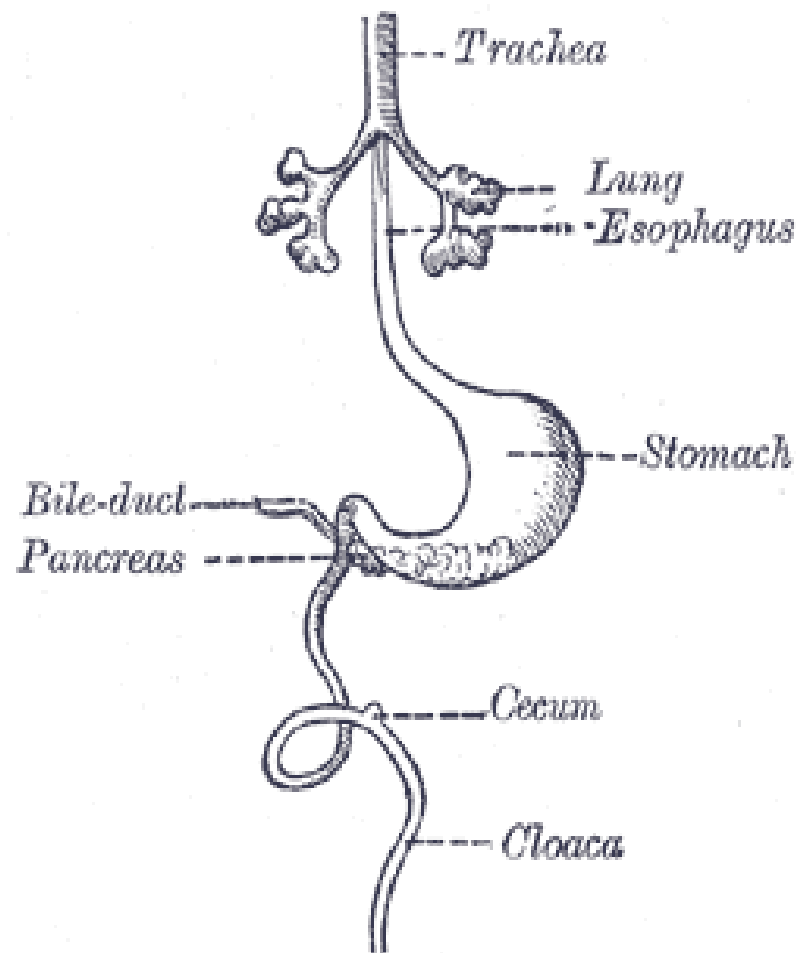
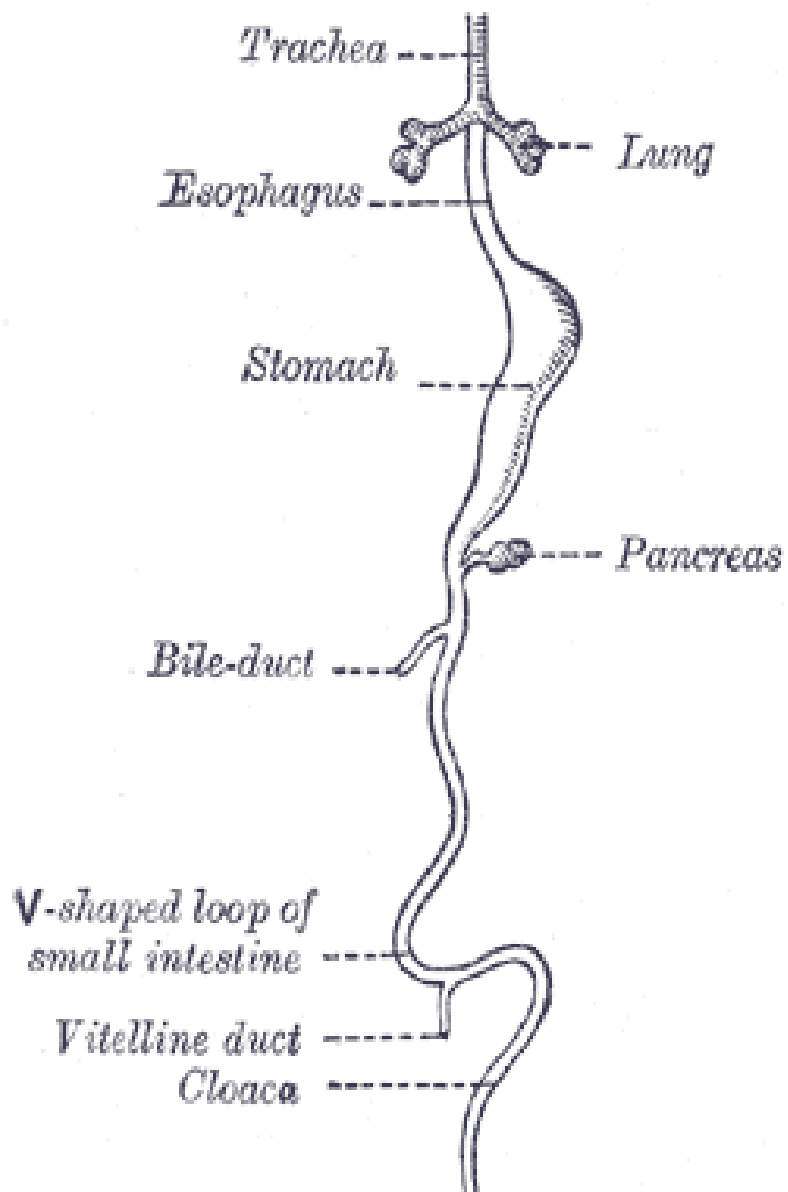
- distální duodenum, ileum, jejunum
- caecum, appendix, colon ascendens, colon transversum (1/2-2/3)

Zadní střevo

- colon transversum (1/3-1/2), colon descendens, colon sigmoideum
- rectum, anální kanál
- část močového systému (výstelka močového měcháře, uretry)

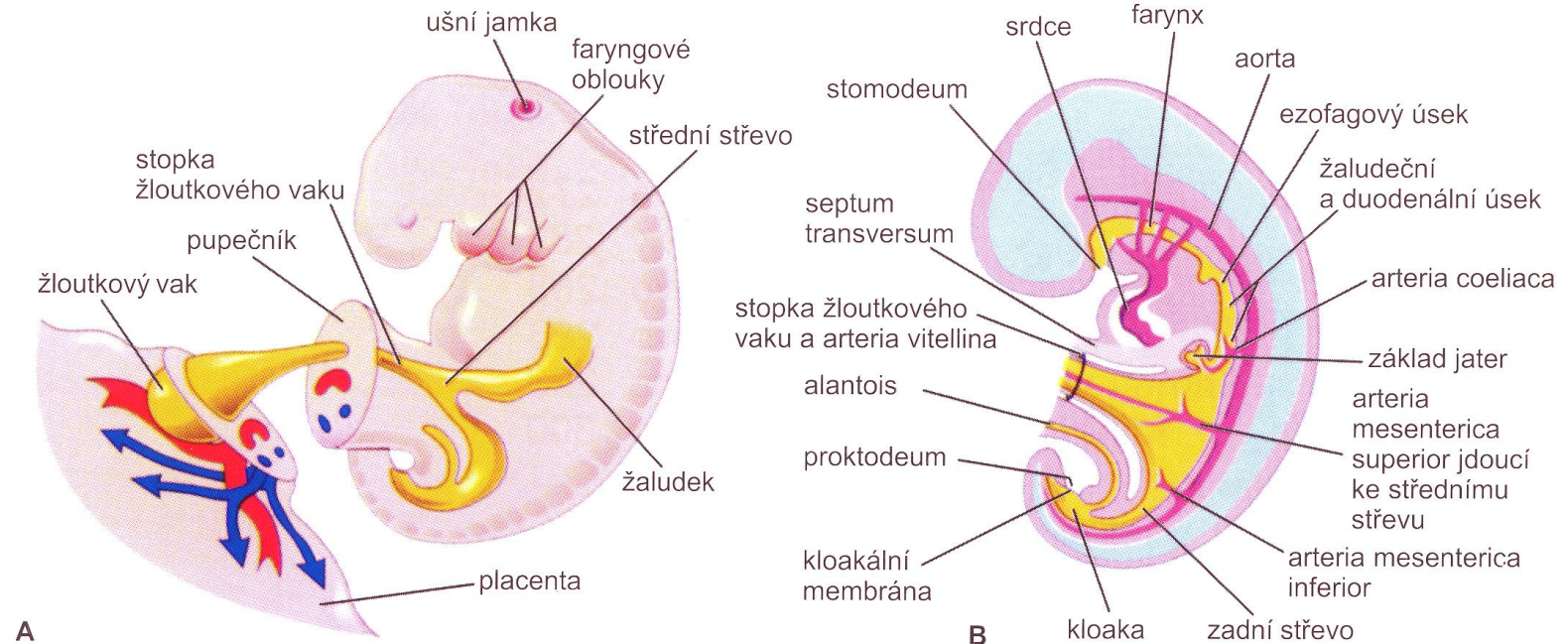
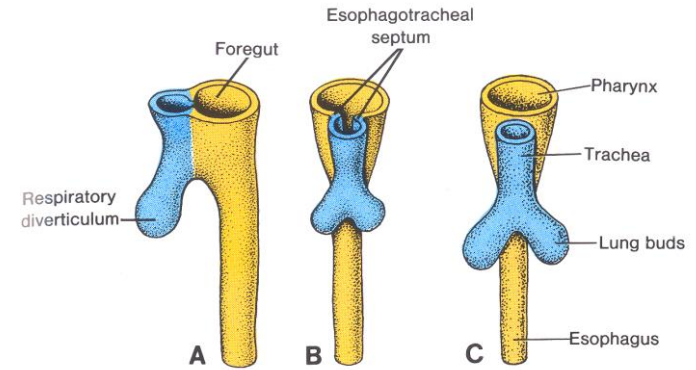


VÝVOJ TRÁVICÍ TRUBICE



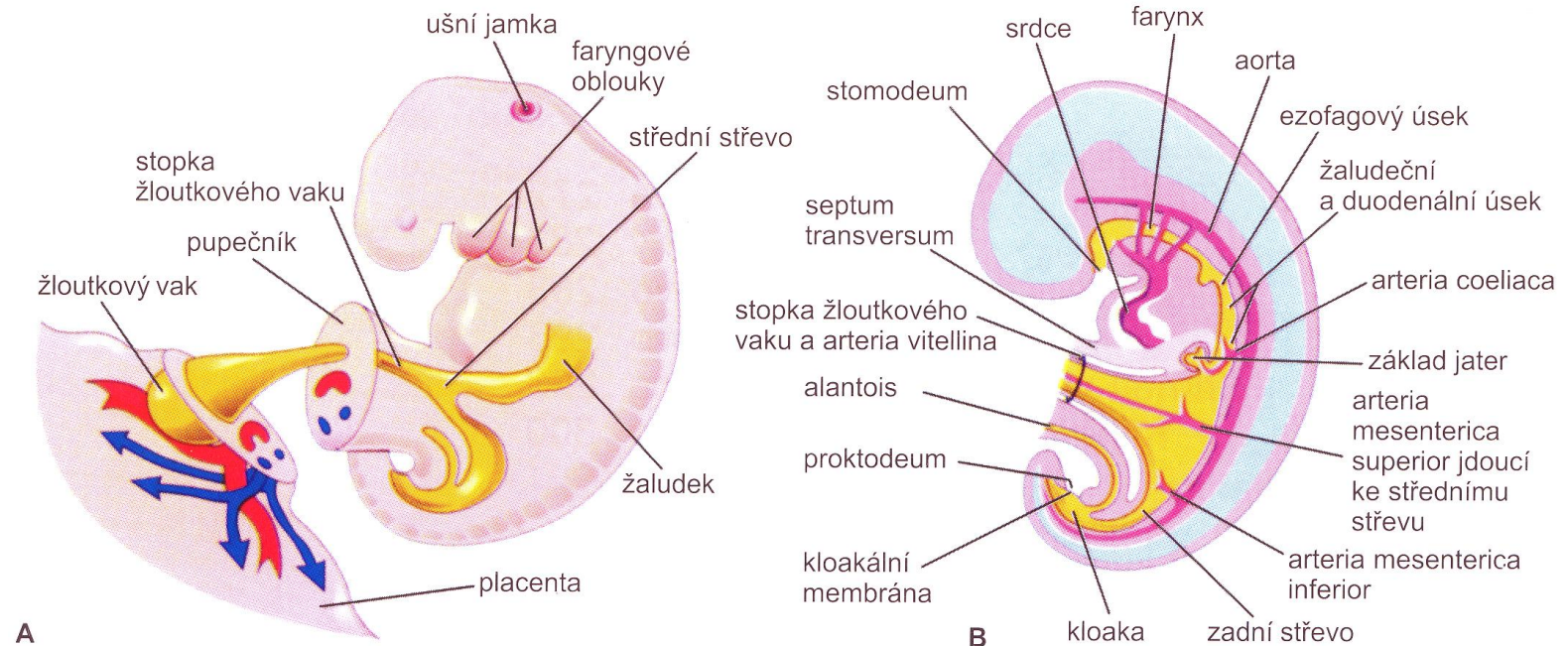
JÍCEN

- derivát předního střeva
- tracheoezofágové septum (4. týden)
- rychlý růst kaudálně díky vývoji srdce a plic (konečná relativní délka 7. týden)
- výstelka endodermového původu
- obliterace, rekanalizace do konce 8. týdne
- svalová vrstva z mezenchymu kaudálních faryngových oblouků nebo splanchnopleury



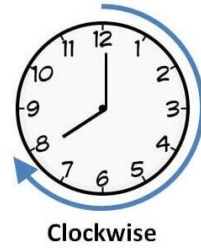
ŽALUDEK

- derivát předního střeva
- fusiformní dilatace (4. týden) v mediální rovině
- podélná a ventrolaterální expanze → vznik velké a malé křivky
- rotace žaludku



ŽALUDEK

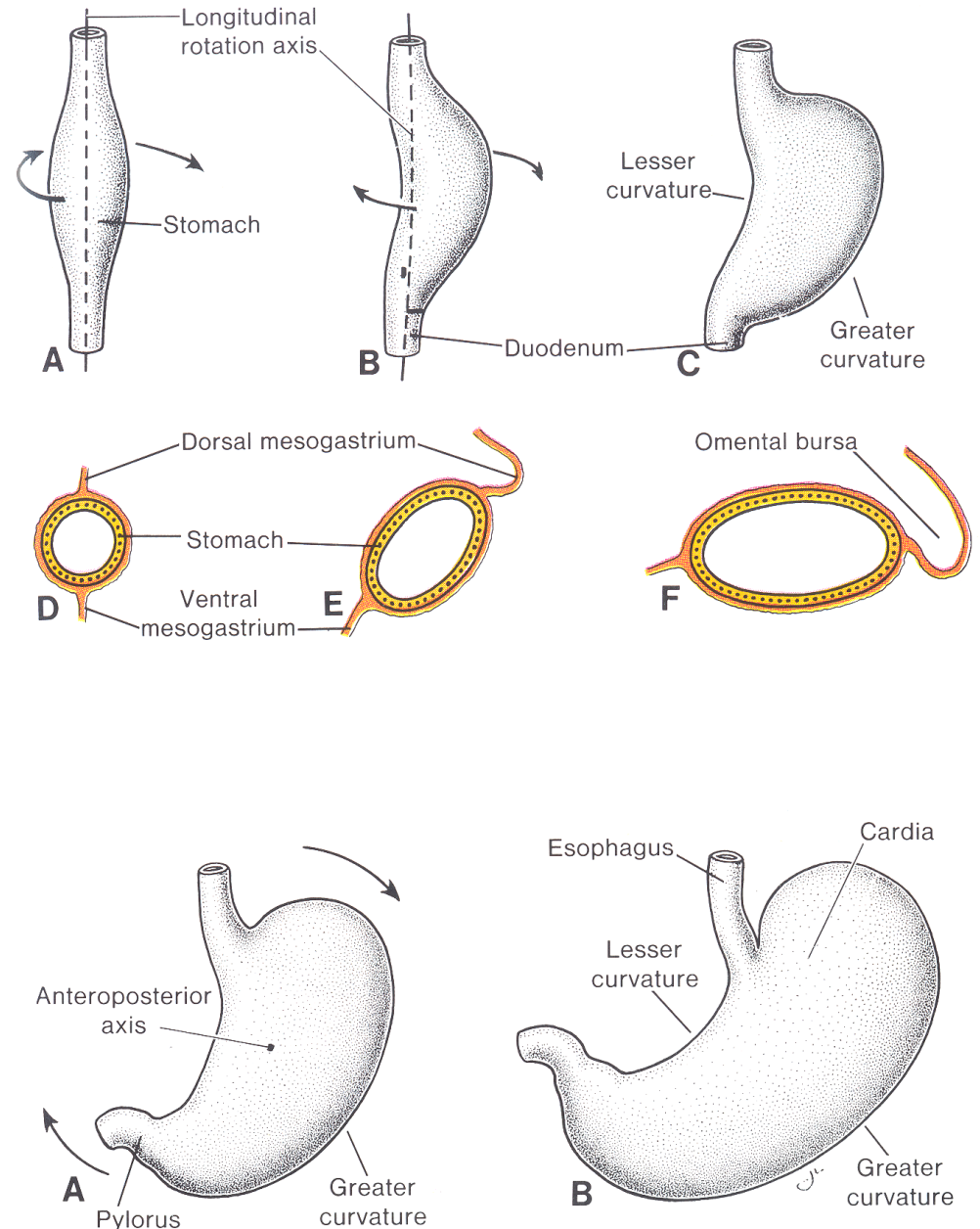
- rotace žaludku
- 90°



ventrální malá křivatura → doprava
dorsální velká křivatura → doleva
levá strana → ventrálně
pravá strana → dorsálně
kraniální část → doleva kaudálně
kaudální část → doprava kraniálně

výsledná anatomická poloha I. a p.
nervus vagus

- mezenteria žaludku
- mezogastrium dorsale (zadní)
→ bursa omentalis a omentum majus
- mezogastrium ventrale (přední)
→ fixace žaludku a duodena



DUODENUM

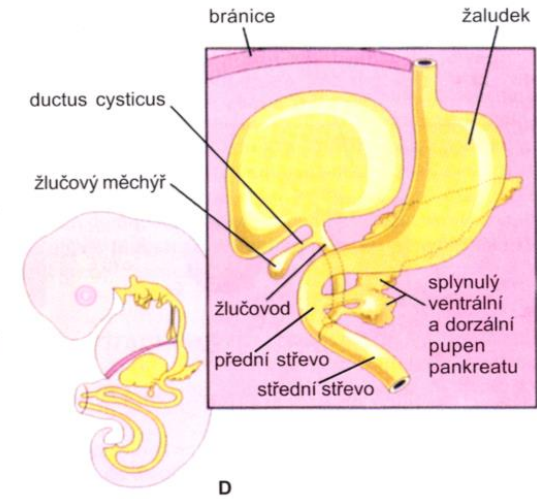
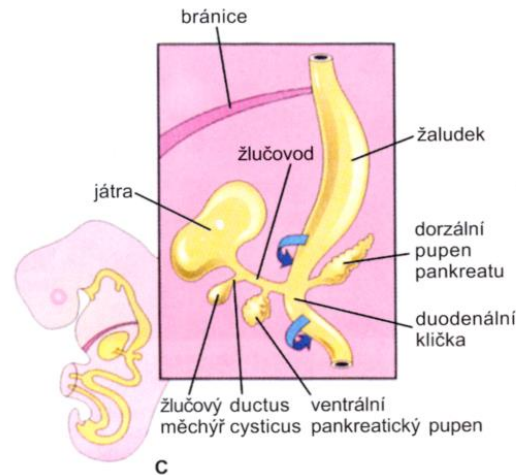
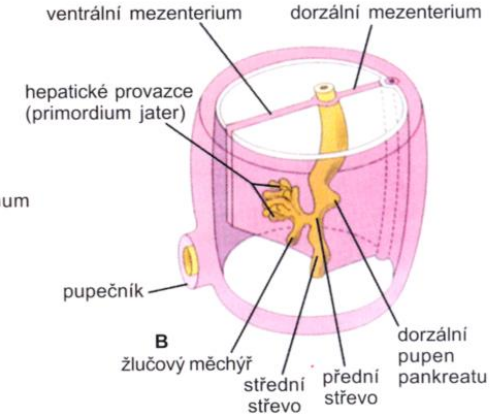
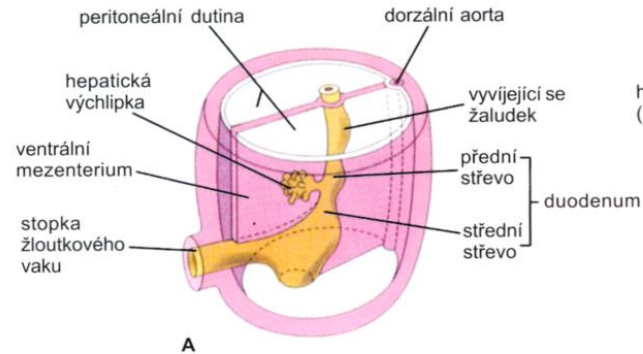
- kaudální přední a kraniální střední střevo

- duodenální klička

- 5.a 6. týden – obliterace v důsledku proliferace endodermu, rekanalizace 8. týden

- úzký vztah s vývojem jater a pankreatu

- důsledek rotace žaludku a duodena - retroperitoneální poloha duodena a pankreatu



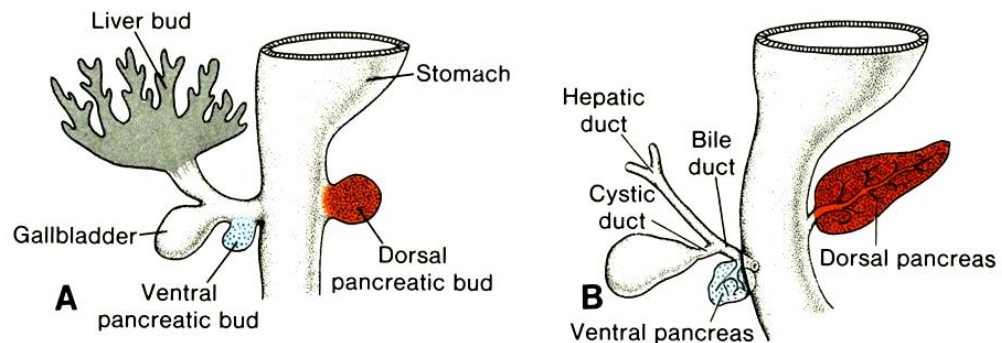
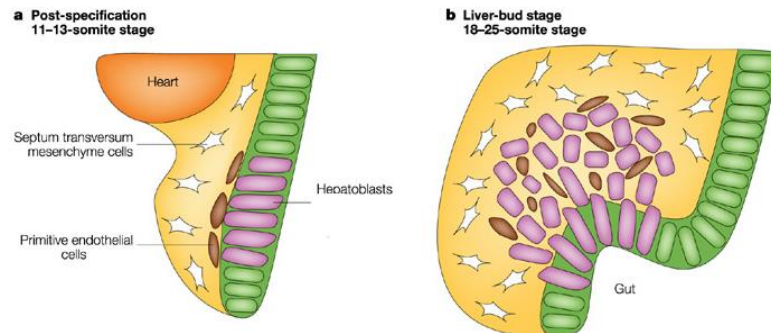
JÁTRA

- Výchlípka ventrální stěny embryonálního duodena – jaterní divertikulum
- Pars hepatica (parenchym + ductus hepaticus) a pars cystica (ductus cysticus + žlučník) vytváří d. choledochus
- Rychle proliferující buňky pronikají do septum transversum (mesodermální ploténka mezi perikardiální dutinou a žloutkovým vakem) a vrůstají do ventrálního mesenteria
- Jaterní trámce → parenchym
- Interakce mezi buňkami jaterních trámců a vv. omphalomesentericae indukují vznik jaterních sinusoid
- Vazivo, Kupfferovy a hematopoetické buňky – z mesodermu septum transversum
- Mesoderm na povrchu diferencuje ve viscerální peritoneum

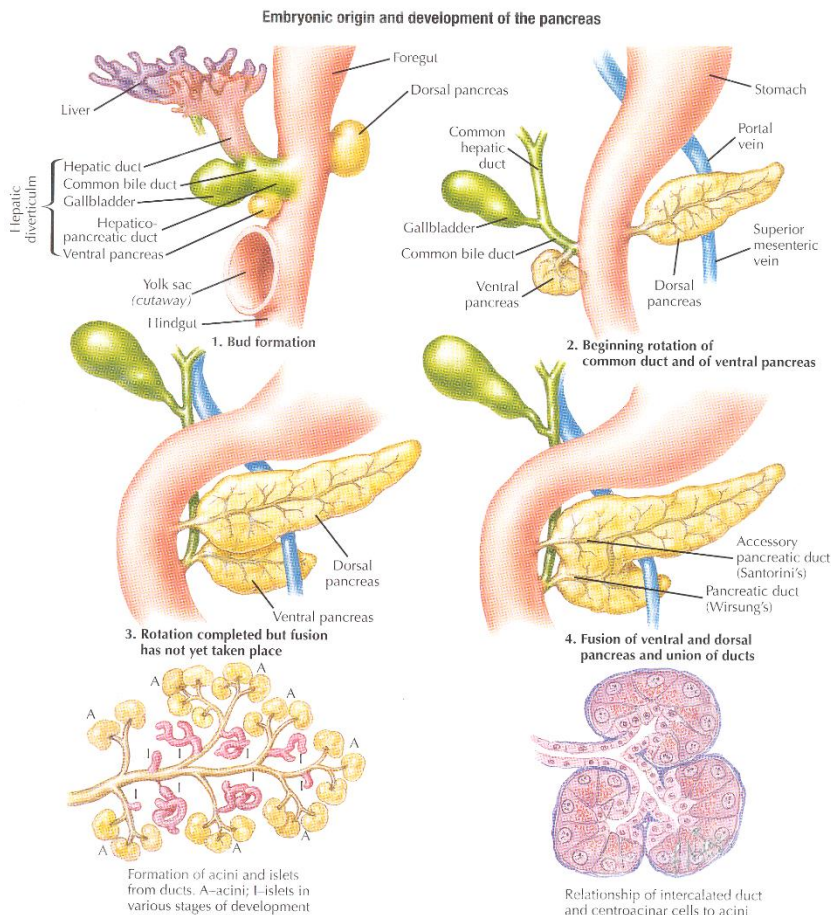
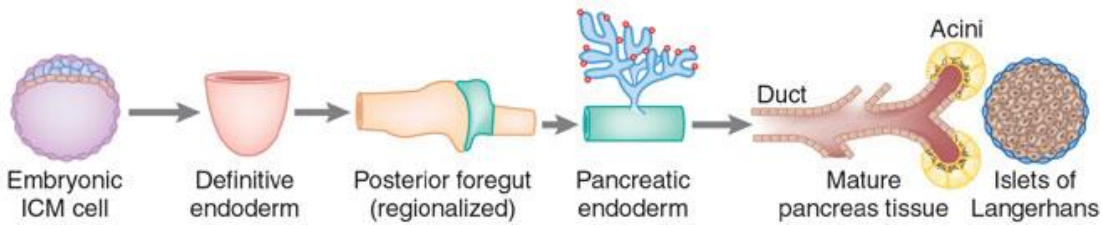
• 10. týden

- 10% těla
- hematopoeze

• 12. týden - produkce žluči



PANKREAS



- 6. týden vývoje

- dvě endodermální divertikula

- dorsální a ventrální výchlipka duodena (= pancreas dorsale et ventrale)

- po rotaci duodenální kličky obě divertikula splývají
→ vývody zůstávají (ventrální - hlavní and dorsální - vedlejší)

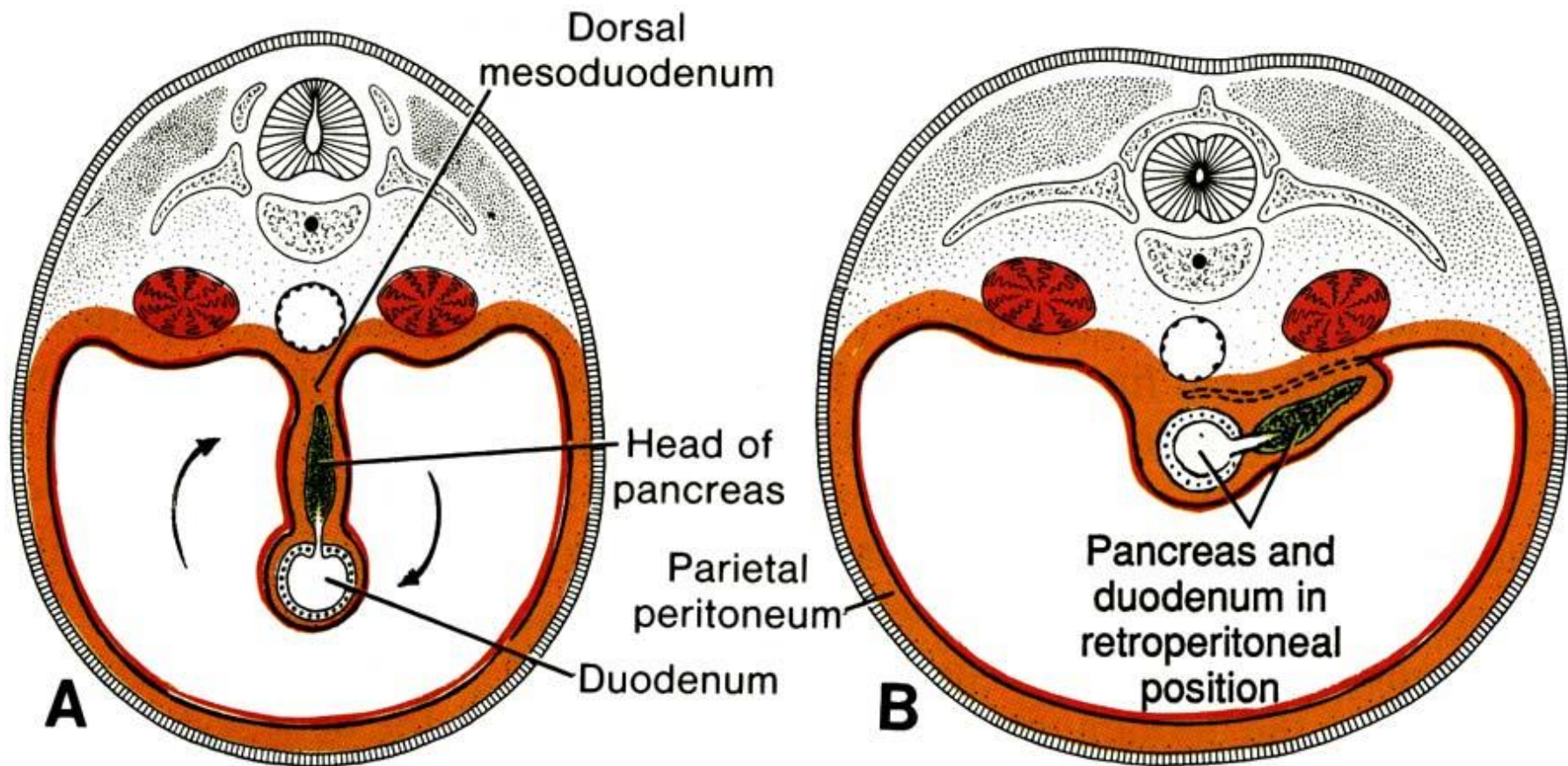
- nejprve duktální systém

- následně vývoj sekrečních acinů

- buňky, které nejsou součástí duktů, vytváří izolované skupiny a diferencují do buněk Langerhansových ostrůvků

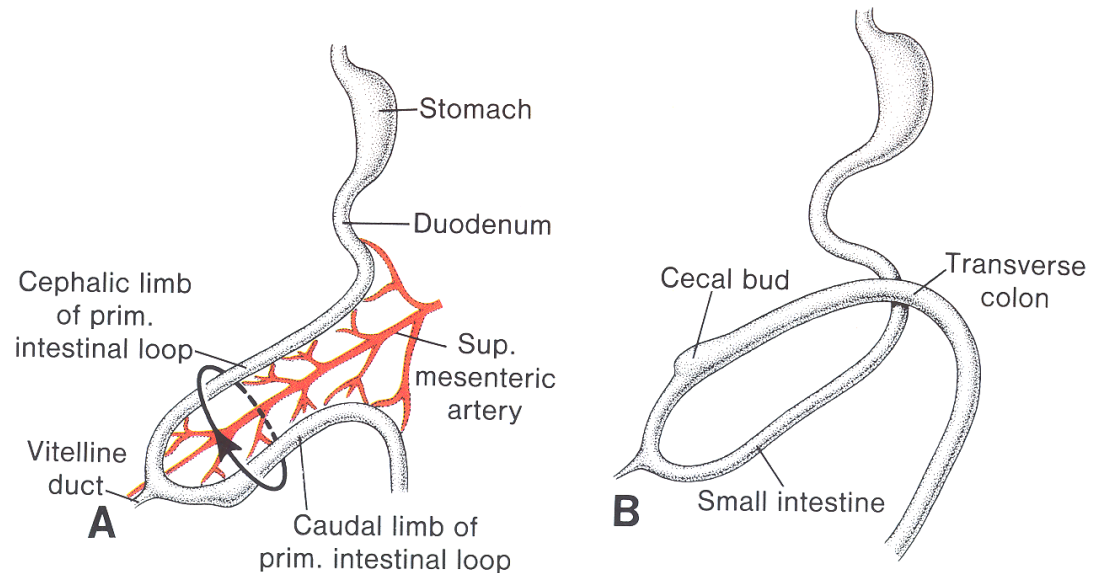
- od 4. měsíce vývoje i.u. – sekreční aktivita

PANKREAS – SEKUNDÁRNĚ RETROPERITONEÁLNÍ



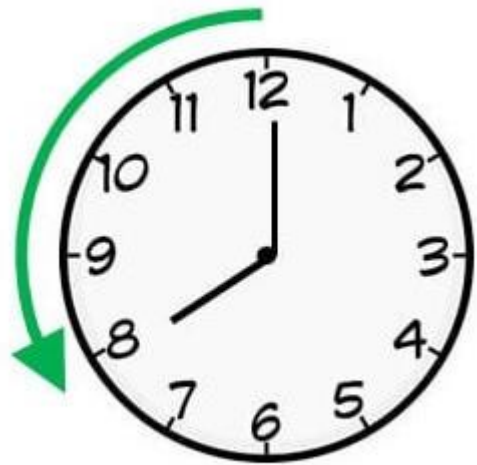STŘEDNÍ STŘEVO

- distální duodenum, ileum, jejunum
- caecum, appendix, colon ascendens, colon transversum (1/2-2/3)
- a. mesenterica superior
- pupeční klička se dvěma raménky komunikuje se žloutkovým vakem
- komunikace s extraembryonálním coelomem – fyziologická pupeční hernie – 6. týden
- repozice 10. týden

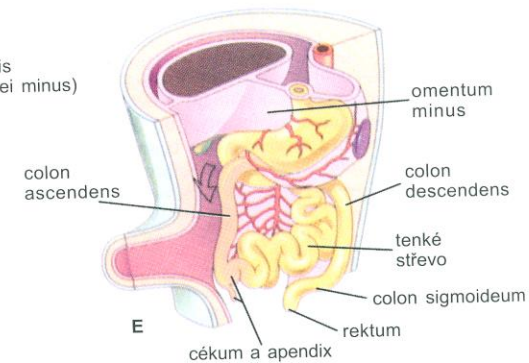
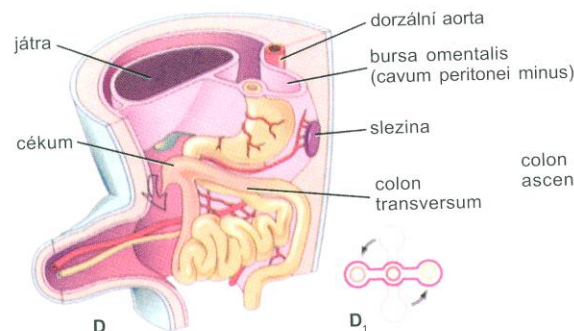
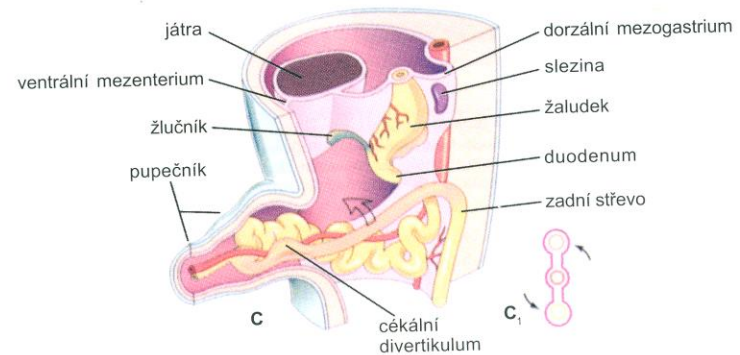
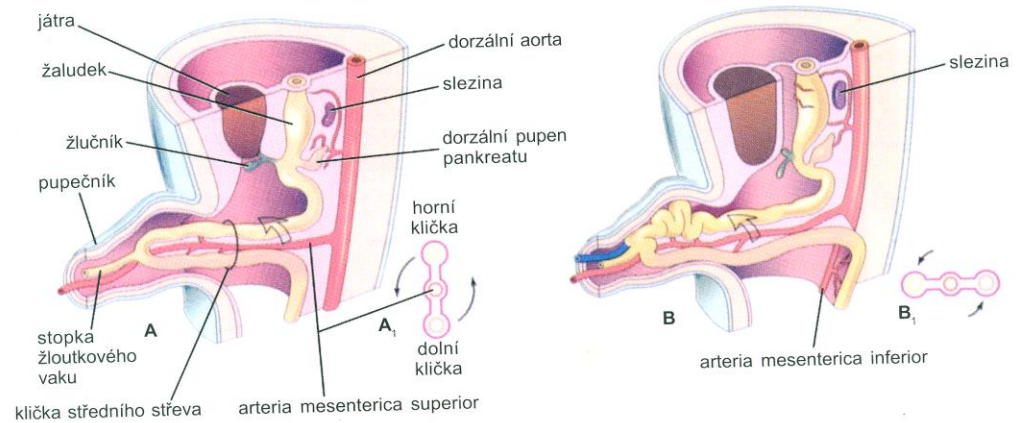


STŘEDNÍ STŘEVO - ROTACE

- v pupečníku rotace o 90°
- po repozici rotace o dalších 180°

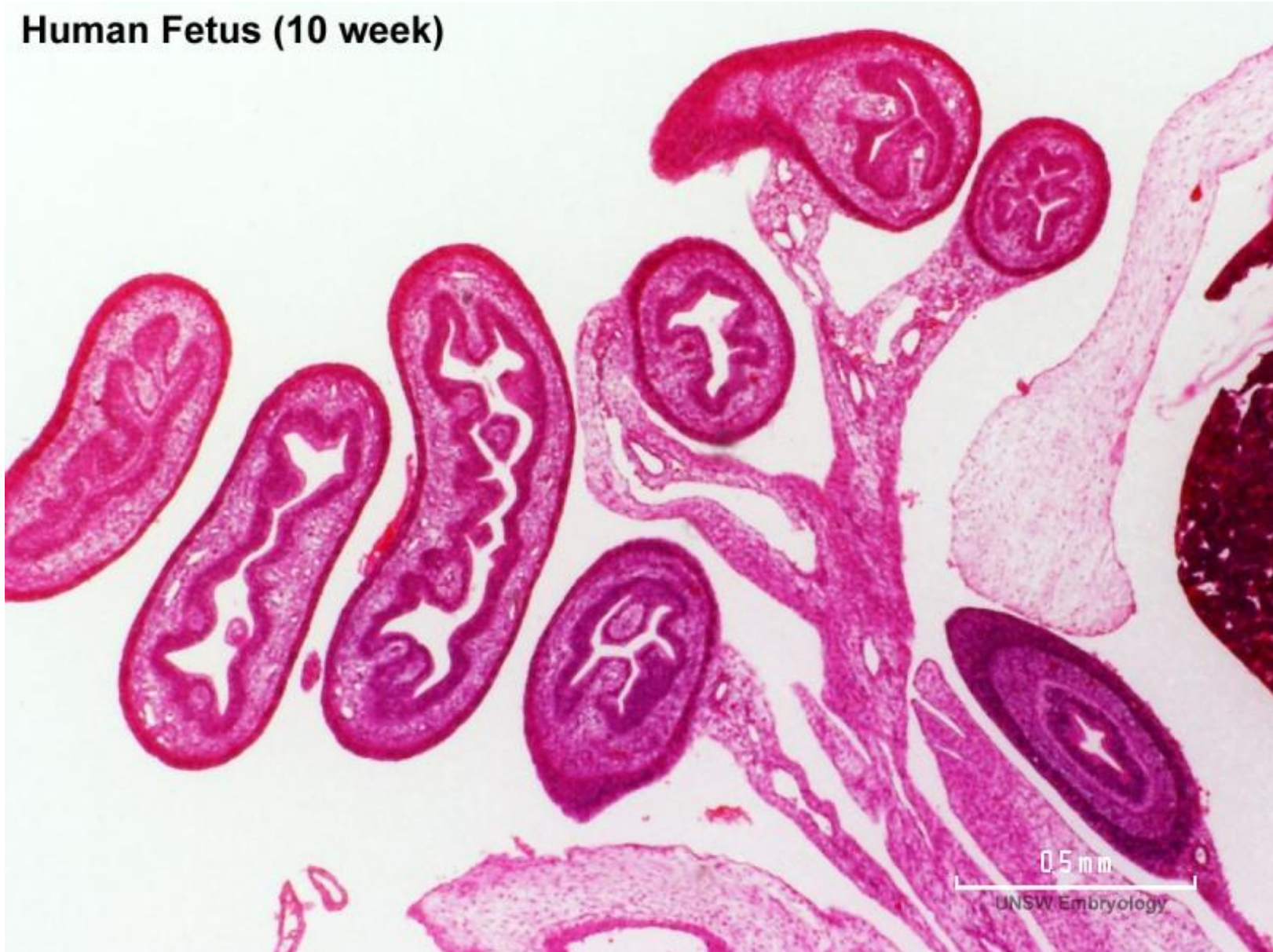

Anti-Clockwise



STŘEDNÍ STŘEVO – FYZIOLOGICKÁ UMBILIKÁLNÍ HERNIE

Human Fetus (10 week)



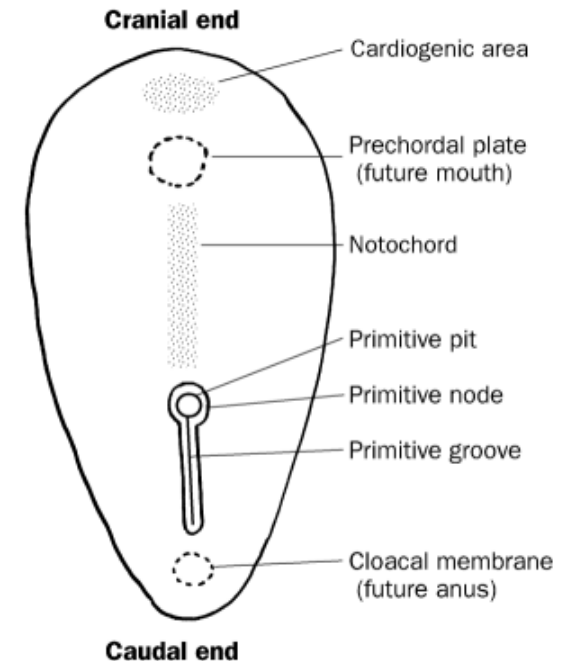
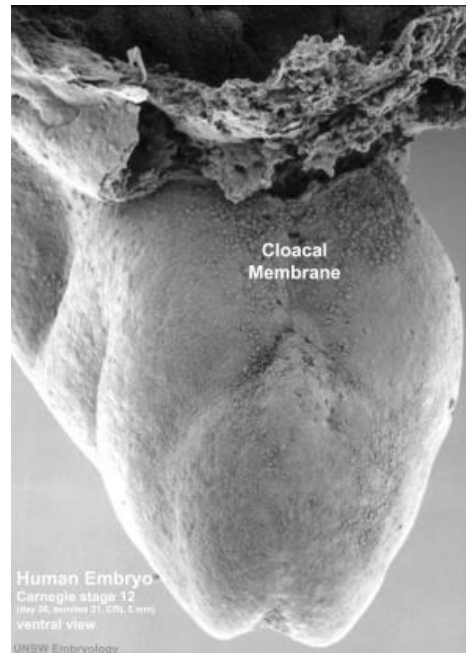
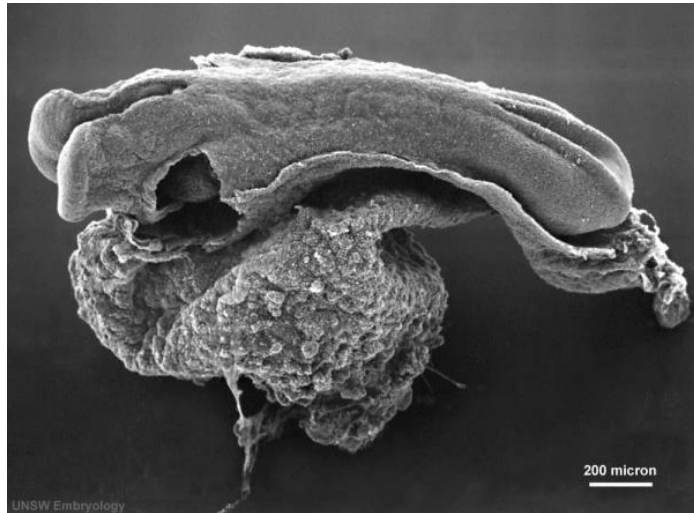
A 3D grayscale model of a developing midgut, showing its characteristic S-shaped curve. The model is centered against a black background. The text "Embryological Rotation of the Midgut" is overlaid in white, serif font across the middle of the model.

Embryological Rotation of the Midgut

<https://www.youtube.com/watch?v=vJA1A0v6Aa4>

ZADNÍ STŘEVO A KLOAKA

- colon transversum (1/3-1/2), colon descendens, colon sigmoideum
 - rectum, anální kanál
 - část močového systému
 - a. mesenterica inferior
-
- kloaka
 - společné přechodné vyústění urogenitálního a trávicího systému
 - kloaková membrána - entoderm kloaky a ektoderm proktodea



ZADNÍ STŘEVO A KLOAKA

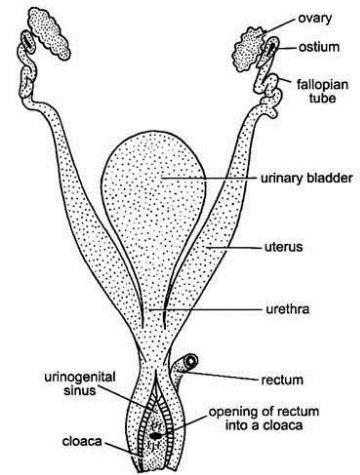


Fig. 31.6. Female reproductive system of platypus (Diagrammatic).

KLOAKA A JEJÍ DERIVÁTY

- kloaka
- kloaková membrána - entoderm kloaky a ektoderm proktodea

- urorektální septum dělí kloaku na dorsální **anorektální kanál** a ventrální **sinus urogenitalis**

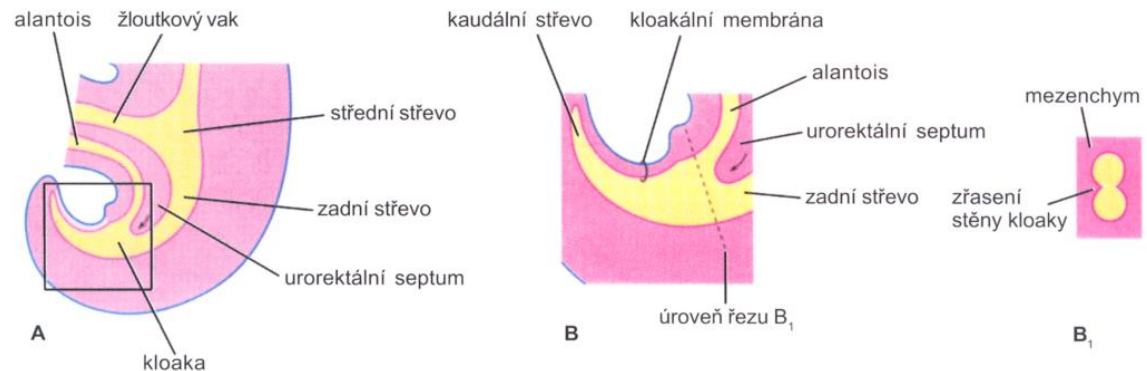
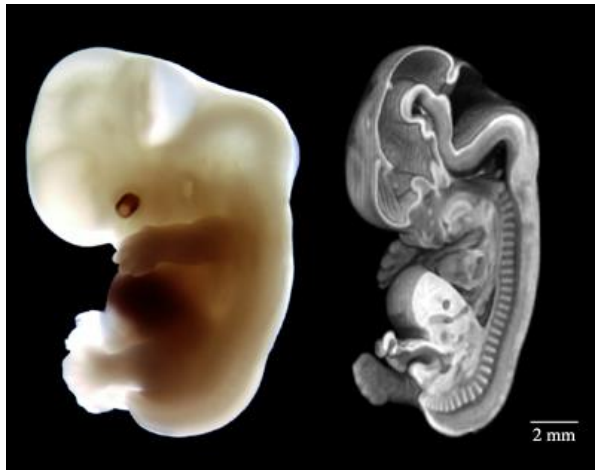


rektum

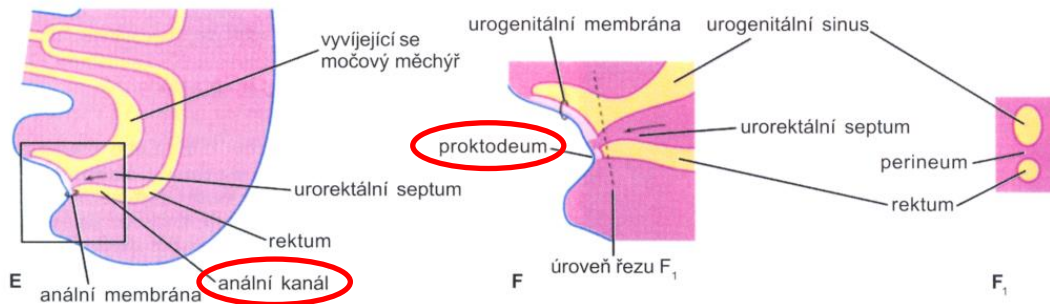
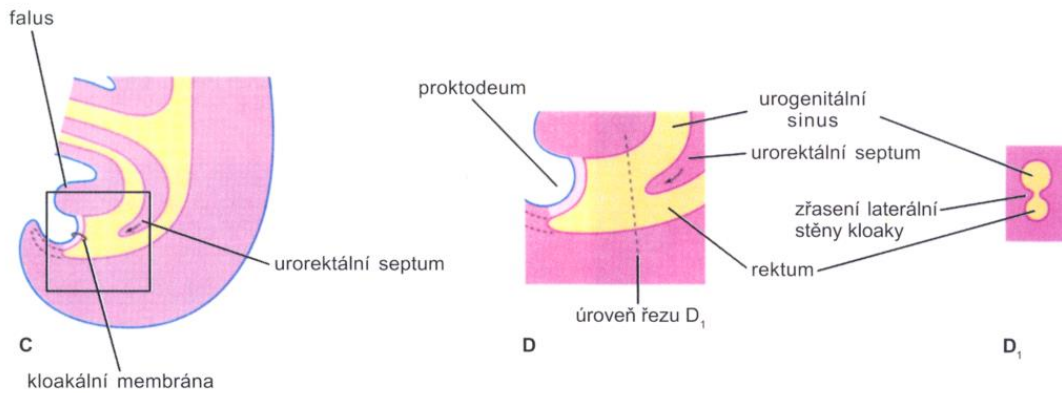
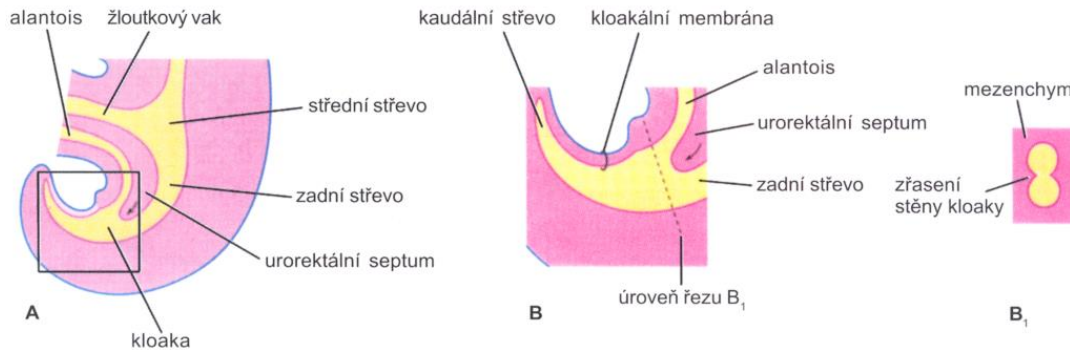
**horní část
análního kanálu**

**močový měchýř
urethra feminina
horní část urethra masculina
vestibulum vaginae**

- srůstem s kloakovou membránou vznikne membrana analis a membrana urogenitalis
- **perineum**
- 8. týden – perforace anální membrány



ZADNÍ STŘEVO – RECTUM A ANUS

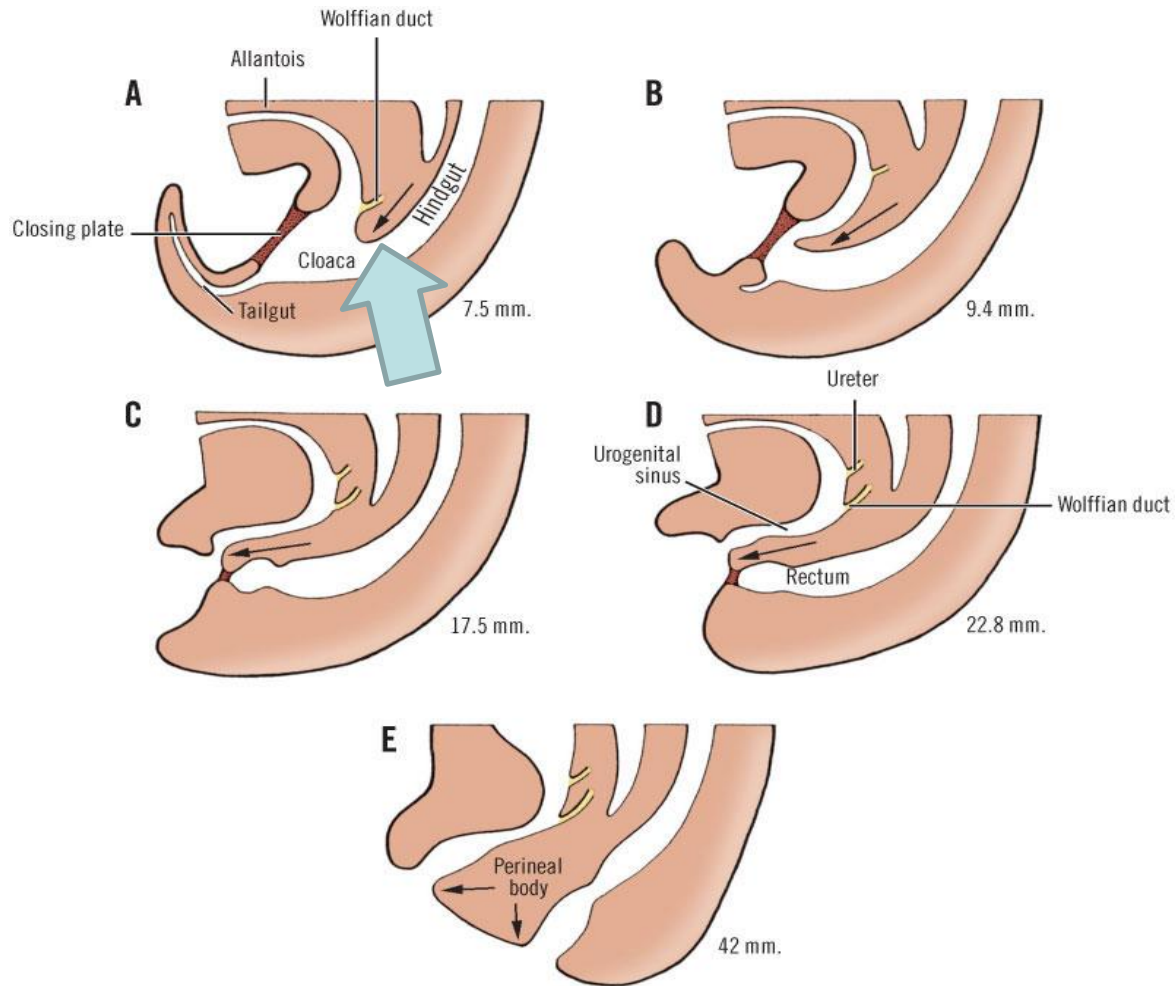


- **anální kanál**
2/3 ze **zadního střeva**,
1/3 z **proktodea**

linea pectinata – původní poloha anální membrány

anokutánní linie – změna epitelu

VÝVOJ TRÁVICÍ TRUBICE



VÝVOJ TRÁVICÍ TRUBICE

- M. sphincter cloacae je rozdělený urorektálním septem na dvě části:

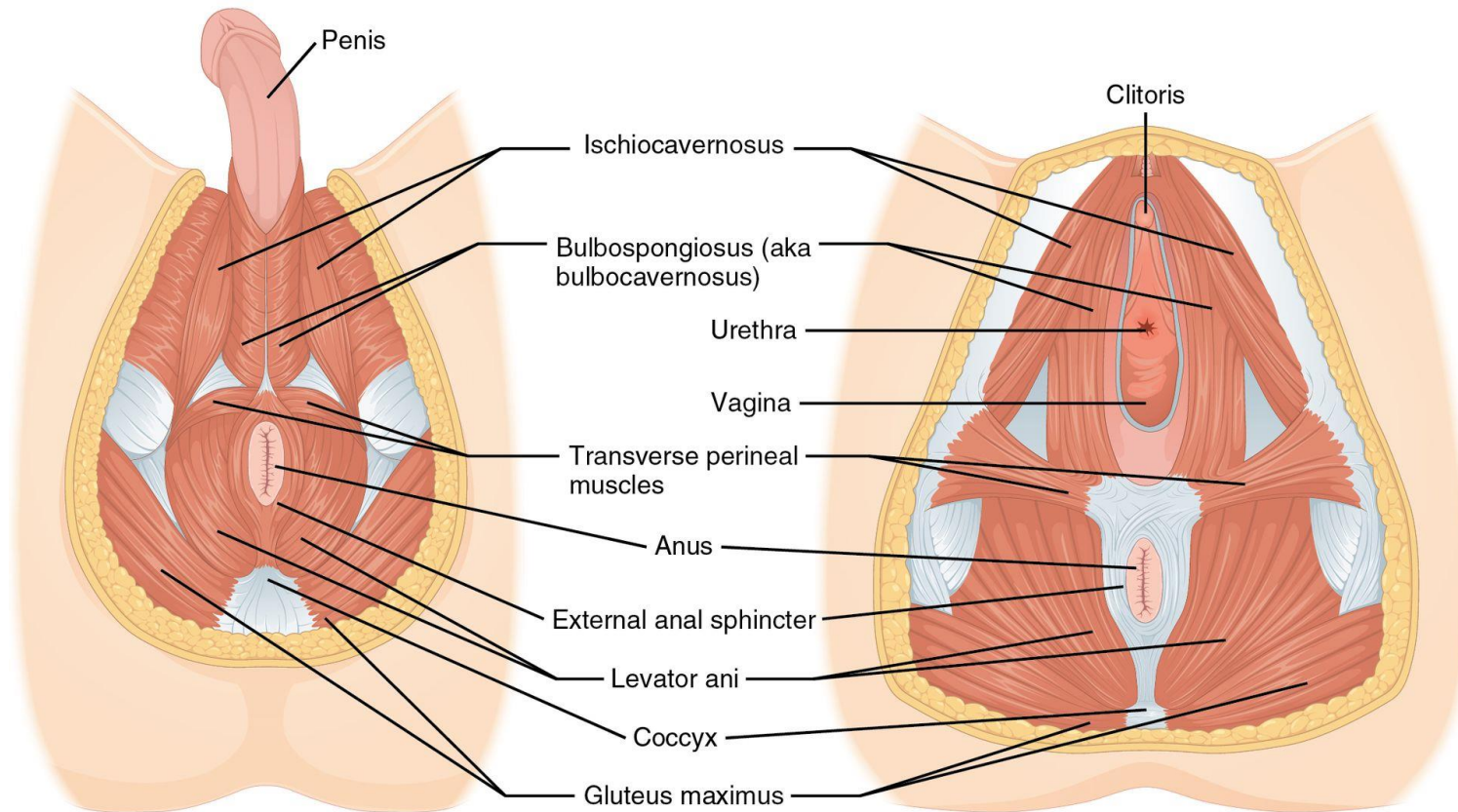
→ m. sphincter ani externus

n. pudendus

nn. rectales inferiores


→ m. transversus perinei superficialis
m. bulbocavernosus
m. ischiocavernosus

nn. perineales



Male perineal muscles: inferior view

Female perineal muscles: inferior view



Děkuji za pozornost

pvanhara@med.muni.cz
<http://www.histology.med.muni.cz/>

*With the chest cavity open and the heart fully exposed,
Dr. Robbyn suddenly regretted cutting class to go pub crawling
that crisp fall day four years ago.*