

Anémie

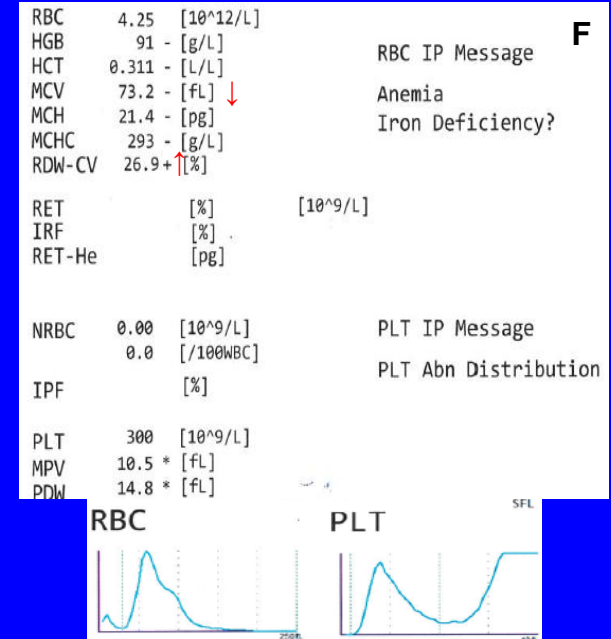
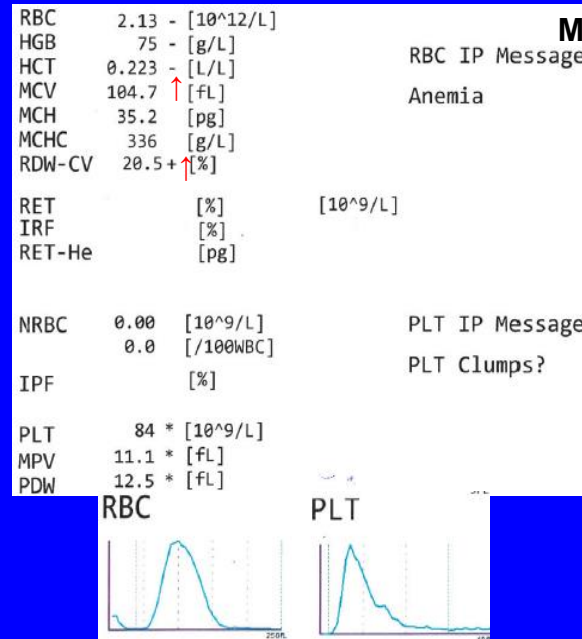
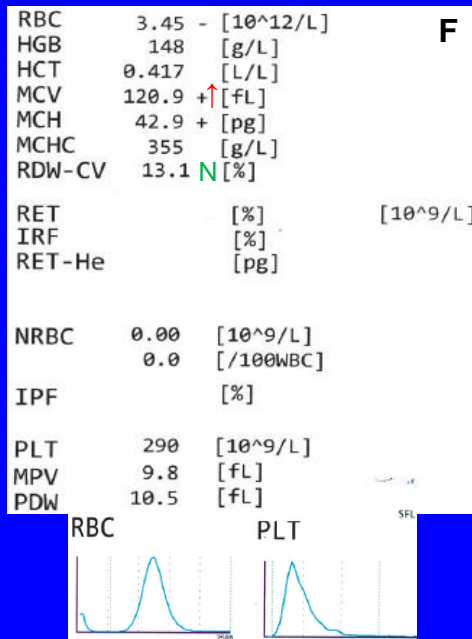

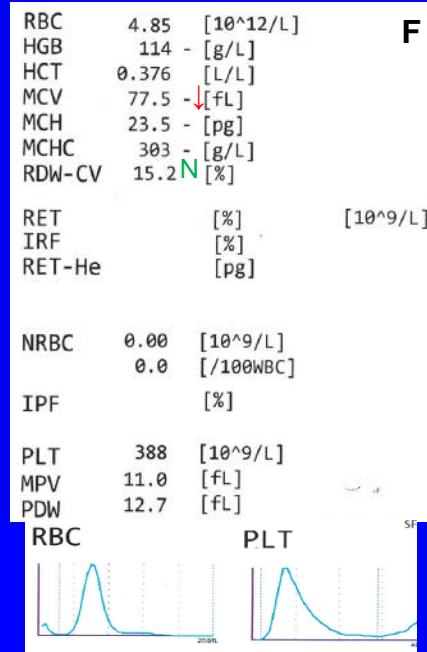
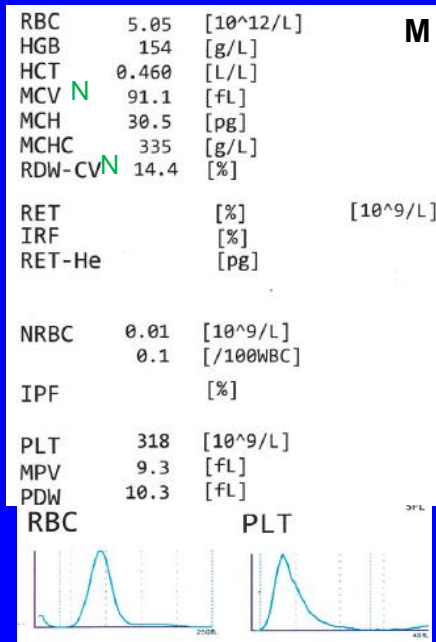
Bourková L., OKH FN Brno

Sledování vyšetření

Sledovat:

- hloubku anémie v KO
- morfologické změny erytrocytů v periferní krvi (barevné, tvarové, inkluze)
- morfologické a množstevní změny erytrocytární populace v KD
- *současně posuzovat početní i morfologické změny WBC a PLT*

Příklady vyšetření RBC v krevním obraze



Vyšetření retikulocytů

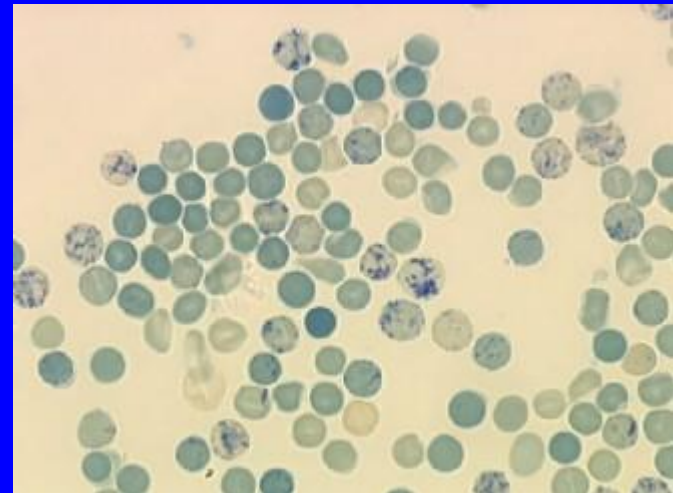
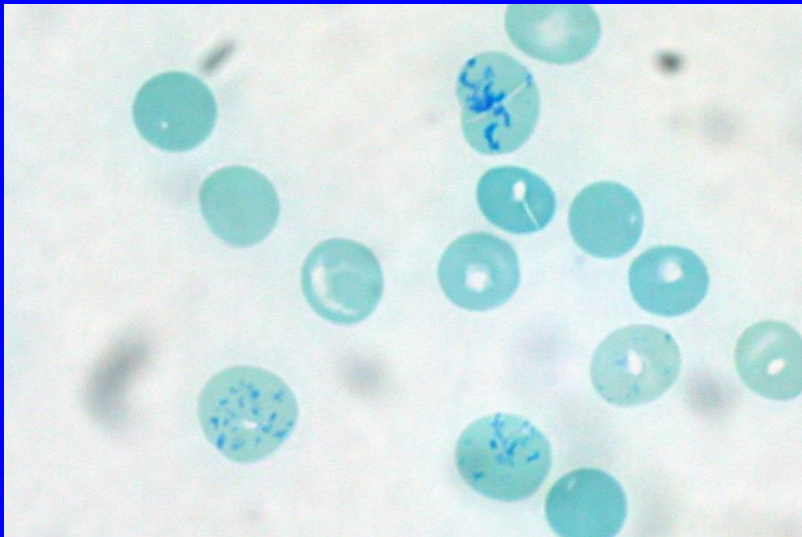
Barvení RNA v erythrocytech:

- mikroskopicky
 - supravitální barvení (*bez fixace preparátu*)
- analyzátozem
 - analýza prošlého a odraženého světla
 - analýza fluorescence

❖ Hodnoty retikulocytů v periferní krvi odráží schopnost erythropoézy v kostní dřeni.

Mikroskopické vyšetření retikulocytů

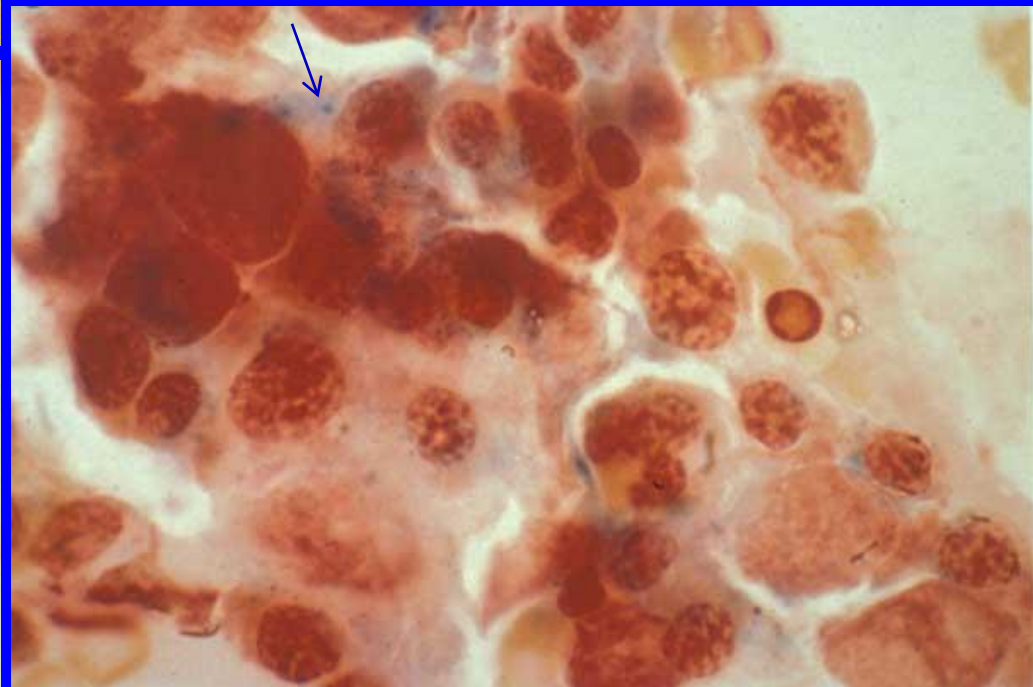
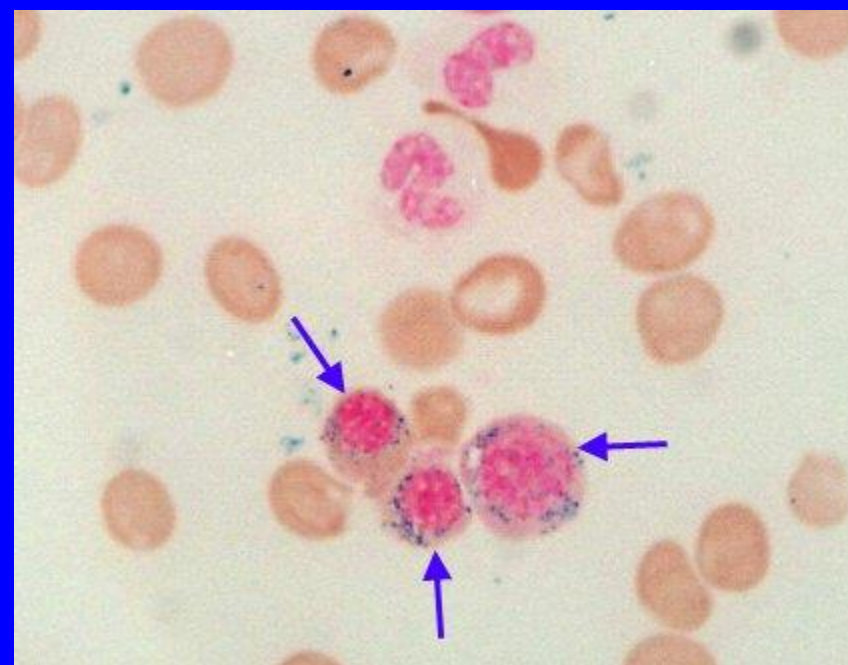
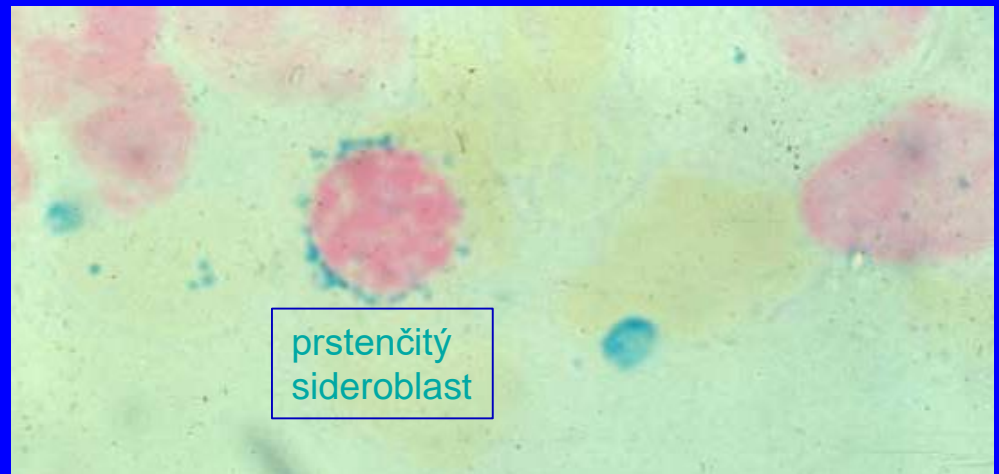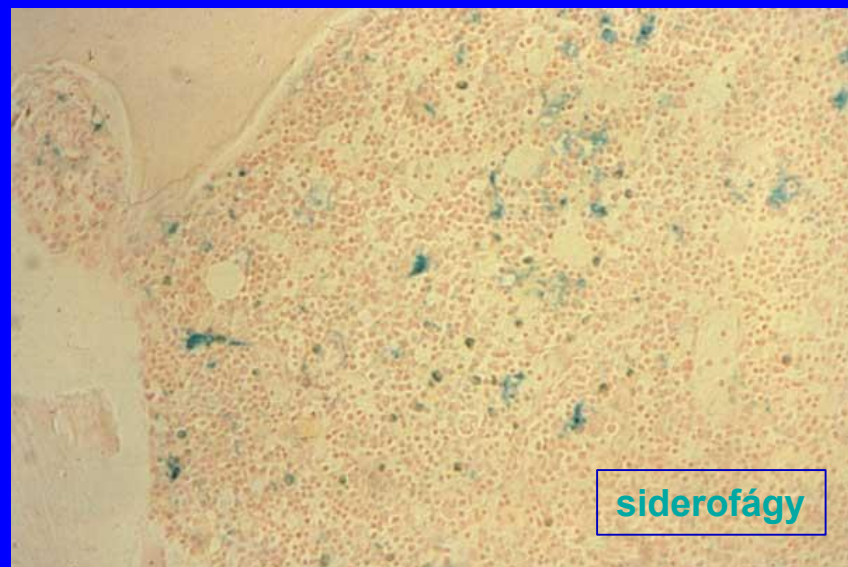
- V retikulocytech se barví supravitálně (*bez fixace*) brilliantcresylovou modří zbytky RNA.
- Pozitivita se hodnotí v 1000 erythrocytech
 - normální hodnoty: 0,5 – 2,5 %



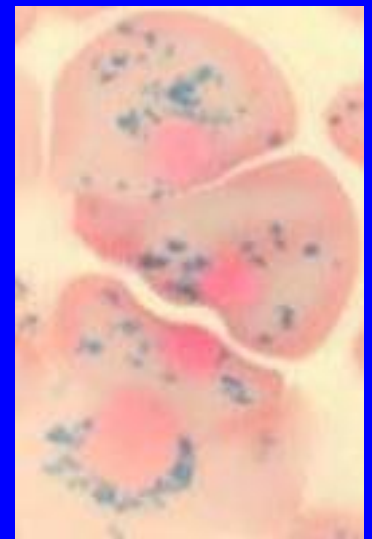
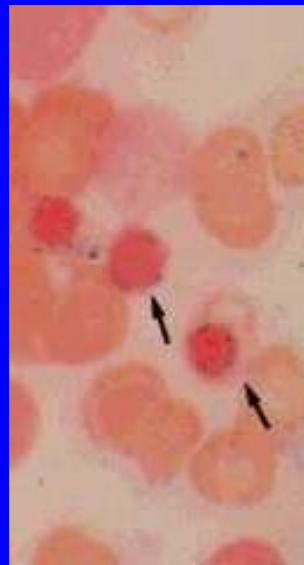
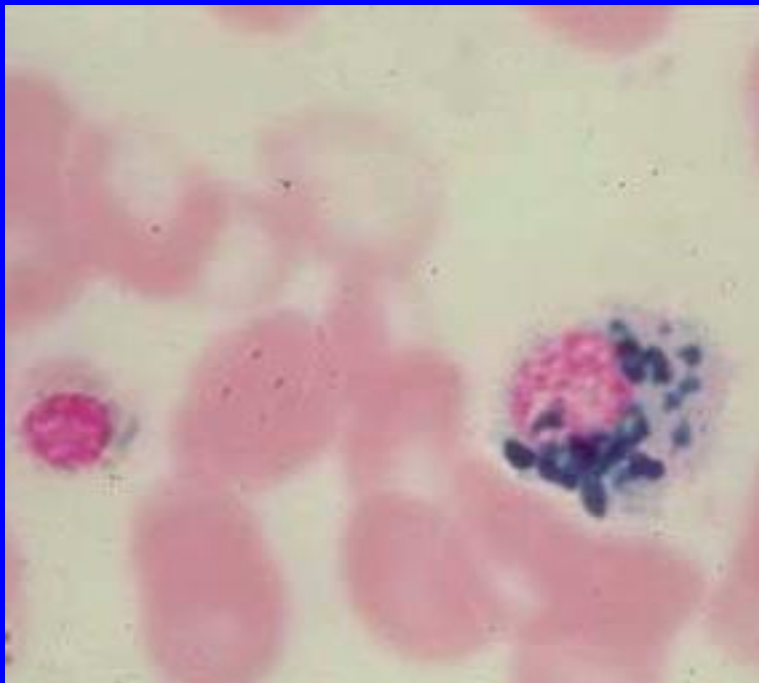
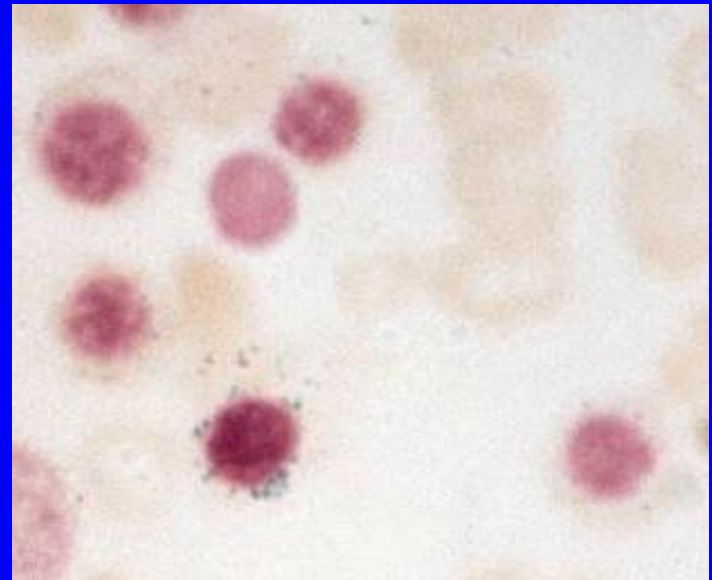
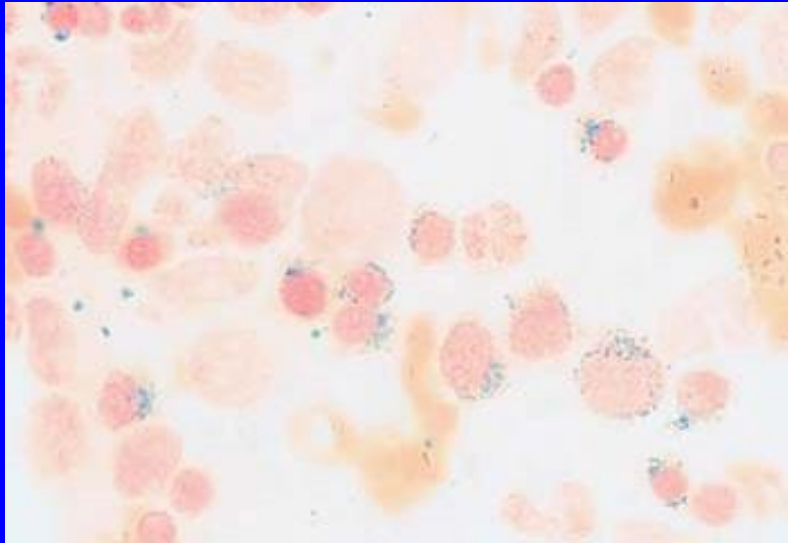
Cytochemické vyšetření zásobního Fe

- **Zásobní (nehemové) železo ve formě Fe^{3+}** (*ferritin, hemosiderin*)
 - v erytrocytech
 - NRBC
 - makrofázích
- Princip:
 Fe^{3+} tvoří s ferrokyanidem draselným a kyselinou chlorovodíkovou barevný komplex – berlínskou modř
- Hodnocení:
zelenomodrá granula
 - v erytrocytech (siderocyty)
 - v NRBC (sideroblasty)
 - zrnka v NRBC okolo $\frac{2}{3}$ jádra (prstenčité sideroblasty)
 - v makrofázích (siderofágy)
- Normální hodnoty:
20 – 60 % pozitivních NRBC
2 - 4 siderofágy ze 6 nalezených makrofágů
- Klinický význam:
anémie
 - *např.:* sideropenické (*nízké hodnoty*)
 - sideroblastické (*přítomné prstenčité sideroblasty, zvýšené zásobní Fe*)
 - hemolytické anémie (*vysoké hodnoty*)
 - refrakterní anémie (*vysoké hodnoty*)

Barvení Fe 3+



Barvení Fe 3+

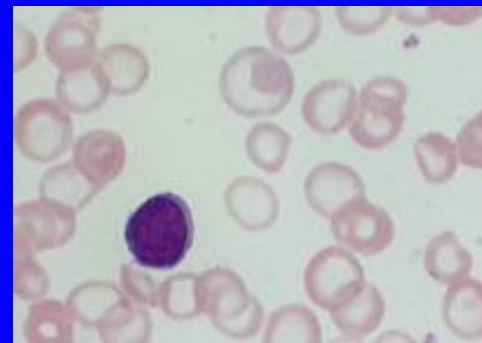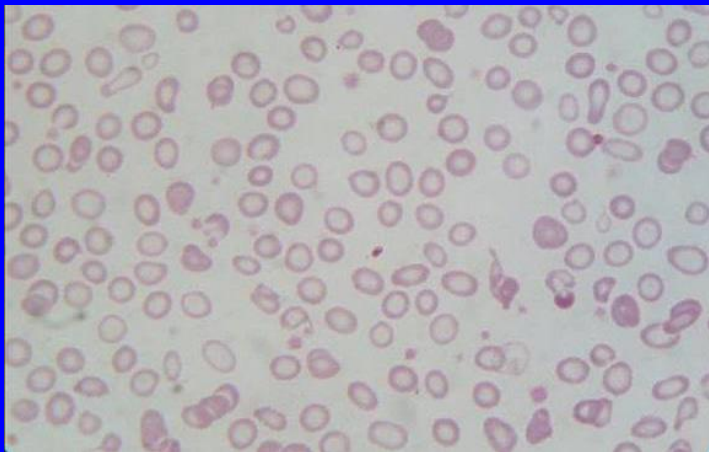


Porucha syntézy hemu

Sideropenická anémie

(nedostatek železa)

- KO: pokles HGB, MCV, vyšší RDW, vyšší PLT, lehce nižší Retic
- nátěr PK: hypochromní mikrocyty, anulocyty, poikilocyty, bazofilní tečkování
- nátěr KD: vyšší erytropoéza, NRBC - opožděné vyzrávání cytoplazmy, vyšetřování zásobního Fe (hodnoty snížené nebo nulové)



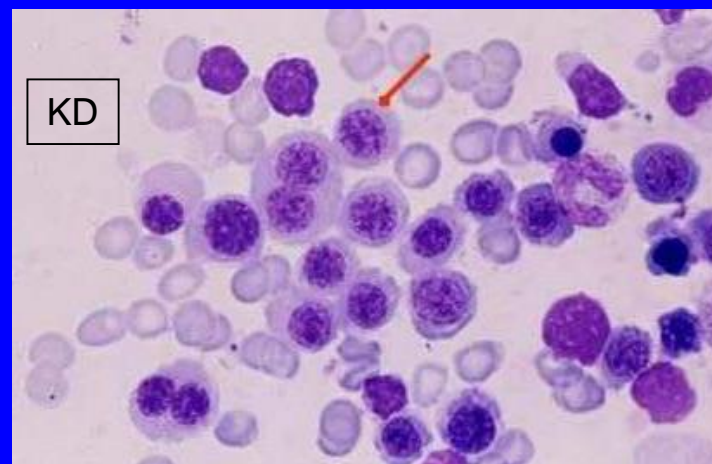
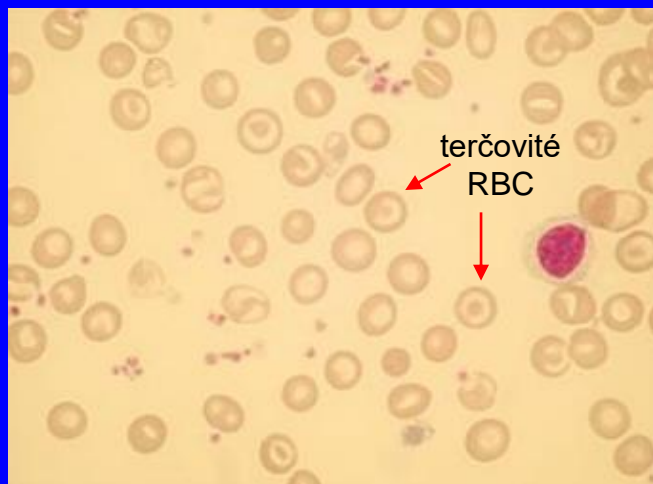
WBC	2.82	10e9/L	WVF	.982	
SEG	1.49		%S	52.8	
BAND	0.00		%BD	0.00	
IG	0.00		%IG	0.00	
BLST	0.00		%BL	0.00	
MONE	.228		%Me	8.10	
EOS	.137		%E	4.86	
BASO	.063		%B	2.22	
LYMe	.902		%Le	32.0	
VARL	0.00		%VL	0.00	
RBC	3.70s	10e12/L	RBCo	3.67	
HGB	85.5	g/L	%MIC	14.0	
HCT	283s	L/L	%MAC	.448	ASYM
MCV	76.5s	fL	%HPO	----	
MCH	23.1s	pg	%HPR	----	
MCHC	302.s	g/L			
RDW	19.2s	%CV			
HDW	----	%			
RETC	----	10e9/L	%R	----	
IRF	----				
NRBC	0.00	10e9/L	NRW	0.00	
MCVr	----	fL			
MCHr	----	pg			
CHCr	----	g/L			
PLTo	220.	10e9/L	PLTi	228.	
MPV	8.70	fL	CD61	----	
PDW	15.6	10(GSD)	PLTs	----	

Porucha syntézy globínu

Thalasemie

- KO: nižší nebo normál. RBC, nižší nebo normál. HGB, výrazně snížené MCV, vyšší RDW, lehce vyšší WBC, lehce vyšší PLT, zvýšený Hgb F (až nad 30%)
- nátěr PK: mikrocytóza, hypochromie, terčovité ery, polychromázie, bazofilní tečkování, H.J.tělíska, bazofilní tečkování, NRBC, mladší formy WBC
- nátěr KD: hyperplazie erytropoézy, vyšetření zásobního Fe (hodnoty zvýšené)

WBC	5.81	[10 ⁹ /L]		
NEUT	3.10	[10 ⁹ /L]	53.4	[%]
LYMPH	1.95	[10 ⁹ /L]	33.6	[%]
MONO	0.46	[10 ⁹ /L]	7.9	[%]
EO	0.27	[10 ⁹ /L]	4.6	[%]
BASO	0.03	[10 ⁹ /L]	0.5	[%]
IG	0.01	[10 ⁹ /L]	0.2	[%]
RBC	7.27 +	[10 ¹² /L]		
HGB	145	[g/L]		
HCT	0.461	[L/L]		
MCV	63.4 -	[fL]		
MCH	19.9 -	[pg]		
MCHC	315	[g/L]		
RDW-CV	17.6 +	[%]		
RET		[%]		[10 ⁹ /L]
IRF		[%]		
RET-He		[pg]		
NRBC	0.00	[10 ⁹ /L]		
	0.0	[/100WBC]		
IPF		[%]		
PLT	239	[10 ⁹ /L]		
MPV	9.5	[fL]		
PDW	10.1	[fL]		
PCT	0.23	[%]		



Porucha syntézy DNA

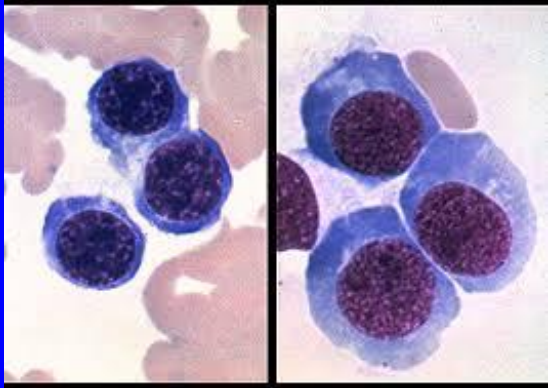
Megaloblastové anémie

- KO: MCV $>100\text{fl}$, HGB až pod 50g/L , vyšší RDW, snížení WBC, NE, PLT
- nátěr PK: makroovalocytóza, poikilocytóza, Cabotovy prstence, bazofilní tečkování, H.J. tělíška, NRBC, NE - hypersegmentace, větší buňky, větší laločnatost jader i u monocytů, velké až gigantické PLT
- nátěr KD: buněčně bohatá, erythropoéza zmnožená, posun k mladším formám, (megaloblastová přestavba ve všech vývojových řadách), velké tyče, metamyelocyty, hypersegmentace MGK, vyšetření zásobního Fe (hodnoty zvýšené)

Příklad KO s makrocytární anémií při MDS

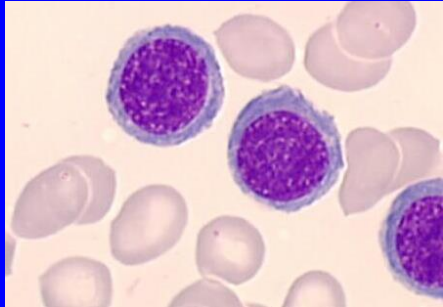
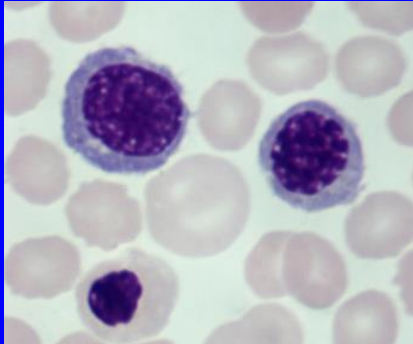
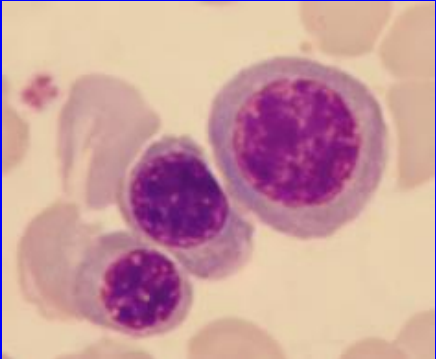
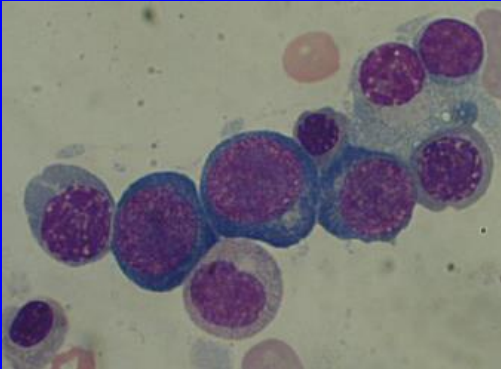
Krevní obraz							
WBC	2.020	x10 ⁹ /l	(4.000...	10.000)	VL	x<.(
RBC	1.61	x10 ¹² /l	(3.80...	5.20)	VL	x<.(
HGB	69.00	g/l	(120.00...	160.00)	VL	x<.(
HCT	0.20	l/l	(0.35...	0.46)	VL	x<.(
MCV	124.80	fl	(84.00...	96.00)	VH	(
PLT	110.00	x10 ⁹ /l	(150.00...	400.00)	VL	x<.(
MCH	42.90	pg	(28.00...	34.00)	VH	(
MCHC	343.00	g/l	(320.00...	360.00)		(
RDW	15.80	%	(10.00...	15.20)	VH	(
MPV	12.70	fl	(7.80...	11.00)	VH	(
NEU	27.20	%	(45.00...	70.00)	VL	x<.(
LYM	55.40	%	(20.00...	45.00)	VH	(
MONO	10.40	%	(2.00...	12.00)		(
EOS	4.50	%	(0.00...	5.00)		(
BASO	2.50	%	(0.00...	2.00)	VH	(
NEU	0.550	x10 ⁹ /l	(2.000...	7.000)	VL	x<.(
LYM	1.120	x10 ⁹ /l	(0.800...	4.000)		(
MONO	0.210	x10 ⁹ /l	(0.080...	1.200)		(
EOS	0.090	x10 ⁹ /l	(0.000...	0.500)		(
BASO	0.050	x10 ⁹ /l	(0.000...	0.200)		(
NRBC	0.00	x10 ⁹ /l	(0.00...	0.00)		(
NRBC/WBC	0.00	/100WBC	(0.00...	0.00)		(
NEU mikroskop.	28.00	%	(47.00...	70.00)	VL	x<.(
TYcE mikroskop.	2.00	%	(0.00...	4.00)		(
LYM mikroskop.	58.00	%	(20.00...	45.00)	VH	(
MONO mikroskop.	4.00	%	(2.00...	10.00)		(
EOS mikroskop.	2.00	%	(0.00...	5.00)		(
BASO mikroskop.	6.00	%	(0.00...	1.00)	VH	(
META mikroskop.	0.00	%	(0.00...	0.00)		(
MYELO mikroskop.	0.00	%	(0.00...	0.00)		(
PROMY mikroskop.	0.00	%	(0.00...	0.00)		(
MYBLASTmikroskop	0.00	%	(0.00...	0.00)		(
PROLY mikroskop.	0.00	%	(0.00...	0.00)		(
PLAZMATICKEbunky	0.00	%	(0.00...	0.00)		(
NEDIF. bunky	0.00	%	(0.00...	0.00)		(
NEDIF. blasty	0.00	%	(0.00...	0.00)		(
NRBC	0	/100WBC	(0...	0)		(
LGL	0.040	x10 ⁹ /l	(0.124...	0.332)	VL	x<.(
Hodnoceni RBC	hypochrom. ERY, makrocyty, oj. schistocyty, Howell-Jollyho teliska, oj. slzickovite, ovalocyty						

NRBC

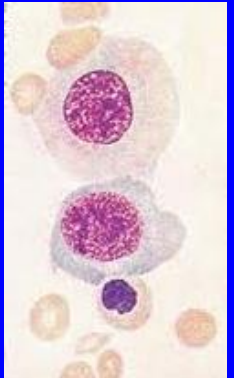
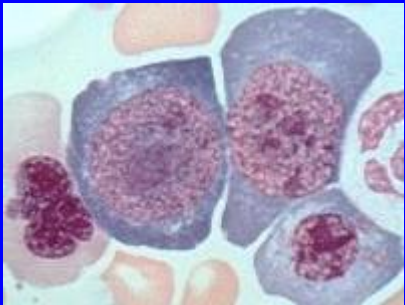
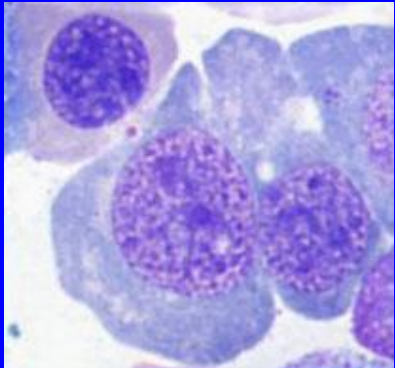
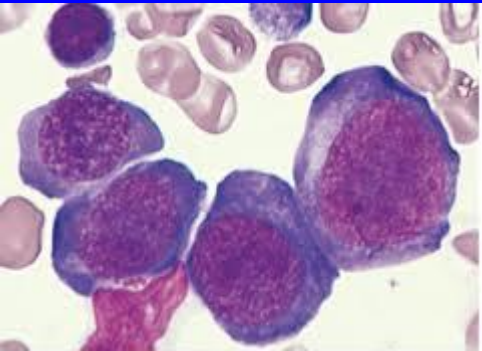


megaloblasty

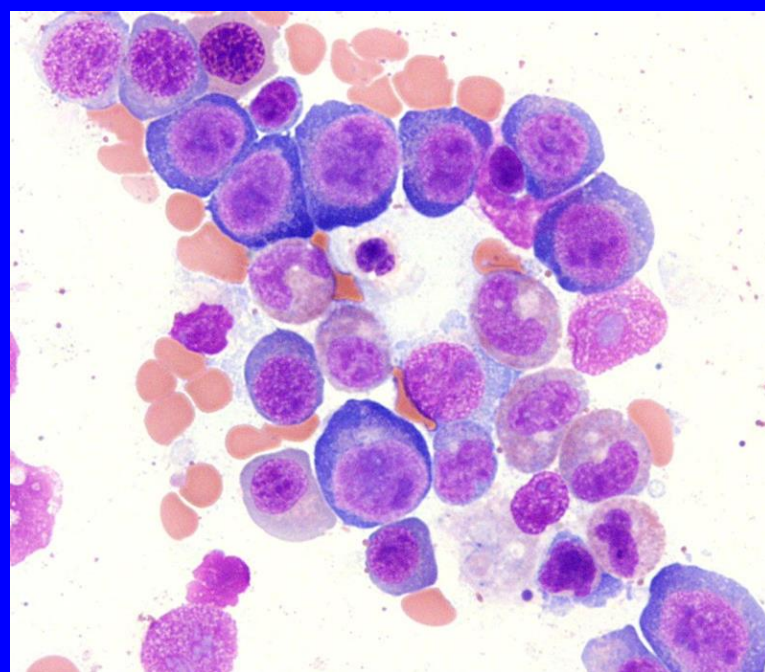
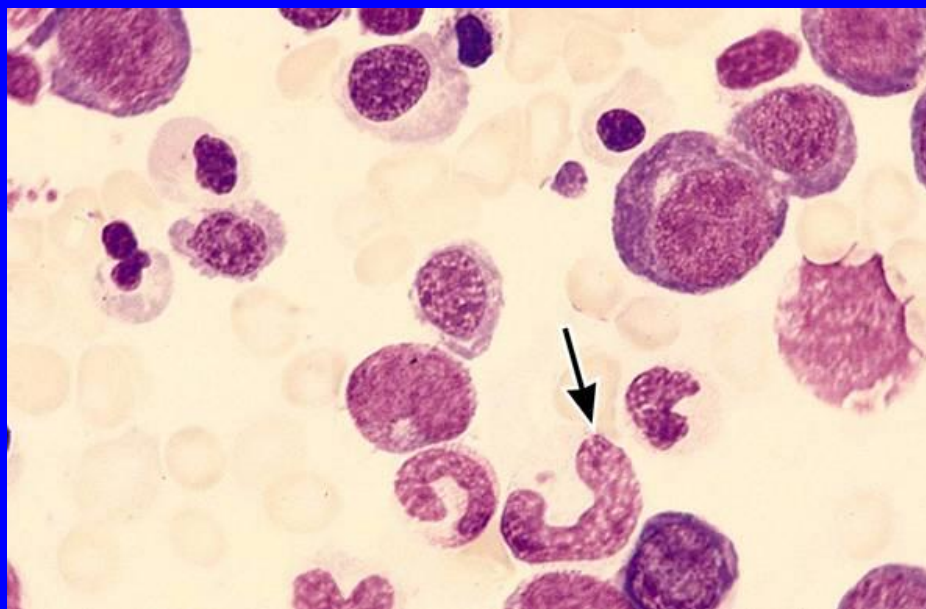
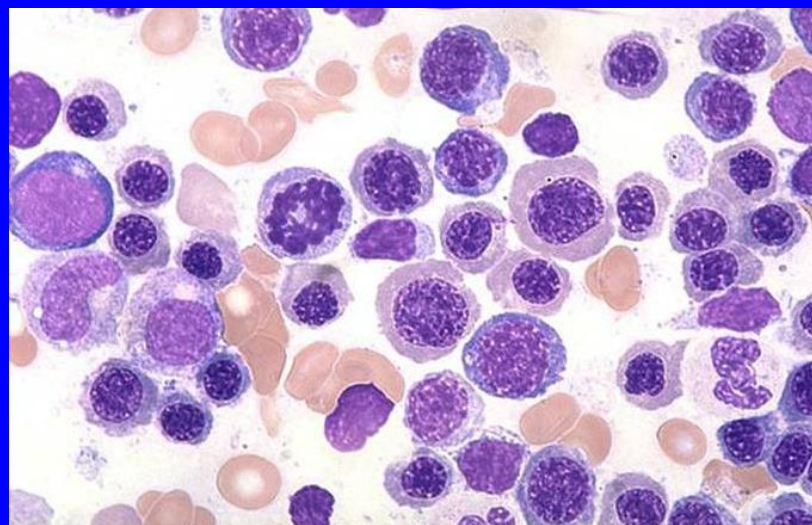
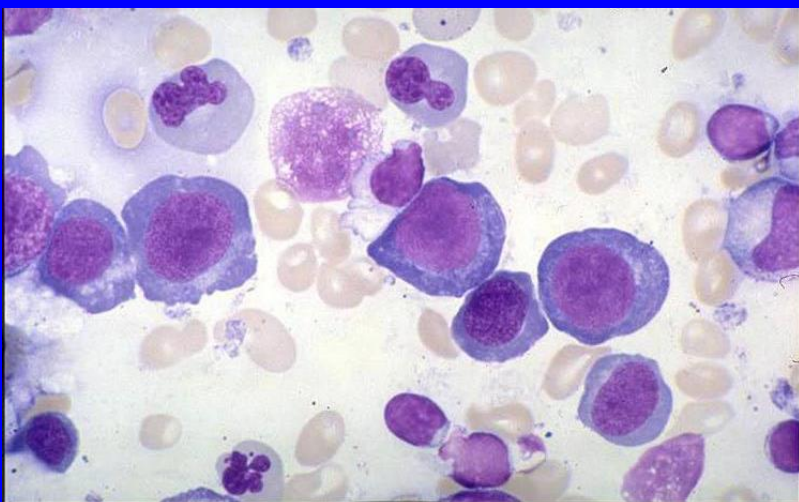
normoblasty



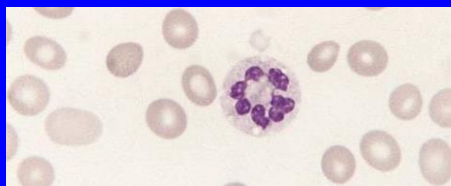
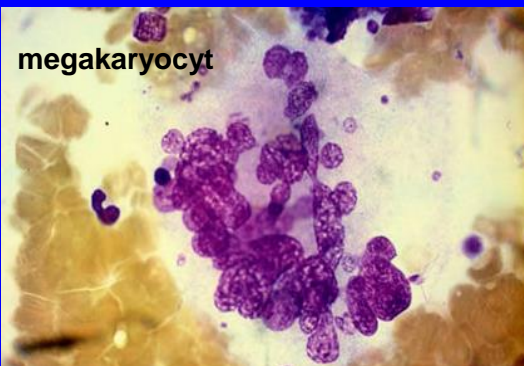
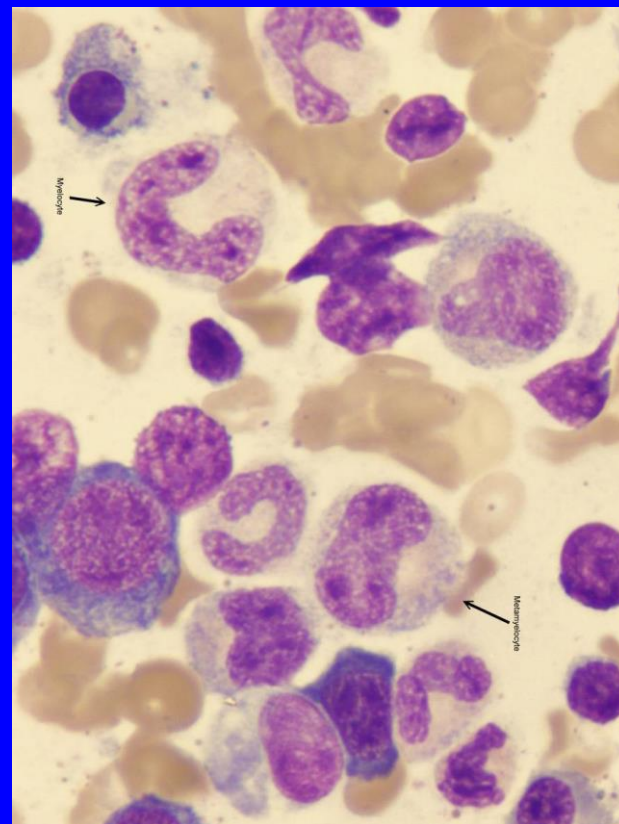
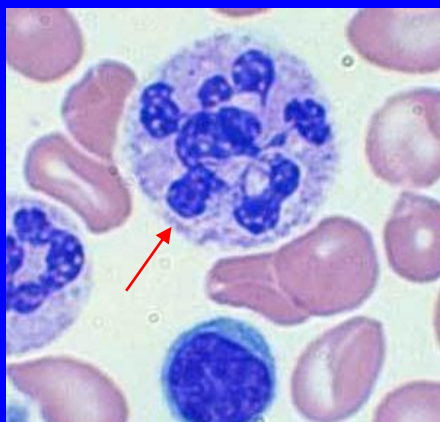
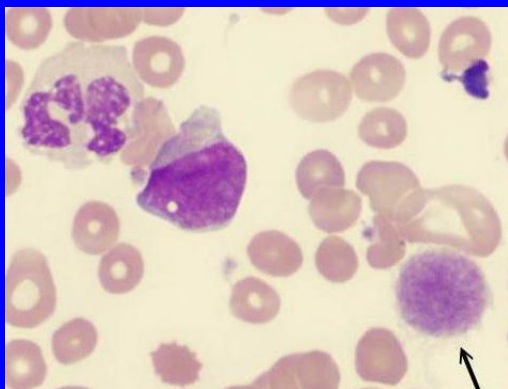
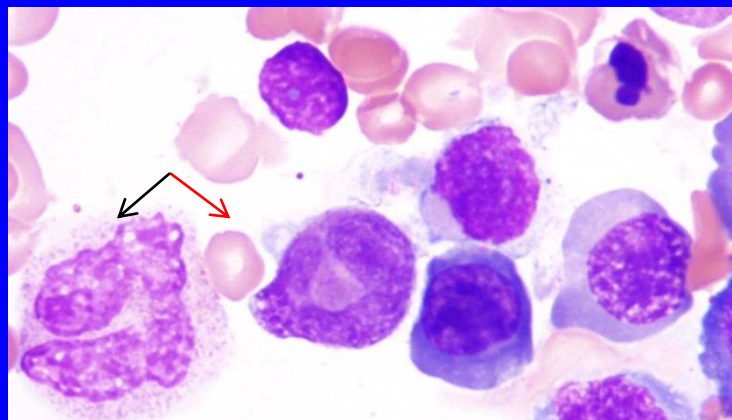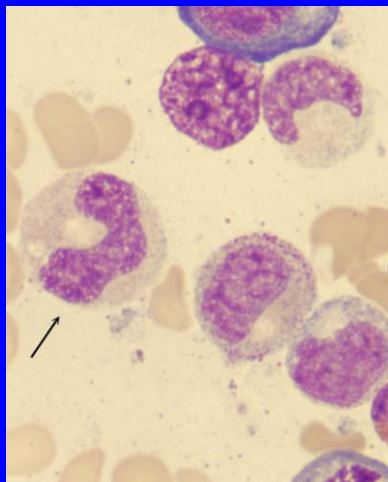
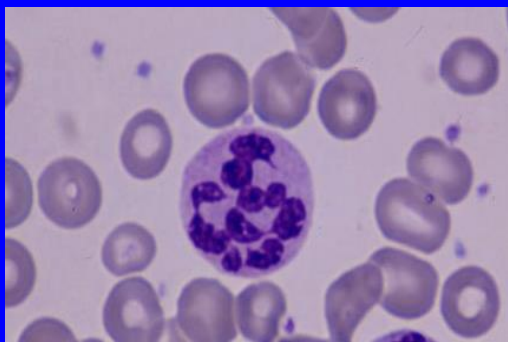
megaloblasty



Megaloblastová anémie

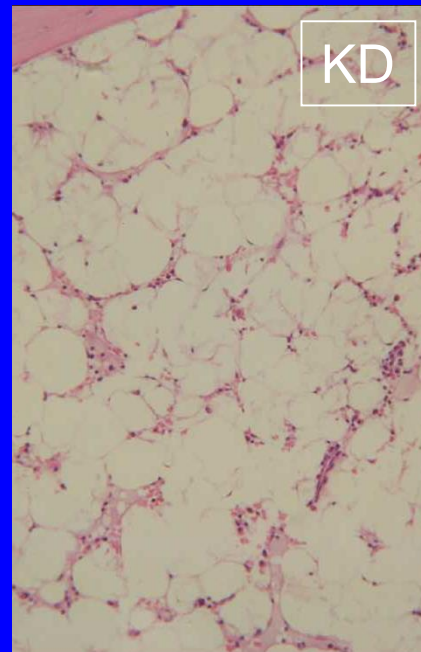
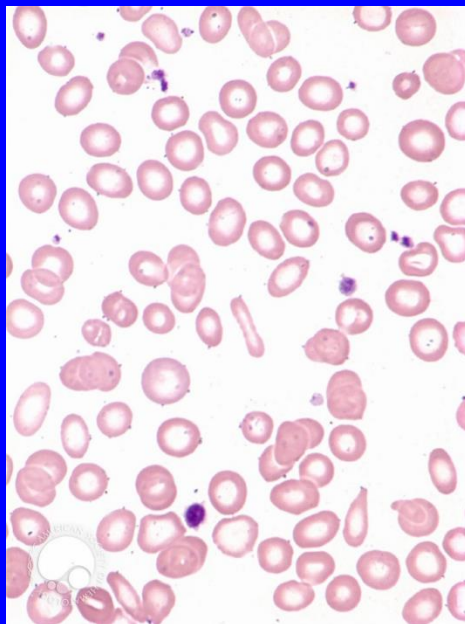
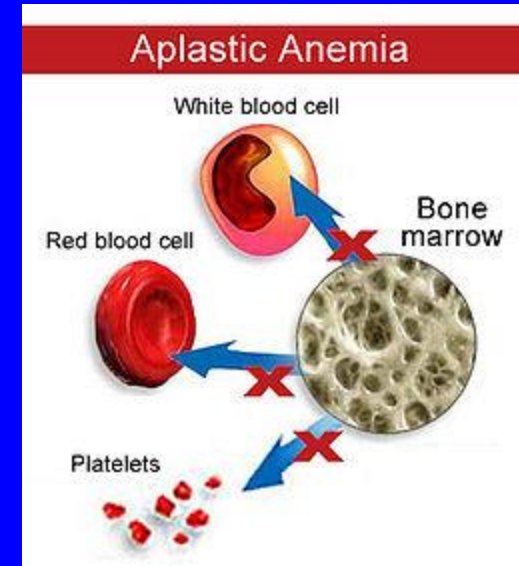


Megaloblastová anémie



Aplastické anémie - dřeňový útlum

- porucha kmenové (mateřské) buňky
- periferní krev: pancytopenie nebo alespoň anemie a trombocytopenie, může být mírná makrocytóza a anizocytóza
- kostní dřeň: obvykle hypoplastická až aplastická

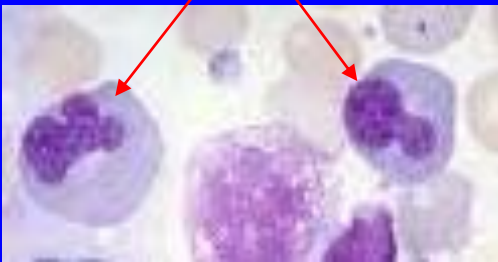

WBC	2.63	10e9/L	WVF	.996
SEG	978		%S	37.1
BAND	0.00		%BD	0.00
IG	0.00		%IG	0.00
BLST	0.00		%BL	0.00
MONE	.152		%Me	5.78
EOS	.005		%E	.190
BASO	.008		%B	.317
LYMe	1.49		%Le	56.6
VARL	0.00		%VL	0.00
RBC	2.51	10e12/L	RBCo	2.50
HGB	74.1	g/L	%MIC	1.90
HCT	204	L/L	%MAC	.182
MCV	81.4	fL	%HPO	---
MCH	29.6	pg	%HPR	---
MCHC	363.	g/L		
RDW	12.0	%CV		
HDW	---	%		
RETC	---	10e9/L	%R	---
IRF	---			
NRBC	0.00	10e9/L	NRW	0.00
MCVr	---	fL		
MChr	---	pg		
CHCr	---	g/L		
PLTo	15.5	10e9/L	PLTi	---
MPV	7.70	fL	CD61	---
PDW	13.8	10(GSD)	PLTs	---

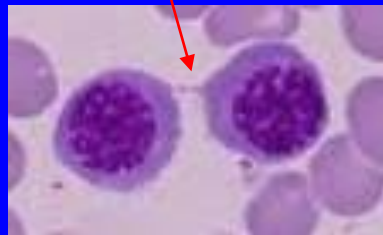Dysplastické anémie

- dysplázie erythropoézy: porucha vyzrávání, morfologické abnormality
 - periferní krev: makrocytóza, anizocytóza, poikilocytóza,
 - kostní dřeň: často megaloidní rysy, vícejaderné NRBC, karyorexe, interplazmatické můstky, mitózy, bývají zvýšené zásoby Fe

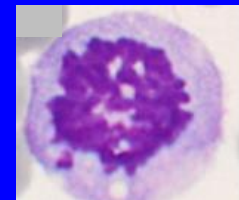
karyorexe – štěpení jader NRBC



interplazmatický můstek



mitóza



Anemie ze zvýšené ztráty erytrocytů

Sledovat:

- KO a morfologické změny v periferní krvi
- změny v KD
- vyšetření na HA

Příklady krevních obrazů při ztrátě erytrocytů

krváčivý stav schistocyty - 5

WBC	3.40	-	[10 ⁹ /L]
NEUT	1.66	-	[10 ⁹ /L]
LYMPH	1.50	-	[10 ⁹ /L]
MONO	0.09	-	[10 ⁹ /L]
EO	0.14	-	[10 ⁹ /L]
BASO	0.01	-	[10 ⁹ /L]

WBC IP Message

IG	0.02	[10 ⁹ /L]	0.6	[%]
----	------	----------------------	-----	-----

RBC	1.40	-	[10 ¹² /L]
HGB	61	*	[g/L]
HCT	0.164	-	[L/L]
MCV	117.1	+	[fL]
MCH	43.6	*	[pg]
MCHC	372	*	[g/L]
RDW-CV	19.7	+	[%]

RBC IP Message

Anemia
Turbidity/HGB Interf?

RET	1.61	[%]	22.5	[10 ⁹ /L]
IRF	9.1	[%]		
RET-He	43.6	[pg]		

NRBC	0.02	[10 ⁹ /L]
	0.6	[/100WBC]
IPF	5.9	[%]

PLT IP Message

Thrombocytopenia

PLT &F	56	-	[10 ⁹ /L]
MPV	10.8	[fL]	
PDW	14.3	[fL]	
PCT	0.06	-	[%]

WBC	31.65	+	[10 ⁹ /L]
NEUT			[10 ⁹ /L]
LYMPH			[10 ⁹ /L]
MONO			[10 ⁹ /L]
EO			[10 ⁹ /L]
BASO			[10 ⁹ /L]

WBC IP Message

IG	0.02	[10 ⁹ /L]	0.6	[%]
----	------	----------------------	-----	-----

RBC	2.42	-	[10 ¹² /L]
HGB	82	-	[g/L]
HCT	0.248	-	[L/L]
MCV	102.5	+	[fL]
MCH	33.9	[pg]	
MCHC	331	[g/L]	
RDW-CV	30.9	+	[%]

RBC IP Message

Anemia
Fragments?

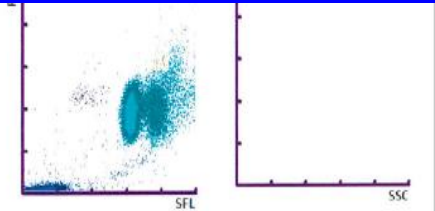
RET		[%]		[10 ⁹ /L]
IRF		[%]		
RET-He		[pg]		

NRBC	0.12	[10 ⁹ /L]
	0.4	[/100WBC]
IPF	23.6	[%]

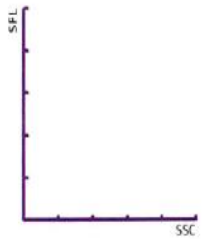
PLT IP Message

PLT Abn Distribution

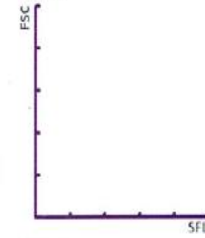
PLT &F	146	-	[10 ⁹ /L]
MPV	----	[fL]	
PDW	----	[fL]	
PCT	----	[%]	



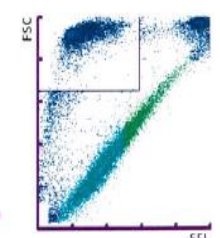
WPC



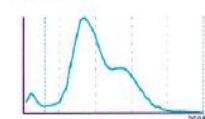
RET



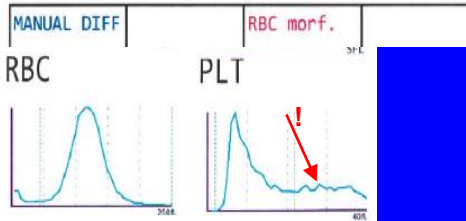
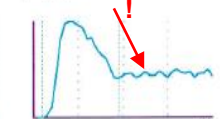PLT-F



RBC



PLT



krváčivý stav schistocyty - 60

Vyšetření na hemolytické anémie (HA)

např.:

- *volný hemoglobin v plazmě*
 - *základní metodika pro vyšetřování hemolýzy v plazmě*
- ✓ *haptoglobin*
- ✓ *feritin*
- ✓ *elektroforéza hemoglobinu*

Speciální vyšetření:


- *osmotická rezistence*
- *hemosiderin v moči*
- *hemoglobin F*
- *Heinzova tělíka*
- *enzymové defekty (např. G-6-PDH, pyruvátkináza)*

Osmotická rezistence

voda – kontrola
(absolutní hemolýza)

fyziologický
roztok – kontrola
(bez hemolýzy)


normální výsledek inkubace



patologický výsledek inkubace

příprava

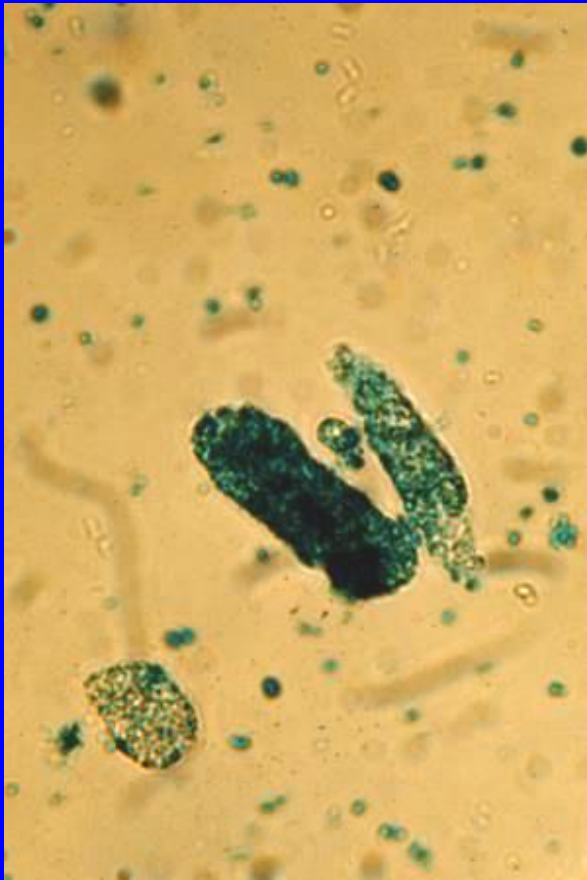
kontrolní prostředí



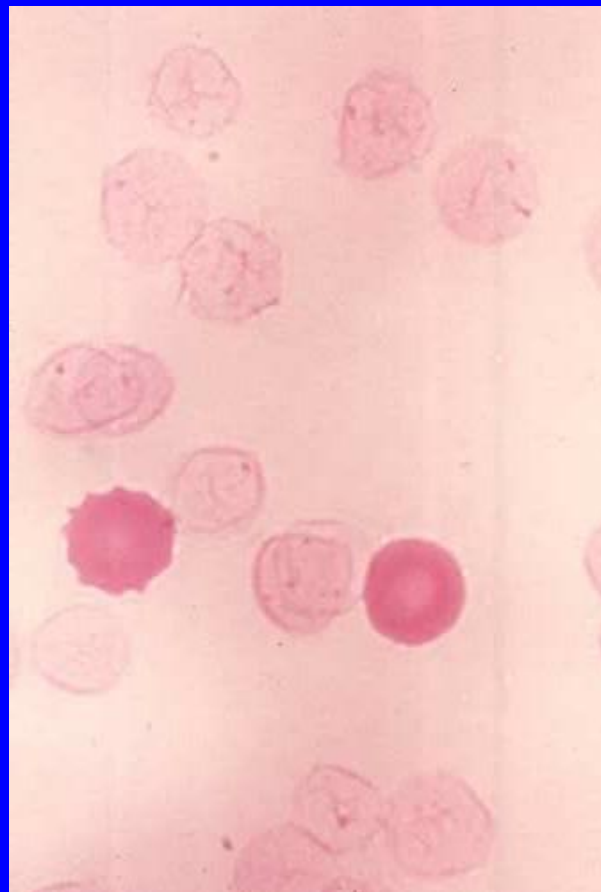
← snížená rezistence

→ zvýšená rezistence

Hemosiderin v moči



Hemoglobin F



Heinzova tělíska

